

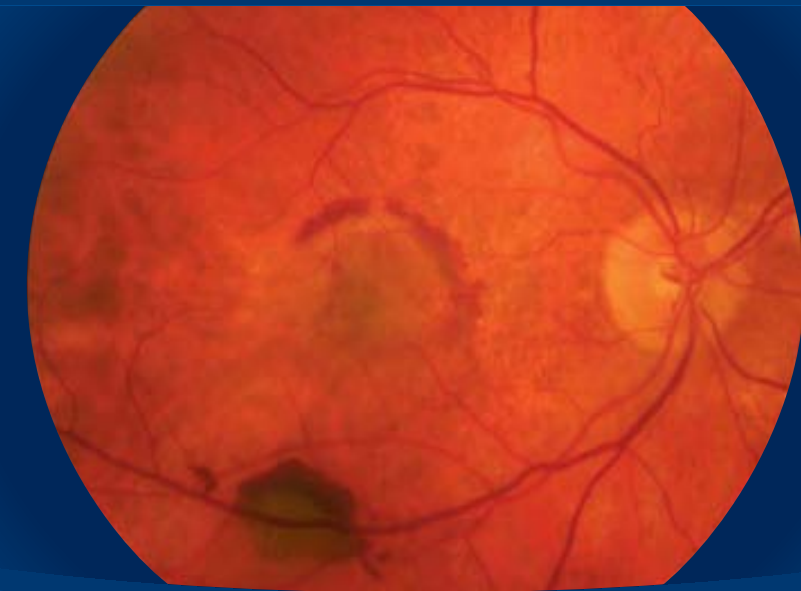
TESIS
DOCTORAL

UAB

EFICACIA DE LA TERMOTERAPIA TRANSPUPILAR EN LA DEGENERACIÓN MACULAR ASOCIADA A LA EDAD

T E S I S D O C T O R A L

EFICACIA DE LA TERMOTERAPIA TRANSPUPILAR EN
LA DEGENERACIÓN MACULAR ASOCIADA A LA EDAD



Remberto Escoto González



Remberto
Escoto

UAB

Universitat
Autònoma
de Barcelona

UAB INSTITUT UNIVERSITARI
BARRAQUER

FACULTAD DE MEDICINA. DEPARTAMENTO DE CIRUGÍA

**EL DOCTOR D. RAFAEL I. BARRAQUER, TITULAR DE LA
"CÀTEDRA DE RECERCA EN OFTALMOLOGIA JOAQUIM
BARRAQUER" DE LA UNIVERSITAT AUTÒNOMA DE
BARCELONA,**

CERTIFICA:

Que el trabajo titulado "**Eficacia de la termoterapia transpupilar en la degeneración macular asociada a la edad**", ha sido realizado bajo su dirección por el licenciado Don Remberto Escoto González, y considera que puede ser presentado y defendido para optar al grado de Doctor en Medicina y Cirugía.

Barcelona, 2 de octubre de 2006



Dr. Rafael I. Barraquer
Director de la Tesis Doctoral



Universitat Autònoma de Barcelona

Departament de Cirurgia

D. Pedro Quesada Marín, Profesor Emérito de la Universitat Autònoma de Barcelona

CERTIFICA:

Que el trabajo titulado "*Eficacia de la termoterapia transpupilar en la degeneración macular asociada a la edad*" ha sido realizado bajo su tutoría por el licenciado D. Remberto Escoto González, y considera que puede ser presentado y defendido para optar al grado de Doctor en Medicina y Cirugía.

Barcelona, 4 de octubre de 2006

EFICACIA DE LA
TERMOTERAPIA TRANSPUPILAR
EN LA DEGENERACIÓN MACULAR
ASOCIADA A LA EDAD

Remberto Escoto González

Barcelona, octubre 2006

A Leslie,
María Eugenia y Alejandro

A mis padres

AGRADECIMIENTOS

Esta tesis doctoral hace acopio de la dedicación y el estudio de varios años a una sola patología. Desearía reconocer y agradecer la ayuda inestimable de todos aquellos que la han hecho posible.

No sólo por su especial relevancia, sino también por sus enseñanzas el profesor Joaquín Barraquer merece un agradecimiento especial. Mediante sus interesantes sesiones quirúrgicas y clínicas he aprendido que la tenacidad de la investigación debe estar condicionada por el buen trato hacia al paciente: “tratemos al paciente como si de nosotros mismos se tratase.” El Dr. Rafael Barraquer es mi director de tesis. Le agradezco su apoyo y supervisión constante, los cuales han llevado a buen término los estudios que presento, desde su enfoque científico y académico hasta el seguimiento y conclusión de sus resultados, sin descuidar la ética médica. Sus acertadas recomendaciones se extenderán al desarrollo de nuevos ensayos.

También me ha sido indispensable un apoyo desde nuestro propio Departamento de Vítreo-Retina en el Centro de Oftalmología Barraquer. Agradezco al Dr. Javier Elizalde el respaldo inestimable a las ideas muy iniciales, todavía en esbozo, que siempre mostró a todo este proyecto. Compañero de trabajo y buen amigo a quien también aprovecho para agradecer sus consejos en la práctica clínico-quirúrgica diaria.

Considero al Dr. Federico Lithgow uno de los colaboradores del Centro con más experiencia clínica en el campo de la patología ocular. Le agradezco sus continuas orientaciones sobre todo en mis comienzos.

Hace ya algún tiempo, con el Dr. Daniel Vilaplana, retinólogo de muchos años, realicé mi primera publicación y llevé a cabo mis primeros trabajos. Esta tesis es un producto más de estos trabajos.

Como secretario del Comité Ético de Investigaciones Científicas del Centro, el Sr. Alberto Madrigal siempre veló por el buen cumplimiento de los estándares éticos. Sus puntos de vista me han ayudado a mantener un correcto desarrollo en mis proyectos de estudios y a conservar un entusiasmo científico que no va más allá que el deseo del conocimiento.

A las personas que han colaborado en la amplia revisión de las historias clínicas del estudio histórico de esta tesis doctoral, los doctores Gustavo Navarro, Samuel Gómez y Eugenio Guerrero. En aquel momento cursaban el Máster de Patología del Segmento Posterior del Institut Universitari Barraquer. El afán que siempre mostraron me anima a desearles éxito en el manejo de la patología de vítreo-retina.

Un factor de importancia para los resultados del estudio aleatorizado, ha sido su condición de doble ciego. Para que esto se haya logrado ha sido indispensable la excelente colaboración de la Srta. Olga Peralta. Su papel en la asignación de la aleatorización y el doble enmascaramiento mantenidos durante todo el seguimiento, ha proporcionado una objetividad científica que refuerza la fiabilidad de las evidencias que hemos encontrado.

También merece un reconocimiento especial todo el equipo técnico que ha intervenido en el desarrollo de los tres estudios que componen esta tesis. A los Departamentos de Campo Visual y Optometría del Centro, su profesionalidad y experiencia me han ayudado a disponer de variables fiables y en especial al Departamento de Optometría, quien además me ha proporcionado el dato de “grado de satisfacción”, necesario para conocer la opinión de los pacientes que han participado en los estudios. También mi agradecimiento al Sr. Juan Escabias del Departamento de Archivo, quien proporciona el que podamos disponer de historias clínicas bien documentadas con un amplio seguimiento, lo que le da un valor científico incalculable.

La naturaleza de esta tesis, hace que sea necesario contar con buenas imágenes del fondo del ojo. El Sr. Andrés Maeso y todo el equipo de Fotografía y Diagnóstico por la Imagen nos tienen acostumbrados a una calidad inigualable, que nos ayuda a que su interpretación sea más sencilla y certera. De este Departamento también dependen otras pruebas diagnósticas como es la tomografía de coherencia óptica. En este sentido he podido contar con la buena disposición y dedicación de las señoritas Raquel Larena y Mónica Granados, su ayuda ha sido de gran valor para determinar la evolución del espesor retiniano.

Todo este organigrama se complementa con las aportaciones de la Biblioteca Josefina Moner de Barraquer. Las Srtas. Josefina Bartlett y Silvia Semaan son responsables directas de la perfecta estructuración de una gran magnitud de referencias y fuentes bibliográficas que va más allá de la oftalmología. Tengo que agradecerles sus esfuerzos en la disposición inmediata de toda esta información.

La importancia del análisis estadístico de esta tesis me obliga un reconocimiento a la labor de quienes han participado en el procesamiento y valoración de una inmensidad de variables. Me refiero al Dr. Agustí Martí y a su equipo. Su amplia experiencia en el campo de la investigación clínica me han ayudado en el diseño, comparación y búsqueda de resultados, pensando siempre en reducir el tiempo de la población placebo a lo justamente necesario.

CONTENIDO

1. INTRODUCCIÓN	17
1.1. PRESENTACIÓN	17
1.2. REVISIÓN DE LA LITERATURA	21
1.2.1. DEGENERACIÓN MACULAR ASOCIADA A LA EDAD. GENERALIDADES	21
1.2.1.1. La mácula senil	21
Estructura vascular	21
Membrana de Bruch y epitelio pigmentado de la retina	22
Retina sensorial	22
1.2.1.2. Patogenia	22
Drusas	23
Membrana de Bruch	23
Atrofia geográfica	24
Degeneración disciforme	24
1.2.1.3. Epidemiología y factores de riesgo	25
1.2.2. CLÍNICA Y MÉTODOS DIAGNÓSTICOS	27
1.2.2.1. Forma no exudativa	27
Síntomas	27
Signos	28
Drusas	28
Degeneración del epitelio pigmentado de la retina	31
Hiperpigmentación focal	32
Atrofia geográfica del epitelio pigmentado de la retina	33
1.2.2.2. Forma exudativa	35
Síntomas	36

Signos	36
Angiografía fluoresceínica	36
Neovascularización coroidea clásica	37
Neovascularización coroidea oculta	38
Otras presentaciones angiográficas de la neovascularización coroidea	39
Vasos nutricios	39
Depósito quístico del fluido subretiniano	40
Desgarros y pliegues del epitelio pigmentado de la retina	40
Hemorragia	42
Cicatriz disciforme	43
Signos que interfieren en el diagnóstico angiográfico de una neovascularización coroidea	43
Angiografía con verde de indocianina	45
1.2.3. TRATAMIENTO	46
1.2.3.1. Tratamientos para mejorar la circulación coroidea	47
1.2.3.2. Tratamientos para detener la progresión de la degeneración macular asociada a la edad	48
Suplementos de minerales y vitaminas antioxidantes	48
Fotocoagulación con láser de las drusas	48
1.2.3.3. Tratamientos para la neovascularización coroidea	50
Fotocoagulación con láser térmico	50
Tratamiento combinado de láser y fármacos fotorreactivos (terapia fotodinámica)	53
Irradiación	54
Fármacos antiangiogénicos	56
Cirugía	57

	Termoterapia transpupilar	58
	Generalidades	58
	Técnica	61
	1.2.3.4. Opciones específicas para la neovascularización coroidea oculta	68
2.	OBJETIVOS	71
3.	MATERIAL Y MÉTODOS	73
3.1.	ESTUDIO HISTÓRICO (ESTUDIO DE LA HISTORIA NATURAL)	73
	3.1.1. SEGUIMIENTO	75
	3.1.2. VARIABLES REGISTRADAS Y ANALIZADAS	75
3.2.	ESTUDIO PILOTO (TERMOTERAPIA TRANSPUPILAR)	76
	3.2.1. SEGUIMIENTO	78
	3.2.2. VARIABLES REGISTRADAS Y ANALIZADAS	79
3.3.	ENSAYO CLÍNICO TERMOTERAPIA TRANSPUPILAR CONTRA PLACEBO	82
	3.3.1. SELECCIÓN DE LOS PACIENTES	83
	3.3.2. INCLUSIÓN Y CONSENTIMIENTO INFORMADO	84
	3.3.3. ALEATORIZACIÓN Y ENMASCARAMIENTO	84
	3.3.4. SEGUIMIENTO	86
	3.3.5. VARIABLES REGISTRADAS Y ANALIZADAS	87
3.4.	ANÁLISIS ESTADÍSTICO	88
	3.4.1. POBLACIONES ESTUDIADAS	88
	3.4.2. PRUEBAS ESTADÍSTICAS	88
4.	RESULTADOS	91

4.1. ESTUDIO HISTÓRICO (ESTUDIO DE LA HISTORIA NATURAL)	91
4.1.1. DESCRIPCIÓN DE LA MUESTRA	91
4.1.2. EVOLUCIÓN	93
4.2. ESTUDIO PILOTO (TERMOTERAPIA TRANSPUPILAR)	96
4.2.1. DESCRIPCIÓN DE LA MUESTRA	96
4.2.2. EFECTO DE LA TERMOTERAPIA TRANSPUPILAR	101
4.3. ENSAYO CLÍNICO TERMOTERAPIA TRANSPUPILAR CONTRA PLACEBO	113
4.3.1. DESCRIPCIÓN DE LA MUESTRA	113
4.3.2. HOMOGENEIDAD DE LOS GRUPOS	118
4.3.3. EFICACIA DE LA TERMOTERAPIA TRANSPUPILAR	134
5. DISCUSIÓN	153
6. CONCLUSIONES	161
7. GLOSARIO Y ABREVIATURAS	163
8. BIBLIOGRAFÍA	167
9. ANEXOS	183
ANEXO 1. DOCUMENTO DE INFORMACIÓN PARA EL PACIENTE*	185
ANEXO 2. CONSENTIMIENTO INFORMADO*	187
ANEXO 3. CUADERNILLO DE RECOGIDA DE DATOS*	189
ANEXO 4. CASOS CLÍNICOS*	195
ANEXO 5. RESUMEN DE LAS VARIABLES ANALIZADAS*	263

* Correspondiente al Ensayo Clínico Termoterapia Transpupilar contra Placebo

1. INTRODUCCIÓN

1.1. PRESENTACIÓN

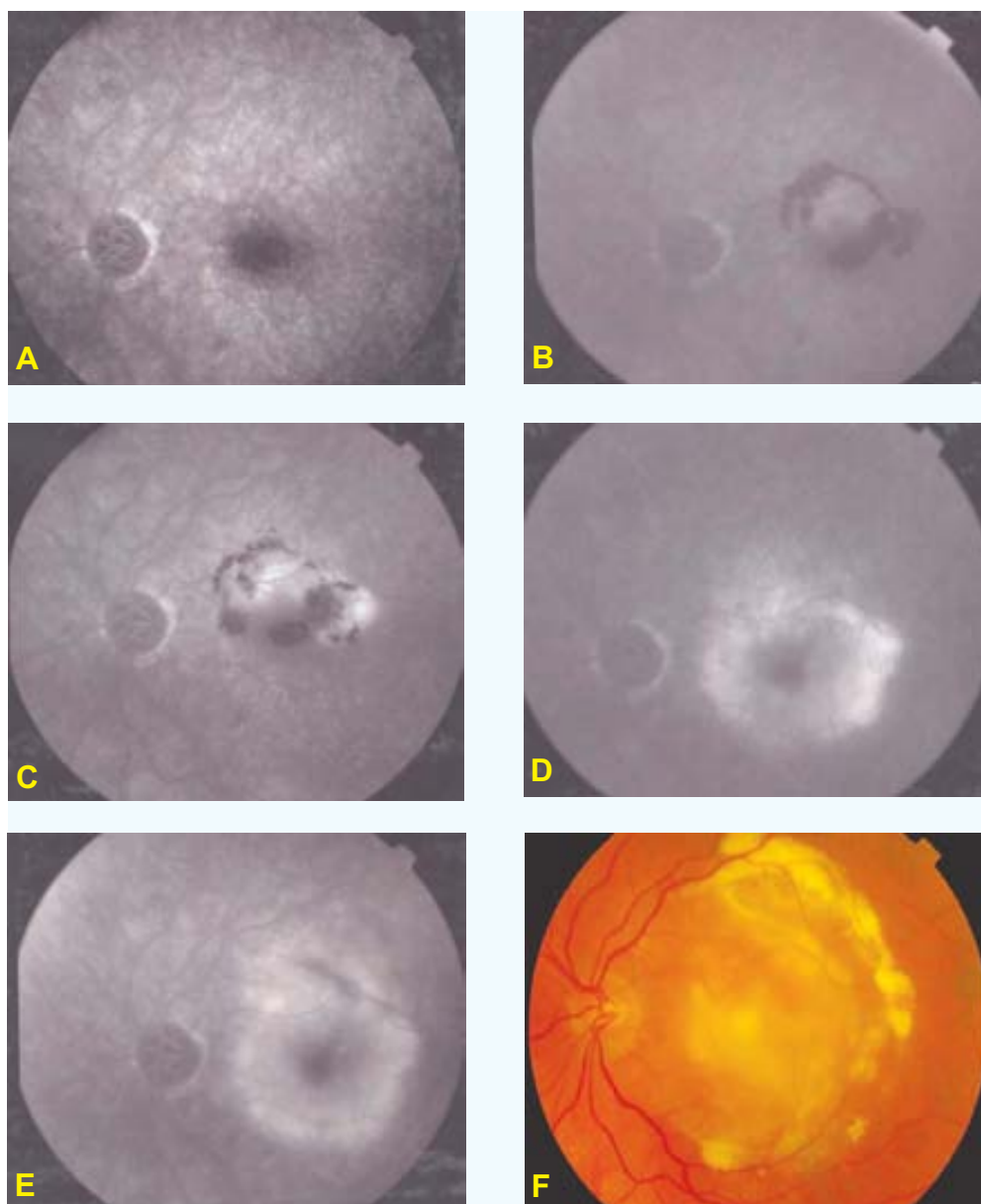
La neovascularización coroidea (NVC) se define como la formación de nuevos vasos sanguíneos que proliferan entre la membrana de Bruch y el epitelio pigmentado de la retina (EPR) o entre éste y la retina sensorial. Su desarrollo causa una disminución severa y permanente de la visión^{1;2}, acompañado de un escotoma central^{3;4}. La gran mayoría de los casos de NVC ocurre en pacientes mayores de 65 años, de donde deriva el término de degeneración macular asociada a la edad (DMAE) exudativa.

Esta entidad, ocasiona el 80-90% de la pérdida de visión severa que ocurre en este grupo de edad. Por ello representa un problema de salud de primer orden.⁵

El estudio MPS (Macular Photocoagulation Study Group⁶) demostró que la fotocoagulación con láser térmico (FCG) sólo es útil en la NVC clásica (es decir, bien definida en la angiografía fluoresceínica), pero debido al daño ocasionado a la retina adyacente, los pacientes experimentan una rápida disminución de la visión. Además de esta limitación, un gran número de pacientes se presentan con una NVC oculta (es decir, mal definida en la angiografía fluoresceínica). Por ello sólo un 13% son elegibles para la FCG⁶. La introducción de la terapia fotodinámica (TFD)⁷⁻⁹, elevó el porcentaje de pacientes tratables hasta un 22%.

Sin embargo la TFD sólo es efectiva en pacientes con NVC clásica con un componente oculto mínimo. En la práctica la mayoría de los pacientes con DMAE exudativa presentan un grado mayor de NVC oculta y específicamente aquellos que presentan una NVC predominantemente oculta (78%), carecen de un tratamiento efectivo. Por ello están abocados al progreso de su enfermedad: cerca del 50% sufre una pérdida de agudeza visual (AV) de al menos 3 líneas de Snellen en un período de 6 meses¹⁰⁻¹².

Para confirmar por medio de una casuística propia la historia natural de las NVC ocultas, en enero del año 2000 realizamos un estudio retrospectivo en el Centro de Oftalmología Barraquer (COB) (Apartado 3.1 y 4.1). De un total de 37 ojos, el 65% perdió más de 4 líneas de AV en un período de seguimiento de 9 meses. El objetivo principal de este estudio era obtener los datos relevantes acerca de la población con DMAE en nuestro entorno, de cara a disponer de la base de conocimiento necesario para iniciar estudios sobre las opciones terapéuticas. En la Figura 1.1, puede observarse la evolución típica de este tipo de lesiones en uno de los pacientes estudiados en esta serie retrospectiva.



A: Inicial (AVS: 0.9)	B: Mes 3 (AVS: 0.5)
C: Mes 5 (AVS: 0.4)	D: Mes 8 (AVS: 0.1)
E: Mes 11 (AVS: 0.08)	F: Mes 41 (AVS: 0.01)

FIGURA 1.1. Historia natural de la NVC oculta secundaria a la DMAE.

La evolución de la visión consta en los 2 recuadros inferiores (AVS: agudeza visual según la tabla de Snellen). **A:** Estadio muy tardío de la AF donde se observan zonas difusas de defectos en ventana, debido a la atrofia incompleta del EPR. No existe ningún signo que sugiera la presencia de una NVC. **B, C, D y E:** Tiempos tardíos de la AF en diferentes momentos del seguimiento de este paciente, el cual es de 11 meses. Al cabo de este tiempo se observa el desarrollo de una degeneración macular senil disciforme, caracterizada sobre todo por una fibrosis macular y acompañada de un gran deterioro visual (**F**).

En octubre del 1999, Reichel et al. publican los resultados de un estudio piloto llevado a cabo con 15 pacientes tratados mediante la termoterapia transpupilar (TTT)¹³. De acuerdo a esta serie, la AV mejora o se mantiene estable en el 75% y disminuye 3 líneas sólo en 2 ojos (13%).

Alentados por estos datos, en marzo del 2000 iniciamos un estudio piloto en pacientes del COB. Los resultados preliminares sobre 16 ojos seguidos durante los primeros 6 meses, fueron los siguientes¹⁴:

- ❑ En 8 ojos (50%), existía una mejoría de la visión: 3 (19%) mejoraban al menos 15 letras; 2 (12%) mejoraban entre 5 y 14 letras; otros 3 (19%) mejoraban menos de 4 letras.
- ❑ En los 8 ojos restantes (50%), había un empeoramiento de la visión: 3 (19%) empeoraban más de 15 letras y 5 (31%) empeoraban entre 5 y de 14 letras.
- ❑ Con relación al grado de escape neovascular, éste se reducía en 12 ojos (75%); no variaba en 1 (6%) y era mayor que el basal en 3 (19%).

Posteriormente continuamos con el desarrollo de este estudio, ampliando la muestra y el tiempo de seguimiento (Apartado 3.2 y 4.2).

En referencia al desarrollo de esta tesis doctoral, en primer lugar realizamos una revisión de la literatura acerca de la DMAE (Apartado 1.2), para profundizar en algunos conceptos relacionados con esta patología. Dentro de esta sección, revisamos desde un punto de vista teórico las bases relacionadas con su etiopatogenia, epidemiología y factores de riesgo (Apartado 1.2.1). Para ilustrar los principales aspectos de la clínica, presentamos una serie de ejemplos y casos que nos ayudarán a destacar los conceptos de signos, síntomas y métodos diagnósticos relacionados con las dos formas principales de la DMAE: atrófica y exudativa (Apartado 1.2.2).

Finalmente revisamos las distintas formas terapéuticas disponibles para la DMAE (Apartado 1.2.3). Si consideramos que los resultados derivados de un estudio aleatorizado y controlado (EAC) son los más fiables, justificamos el hecho y la necesidad de sólo tomar en cuenta para esta revisión, los tratamientos basados en dicho tipo de estudios.

El tema central de esta tesis consiste en la valoración de la TTT como alternativa terapéutica en la DMAE. Por este motivo, dentro de esta misma sección de tratamientos, dedicamos una atención especial a las bases teóricas de la TTT en todo su contexto: su desarrollo, mecanismo de acción, aplicaciones, resultados y complicaciones (Apartado 1.2.3.3).

Tanto la historia natural como los resultados de los diferentes tratamientos disponibles para la DMAE, nos ayudan a entender la importancia que reviste esta patología⁵. En los últimos años hemos ido creando nuestras propias hipótesis acerca del papel real de la TTT dentro de la DMAE exudativa, en especial las asociadas a la NVC oculta. Es posible que su aplicación origine una serie de reacciones en el endotelio vascular de la NVC, que deriven en una disminución de su permeabilidad y una inhibición de la angiogénesis. Este efecto podría disminuir la pérdida de AV, lo que mejoraría el pronóstico.

Como forma de crear una evidencia fiable (grado I: Canadian Task Force¹⁵), que determine la veracidad de estas hipótesis diseñamos un EAC a doble ciego, justificando su elaboración y marcando sus objetivos (Apartado 3.3 y 4.3). En este diseño explicamos con detalle los procedimientos y protocolos tenidos en cuenta en el proceso de selección e inclusión de los participantes. También explicamos los procesos de la información verbal y escrita y el consentimiento informado como parte esencial dentro de la ética médica (Anexo 1, 2 y 3).

Además de los resultados y conclusiones que discutimos en sus apartados correspondientes, consideramos de interés disponer de la evolución clínica de cada uno de los pacientes del EAC (Anexo 4). Con este objetivo, dentro de esta sección mostramos su estadio inicial, los detalles relacionados con el tratamiento y su estadio final. En el Anexo 5, presentamos todas las variables del EAC que han sido estudiadas y analizadas.

1.2. REVISIÓN DE LA LITERATURA

1.2.1. DEGENERACIÓN MACULAR ASOCIADA A LA EDAD. GENERALIDADES

Entre las causas más frecuentes de disminución de visión en la población mayor de 65 años, destacan las cataratas y la DMAE. El progreso de la microcirugía ha hecho posible la rehabilitación completa de la visión en el paciente con catarata. Desafortunadamente no ocurre lo mismo con la DMAE ya que aquí el deterioro visual se debe al deterioro de la zona más delicada y funcionalmente importante de la retina: la mácula.

Se entiende por DMAE a las alteraciones degenerativas progresivas que ocurren en la coriocalicular, membrana de Bruch, EPR y retina sensorial. Aunque disponemos de un número cada vez mayor de alternativas terapéuticas para la DMAE, precisamente esta variedad apunta a que todavía carecemos de un método verdaderamente efectivo. Posiblemente nos falta todavía mucho por conocer sobre su causa y esto nos impide conseguir su curación.

1.2.1.1. La mácula senil

Se podría definir el envejecimiento como la declinación evolutiva de la vitalidad del individuo. Se trata de la pérdida cada vez mayor de la capacidad de adaptación fisiológica de la persona al medio que le rodea y que culmina con la muerte¹⁶⁻¹⁹. Estos cambios generales que se manifiestan con el paso de los años también van a ocurrir en las distintas partes que componen la región macular.

Estructura vascular

La fovea se nutre parcialmente a partir de la coriocalicular²⁰, ya que los vasos retinianos terminan en el anillo perifoveal sin alcanzar el centro. Debido al envejecimiento, los vasos coroideos presentan una disminución de su celularidad y un aumento de su pared. En particular, en la coriocalicular del área submacular estos cambios se acompañan de una disposición de material sudanófilo entre los capilares y la membrana de Bruch^{21;22}.

En los vasos retinianos de la red perifoveal, la afectación con la edad incluye una pérdida de pericitos y de células endoteliales, con engrosamiento de la membrana basal. Eventualmente los segmentos afectados llegan a hacerse completamente acelulares²³⁻²⁵.

Membrana de Bruch y epitelio pigmentado de la retina

En lo concerniente a la membrana de Bruch, los cambios de la coriocapilar conducen a un engrosamiento difuso de esta membrana, debido a un infiltrado de colágeno y membranas basales degeneradas^{26;27}. A la vez, existe un incremento de las fibras de colágeno y de las fibras elásticas, pudiendo degenerar en la calcificación²⁸.

Con relación al envejecimiento del EPR, éste se incrementa en altura y se estrecha aumentando la cantidad de gránulos de pigmento^{29;30}. El núcleo se hace más pequeño y basófilo y su citoplasma gradualmente va acumulando lípidos y partículas granulares. Eventualmente el pigmento de estas células puede migrar, depositándose en la membrana de Bruch³¹⁻³³.

Retina sensorial

A nivel macular, con el envejecimiento se produce un desplazamiento de los núcleos de la capa nuclear externa hacia la capa plexiforme externa³⁴. También ocurre una pérdida de fotorreceptores asociado a un aumento de los astrocitos y de las células de Müller^{26;35-37}.

En el resto de las capas retinianas, las neuronas muestran pocos cambios con la edad. Puede existir un cúmulo de lípidos en las células ganglionares donde la lipofuscina aumenta de forma considerable³⁰. Las células de Müller se hacen algo más pequeñas y las células gliales se hacen más toscas y con menos ramificaciones³⁸.

A nivel de la capa de fibras del nervio óptico se han observado cuerpos hialinos, los cuales corresponden a orgánulos intracelulares que se localizan en los axones edematosos³⁹.

1.2.1.2. Patogenia

Una de las características fundamentales de la DMAE es su localización central. Aunque la lesión no está estrictamente limitada al centro de la retina, se puede hablar de una cierta predilección por el polo posterior, lo que conlleva a un mayor deterioro de la función visual^{33;40}.

Los cambios secuenciales del envejecimiento de la retina tienen como punto de inicio el deterioro del EPR, el cual se produce como consecuencia de los trastornos

metabólicos que ocurren en el propio EPR, por la interacción producida por la radiación solar y el oxígeno a nivel de los discos externos de los fotorreceptores⁴¹. Posteriormente aparecen cuerpos residuales en el citoplasma de las células del EPR^{33;42}.

Con la edad, el número de estos gránulos se va incrementando, de forma que en la senectud se acumulan en el citoplasma, ocasionando alteración y deterioro de su metabolismo⁴³.

Posteriormente, estos materiales de desecho van a ser expulsados de la célula, acumulándose entre el EPR y su membrana basal y formándose un depósito lineal, amorfo o granular que constituye una primera fase de la DMAE^{28;30;44;45}. También como consecuencia del deterioro metabólico del EPR, existen otras formas de depósitos que se disponen entre el EPR y la membrana de Bruch y que están constituidos por masas extracelulares. Estos depósitos se conocen con el nombre de drusas^{30;31;46}.

Drusas

Histológicamente las drusas blandas constituyen elevaciones en forma de cúpula que pueden asemejarse a desprendimientos serosos del EPR, pudiendo confluir y alcanzar un tamaño considerable. Generalmente se tienden a relacionar con la formación de neovasos^{46;47}. Este tipo de drusas están constituidas por proteínas y lipofuscina y presentan un aspecto granular^{42;48-51}. Su tamaño está en relación directa con la degeneración de extensas áreas del EPR³³.

El segundo tipo de drusas conocido histológicamente son las duras, cuya presencia es el resultado de un desorden de algunas células del EPR⁴⁹. En su interior contienen vesículas densas, fibras, gránulos y material amorfo, además de colágeno anormal y en algunas ocasiones calcio^{28;42;52}. Normalmente, estas drusas no se complican con la aparición de NVC^{34;46}.

Otro tipo de drusas que se ha descrito es el tipo cuticular, el cual constituye un engrosamiento de la membrana basal de las células del EPR. Estas drusas no se asocian a la edad, mas bien tienen que ver con desórdenes hereditarios de tipo autosómico dominante. Aunque no afectan a la visión, se piensa que predisponen a la formación de los dos tipos de drusas antes comentados⁴².

Membrana de Bruch

Las alteraciones que sufre esta membrana con relación a la DMAE, consisten fundamentalmente en una desorganización y engrosamiento de las fibras colágenas,

con invaginaciones en los espacios existentes entre los capilares coroideos⁴². De la misma manera, debido a la degeneración cálcica, la membrana de Bruch puede sufrir fracturas, lo que supone la formación de grietas, por donde pueden penetrar los neovasos desde la coriocalpilar^{31;33}.

Atrofia geográfica

Los cambios a nivel del EPR que dan origen a los depósitos laminares basales y a las drusas, podrían eventualmente progresar hacia un estado degenerativo con pérdida de la visión, ya sea por una total degeneración del EPR -atrofia geográfica- o por la invasión de neovasos coroideos, los cuales desencadenarían la lesión disciforme.

La atrofia geográfica implica una contaminación de desechos celulares a nivel de la membrana de Bruch, obstaculizando el intercambio normal de nutrientes entre el EPR y la coriocalpilar. Posteriormente puede ocurrir la formación de drusas y depósitos laminares basales³³.

Las células del EPR que están relacionadas con las drusas aparecen atenuadas y despigmentadas. Asimismo y como consecuencia de las alteraciones que sufre el EPR, los fotorreceptores adyacentes inician distintos grados de destrucción y paulatinamente se van desplazando^{42;53;54}.

Los depósitos laminares basales van a reducir la unión entre el EPR y el colágeno interno de la membrana de Bruch, predisponiendo el ojo al desprendimiento seroso del EPR con el consiguiente daño para los fotorreceptores⁵⁵⁻⁵⁷.

Cuando el EPR y los fotorreceptores se han degenerado, las drusas pueden desaparecer o calcificar y los macrófagos así como los pericitos de la coriocalpilar podrían contribuir a la retirada de su contenido sustituyéndolo por tejido fibroso^{44;58}.

Degeneración disciforme

Como respuesta a los procesos del envejecimiento, algunos ojos desarrollan una NVC a nivel macular, los cuales, si bien son diferentes a los procesos de atrofia geográfica, presentan una génesis similar.

Durante el desarrollo de los procesos neovasculares, los vasos sanguíneos proliferan desde la coriocalpilar a la membrana de Bruch, atraviesan su componente de

colágeno y se extienden por debajo del EPR, o bien atraviesan este epitelio y se sitúan por debajo de la retina sensorial⁴². Esta situación es más probable que aparezca en los casos donde exista previamente un gran deterioro del EPR, con la aparición de gruesos depósitos laminares basales y drusas blandas confluentes^{44;59}.

Una vez que los vasos coroideos atraviesan la membrana de Bruch, tienen tendencia a sangrar^{28;60}. Esta sangre se extiende lateralmente y se introduce en las zonas retinianas debilitadas por la formación de depósitos laminares basales y drusas blandas. Como consecuencia se origina una desunión entre el EPR y su membrana basal, formando un pequeño montículo³³. De la misma manera, esta sangre se puede acumular entre las células del EPR y la retina sensorial, extendiéndose en una amplia zona y produciendo una rápida destrucción de los fotorreceptores y del EPR en un área muy extensa, con la subsiguiente pérdida de la visión^{60;61}.

Esta colección hemática estimula la proliferación de tejido fibroso, lo que desencadena la formación de una placa fibrovascular o tejido cicatricial que constituye la cicatriz disciforme^{33;60}.

1.2.1.3. Epidemiología y factores de riesgo

La DMAE es una patología con tendencia a la bilateralidad, aunque el grado de afectación de cada ojo puede ser asimétrico. Constituye la principal causa de ceguera en las comunidades de occidente, ocasionando el 95% de ceguera legal en los registros del Reino Unido.

La imposibilidad de llevar a cabo una prevención primaria, la limitada disposición terapéutica y la creciente frecuencia de la enfermedad con la edad, hacen que la prevalencia de la DMAE sea cada vez mayor en los países industrializados. Además el índice de envejecimiento de su población se encuentra en ascenso continuo, hecho fundamentado principalmente en el descenso de las tasas de mortalidad y de fertilidad⁶¹.

Numerosas investigaciones demuestran la relación existente entre la DMAE y la población senil⁶²⁻⁶⁵. El estudio Framingham constituye probablemente el primer estudio epidemiológico de relevancia relacionado con la DMAE. Según este estudio, tomando como base una población de 2,675 personas en los Estados Unidos, el 11% de los pacientes con edades comprendidas entre los 65 y 74 años y el 28% de los comprendidos entre los 75 y 85 años padecen esta enfermedad⁶⁶. En general, la DMAE la padecen el 8,8% de los pacientes con edades comprendidas entre los 52 y 85 años.

Un estudio australiano, llevado a cabo en 1993, demuestra que el 10,4% de las personas con edades entre los 50 y 64 años y el 31% de las personas con 85 años, padecen la DMAE⁶⁷.

Una publicación que de forma muy precisa estudia la frecuencia relativa de padecer esta enfermedad en Australia es el de Blue Mountains⁶⁸. En él se emplean los criterios diagnósticos propuestos por el Grupo de Estudio Internacional de la Maculopatía Relacionada con la Edad⁶⁹. La degeneración macular en estadio terminal la padece el 1,9% de la población con edad superior a los 50 años. Es bilateral en el 56% de este grupo y la maculopatía más frecuente es la del tipo neovascular. La prevalencia de la DMAE va desde cero, en la población inferior a los 55 años, hasta el 18,5% en la de 85 años o superior. Con relación a las drusas blandas, la frecuencia es del 13,3%. De acuerdo a este estudio 72,220 australianos presentarán signos de DMAE avanzada en uno o ambos ojos.

En cuanto a la distribución según el sexo, el ratio hombre-mujer es de 1:34 lo que demuestra una clara tendencia a favor de la mujer⁶⁸. Sin embargo otros autores cuestionan esta tendencia^{68;70;71}. Argumentan que esto puede tener su explicación en la distribución de la pirámide poblacional claramente a favor de las mujeres, así como en la mayor prevalencia de cataratas en el sexo femenino, lo cual podría justificar el déficit visual en aquellos estudios que exigen la disminución de la visión como criterio diagnóstico, además de los hallazgos fundoscópicos.

Existen muchos factores que se han relacionado con el padecimiento de esta enfermedad. De entre todos, la edad constituye el de primera magnitud. Hay que señalar que aunque esta relación sea estrecha, no es en absoluto sinónimo de que el envejecimiento sea su única causa.

En lo que concierne a la raza, los resultados son contradictorios. Algunos trabajos realizados en África ponen de manifiesto la escasa prevalencia de la enfermedad, influenciada sin duda por la escasa esperanza de vida en los habitantes de la zona. Otros estudios realizados por grupos de edad también señalan este hecho^{72;73}. Esto sería contrario a otro estudio el cual no encuentra diferencias en cuanto a la frecuencia de la DMAE entre blancos y negros estadounidenses⁷⁴.

Con relación a la influencia hereditaria, los antecedentes familiares parecen influir en el desarrollo de esta patología, sobre todo la enfermedad ocurrida en madre y hermanas⁷⁵⁻⁷⁷.

En cuanto a los factores personales, la correlación más probable parece existir con la hipertensión arterial^{76;78} y la diabetes mellitus tipo II⁷⁹. Asimismo se ha asociado

con la hipercolesterolemia y el exceso ponderal⁷⁷. De todos modos, es preciso recordar que muchos de estos procesos que estamos comentando, pueden alterarse con la edad, sin que esto signifique que exista una relación causal.

Dentro de las características oculares que se han pretendido asociar a la DMAE, se encuentra la hipopigmentación del iris⁷⁵⁻⁷⁷ y la hipermetropía⁷⁵⁻⁸⁰.

Por último, también se han estudiado factores ambientales entre los que destaca la exposición a la luz, sin que se haya llegado a una conclusión válida. Entre otros trabajos publicados⁸¹ el del Blue Mountains⁶⁸ (Australia) descarta una asociación entre la DMAE y la luz. Otros estudios sin embargo establecen una relación clara con la exposición solar⁸².

Como conclusión y como ya es conocido, todavía resulta muy difícil tipificar al sujeto que presenta riesgo de padecer la DMAE, salvo por lo que respecta a su edad. Hoy en día sólo puede afirmarse que la DMAE es una enfermedad compleja y multifactorial, que pone en evidencia la necesidad de realizar más trabajos epidemiológicos con una buena estratificación de la población que se pretende estudiar.

1.2.2. CLÍNICA Y MÉTODOS DIAGNÓSTICOS

La presentación clínica de la DMAE es muy variada. Puede tratarse de la forma no exudativa, seca o atrófica de la enfermedad, la cual guarda relación con las alteraciones del EPR. También puede tratarse de la forma más severa, la exudativa, húmeda o neovascular, cuyas manifestaciones incluyen la exudación subretiniana sero-hemorrágica, el desprendimiento del epitelio pigmentado de la retina (DEPR) y la cicatriz disciforme.

1.2.2.1. Forma no exudativa

La forma atrófica es más frecuente que la forma exudativa. Su prevalencia es del 15,6% entre 43 y 86 años, en comparación con el 1,2% que corresponde a la forma exudativa⁵⁹. Se estima que la atrofia geográfica, considerada como la manifestación más severa de la DMAE no exudativa, está presente en el 0,6% de los adultos⁵⁹ y es responsable del 12 al 21% de los casos de ceguera causados por la DMAE⁸³.

Síntomas

El síntoma fundamental de la DMAE atrófica lo constituye la pérdida progresiva y lenta de la función visual central, con conservación de la periférica.

En los períodos iniciales este deterioro funcional puede pasar desapercibido. A medida que el proceso degenerativo avanza el paciente inicia dificultades en su visión, especialmente en la visión próxima, la cual se manifiesta por pequeños escotomas que le dificultan la lectura. Estos escotomas están ocasionados por áreas aisladas de atrofia del EPR.

En los períodos más avanzados de la enfermedad, cuando esta alteración atrófica ocupa el área foveolar, el escotoma central se hace más denso, ocasionando dificultad para ver los objetos con nitidez.

La presencia de metamorfopsia es excepcional y su aparición debe alertarnos ante la posibilidad del desarrollo de neovasos subretinianos⁸⁴.

En las exploraciones funcionales hay que señalar que la curva de adaptación a la luz es normal y sólo en los estadios avanzados se puede observar una disminución del sector fotópico de la adaptometría. Del mismo modo se puede apreciar una discromatopsia adquirida generalmente en el eje azul-amarillo.

La valoración con la rejilla de Amsler, constituye una herramienta de gran valor para la detección de los pequeños escotomas iniciales y de la metamorfopsia, por lo que debe ser utilizada de forma sistemática en el estudio y seguimiento de estos pacientes.

Signos

Previamente ya hemos comentado como la cascada fisiopatológica de la DMAE atrófica conduce a una serie de alteraciones a nivel del complejo EPR-membrana de Bruch-coriocapilar. La traducción clínica de estas alteraciones se caracteriza por el desarrollo de drusas y anomalías pigmentarias, incluyendo la degeneración del EPR, la hiperpigmentación focal y la atrofia geográfica.

Drusas

Las drusas duras menores de 63 micras de diámetro se consideran benignas^{3;10;59;85}. Clínicamente se presentan como pequeños depósitos, bien definidos de color blanco-amarillento. En la angiografía fluoresceínica (AF) se comportan como defectos puntiformes en ventana (Figura 1.2).

Su presencia no es suficiente para hacer el diagnóstico de DMAE temprana, tampoco es raro observarlas en adultos de cualquier edad^{59;85}. Se han identificado en el 87% de los ojos de individuos mayores de 40 años⁸⁶ examinados postmortem. De la misma manera, el desarrollo de drusas pequeñas en un ojo adulto sin evidencia previa de drusas duras, tampoco es diagnóstico de DMAE⁸⁷.

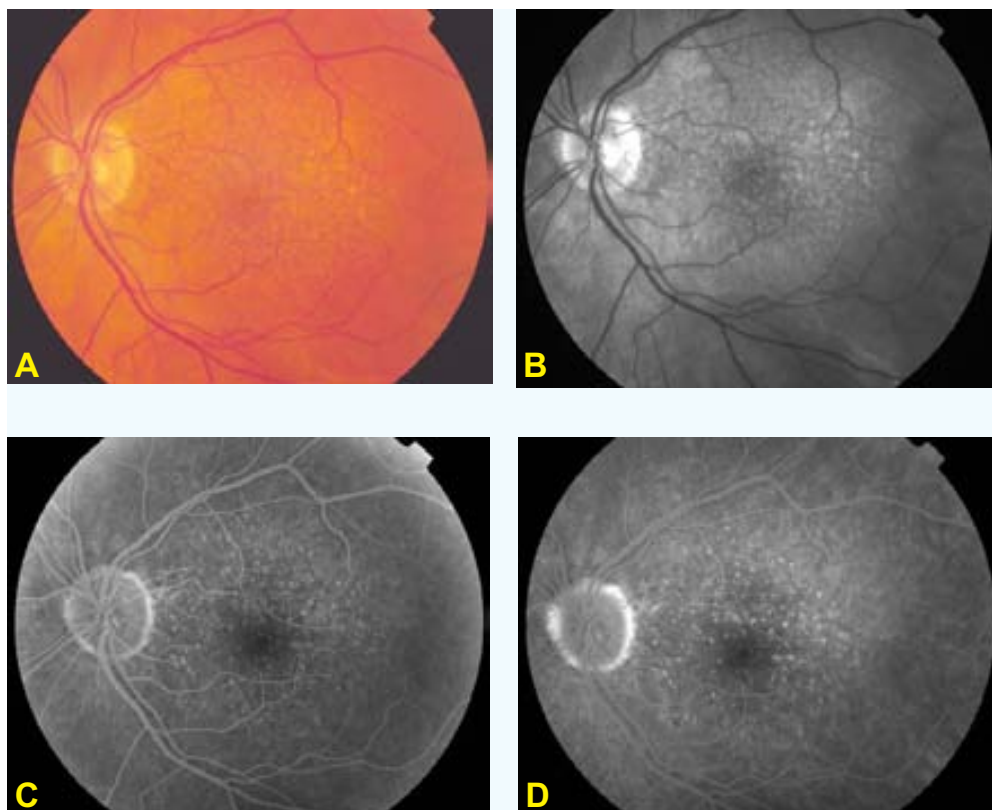


FIGURA 1.2. Drusas duras. **A:** Fotografía en color que muestra las drusas duras. Se caracterizan por ser pequeñas y bien definidas. **B:** Fotografía aneritra la cual destaca con mayor detalle la definición de estos depósitos. **C y D:** Tiempo temprano y tardío de la AF, donde se evidencia la hiperfluorescencia -sin progresión tardía- debido a los defectos en ventana del EPR.

Con relación a las drusas blandas, su tamaño puede ser igual o superior a 63 micras^{3;10;59;85}, generalmente son de bordes mal definidos, de forma y tamaño muy variable y muestran una gran tendencia a confluir unas con otras (Figura 1.3). En la AF muestran una hiperfluorescencia temprana, que aumenta lentamente en intensidad en los tiempos tardíos del angiograma sin sobrepasar sus límites (Figura 1.3).

Clínicamente, las drusas blandas se identifican siempre que exista una hipopigmentación o atrofia del EPR con engrosamiento difuso de la membrana de Bruch o cuando existan desprendimientos focales relacionados con estas drusas. La identificación clínica de las drusas blandas ponen en evidencia un ojo con cambios difusos a nivel del complejo EPR-membrana de Bruch.

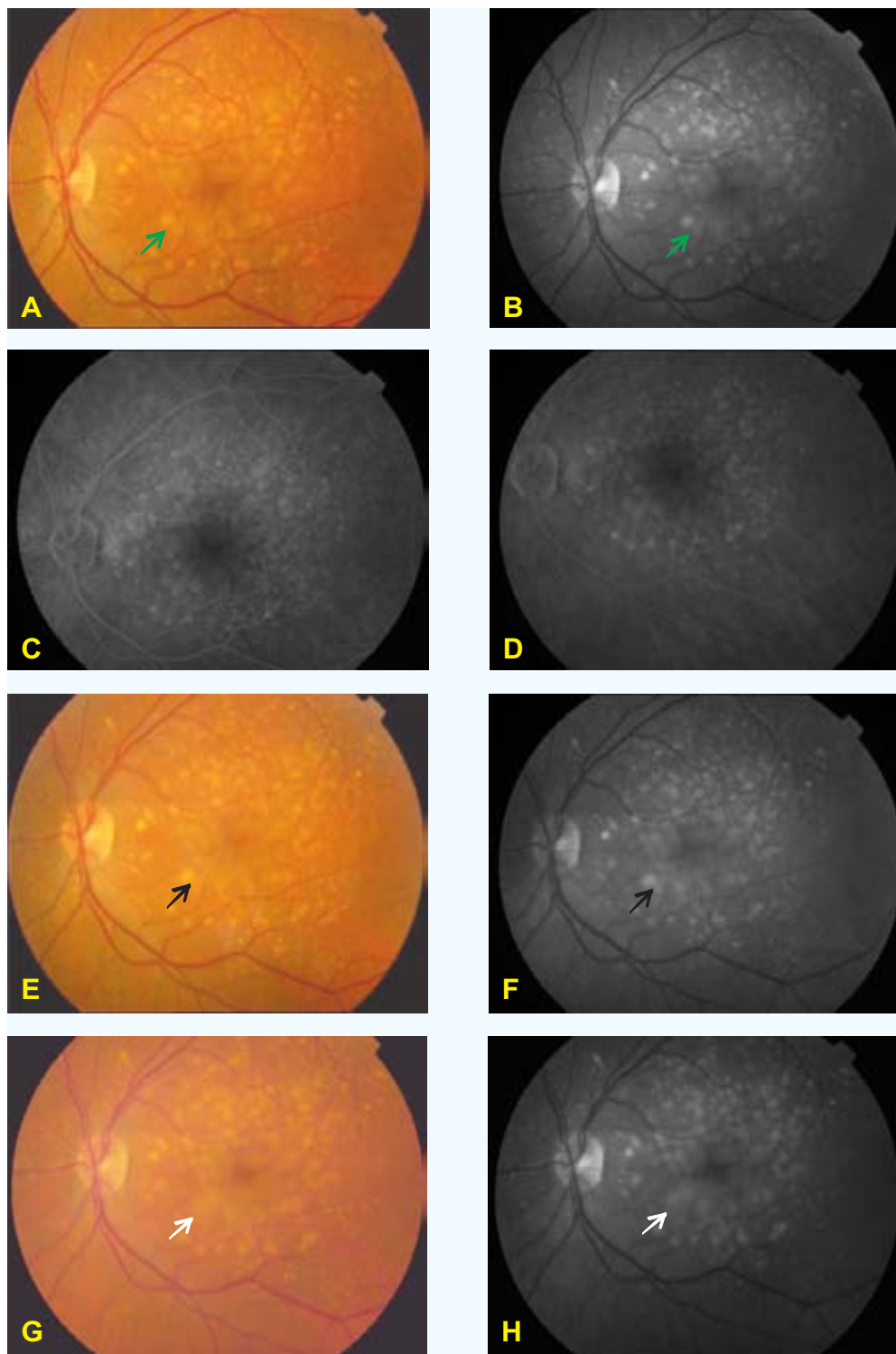


FIGURA 1.3. Drusas blandas. **A:** Fotografía en color donde se observa la disposición de las drusas blandas en el polo posterior, de bordes mal definidos y con tamaño y forma variable. **B:** Fotografía aneritra, la cual permite observar aun con mayor definición la extensión de las drusas. **C y D:** Tiempo temprano y tardío de la AF. Se observa una hiperfluorescencia, debido a la captación del colorante por parte de las drusas, la cual se mantiene en tiempo tardío. **E,F:** Fotografía en color y aneritra un año después. Muestran la tendencia de las drusas blandas a coalescer unas con otras (flechas negras). Esta tendencia a coalescer se hace todavía más evidente en las fotografías a color y aneritra, tomadas 3 años más tarde (**G,H**) (flechas blancas), las cuales corresponderían a 4 años desde la primera visita de este paciente (**A,B,C,D**). Nótese la disposición de las drusas en esta primera visita (flechas verdes).

Las drusas blandas están íntimamente relacionadas con la edad. En Estados Unidos están presentes en el 13-20% de la población adulta^{59;85}. Según las tasas de prevalencia, se identifican en el 44% de la población con edad igual o superior a 75 años, en comparación con sólo el 7% con edad comprendida entre 43 y 54 años⁵⁹.

La presencia de drusas blandas es suficiente para el diagnóstico de DMAE. Confiere un incremento en el riesgo para el desarrollo de anomalías del EPR⁸⁷, atrofia geográfica⁸⁷ y NVC^{10;87;88}. Asimismo, histológicamente se ha demostrado que los ojos seniles con NVC o cicatriz disciforme, contienen drusas blandas con engrosamiento difuso de la porción interna de la membrana de Bruch⁸⁹⁻⁹².

El riesgo de pérdida severa de visión en ojos con drusas blandas, está estrechamente relacionado con el desarrollo de una NVC. Un análisis retrospectivo de pacientes con drusas bilaterales, sugiere que los ojos con drusas grandes tienen una mayor tendencia a desarrollar una NVC, comparado con los ojos que no presentan drusas grandes. Por otra parte, un estudio prospectivo de pacientes mayores de 65 años con drusas bilaterales, presentan una tasa de incidencia acumulada de desarrollar una NVC en al menos un ojo, del 6% en el primer año y del 18% a los 3 años⁹³. La atrofia geográfica la desarrollan el 3% en el primer año y el 8% a los 3 años. Sin embargo, hay que señalar que la tasa por la cual un ojo con drusas blandas progresa al desarrollo de una NVC parece ser superior, si el ojo contralateral ya ha manifestado una NVC.

Un seguimiento prospectivo a 5 años del ojo contralateral de pacientes con una NVC asociada a la DMAE en el primer ojo, sugiere que los ojos sin drusas grandes o pigmentación focal tienen un riesgo del 10% de desarrollar una NVC, en comparación con el 30% que corresponde a los ojos con drusas grandes¹⁰. La pérdida de visión severa en ojos contralaterales con DMAE atrófica ocurre exclusivamente en los ojos que desarrollan una NVC durante el seguimiento. Entre los ojos que no desarrollan una NVC, el promedio de pérdida de visión a los cinco años es de 0,4 líneas⁹⁴.

Degeneración del epitelio pigmentado de la retina

La degeneración o la atrofia no geográfica del EPR se caracteriza por una dispersión de pigmento además de una hipopigmentación puntiforme, acompañado de un adelgazamiento de la retina sensorial⁸⁵ (Figura 1.4).

Estas anomalías pueden preceder a la atrofia geográfica y pueden ser identificadas como atrofia incipiente del EPR^{95;96}. La AF revela áreas de hiperfluorescencia difusa con un patrón reticular o bloqueo puntiforme correspondiente al cúmulo de pigmento⁹⁵ (Figura 1.4).

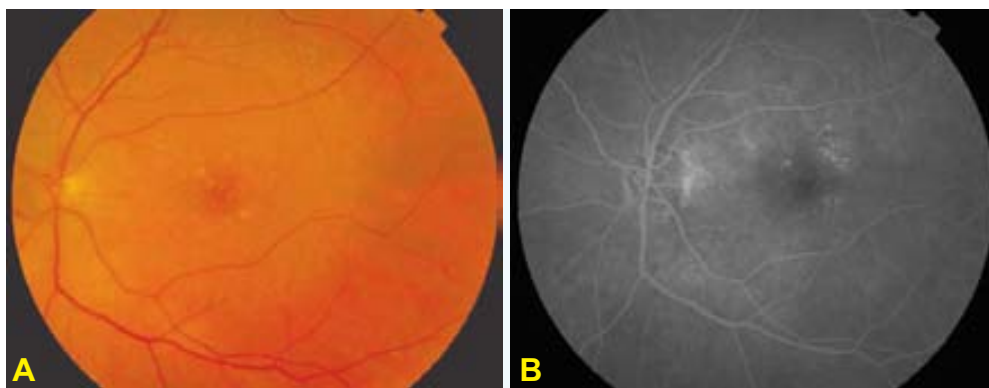


FIGURA 1.4. Degeneración del EPR. **A:** Fotografía en color que muestra la atrofia no geográfica, lo cual se refiere al hallazgo de finas áreas moteadas de hipopigmentación e hiperpigmentación, con adelgazamiento de la retina sensorial. **B:** Tiempo tardío de la AF donde se observa una hiperfluorescencia difusa con patrón reticular, acompañado de un bloqueo puntiforme del EPR secundario al cúmulo de pigmento.

La atrofia no geográfica ocurre en el 8-10% de la población adulta en los Estados Unidos^{59;85}. Su incidencia y prevalencia es dependiente de la edad y se asocia al desarrollo de drusas grandes⁸⁷. De la misma manera, los ojos con atrofia no geográfica tienen más probabilidad de desarrollar otros signos asociados a la DMAE, incluyendo la atrofia geográfica y la NVC⁸⁷.

Hiperpigmentación focal

La hiperpigmentación focal del EPR se define como el cúmulo de pigmento clínicamente evidente, a nivel de la retina externa o en el espacio subretiniano. El aspecto es lineal, puntiforme o reticular (Figura 1.5) y ocurre en el 3-12% de la población^{59;85}. Es de esperar que durante el estudio angiográfico exista un bloqueo focal correspondiente a este depósito.

Las tasas de incidencia y prevalencia de la hiperpigmentación focal, se incrementan con la edad^{59;87;97}. Los ojos con drusas grandes y blandas tienen mayor tendencia a la migración pigmentaria retiniana (Figura 1.5). La hiperpigmentación focal incrementa la probabilidad de que con el tiempo se desarrolle una atrofia geográfica⁸⁷. Además, el depósito de pigmento retiniano en un ojo con DMAE no exudativa, le confiere un mayor riesgo en la progresión hacia la DMAE exudativa, particularmente cuando también se asocia a la presencia de grandes drusas^{10;94;98;110}. El ojo contralateral -con drusas grandes e hiperpigmentación focal- de pacientes con una maculopatía neovascular unilateral tienen un riesgo de desarrollar una NVC en 5 años del 58-73%.

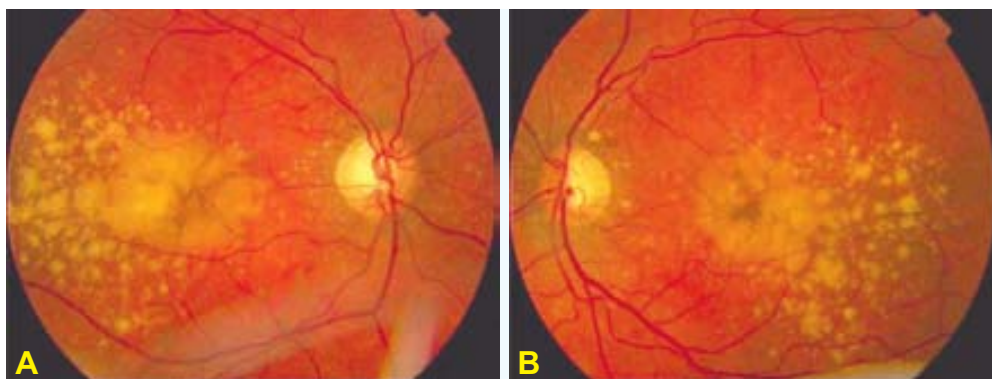


FIGURA 1.5. Hiperpigmentación focal y desprendimiento drusenoide del EPR. Fotografías en color correspondientes al OD y al OI de una mujer de 78 años. Se observa la disposición bilateral de drusas blandas de gran extensión, acompañadas de hiperpigmentación subretiniana. La AV de esta paciente es de 0,5 en AO.

Atrofia geográfica del epitelio pigmentado de la retina

La atrofia geográfica del EPR representa la forma avanzada o tardía de la DMAE no exudativa.

Sobre las áreas de atrofia geográfica es típico el adelgazamiento de la retina sensorial con atrofia de la coriocapilar, lo que permite la visualización de los grandes vasos coroideos. La AF revela una discreta hiperfluorescencia temprana dentro de la zona de la atrofia geográfica, la cual es debida al aumento de la fluorescencia coroidea ocasionado por la ausencia o atenuación del EPR. Dentro de esta zona, la coriocapilar puede, o bien llenarse lentamente o puede estar completamente ausente y no acompañarse de cambios en el tamaño y forma del área atrófica. En la fase tardía del angiograma, la atrofia geográfica se caracteriza por una hiperfluorescencia persistente debido a que la tinción que proviene de la coroides y de la esclera se destaca con mayor claridad (Figura 1.6).

La atrofia geográfica se puede identificar en al menos un ojo en el 0,6%⁵⁹. Se incrementa significativamente con la edad, alcanzando cifras del 2-3% en los pacientes mayores de 75 años.

El desarrollo de la atrofia geográfica es menos común que el de las drusas o anomalías pigmentarias. Su incidencia es del 0,3% en un periodo de seguimiento de 5 años⁸⁷, aunque hay que recordar la influencia que ejerce la edad. En los individuos mayores de 75 años la probabilidad de desarrollar la atrofia geográfica es 17 veces mayor que en los más jóvenes.

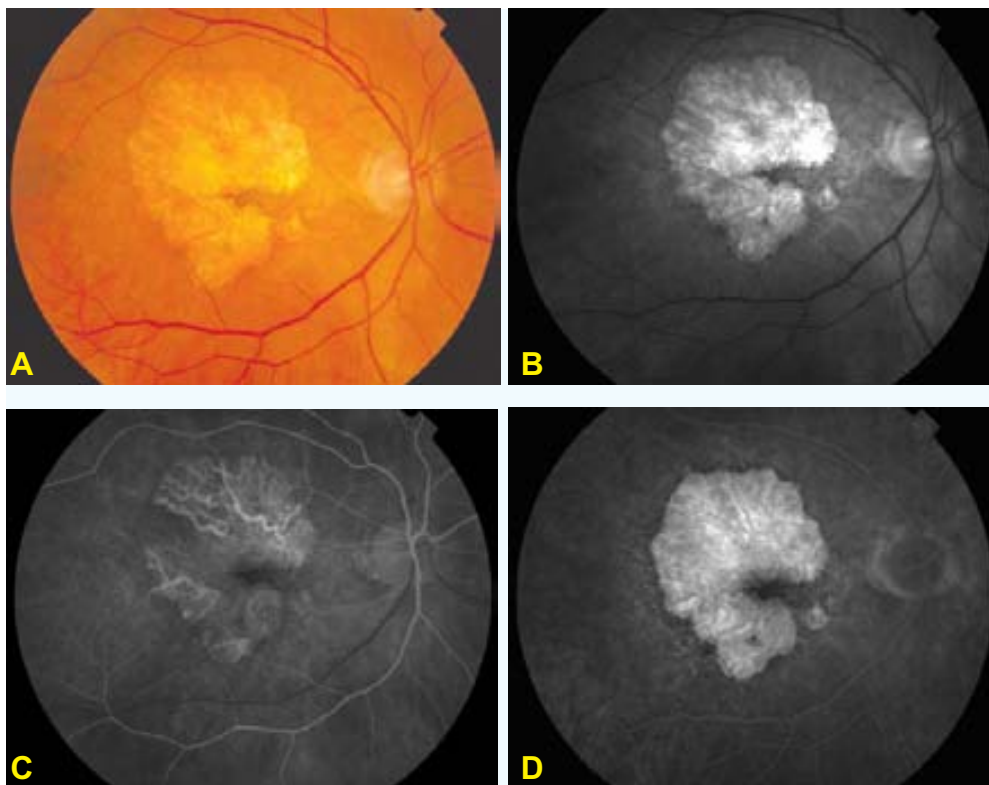


FIGURA 1.6. Atrofia geográfica del EPR. A: Fotografía en color donde se observan los grandes vasos coroideos debido a la atrofia geográfica existente en el polo posterior. Su extensión se puede definir mejor en la fotografía aneritra **(B)**. **C,D:** AF temprana y tardía donde se evidencia un aumento progresivo de la fluorescencia, permaneciendo estables, tanto la forma como el tamaño del área atrófica. En la fase temprana del estudio **(C)**, se puede observar con mucha mayor nitidez la extensión de los grandes vasos coroideos dentro de la extensión de la atrofia geográfica.

Se ha intentado estudiar el curso natural de las áreas atróficas y cuantificar su tasa de extensión. En una población de 50 pacientes, la tasa promedio de extensión es de 139 micras por año¹⁰⁰. Un estudio basado en 208 ojos, demuestra que la atrofia geográfica tiende a iniciarse en una localización parafoveal, llegando a la afectación total de la fóvea en estadios avanzados del seguimiento. Para entonces la extensión de la atrofia geográfica puede alcanzar hasta 7 áreas de disco⁹⁶ (Figura 1.7). La bilateralidad y la simetría en este tipo de DMAE es frecuente, aunque puede haber diferencias entre ambos ojos (AO), en el establecimiento de la lesión atrófica y en su progresión^{96;100;101}.

Debido a que la fóvea sólo se afecta en los estadios avanzados de la enfermedad, la agudeza visual (AV) no constituye el mejor parámetro para valorar la extensión de la atrofia geográfica relacionada con la DMAE. Un estudio basado en 74 ojos con este tipo de lesión, valora la tasa de pérdida de visión que sufren estos pacientes. A los 2 años de seguimiento determina que la mitad de los pacientes pierden 3 líneas o más de visión y un cuarto de la población pierde 2 líneas o más¹⁰².

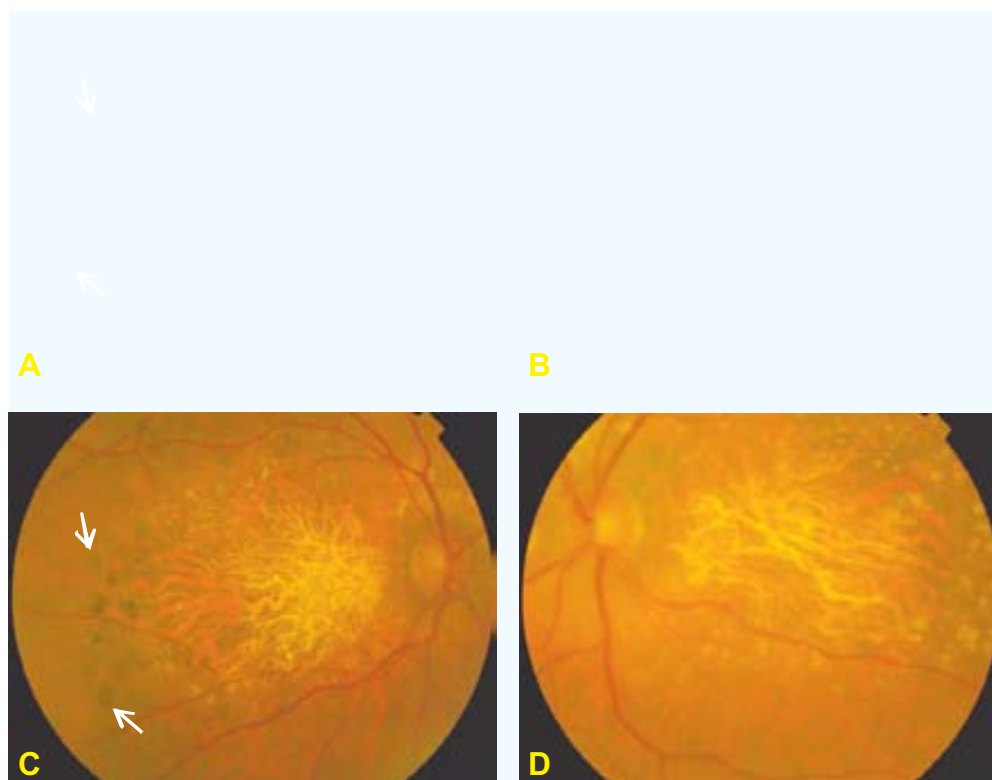


FIGURA 1.7. Progresión de la atrofia geográfica del EPR. Fotografías en color de un paciente de 61 años, cuyo OD ha sido tratado con FCG extrafoveal en 1980 (temporal y próximo a las arcadas vasculares temporales: flechas) (A), no así su OI (B). Diecinueve años más tarde, se observa una espectacular progresión de la atrofia del EPR en AO, tanto en extensión como en profundidad, haciendo posible observar los grandes vasos coroides (C,D). También se puede apreciar la pigmentación típica de la FCG (flechas) (C). Resulta obvio pensar que la FCG no ha interferido de forma alguna para la progresión hacia la atrofia geográfica del EPR de AO, que ha ocurrido en este paciente.

Es probable que la atrofia geográfica actúe como una barrera para el desarrollo de una NVC. Su ocurrencia dentro de estas zonas es rara. Mas bien el crecimiento de una NVC tiende a ser contigua a estas áreas de atrofia y cursar a lo largo de su perímetro externo.

Es probable que los ojos con atrofia geográfica bilateral, tengan un bajo riesgo de desarrollar una NVC. De un total de 45 pacientes con atrofia geográfica unilateral y NVC en el ojo contralateral, 23% desarrollan una NVC en el margen de la atrofia a los 2 años de seguimiento, mientras que de 92 ojos con atrofia geográfica bilateral ninguno desarrolla una NVC en el mismo tiempo de seguimiento¹⁰³.

1.2.2.2. Forma exudativa

Aunque la mayoría de los pacientes con DMAE sólo manifiestan drusas o anomalías del EPR, la mayor parte de los que experimentan una pérdida severa de visión es debido al desarrollo de una NVC.

Síntomas

La clínica es la de un paciente habitualmente mayor de 50 años, que refiere una disminución súbita de su AV en mayor o menor grado, asociada a una visión deforme de los objetos⁴¹. Esta sintomatología es debida a la exudación de los neovasos coroideos acompañada de un levantamiento sensorial, dando lugar a un síndrome macular.

La metamorfopsia constituye el síntoma principal en el diagnóstico de una NVC, fundamentalmente por su aparición precoz. Sin embargo, hay que señalar que sólo un tercio de los pacientes refiere este síntoma de forma espontánea⁸³, sobre todo cuando se trata del primer ojo¹⁰⁴. La disminución de la visión central en los períodos iniciales es bastante variable y depende de la localización de los neovasos y de la extensión del desprendimiento del neuroepitelio.

Otros síntomas que también puede notar el paciente que padece una NVC, es la presencia de un escotoma central o paracentral. Habitualmente éste se produce en períodos más avanzados de la enfermedad y lo suele referir como una dificultad en la lectura.

Signos

Los signos de una NVC pueden incluir una lesión verde-grisácea que en ocasiones se acompaña de fluido o hemorragia subretiniana, edema retiniano quístico, elevación del EPR o incluso la visualización de la NVC en sí misma. Es posible que la hemorragia depositada en el espacio subretiniano o por debajo del EPR sea lo suficientemente extensa como para obstaculizar algunos signos relacionados con la NVC. Otras veces, sin embargo, esta sangre puede encontrarse en los márgenes de la lesión neovascular.

En ocasiones es el propio fluido subretiniano, secundario a la NVC, el que puede dificultar su detección. En estos casos, la biomicroscopía con lente de contacto puede ayudar a detectar los signos típicos que se asocian a una NVC. Debido a que este fluido se absorbe en la periferia de la NVC, es posible observar precipitados lipídicos alrededor de la NVC.

Otro signo es la elevación del EPR, el cual se asocia al tejido fibrovascular de la NVC que está por debajo^{90;105}.

Angiografía fluoresceínica

La AF se realiza para confirmar el diagnóstico de una NVC en el contexto de una DMAE exudativa. De esta manera se busca determinar si está indicado realizar algún tratamiento y, en este caso, el tipo más adecuado al caso en cuestión.

Durante la decisión terapéutica debe recordarse que el crecimiento neovascular constituye un proceso continuo^{91;92}, por lo que el tamaño y el área de la retina a ser tratada pueden sufrir cambios en un periodo corto de tiempo. Los dos patrones angiográficos básicos relacionados con la NVC, apoyados por el MPS^{93;94;96;106}, además de otros investigadores independientes^{10;87;105}, incluyen la NVC clásica y la oculta.

Neovascularización coroidea clásica

La NVC clásica se identifica en la fase temprana del angiograma como un área de fluorescencia brillante y bien demarcada. Tardíamente se observa un escape progresivo del colorante al espacio subretiniano de alrededor (Figura 1.8). En ocasiones se puede identificar la red capilar que compone la NVC (Figura 1.8).

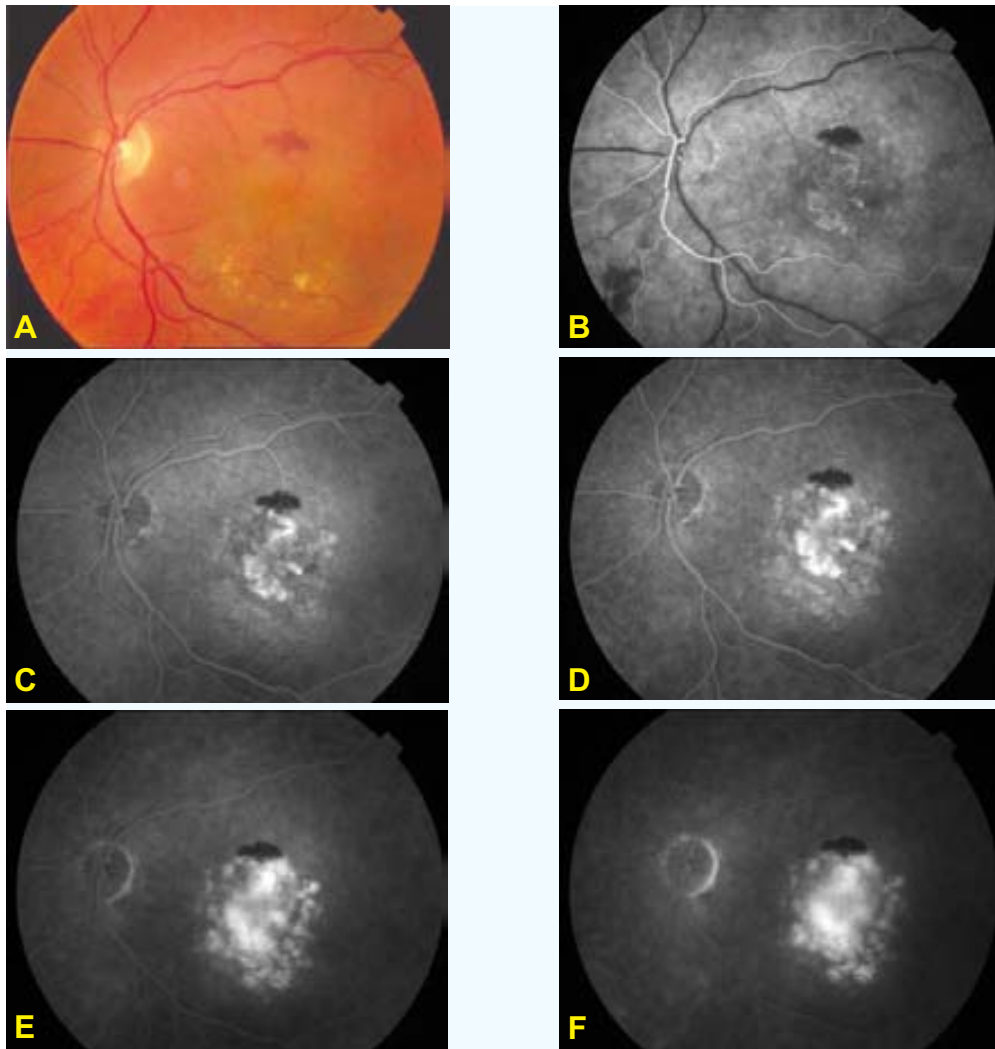


FIGURA 1.8. NVC clásica. A: Fotografía en color que evidencia el levantamiento retiniano en el polo posterior acompañado de hemorragias y exudados duros. **B,C,D,E,F:** Secuencia del estudio con la AF. En tiempo muy inicial, se identifica la red capilar que compone la NVC (**B**). A medida que transcurre el angiograma el escape del colorante se hace cada vez mayor (**C,D,E**). En tiempo muy tardío el colorante rellena el levantamiento sensorial que rodea la NVC (**F**).

Neovascularización coroidea oculta

La NVC oculta incluye dos patrones de fluorescencia. El primero es el desprendimiento fibrovascular del EPR. Éste consiste en una elevación irregular del EPR asociada a un punteado hiperfluorescente discreto observado en los primeros 2 minutos de la inyección de la fluoresceína. A los 10 minutos, la tinción se hace persistente y sin extensión (Figura 1.9).

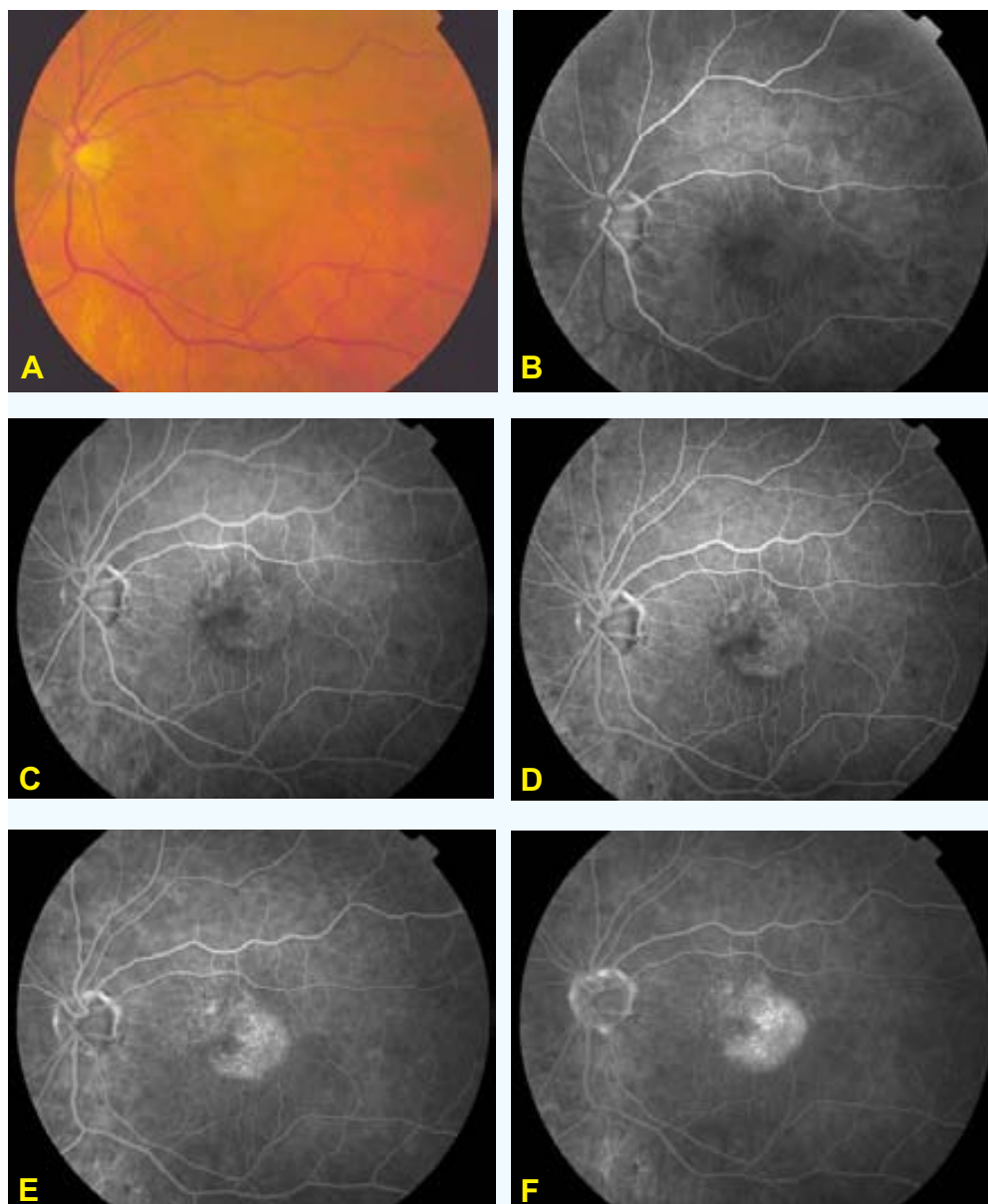


FIGURA 1.9. Desprendimiento fibrovascular del EPR. **A:** Fotografía en color que evidencia el levantamiento retiniano en el polo posterior. **B,C,D,E,F:** Secuencia del estudio con la AF. Las fases tempranas del estudio muestran una elevación irregular del EPR con un moteado hiperfluorescente que representa la NVC oculta (desprendimiento fibrovascular del EPR) (**B,C**). En fases intermedias destaca un incremento en la intensidad del moteado hiperfluorescente (**D,E**). A los 10 minutos de la inyección se observa una persistencia de la tinción y del escape dentro del DEPR (**F**).

El segundo patrón de fluorescencia relacionado con la NVC oculta es el escape tardío de origen indeterminado. Éste consiste en áreas de escape a nivel del EPR en las fases tardías del angiograma¹⁰⁷ (Figura 1.10).

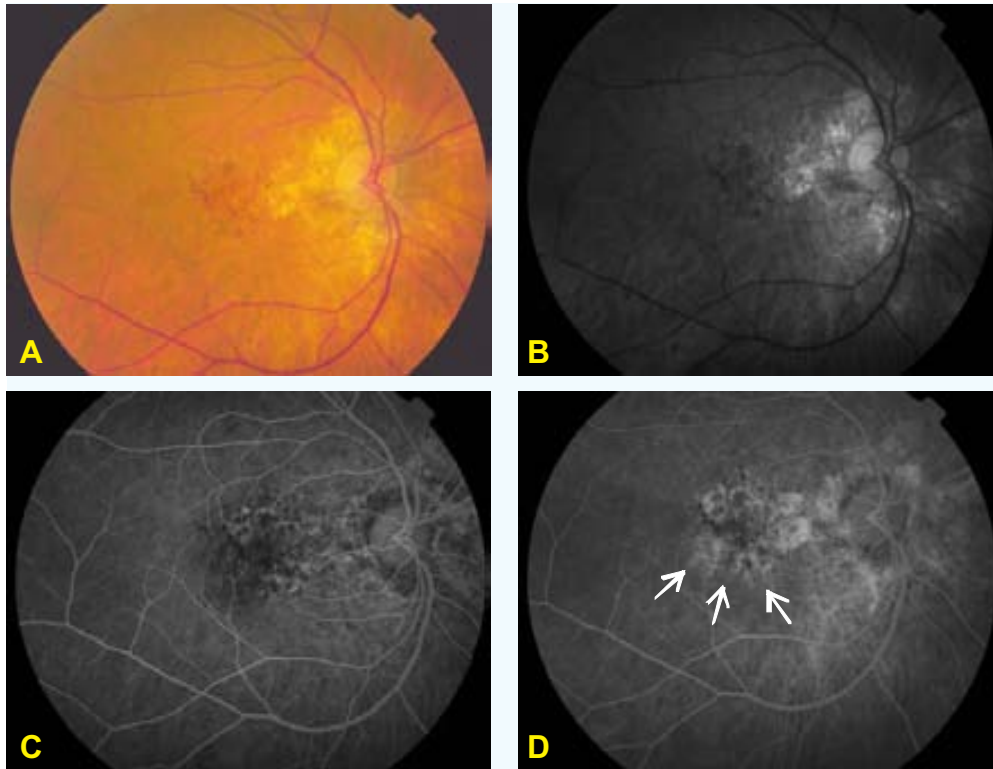


FIGURA 1.10. Escape tardío de origen indeterminado. **A:** Fotografía en color donde se observa una zona de atrofia del EPR próxima al haz papilo-macular, asociado a un depósito hemático en el polo posterior. Este depósito se puede definir mucho mejor en la fotografía aneritra (**B**). **C:** Tiempo temprano del angiograma donde se inicia un débil escape del colorante. **D:** Tiempo tardío de la AF. El escape tiene tendencia a acumularse debajo de la retina sensorial (flechas). Este patrón de escape del colorante, observado en tiempo temprano y tardío, es muy distinto del observado en una NVC clásica o en un desprendimiento fibrovascular del EPR.

Otras presentaciones angiográficas de la neovascularización coroidea

Vasos nutricios

Durante el tránsito del angiograma los vasos nutricios de la NVC se pueden identificar, como vasos conectados a los capilares que escapan colorante⁹⁴. Pueden observarse a manera de extensiones desde un área previamente tratada con láser. En este caso representaría una recurrencia o persistencia de la NVC^{41;94;108}, aunque también pueden observarse en complejos neovasculares sin antecedentes terapéuticos (Figura 1.11).

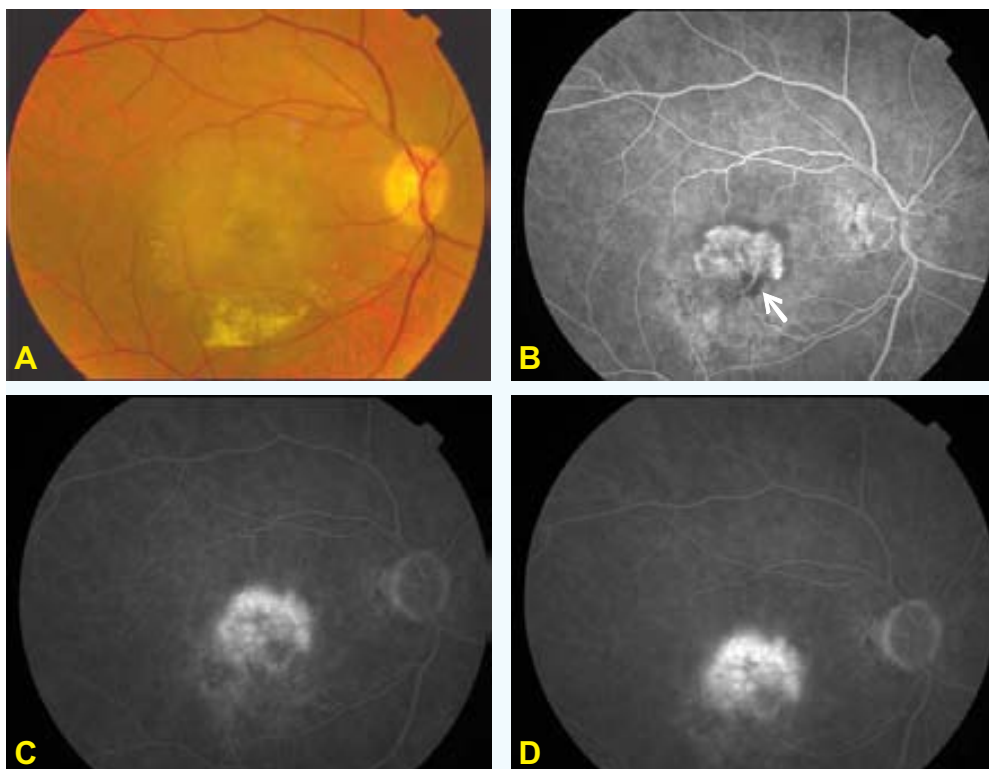


FIGURA 1.11. Vaso nutricio. **A:** Fotografía en color la cual destaca el levantamiento retiniano asociado a exudados lipídicos inferiores. **B,C,D:** Secuencia de la AF. En tiempo muy inicial se observa el vaso nutricio de la NVC (flecha) (**B**), con un escape prominente y progresivo del colorante en tiempo intermedio (**C**) y tardío (**D**).

Depósito quístico del fluido subretiniano

Este depósito consiste en un área hiperfluorescente bien demarcada, el cual representa un cúmulo de fluido en un espacio compartimentalizado¹⁰⁹. Este fluido presenta un patrón quístico, el cual no guarda relación con el edema macular quístico (Figura 1.12).

Desgarros y pliegues del epitelio pigmentado de la retina

Esta forma clínica puede ocurrir espontáneamente o después del tratamiento con FCG^{83;110;111}. Angiográficamente se presenta como una hiperfluorescencia temprana, brillante y bien demarcada acompañada de un bloqueo de la fluorescencia ocasionado por el repliegue del EPR (Figura 1.13).

Esta hiperfluorescencia brillante, sin bloqueo por parte del EPR, corresponde a la fluoresceína dentro de la coriocapilar, la cual se escapa rápidamente al tejido corioideo y escleral.

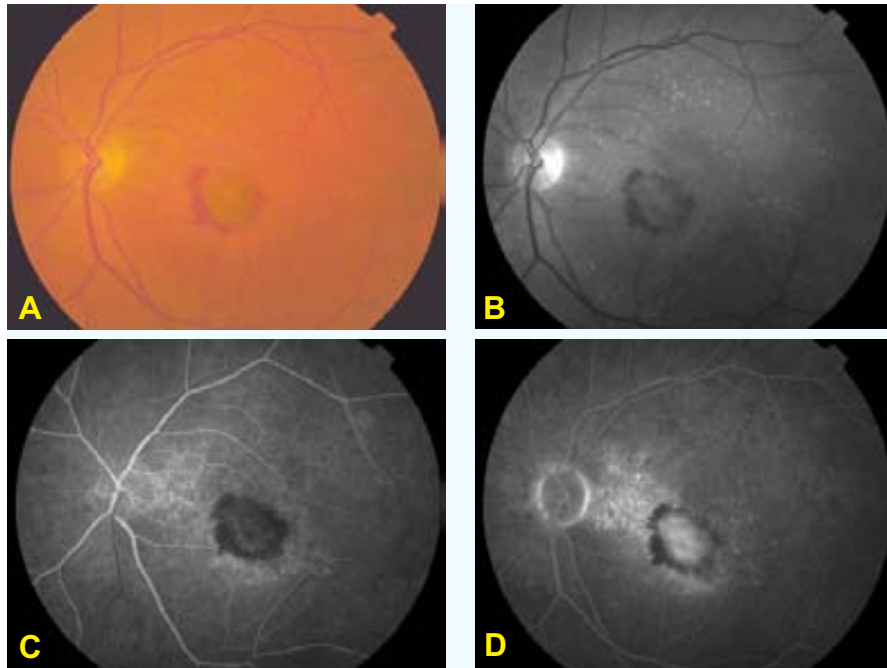


FIGURA 1.12. Depósito quístico del fluido subretiniano. **A:** Fotografía en color, la cual muestra un levantamiento macular rodeado de hemorragia, más evidente en la fotografía aneritra (**B**). **C,D:** Tiempo temprano y tardío de la AF. Inicialmente se observa una hiperfluorescencia débil (**C**). En tiempo tardío destaca un escape con colección del colorante que forma una imagen muy bien demarcada, que corresponde al depósito quístico del fluido (**D**).

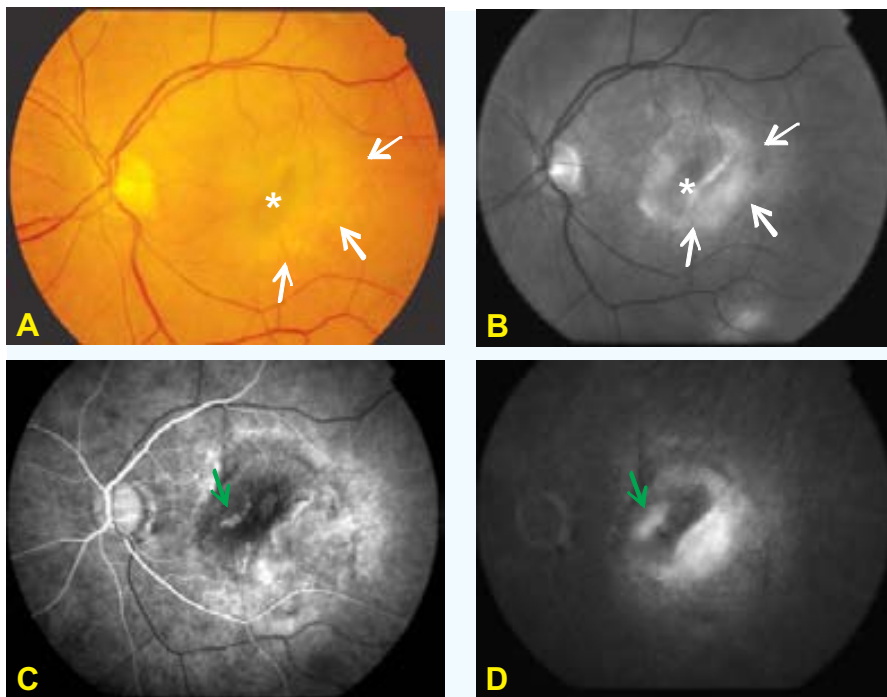


FIGURA 1.13. Desgarro del EPR. **A,B:** Fotografía en color y aneritra, las cuales muestran una zona hiperpigmentada, que corresponde al repliegue del EPR (*). Hacia el sector temporal, se observa una zona hipopigmentada que corresponde al área carente de EPR (flechas blancas) (con mayor definición en **B**). **C:** AF temprana que muestra una hiperfluorescencia brillante, debido a la ausencia del EPR, la cual aumenta tardíamente en intensidad (**D**). La zona que se observa hipofluorescente durante toda la secuencia angiográfica (**C,D**), corresponde al repliegue del EPR observado en **A y B** (*). Próximo a esta hipofluorescencia, existe un escape con el típico patrón de una NVC clásica (flechas verdes) (**C,D**).

En esta situación, es común la ausencia de desprendimiento sensorial retiniano sobre el desgarro del EPR. Es posible que la mayor presión osmótica de la coroides, en comparación con la del espacio subretiniano, permita la pronta reabsorción del fluido desde este espacio.

Hemorragia

La hemorragia asociada a una NVC puede coleccionarse por debajo del EPR o de la retina sensorial (Figura 1.14) o puede pasar a la cavidad vítrea. En esta situación, donde la hemorragia vítrea impide el examen clínico de la retina, la ecografía ayuda a descartar otras condiciones patológicas. Hay que tener presente, sobre todo para fines terapéuticos, que el 75% de las hemorragias vítreas se aclaran espontáneamente¹¹².

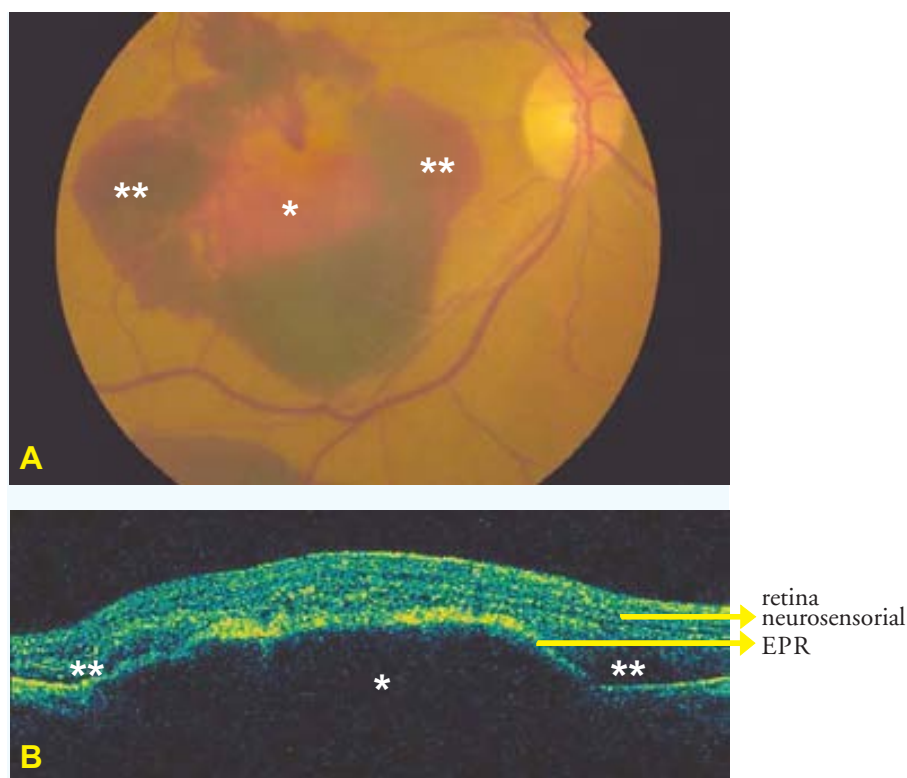


FIGURA 1.14. Hemorragia subretiniana **A:** Fotografía en color que muestra una hemorragia localizada en el polo posterior. El color rojo central, menos intenso, corresponde al depósito hemático localizado por debajo del EPR (*), el cual se relaciona con el levantamiento central del EPR observado en la TCO (**B**). El color rojo más intenso, corresponde al depósito hemático localizado por debajo de la retina neurosensorial (**), como bien se destaca en la TCO (**B**).

Cicatriz disciforme

Este término se refiere al desarrollo de tejido fibroso asociado a una NVC, abarcando más del 25% del total de la lesión. El término disciforme implica la forma circular de la cicatriz. Su aspecto clínico es variado y depende del porcentaje y localización de la NVC, de la presencia de anastomosis vasculares y de la extensión de la atrofia del EPR (Figura 1.15).

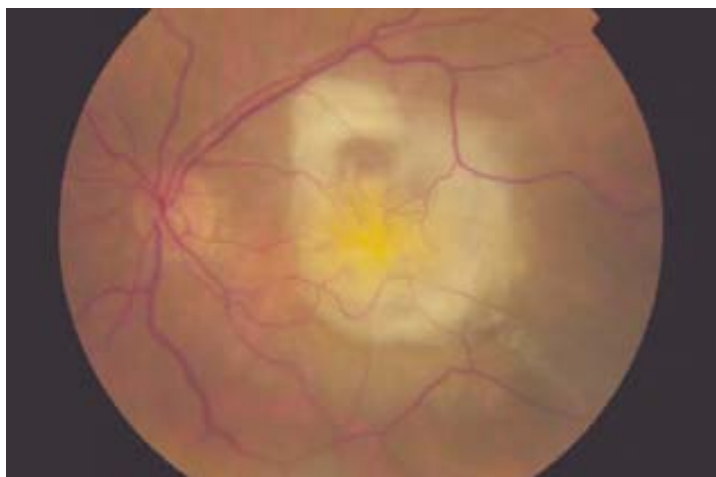


FIGURA 1.15. Cicatriz disciforme. Fotografía en color donde se observa el aspecto de una cicatriz disciforme con un componente de tejido fibroso que abarca toda la lesión.

Signos que interfieren en el diagnóstico angiográfico de una neovascularización coroidea

En ocasiones pueden presentarse otros signos clínicos en el polo posterior que pueden interferir en el diagnóstico angiográfico de una NVC. Esta situación puede ocurrir debido a la aparición de otras lesiones o depósitos dentro del complejo neovascular.

El depósito de sangre en contacto con la NVC, puede bloquear la fluorescencia angiográfica (Figura 1.14). También el depósito de un componente hemático menos profundo, la fibrina, el tejido fibroso o una hiperpigmentación puede ocasionar el bloqueo de la fluorescencia (Figura 1.16).

Otro signo que también puede dificultar la definición de una NVC es el desprendimiento seroso del EPR. Contrario a las formas antes comentadas, donde el obstáculo para la detección de una NVC es una hipofluorescencia, en el caso del desprendimiento seroso del EPR el obstáculo está ocasionado por una hiperfluorescencia. Normalmente esta hiperfluorescencia impide la definición de una NVC clásica u oculta ya que el escape ocurre temprano y tardíamente se hace muy brillante y uniforme (Figura 1.17).

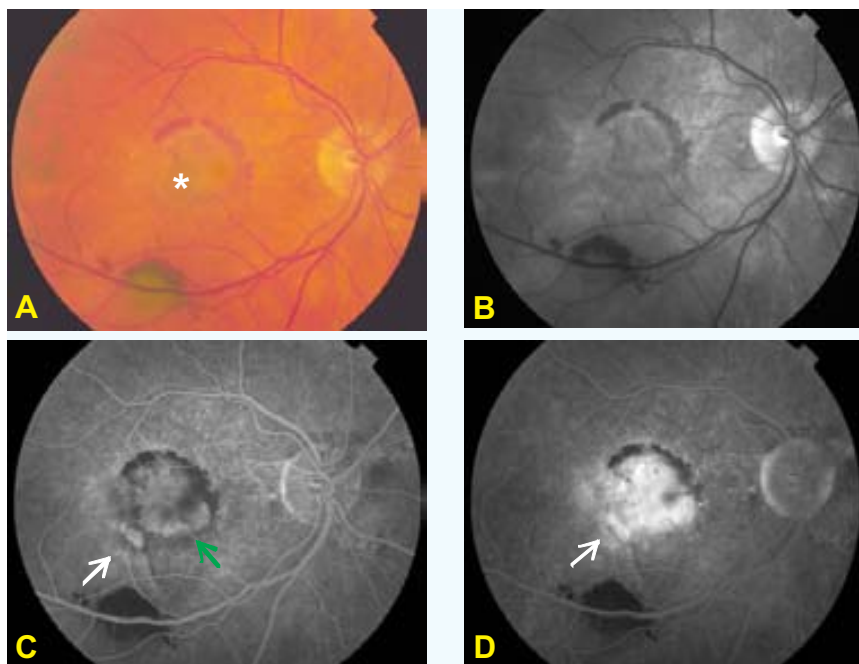


FIGURA 1.16. Fluorescencia bloqueada por hemorragia. **A,B:** Fotografía en color y aneritra que evidencian un levantamiento macular limitado por la hemorragia. En el margen externo de esta lesión se observa una mayor pigmentación subretiniana (*) **(A)**. **C,D:** Tiempo inicial y tardío de la AF, en los que destaca un desprendimiento fibrovascular del EPR (flechas blancas), el bloqueo parcial en relación con la pigmentación observada en la fotografía en color **(A*)** y una hiperfluorescencia central con aspecto angiográfico de NVC clásica (flecha verde). Tardíamente se observa la limitación que ejerce la hemorragia, para visualizar la extensión completa de la fluorescencia superior de la NVC **(D)**.

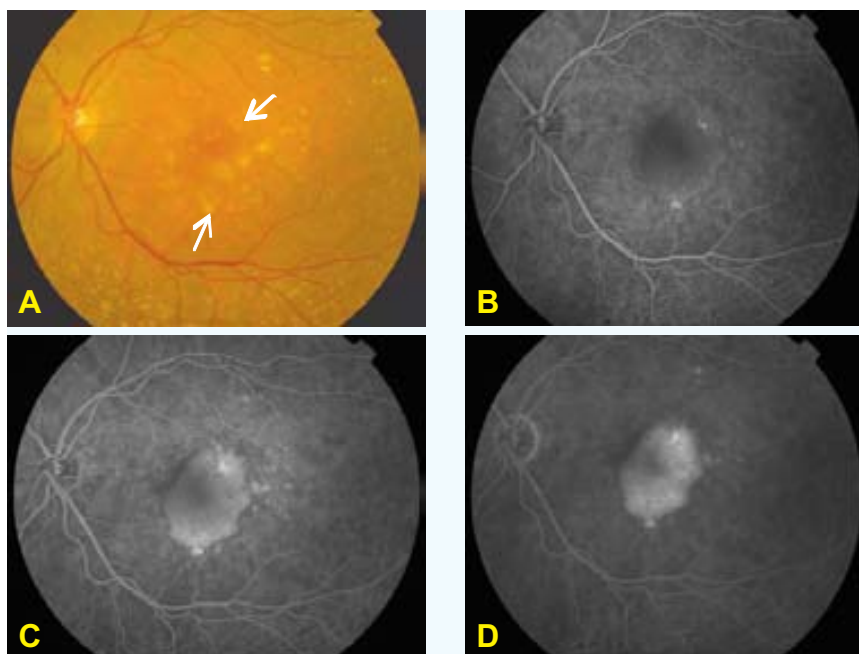


FIGURA 1.17. Desprendimiento seroso del EPR. **A:** Fotografía en color donde se evidencia un levantamiento retiniano en el polo posterior acompañado de drusas y áreas de alteraciones pigmentarias. **B,C,D:** Secuencia de la AF, que permite observar el mantenimiento de la hiperfluorescencia de los márgenes de la lesión durante todo el estudio. También destaca las fluorescencias puntiformes que permanecen estables en todo el angiograma. Estas fluorescencias corresponden a las drusas observadas en la fotografía en color **(A)**, las cuales tiñen por transmisión del colorante (flechas).

Existen numerosas condiciones asociadas a la DMAE que pueden ocasionar un DEPR. La biomicroscopía y la AF puede ayudar para diferenciarlas en los siguientes tipos: (1) desprendiendo drusenoide del EPR (Figura 1.5); (2) desprendimiento fibrovascular del EPR (Figura 1.9); (3) desprendimiento hemorrágico del EPR (Figura 1.14); (4) desprendimiento seroso del EPR (Figura 1.17).

Angiografía con verde de indocianina

A diferencia de la AF, la angiografía con verde de indocianina (AVI) presenta dos diferencias básicas: el uso de una luz infrarroja (la cual es absorbida en un menor grado por el EPR y por el xantófilo macular) y el uso de un colorante que tiene la particularidad de mezclarse con las proteínas séricas. Esto le confiere la propiedad de poder permanecer en la coriocapilar por más tiempo y permitir una mejor visualización de los vasos coroideos^{113;114}. La principal desventaja es su baja fluorescencia, la cual alcanza el 4% de la proporcionada por la fluoresceína sódica.

Una de los principales temas donde esta prueba tendría, al menos teóricamente, un mayor papel diagnóstico-terapéutico sería en el estudio de la NVC, particularmente en las ocultas o de bordes mal definidos. Sin embargo en este sentido, la información que nos brinda la AVI no parece que sea suficiente como para recomendar esta prueba de forma rutinaria en los pacientes que padecen DMAE^{115;116}. La mayoría de las veces su interpretación aislada es limitada por lo que debe ser considerada como una prueba complementaria de la AF.

1.2.3. TRATAMIENTO

Los tratamientos disponibles para la DMAE pueden ser divididos entre los que tienden a disminuir la progresión de la enfermedad y los que tienden a tratar la NVC en sí (Tabla 1.1). También, como forma de restaurar la visión se ha ideado la recolocación física de la retina lesionada (translocación macular).

Hay que señalar que los tratamientos que únicamente vamos a considerar y a explicar en esta revisión, serán sólo los que se apoyan en EAC. En la Tabla 1.1 aparecen marcados en rojo.

• **Tabla 1.1. Formas de tratamiento para la DMAE**

<ul style="list-style-type: none"> • Recolocación de la retina (translocación macular)
TRATAMIENTOS PARA MEJORAR LA CIRCULACIÓN COROIDEA
<ul style="list-style-type: none"> • Filtración diferencial de la NVC
<ul style="list-style-type: none"> • Pentoxifilina
<ul style="list-style-type: none"> • Heparina
<ul style="list-style-type: none"> • Lipotriad
TRATAMIENTOS PARA DETENER LA PROGRESIÓN DE LA DMAE
<ul style="list-style-type: none"> • Suplementos de minerales y vitaminas antioxidantes
<ul style="list-style-type: none"> • Fotocoagulación con láser de las drusas que supongan un riesgo de progresión para la DMAE
TRATAMIENTOS PARA LA NVC
<ul style="list-style-type: none"> • Láser <ul style="list-style-type: none"> ○ Fotocoagulación con láser térmico ○ Láser combinado con fármacos fotorreactivos (terapia fotodinámica)
<ul style="list-style-type: none"> • Irradiación <ul style="list-style-type: none"> ○ Radiación externa empleando fotones y protones ○ Braquiterapia
<ul style="list-style-type: none"> • Fármacos antiangiogénicos <ul style="list-style-type: none"> ○ Interferón ○ Talidomida ○ Esteroides
<ul style="list-style-type: none"> • Cirugía submacular
<ul style="list-style-type: none"> • Tratamiento con calor (termoterapia transpupilar)
<ul style="list-style-type: none"> • ○ Tratamientos apoyados en ensayos clínicos aleatorizados y controlados. Sólo estos se discutirán en el texto

1.2.3.1. Tratamientos para mejorar la circulación coroidea

La evidencia

Con el objetivo de detener la progresión de la DMAE, se han descrito tratamientos cuya eficacia radica en la mejora de la microcirculación coroidea. En orden cronológicos, estos tratamientos son los siguientes:

- ❑ Brunner et al¹¹⁷ Filtración diferencial de la membrana celular
- ❑ Kruger¹¹⁸ Pentoxifilina oral
- ❑ Lebuisson et al¹¹⁹ Extracto de ginkgo biloba
- ❑ Brown¹²⁰ Lipotriad
- ❑ Zahn¹²¹ Heparina
- ❑ Havener y Sheets¹²² Heparina

La filtración diferencial de la membrana celular moviliza las moléculas de alto peso molecular, como proteínas y lipoproteínas en el suero, de esta forma se puede incrementar la microcirculación. Se realiza un total de 5 sesiones de tratamiento en un periodo de 21 semanas. Aunque Brunner et al.¹¹⁷ describen una mejoría de la visión en el grupo tratado comparado con el grupo control, la muestra es pequeña, no enmascarada y el tiempo de seguimiento es corto.

El ensayo acerca de pentoxifilina¹¹⁸ demuestra que al tercer mes se puede incrementar la circulación coroidea, pero aun se necesitan más estudios para demostrar si realmente mediante este tratamiento se puede llegar a prevenir la pérdida de visión en los pacientes con DMAE.

El ensayo acerca del extracto de ginkgo biloba está incluido en una revisión del Cochrane¹²³. Es el único ensayo disponible, consta de una muestra de sólo 20 pacientes aleatorizados y no enmascarados. Sus resultados no muestran una evidencia favorable.

Los ensayos con lipotriad¹²⁰ y heparina^{121;122} son antiguos, establecidos antes del desarrollo de la metodología de estudios en oftalmología. Están basados en muestras pequeñas y constan de múltiples sesgos. Actualmente no tienden a aplicarse para estos fines relacionados con la DMAE.

Comentario

Ninguno de los fármacos pertenecientes a este grupo terapéutico parece ser efectivo previniendo la pérdida de visión en los pacientes con DMAE. Los estudios de los que se disponen son pequeños y de poca calidad.

1.2.3.2. Tratamientos para detener la progresión de la degeneración macular asociada a la edad

Suplementos de minerales y vitaminas antioxidantes

La evidencia

La retina está sujeta a los efectos combinados de la luz y el oxígeno, con la liberación de radicales libres. El suplemento de vitaminas y minerales tiene como objetivo principal proteger la retina del efecto nocivo que ejercen estos radicales libres, enlenteciendo la progresión de la DMAE y la pérdida de visión.

Existe una revisión de Cochrane acerca de los efectos de las vitaminas antioxidantes y el suplemento de minerales en pacientes con DMAE¹²⁴. En él, se incluye siete ensayos que aleatorizan 4,119 pacientes, el 88% son participantes del estudio AREDS¹²⁵. Este estudio es de alta calidad y consta de un tiempo de seguimiento de 6 años. La muestra se divide en tres grupos: antioxidantes (500 mg de vitamina C, 400 UI de vitamina E, 15 mg de beta-caroteno), zinc (80 mg de óxido de zinc) y antioxidantes más zinc. Los pacientes con el suplemento diario de antioxidantes y/o zinc, tienen menos tendencia a perder 15 letras o más de visión que el grupo placebo (odds ratio [OR] 0,79, 99%; intervalo de confianza [IC] 0,60-1,04). Este efecto es mayor en pacientes con DMAE cuya afectación es de grado moderado-severo (OR 0,73, 99%; IC 0,54-0,99).

Comentario

El estudio AREDS es de muy alta calidad. Es probable que sus resultados tengan cierta relevancia en una población similar a la estudiada, con un régimen alimenticio relativamente bueno.

Fotocoagulación con láser de las drusas

La FCG puede inducir a la desaparición de las drusas, aunque éstas no sean tratadas de forma directa. Aunque se desconoce el mecanismo de acción que desencadena este resultado, el hecho es que se piensa que reduciendo las drusas, en la misma medida se puede reducir la progresión de la DMAE.

En la Tabla 1.2, se detallan los ensayos evaluados para el tratamiento de las drusas: el CNVPT¹²⁶, Olk et al.¹²⁷, Figueroa y Regueras¹²⁸, Little et al.¹²⁹ y Frennesson y Nilsson¹³⁰. Se han realizado dos tipos de estudios: (1) estudios de drusas bilaterales (en pacientes con drusas en AO); (2) estudios del ojo contralateral (en pacientes con drusas en un ojo y DMAE exudativa en el otro). El diseño del estudio (1) incluye AO y sólo en un ojo se asigna el tratamiento de forma aleatorizada. En cuanto al estudio (2), sólo el ojo con drusas se trata de forma aleatorizada. El CNVPT¹²⁶ y Olk et al.¹²⁷ diseñan un estudio tipo (1). Figueroa y Regueras¹²⁸, incluyen ambos diseños, el (1) y el (2), este último no lo aleatoriza, todos se tratan

con FCG. Frennesson et al.¹³⁰ también incluyen ambos tipos de estudios. El tipo (1), presenta algunos problemas particulares en su análisis. Ninguno de los ensayos es a doble ciego.

El rango de edad de los participantes en estos estudios es de 69 a 75 años y la proporción de mujeres es de 59 a 67%. La mayoría de estos estudios especifican el límite inferior de la visión, el cual va desde 0,8 a 0,3. Olk et al.¹²⁷, CNVPR¹²⁶ y Little et al.¹²⁹, especifican como inclusión, un límite inferior en el número de drusas (5, 10 y 20 respectivamente).

El modo de aplicación de la FCG es de dos tipos distintos: en rejilla (CNVPT¹²⁶ y Olk et al.¹²⁷) o directamente sobre las drusas (Figueroa y Regueras¹²⁸ y Little et al.¹²⁹). Frennesson et al.¹³⁰, optan por la forma mixta de estas técnicas. El rango del número de impactos es desde 20 en el CNVPT¹²⁶ hasta 132 (rango: 23-516) empleado por Little et al.¹²⁹. Olk et al.¹²⁷ compara el impacto visible e invisible (subumbral).

Aunque todos los estudios muestran una reducción significativa en el número total de las drusas, ninguno se asocia a una prevención en la pérdida visual de forma convincente.

Comentario

Existe muy poca evidencia que apoye el tratamiento con FCG de las drusas como forma de prevención de la DMAE. Hasta la fecha, ningún estudio lo confirma. En general todos se basan en una muestra pequeña y con sesgos que impiden un mejor análisis de sus resultados.

• **Tabla 1.2. Fotocoagulación con láser de las drusas**

Estudio	INTERVENCIÓN				RESULTADOS				
	Láser	Longitud de onda (nm)	Diámetro (μ)	↓ AV* (líneas)	TS (meses)	% grupo tratamiento	% grupo control	RR	IC (95%)
Estudios de drusas bilaterales - FCG en rejilla de las drusas									
CNVPT, 1998 ¹²⁶	NE	NE	100	3	12	6	1	--	--
Olk et al., 1999 ¹²⁷	Infrarrojo	810	125	2	24	ND	ND	0,44	0,17-1,07
Estudios de drusas bilaterales - FCG de aplicación directa sobre las drusas									
Figueroa y Regueras, 1997 ¹²⁸	Argón verde	NE	100		1,5-5	ND	ND	--	--
Little et al., 1997 ¹²⁹	Rodamine	577-620	100-200	NE	12-72	ND	ND	--	--
Estudios del ojo contralateral - FCG en rejilla									
**CNVPT, 1998 ¹²⁶	NE	NE	100	3	12	3	4	0,820	0,5-12,48
Olk et al. 1999 ¹²⁷	Infrarrojo	810	125	2	24	54	40	1,35	0,77-2,36
Estudios del ojo contralateral - FCG en rejilla y de aplicación directa sobre las drusas									
Frennesson et al., 1995 ¹³⁰	Argón verde	NE	200		12	0,91(0,2)	0,89(0,1)		

Todas las intervenciones se comparan con el no tratamiento
NE, no especificado; **ND**, no disponible; **TS**, tiempo de seguimiento
 *Figueroa y Regueras, Frennesson: emplean la tabla de Snellen
 **Se aplica la FCG de forma directa sobre las drusas
 -- No existen suficientes datos para calcularlo

1.2.3.3. Tratamientos para la neovascularización coroidea

Fotocoagulación con láser térmico

La evidencia

El papel del láser térmico con fotocoagulación es destruir la aparición de nuevos vasos sanguíneos. La finalidad es la de evitar los efectos de la exudación subretiniana y el crecimiento de la NVC.

Existen un total de 11 ensayos aleatorizados y controlados que evalúan este tratamiento. Se tratan de grupos de estudio paralelos – MPS-SMDS¹³¹, COSG-AMD¹³², MPS-AMDSUK¹³³, Mestres et al.¹³⁴, MMSG¹³⁵, Yassur et al.¹³⁶, MPS-subfoveal recurrente¹³⁷, MPS-subfoveal de novo¹³⁸, Coscas et al.¹³⁹, Bressler et al.¹⁴⁰ y Arnold et al.¹⁴¹. (Tabla 1.3).

El hecho de que el paciente sea tratado o no de ambos ojos, no parece que influya en los resultados, aunque debe conocerse que sólo 2 ensayos incluyen ambos ojos. Ningún estudio es a doble ciego. Sólo cinco de estos estudios describen un esquema de aleatorización adecuado^{131-133;137;138}.

Los participantes en estos estudios presentan una edad superior a 50 años y tienen una disminución de su AV relacionada con la DMAE. La mayoría de los estudios especifican una visión de entre 0,2 y 0,06, como límite inferior permisible. Casi todos, hacen distinción relacionada con el sexo, cuyo porcentaje es del 49 al 76% a favor de las mujeres.

Es casi general la idea de excluir ojos con historia de tratamiento previo con FCG u otra enfermedad sistémica u ocular compatible con el estudio. Sólo un estudio investiga el tratamiento de recurrencias y/o persistencias neovasculares luego del tratamiento con FCG (MPS-subfoveal recurrente)¹³⁷.

Los participantes se seleccionan clasificando la NVC conforme con los criterios estándares relacionados con la zona avascular foveal (ZAF): extrafoveal (si el borde de la lesión está a más de 200 micras del centro de la ZAF), yuxtafoveal (si está entre 1-199 micras del centro de la ZAF) y subfoveal (si hay afectación del centro de la ZAF). En la mayoría de los estudios, la NVC es clásica y generalmente bien definida. Tres estudios examinan las lesiones subfoveales ocultas y/o pobremente demarcadas¹³⁹⁻¹⁴¹.

El tipo de intervención difiere de acuerdo a la localización y al tipo de NVC. Los láseres argón-verde o verde-azul se emplean para el tratamiento de la NVC extrafoveal. Con relación al krypton rojo, se piensa que ofrece ventajas para la NVC próxima a la fovea, debido a que su longitud de onda roja no es absorbida por el pigmento xantófilo de la retina interna. Dos estudios emplean el láser dye verde o una combinación de krypton/argón/dye amarillo. La NVC subfoveal pobremente demarcada se trata con FCG perifoveal y en rejilla.

La mayoría de los estudios comparan la FCG con el no tratamiento. Dos estudios comparan las diferentes longitudes de onda¹³²⁻¹³⁴ y otros dos estudios comparan los láseres argón y krypton con el no tratamiento¹³⁷⁻¹³⁸.

En general, el objetivo primario es la AV y se estima según los cambios que presenta en un tiempo de seguimiento que se extiende desde los 12 a 36 meses. La mayoría de los estudios emplean los optotipos del Early Treatment Diabetic Retinopathy Study (ETDRS) (logMAR o de Bailey-Lovie) y reflejan la proporción de pacientes con una pérdida de 3 ó 6 líneas de visión. Otros parámetros como la sensibilidad de contraste, la velocidad en la lectura o la progresión de la enfermedad, son considerados objetivos secundarios.

Los resultados de los estudios constan en la Tabla 1.3. El MPS-SMDS¹³¹ demuestra que la FCG de la NVC clásica situada a más de 200 micras de la ZAF, es efectiva. El riesgo relativo (RR) es de 0,32 (IC 0,18-0,57). El número de tratamientos necesarios (NNT) es de 3,3 (2,3-5,7).

Con relación a la NVC clásica localizada a una menor distancia de la ZAF, los resultados son menos satisfactorios. Según el estudio MPS-AMDSUK¹³³, a los 36 meses de la aleatorización, el 58% del grupo no tratado pierde seis líneas o más de visión, comparado con el 49% del grupo tratado con láser krypton rojo. Esto se asocia a un RR de 0,85 (IC 0,70-1,04) y a un NNT de 11,7. En sus conclusiones, los autores recomiendan el tratamiento: existe una tendencia a la mejora de la visión en el grupo tratado ($p=0,02$) y en el análisis de subgrupos el efecto positivo del tratamiento es más duradero en los pacientes sin hipertensión arterial. El estudio MMSG¹³⁵ muestra resultados similares en cuanto a las NVC yuxtafoveales y extrafoveales.

Considerando conjuntamente los efectos de estos dos estudios, el RR de pérdida de visión en un período de 24 a 36 meses, es de 0,85 (IC 0,72-0,99). Calculando el NNT y considerando el riesgo diferencial de ambos estudios, se estima que de 10 personas tratadas una se beneficia (IC 5,3-100).

Tres ensayos analizan el efecto del tratamiento con la FCG aplicado directamente sobre la NVC clásica subfoveal. Los estudios del MPS, además de examinar la NVC subfoveal, analizan el desarrollo de nuevos vasos (recurrencias y persistencias) luego del tratamiento^{137;138}. Ambos demuestran un efecto beneficioso con un NNT de 6,1 (IC 3,6-20,6) y 5,1 (IC 2,8-26,9) respectivamente. El RR conjunto de estos dos estudios es de 0,47 (IC 0,31-0,71). Yassur et al.¹³⁶ muestran un efecto similar pero el tiempo de seguimiento no lo definen con claridad.

Dos estudios analizan el efecto de la FCG en rejilla de la NVC subfoveal poco definida, sin obtener un efecto beneficioso. Con relación a la pérdida de seis o más líneas de visión en un período de 24-60 meses, Bressler et al.¹⁴⁰ encuentran un RR de 0,93 (IC 0,48-1,78) y Arnold et al.¹⁴¹ de 1,36 (IC 0,84-2,18). Coscas et al.¹³⁹ muestran sin embargo que con el tratamiento perifoveal de la NVC subfoveal poco demarcada, es posible lograr cierto beneficio con un RR de 0,68 (IC 0,53-0,88) y un NNT de 4 (IC 2,4-10,4). No existe evidencia que sugiera cuál tratamiento es más efectivo de entre el láser argón verde o krypton rojo^{132;137;138}.

Comentario

Parece claro que la FCG de la NVC clásica es un tratamiento efectivo cuando se compara con el no tratamiento. Sin embargo, aun no se ha estimado el tamaño del efecto beneficioso. Sólo existe un ensayo que aleatoriza 224 ojos con NVC extrafoveal. Otro detalle que llama la atención es que los ensayos relacionados con el tratamiento de la NVC subfoveal (persistente, recurrente o no) muestran resultados más favorables que los ensayos relacionados con la NVC yuxtafoveal.

Por otra parte, existe muy poca evidencia en cuanto a la eficacia de la FCG de la NVC oculta. En dos ensayos relacionados con la FCG en rejilla de la NVC oculta subfoveal, no se demuestran efectos beneficiosos¹⁴⁰⁻¹⁴¹. La FCG perifoveal de la NVC subfoveal oculta o clásica, según otro ensayo, muestra algún beneficio pero la calidad del estudio es pobre y tampoco se ha repetido un estudio similar¹³⁹.

• Tabla 1.3. Fotocoagulación con láser térmico

Estudio	Intervención	Control	N AT	RESULTADOS				
				↓ AV (líneas)	TS (meses)	% grupo tratamiento	% grupo control	RR IC (95%)
NVC clásica extrafoveal								
MPS-SMDS ¹³¹	A-AV	No Tx	224	6	>24	15	45	0,32 0,18-0,57
COSG-AMD ¹³²	K-V	A-V	191	6	12	30	39	0,77 0,52-1,15
NVC clásica yuxtafoveal								
MPS-AMDSUK ¹³³	K-V	No Tx	496	6	36	49	58	0,85 0,70-1,04
NVC clásica yuxta/extrafoveal								
Mestres et al., 1993 ¹³⁴	A-V	D-R	41	-	12	Sin diferencias signif. en índices de campo visual		
MMSG, 1982 ¹³⁵	A	No Tx	198	2	24	67	80	0,83 0,66-1,06
NVC clásica subfoveal								
Yassur et al. 1982 ¹³⁶	K-V	No Tx	123*	***	NE	32	67	0,48 0,33-0,71
MPS-subfoveal recurrente ¹³⁷	A-V; K-V	No Tx	206	6	24	9	28	0,3 0,09-0,98
MPS-subfoveal de novo ¹³⁸	A-V; K-V	No Tx	373*	6	24	20	37	0,55 0,36-0,85
NVC oculta subfoveal								
Coscas et al., 1991 ^{139**}	Perifoveal K-R/A-V/D-A	No Tx	127	3	42	54	80	0,68 0,53-0,88
Bressler et al., 1996 ¹⁴⁰	K-R	No Tx	103	6	24	38	41	0,93 0,48-1,78
Arnold et al., 1997 ¹⁴¹	K-R	No Tx	57	6	60	68	50	1,36 0,84-2,18

A-AV, argón azul-verde; **K-V**, krypton verde; **A-V**, argón verde; **A**, argón; **K-R**, krypton rojo; **D-A**, dye amarillo; **D-R**, dye rojo
No Tx, no tratamiento; **AT**, aleatorizado; **NE**, no especificado; **TS**, tiempo de seguimiento

*Estos ensayos incluyen más de un ojo por paciente; **También incluye NVC clásica

***Al inicio del ensayo, se definieron tres grupos de pérdida de AV: 6/9-6/18; 6/21-6/60; <6/60

Tratamiento combinado de láser y fármacos fotorreactivos (terapia fotodinámica)

La evidencia

La TFD surge con la finalidad de tratar la NVC sin ocasionar efectos en la retina. Se basa en la inyección endovenosa de sustancias químicas fotorreactivas, las cuales, son irradiadas con luz a su paso por la NVC. La luz emitida, activa los agentes químicos y éstos liberan a su vez radicales libres capaces de destruir la NVC.

Existe una revisión sistemática de Cochrane¹⁴², la cual incluye un ensayo aleatorizado (estudio TAP - 609 participantes)¹⁴³. El diseño es excelente y la calidad del estudio es alta, sólo incluye un ojo por participante. La mayoría son de raza blanca (98%), con una media de edad de 75 años.

Incluye pacientes con visiones de entre 0,5 y 0,1, con NVC igual o inferior a 5,400 micras de longitud y con un componente clásico. Excluye pacientes con tratamiento previo u otra enfermedad sistémica u ocular que pudiese interferir con los resultados visuales.

Este ensayo compara el verteporfin (6 mg/m² de superficie corporal) con el placebo (dextrosa en agua al 5%). Se administra una infusión de 30 ml por vía endovenosa durante 10 minutos. Al cabo de 5 minutos (15 minutos luego de la administración endovenosa), se aplica el láser (longitud de onda de 689 nm – 50 joules/cm² a una intensidad de 600 mW/cm²). El diámetro de la aplicación terapéutica debe ser 1000 micras mayor que la longitud lineal de la NVC.

El principal objetivo es la AV. Para su medida se emplean los optotipos del ETDRS. Analiza sobre todo dos resultados: la disminución de tres o más líneas y de seis o más líneas de visión. El tiempo de seguimiento es de 12 y 24 meses.

El ensayo demuestra que el tratamiento fotodinámico es efectivo para prevenir la pérdida severa de visión. A los 24 meses, el RR de perder seis o más líneas de visión es de 0,61 (IC 0,45-0,81) con un NNT de 8,3 (IC 5,3-20). El análisis de los subgrupos señala que es efectivo en las NVC predominantemente clásicas.

El grupo de estudio VIP¹⁴⁴, incluido en el mismo grupo (no incorporado en la revisión de Cochrane) incluye pacientes con NVC oclusa subfoveal. El diseño es similar al estudio TAP. A los dos años, el 55% del grupo tratado comparado con el 68% del grupo control, pierde al menos tres líneas de visión (p=0,032). Veinte y nueve por ciento del grupo tratado, comparado con el 47% del grupo control pierde al menos seis líneas de visión (p=0,004).

El tratamiento fotodinámico en personas con NVC clásica y oculta es efectivo para reducir la pérdida de visión.

Comentario

Los ensayos disponibles están creados y respaldados por la casa que manufactura el producto. Sería más conveniente disponer de una evidencia proveniente de estudios independientes.

Irradiación

La evidencia

In vitro, la radiación ionizada inhibe la proliferación endotelial vascular. Se piensa que la retina puede acumular dosis de alrededor de 25 Gy sin que se lesione. La finalidad de la radiación es prevenir la progresión de la NVC o retrasar su evolución, sin causar lesión retiniana. El efecto biológico de la radiación depende de la dosis por fracción, del número de fracciones y del tiempo entre estas fracciones. Para la liberación de la dosis de radiación se proponen dos métodos, la vía externa y la braquiterapia. Con relación a esta última, no existen ensayos clínicos.

La Tabla 1.4 muestra con detalle los resultados de cinco EAC que emplean la radiación externa: Bergink et al.¹⁴⁵, Kobayashi y Kobayashi¹⁴⁶, el estudio RAD¹⁴⁷, Marcus et al.¹⁴⁸ y Char et al.¹⁴⁹ Todos los ensayos constituyen grupos de estudios paralelos. Existe un estudio¹⁴⁵ que no refleja con exactitud si incluye uno o ambos ojos. Dos de los estudios incluyen un grupo control enmascarado^{147;148}.

El rango de edad de los participantes es de 72-76 años, con una proporción de mujeres del 48-64%. El límite superior de visión es de 0,5¹⁴⁹, 0,4¹⁴⁶, 0,1¹⁴⁵, 0,09¹⁴⁸ y de 0,05¹⁴⁷. Dentro de los criterios de exclusión constan, el tratamiento con láser previo o las enfermedades sistémicas u oculares con repercusión visual. Todos los estudios incluyen la NVC subfoveal. Los estudios de Bergink et al.¹⁴⁵ y el RAD¹⁴⁷ incluyen NVC clásicas y ocultas. Aunque se especifique poco, parece que los demás estudios también las incluyen.

La dosis de radiación es diferente en todos los estudios. La más elevada la emplean Bergink et al.¹⁴⁵ y es de 24 Gy liberadas en cuatro fracciones. La más baja corresponde a Char et al.¹⁴⁹ con una fracción de 7,2 Gy. El seguimiento es de 12 a 24 meses, con excepción de Char et al.¹⁴⁹ quienes describen un seguimiento de 7 a 32 meses.

El estudio RAD¹⁴⁷ es el de mayor calidad y mejor diseño. Aplica una dosis de 16 Gy liberadas en ocho fracciones (RR de 0,97, IC 0,73-1,28) La evidencia a favor del tratamiento es pobre. Otro estudio que al igual que éste, también emplea irradiación placebo al grupo control es el de Marcus et al.¹⁴⁸ La energía es de 4 Gy liberados en siete fracciones (RR de 1,23, IC 0,56-2,68), también encuentra poco efecto positivo. Bergink et al.¹⁴⁵ y Konbayashi y Kobayashi¹⁴⁶ usan dosis de irradiación más altas. En éste último estudio, el análisis de la media de la AV es altamente significativo a favor del tratamiento, sin embargo no es a doble ciego. El estudio que emplea la dosis más baja¹⁴⁹ es el que logra el efecto mayor, pero este efecto no es estadísticamente significativo y faltan por confirmar algunos detalles relacionados con el diseño del estudio.

Comentario

Existe poca evidencia de que una dosis baja de radiación (inferior a 29 Gy) pueda ser efectiva previniendo la pérdida de visión ocasionada por una NVC subfoveal. De acuerdo con los estudios de más alta calidad publicados hasta hoy, el tratamiento con radiación no demuestra un efecto terapéutico claro. Otros ensayos de alta calidad que administran las dosis más altas de radiación (20 a 25 Gy), necesitan ser comprobados con un grupo control con radiación placebo.

• **Tabla 1.4. Radiación externa**

Estudio	INTERVENCIÓN					RESULTADOS					
	Dosis (Gy)	Frecuencia	Duración (meses)	Control	N AT	↓ AV líneas	TS (meses)	% grupo tratamiento	% grupo control	RR	IC (95%)
NVC subfoveal											
Bergink et al., 1998 ¹⁴⁵	24	4	6	No Tx	68	3	12	32	52	0,63	0,36-1,10
Kobayashi, Kobayashi, 2000 ¹⁴⁶	20	10	2	No Tx	101	6	24	22	43	0,52	0,27-1,01
Estudio RAD, 1999 ¹⁴⁷	16	8	2	I placebo	205	3	12	51	53	0,97	0,73-1,28
Marcus et al., 2001 ¹⁴⁸	14	7	2	I placebo	83	6	12	30	24	1,23	0,56-2,68
Char et al., 1999 ¹⁴⁹	7.5	1	--	No Tx	27	3	7-32	29	62	0,46	0,18-1,18

No Tx, no tratamiento; I, irradiación; AT, aleatorizado; TS, tiempo de seguimiento

Fármacos antiangiogénicos

Dentro de este grupo existen tres fármacos principales: interferón, talidomida y los esteroides. En la actualidad sólo el interferón ha sido objeto de un EAC.

La evidencia

El interferón alfa-2a tiene propiedades antiangiogénicas, por lo que ha sido propuesto como tratamiento para la NVC secundaria a la DMAE.

En la Tabla 1.5 se observan detalles de tres EAC que emplean el interferón alfa-2a subcutáneo: Engler et al. (1999)¹⁵⁰, Poliner et al. (1993)¹⁵¹ y el PTMDSG (1997)¹⁵². Todos los ensayos forman parte de grupos de estudios paralelos. En dos de los ensayos^{150;151}, no está claro si se incluye uno o ambos ojos.

La edad promedio de los participantes es de 73^{150;152} y 77 años¹⁵¹. La proporción de mujer es de 40 a 61%. En los tres estudios se especifican el límite inferior de visión para poder ser incluidos: de 0,1¹⁵¹, 0,06¹⁵² y 0,05¹⁵⁰. Dentro de los criterios de exclusión, constan otras enfermedades sistémicas u oculares o algún tratamiento previo. El PTMDSG especifica que la lesión debe ser inferior a 12 áreas de discos (según las definiciones del MPS).

Estos estudios emplean la dosis de 3 millones de UI de interferón inyectados de forma subcutánea. El PTMDSG también examina dosis de 1,5 y 6 millones de UI¹⁵². Con relación a la frecuencia de las dosis, son muy similares, de entre 3 inyecciones por semana^{150;152} a días alternos¹⁵¹. El tiempo del tratamiento es variado, en el PTMDSG es de 12 meses y en los demás de 2 meses.

El diseño de mayor calidad es el del ensayo PTMDSG. En sus conclusiones destaca que a los 12 meses de seguimiento, el tratamiento con interferón alfa-2a es poco efectivo para prevenir la pérdida de visión ocasionada por la NVC en la DMAE¹⁵². El 50% del grupo tratado pierde tres líneas o más de visión, comparado con el 38% del grupo control (RR 1,30, IC 0,99-1,71). Sus resultados destacan efectos colaterales importantes en un paciente por cada nueve tratados, por lo que se aproxima al nivel de significación estadística (número de tratamientos necesarios para provocar daño tisular [NNH] = 8,7).

El estudio de Engler et al.¹⁵⁰, incluye 43 pacientes tratados con 3 millones de UI de interferón, con un efecto beneficioso considerable y un RR de 0,22 (IC 0,06-0,88). La única diferencia con el PTMDSG es el tiempo de seguimiento (2 meses en lugar de 12) y el número de pacientes (43, en comparación con 481).

Comentario

Existe poca evidencia de que en un periodo de 12 meses, el interferón alfa-2a sea efectivo previniendo la pérdida de visión asociada a la NVC. Es posible que se necesiten estudiar nuevas dosis con distintas formas terapéuticas.

• **Tabla 1.5. Interferón alfa-2a subcutáneo**

Estudio	INTERVENCIÓN				RESULTADOS						
	Dosis (millones UI)	Frecuencia	Duración (meses)	Control	N AT	↓ AV líneas	TS (meses)	% grupo tratamiento	% grupo control	RR	IC (95%)
NVC subfoveal											
*Engler et al., 1994 ¹⁵⁰	3	2	2	Placebo	43	2	2	11	50	0,22	0,06-0,08
**Poliner et al., 1993 ¹⁵¹	3/m ²	2	2	No Tx	20	AV final <20/200	6	50	50	1,00	0,42-2,40
PTMDSG, 1997 ¹⁵²	1, 5, 3, 6	3/sem	12	Placebo	481	3	12	50	38	1,30	0,99-1,71

No Tx, no tratamiento; AT, aleatorizado; TS, tiempo de seguimiento

* incluye NVC yuxtafoveal

** ojos, no pacientes

Cirugía

La evidencia

Este procedimiento se refiere a la extracción quirúrgica de la NVC. En la literatura no existen publicaciones que comparen la cirugía submacular con el no tratamiento. Existe un estudio¹⁵³ que no refiere diferencia en la extracción quirúrgica de la NVC acompañada del uso de un agente fibrinolítico (activador del plasminógeno tisular) o de solución salina balanceada. Es un trabajo de alta calidad, aleatoriza 80 pacientes, por lo que cabe la posibilidad de al menos algún efecto modesto.

Otro estudio¹⁵⁴ compara la cirugía submacular con la FCG. Sus resultados no demuestran una evidencia suficiente acerca de los efectos beneficiosos de la cirugía submacular para que este tratamiento pueda recomendarse.

Termoterapia transpupilar

Generalidades

La FCG consiste en calentar el tejido mediante una exposición intensa a la luz. Su aplicación se basa en exposiciones breves de láser, las cuales incrementan la temperatura coriorretiniana a 75-95°C¹⁵⁵⁻¹⁵⁷. La TTT sin embargo, representa un cambio en el paradigma de la FCG retiniana. Emplea temperaturas más bajas y mantenidas durante un tiempo de exposición de 60 segundos^{13;158;159}.

La TTT se empleó inicialmente para el tratamiento de tumores. En la actualidad, la temperatura óptima para tratar melanomas de coroides es de 45-60°C con un tiempo de exposición de 60 segundos¹⁶⁰⁻¹⁶³. También se emplea con o sin el uso combinado de braquiterapia¹⁶⁴. Otros tumores incluyen retinoblastomas pequeños¹⁶⁵⁻¹⁶⁷, hemangioma capilar retiniano¹⁶⁸, hemangioma coroideo circunscrito^{169;170} y metástasis coroides de carcinoma de mama¹⁷¹.

Posteriormente la TTT se modifica para poder emplearla en el tratamiento de ojos con NVC¹³. Se utiliza en NVC asociadas a condiciones muy distintas como son: estrías angioides¹⁷⁶, uveítis¹⁷⁷, nevus coroideo¹⁷⁸, telangiectasias juxtafoveales idiopáticas^{179;180}, NVC idiopáticas¹⁸¹ y las relacionada con la miopía patológica¹⁸².

Otras aplicaciones de la TTT son la coroidopatía central serosa^{172;173}, los desgarros retinianos¹⁷⁴ y las drusas en ojos con una maculopatía de alto riesgo relacionada a la edad¹⁷⁵.

La combinación apropiada de la energía y del diámetro de la aplicación provee una irradiación baja, sin que oftalmoscópicamente se observe un efecto neural en la retina durante o después del tratamiento^{13;155;158;159}. Este tipo de tratamiento se le llama FCG “subumbral”. El potencial terapéutico que supone este tratamiento, consiste en una reducción de lesiones colaterales en la retina sensorial donde se aplica el tratamiento.

El hecho de que deba ajustarse la energía del láser a un efecto invisible en el tejido retiniano, hace que la selección de la energía terapéutica para la NVC sea más difícil que la FCG convencional.

La TTT emplea un láser infrarrojo de diodo de 810-nm, su irradiación se acompaña de una fototoxicidad retiniana insignificante. El espectro de fototoxicidad retiniana se alcanza a los 440-nm, al final del azul en el espectro magnético. Relativo a este valor máximo, la fototoxicidad retiniana es 30% para el argón azul (488-nm), 5% para argón verde (514-nm) y menos del 0,1% para la irradiación de diodo infrarrojo (810-nm)¹⁸³.

Su mecanismo de acción es desconocido. Es posible que se derive de una trombosis vascular térmica, esclerosis o leucostasis^{13;158}. Alternativamente, su aplicación también puede causar proliferación del EPR, apoptosis de la NVC o inhibición de la angiogénesis^{13;158;184;185}.

Se han descrito algunas contraindicaciones relativas como son la hemorragia subretiniana densa, FCG focal previa y DEPR seroso.

Principios

Irradiancia y temperatura retiniana

La potencia es una medida de cómo la energía se concentra en un tiempo. Irradiancia (densidad de la potencia) es una medida de cómo la energía del láser se concentra en un espacio¹⁵⁶. En base a estos términos, la irradiancia retiniana describe como la energía del láser se concentra sobre la retina, tanto en tiempo como en espacio. Una alta energía del láser, se corresponde con un diámetro terapéutico amplio de la TTT. Si la energía se extiende fuera de esta área de tratamiento, la irradiancia retiniana con la TTT es muy baja¹⁵⁸, alrededor de 7,5 watts/cm². Comparativamente, la irradiancia retiniana es de 300 watts/cm² para la FCG convencional de pulso corto y de 0,6 watts/cm² para la TFD¹⁵⁸.

La absorción luminosa en el EPR y la coroides convierte la energía del láser en calor, incrementando la temperatura en el tejido pigmentado. La conducción del calor transfiere este incremento de temperatura a la retina neural y a los lugares coriorretinianos no expuestos de alrededor. La melanina del EPR y coroides es la estructura que de forma más efectiva, es capaz de absorber la luz^{156;186}. Durante la FCG, la absorción de la hemoglobina coroidea contribuye al calentamiento coriorretiniano, pero por otro lado, el flujo sanguíneo coroideo modera en cierta manera la convección del calor durante su exposición al láser^{158;186-190}.

La severidad del daño asociado a la FCG se determina por la magnitud y duración del aumento de la temperatura tisular¹⁹¹. En la actualidad no existen métodos para medir el cambio de la temperatura retiniana durante la FCG, pero los modelos termales muestran que para una particular longitud de onda del láser, tamaño de la aplicación, tiempo de exposición y pigmentación del paciente, el incremento de la temperatura es proporcional a la irradiancia retiniana^{155;156;158;191-195}.

La FCG de pulso corto convencional es un procedimiento altamente supraumbral, con aumentos de la temperatura retiniana que exceden con mucho los 10-20° de aumento umbral de temperatura que acompaña a la quemadura retiniana¹⁵⁵⁻¹⁵⁷.

La FCG convencional produce una lesión visible inmediatamente después de su aplicación, lo que supone un daño en la retina neural que incluye la pérdida de su transparencia, ocasionado por la conducción del calor. Este lugar puede ser inmediatamente identificado, debido a la opacidad de la retina, la cual se observa de color blanco, a diferencia del tejido retiniano de alrededor no afectado.

Una lesión o quemadura retiniana umbral se define como aquella que al finalizar el tratamiento es levemente visible¹⁵⁶. Las lesiones subumbrales no son visibles después del tratamiento y requieren menos energía^{196;197}. Pueden ser lesiones aparentes angiográficamente¹⁹⁸⁻²⁰¹ o en electrofisiología¹⁹⁵ pero no oftalmoscópicamente. La TTT emplea este protocolo subumbral, el cual es posible confirmarlo mediante estudios angiográficos y técnicas termométricas¹⁵⁸, durante o inmediatamente después del tratamiento. Para estos fines, los métodos potenciales incluyen el uso de la oftalmoscopia con láser scanner, imagen de autofluorescencia²⁰²⁻²⁰⁴, reflectometría^{205;206}, electrorretinografía focal²⁰⁷, colorantes termosensitivos de liposomas encapsulados²⁰⁸ y la termometría²⁰⁹.

Fotocoagulador

Un aparato de fotocoagulación para la retina consiste en una consola de láser, un adaptador montado sobre una lámpara de hendidura u oftalmoscopio, una fibra óptica conectada y cables eléctricos²¹⁰. La consola tiene los controles para seleccionar la energía del tratamiento, el tiempo de exposición y la intensidad de la luz del láser. También incluye un pedal conectado a la consola. El adaptador contiene filtros de seguridad para proteger al operador durante el tratamiento, también dispone de un sistema de liberación del láser para cambiar el diámetro de la aplicación. Tanto la lámpara de hendidura como los dispositivos ópticos están separados, de forma que se puede cambiar la magnificación de la lámpara sin cambiar el tamaño de la aplicación que se desea liberar sobre el tejido retiniano.

Tanto el sistema de liberación de láser defocus como el parafoveal se usan con el fotocoagulador de pulso corto²¹⁰. La TTT para la NVC requiere un sistema de liberación parafoveal de forma que al emplear una aplicación amplia, la irradiación se mantiene uniforme. En un sistema parafoveal, la aplicación se incrementa en un plano conjugado de la retina, mediante la magnificación de la imagen al final del cable de la fibra óptica. La irradiancia es esencialmente uniforme a todo lo largo del cable de la fibra óptica, incluso se mantiene uniforme en su imagen magnificada.

Sin embargo, en un sistema defocus la aplicación terapéutica se incrementa fuera de un plano conjugado de la retina. Lo que significa que el tamaño de la aplicación se incrementa y ésta se acompaña de una irradiancia mayor en el centro y menor en la periferia de dicha aplicación. De forma que el tratamiento con un sistema de liberación defocus, puede ser excesivo en el centro e inadecuado en la periferia.

Técnica

Selección de la energía

Debido a que la TTT aplicada a la NVC emplea un sistema de FCG subumbral, el clínico no dispone de un efecto tisular visible oftalmoscópicamente que le pueda servir de referencia para medir el efecto de la energía utilizada. Aun más, existen evidencias que sugieren que una quemadura tisular nasal al disco óptico o en la media periferia de la retina, no es extrapolable debido a que la propia circulación coroidea ocasiona que el umbral a nivel macular sea inferior²¹¹.

La energía necesaria para un tiempo de exposición de 60 segundos depende principalmente del tamaño de la aplicación y de la pigmentación del paciente. La energía es proporcional al diámetro de la aplicación del tratamiento^{13;158}, de forma que una lesión de un diámetro de 1,5 mm requiere la mitad de la energía que la empleada en una lesión de 3 mm.

Con relación a la pigmentación, la energía terapéutica es inversamente proporcional a la pigmentación del paciente. Para un tamaño de una aplicación determinada, los pacientes asiáticos muy pigmentados requieren la mitad de la energía que los individuos pocos pigmentados^{212;213}. Para una pigmentación intermedia se emplea una energía intermedia.

Otros factores que pueden influir en la selección de la energía, incluyen la elevación serosa de la lesión neovascular y la claridad de los medios oculares. Una lesión plana requiere menos energía que una elevada. De igual manera, los pacientes con medios opacos requieren una energía superior.

En general, para un paciente ligeramente pigmentado, afecto de una NVC oculta secundaria a la DMAE con cierta elevación de la retina, la proporción es de 800 mW con un diámetro de 3 mm. Esta energía es menor si se trata del mismo paciente pero con una lesión plana de 1.5 mm de diámetro. Por ejemplo, considerando la proporción energía-diámetro^{13;158}, se puede reducir desde 800 mW para una lesión de 3 mm, hasta 400 mW para una lesión de 1,5 mm. Si la pigmentación es considerable, se reduce 50% más hasta 200 mW²¹². Si existe elevación serosa, se reduce otro 10%. Al final, para este paciente muy pigmentado, con una lesión de 1,5 mm, la selección de energía más apropiada es de 180 mW.

Toda la información clínica disponible referente a la TTT en la NVC y relacionada con el tiempo de exposición de 60 segundos, se basa en la FCG con láser de diodo de 810 nm. El láser dye con luz amarilla (578 nm) se ha usado para fotocoagular extensas NVC ocultas secundarias a la DMAE, empleándose exposiciones cortas de 2-5 segundos²¹⁴. Los parámetros del láser de diodo no son válidos para otras longitudes de onda, debido a que la luz visible y la irradiación infrarroja difieren en su absorción por parte de la melanina y la hemoglobina. Por ejemplo, la absorción de la luz amarilla es 4 veces mayor en la melanina y 70 veces mayor en la oxihemoglobina que la irradiación infrarroja del diodo¹⁸⁶.

Otros parámetros que afectan la selección de la energía incluyen la dispersión pigmentaria local, la hemorragia subretiniana, la atrofia del EPR y la morfología neovascular. Por ejemplo, la NVC en miopía tiende a ser pigmentada, aun en pacientes con pigmentación leve del fondo.

Una vez se seleccione la energía, se debe escoger el tamaño más apropiado para la aplicación. Las lentes de contacto que más se utilizan son las de tipo Goldmann (imagen derecha) y las de campo más amplio (imagen invertida)^{215;216}. Las diferencias en transmisión entre la lente de imagen derecha e invertida es muy pequeña en comparación con otras variables clínicas²¹⁶.

La magnificación lateral de una lente tipo Goldmann es de 1X (0,88X – 0,93X). De aquí se deduce que el tamaño de la aplicación sobre la retina es la misma que el que señala el indicador en la consola del fotocoagulador.

Una lente de contacto de campo amplio e imagen invertida, tiene menos magnificación, sin embargo el tamaño de la aplicación sobre la retina se incrementa, con relación al tamaño indicado en la consola²¹⁶. Por ejemplo, una lente de imagen invertida de 0,51X, duplica el tamaño de la aplicación sobre la retina. De forma que para producir una aplicación terapéutica de 1,5 mm de diámetro, el tamaño en el fotocoagulador debe ser de 0,75 mm (750 micras).

Eventos intraoperatorios

Durante la FCG la temperatura de la retina sube a su pico máximo y baja en pocos milisegundos, conforme el láser se activa o no. Con la TTT, los 60 segundos de exposición que se requieren, sólo se pueden interrumpir, no repetir.

Si durante la sesión subumbral de la TTT se observan cambios en la retina neural, se debe concluir la sesión. Existen diferentes técnicas que ayudan a identificar la pérdida de la transparencia neural, como puede ser el empleo de la hendidura con luz blanca sobre la zona tratada. De esta forma se pueden detectar cambios retinianos muy leves. También se puede emplear el filtro verde de la lámpara de hendidura. En todo caso, esta terapéutica permite parar la aplicación del láser durante su liberación, para examinar el área tratada²¹⁷.

Durante la liberación de la energía de la TTT, la luz del láser debe mantenerse uniforme y circular. Una inclinación de la lente puede derivar en un astigmatismo de la aplicación sobre la retina. Este efecto puede provocar una mayor irradiación y sobre tratamiento en el eje mayor, con una menor irradiación e infratratamiento en el resto²¹⁶.

Otros factores que también pueden ocasionar irregularidades de la luz, son las anomalías de los medios oculares y la presión sobre la lente de contacto durante el tratamiento. Esto último puede provocar una disminución de la circulación coroidea lo cual incrementa el calor a nivel de la coriorretina.

Contraindicaciones y complicaciones

Existen algunas contraindicaciones relativas. Por ejemplo, una hemorragia subretiniana densa puede bloquear la penetración de la irradiación infrarroja hacia la NVC y producir una elevación de la temperatura intrarretiniana¹⁸⁶. El tratamiento previo con FCG, provoca un cúmulo de pigmento lo que puede ocasionar un incremento de la temperatura en esa zona (Figura 1.18)^{158;218}. El desprendimiento del EPR presente en la zona terapéutica, incrementa el riesgo de un desgarro del EPR (Figura 1.19)²¹⁹. Finalmente y de forma anecdótica, posterior al tratamiento con TTT se ha descrito la progresión de una tracción vitreorretiniana preexistente²¹² y el desarrollo de un agujero macular.

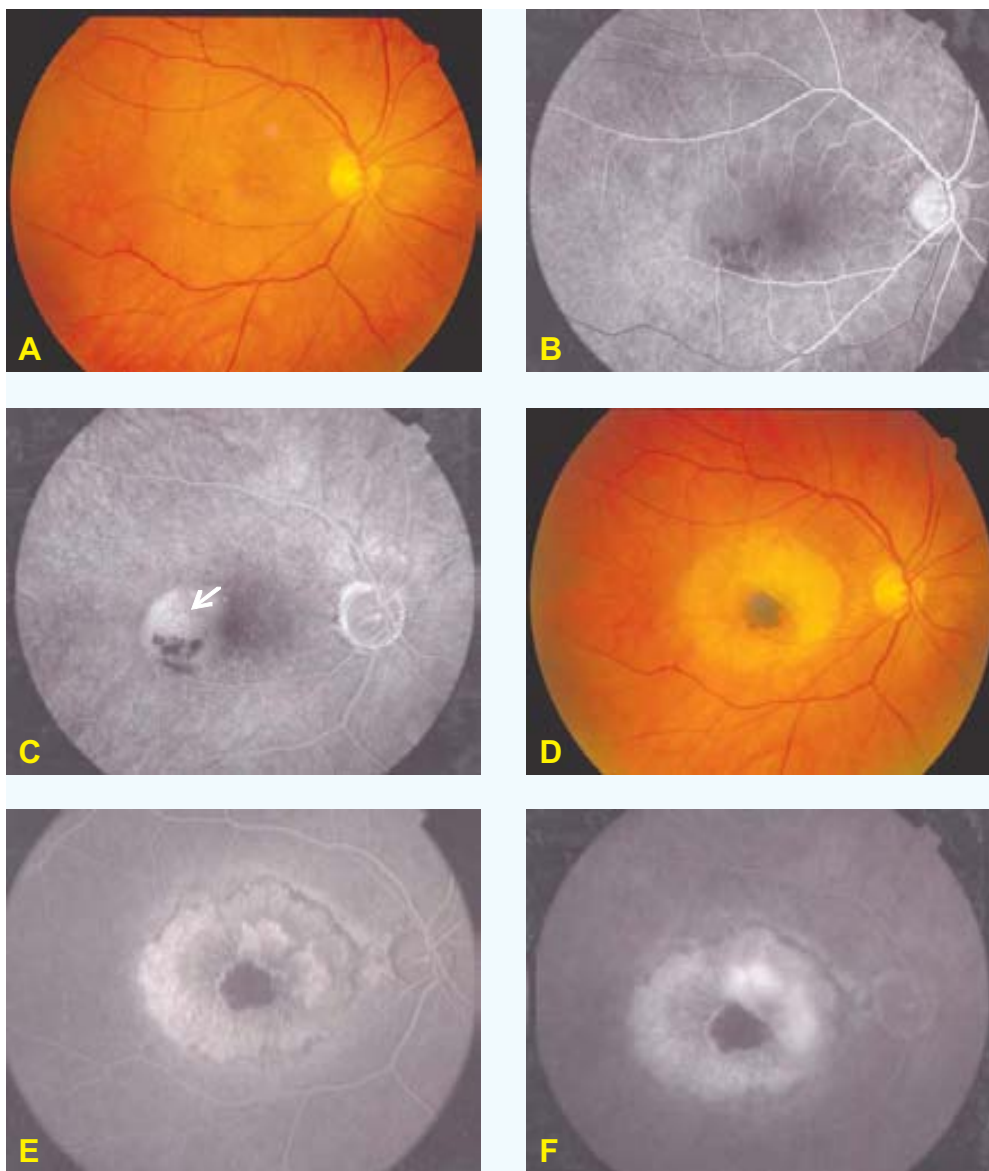


FIGURA 1.18. Contraindicación para la TTT. FCG previa. **A:** Fotografía en color donde se observa un levantamiento retiniano asociado a un pequeño depósito hemático. **B y C:** Tiempo temprano y tardío de la AF donde destaca un DEPR fibrovascular yuxtafoveal. La visión de este paciente es de 0,4, por lo que se realiza FCG sobre la zona de mayor fluorescencia (flecha). Debido a la persistencia de la NVC observada al mes de la FCG, se realiza TTT como segunda opción terapéutica. **D:** Fotografía en color correspondiente a los cuatro meses después de la TTT. Se evidencia una migración pigmentaria notable en la zona fotocoagulada, la cual mantiene el patrón hipofluorescente en la AF, tanto en tiempo temprano (**E**) como tardío (**F**). Nótese el desarrollo de una NVC clásica (con dos imágenes de neoproliferación) con el comportamiento angiográfico típico de arborización temprana (**E**) y borrosidad tardía de sus márgenes (**F**).

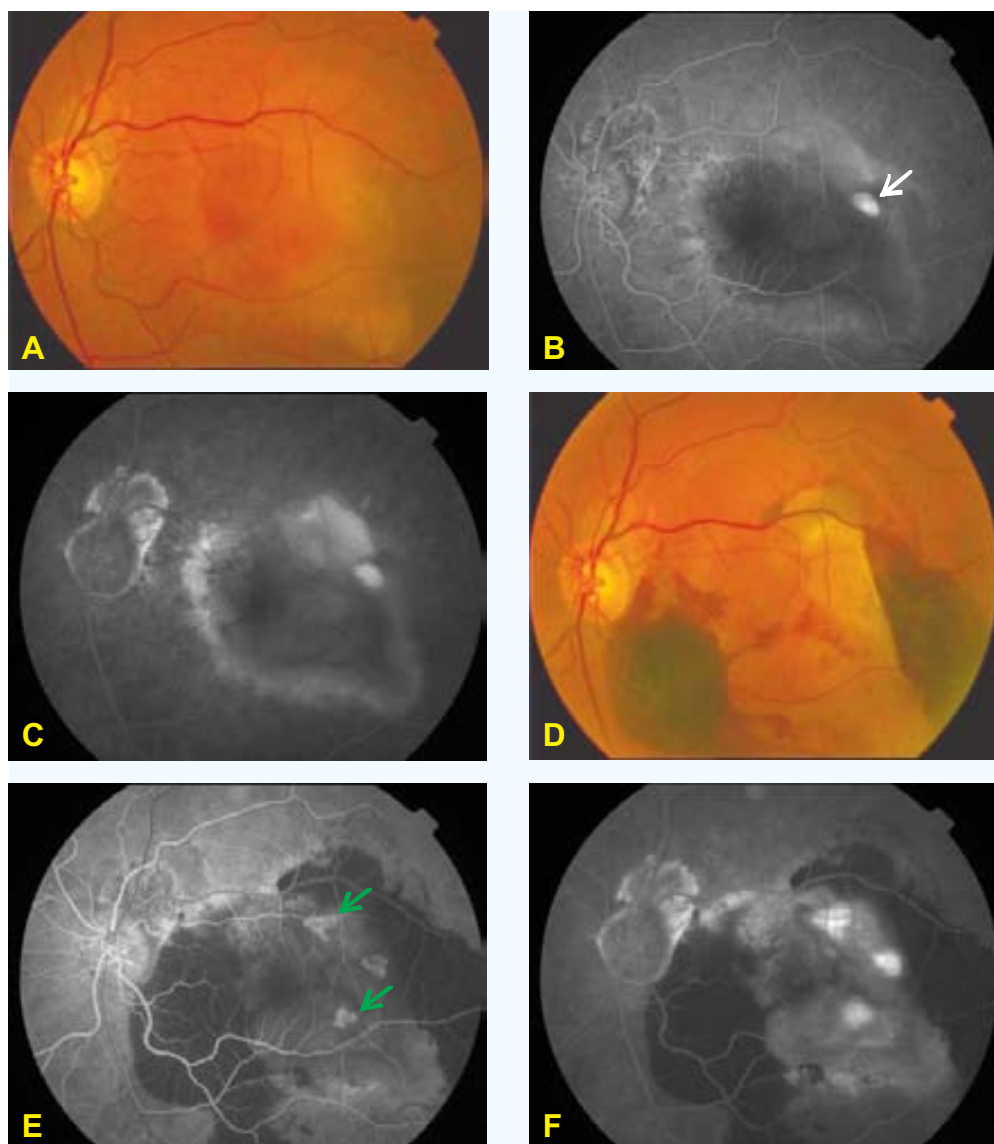


FIGURA 1.19. Contraindicación para la TTT. DEPR. **A:** Fotografía en color donde se observa un DEPR extenso en el polo posterior. **B y C:** Tiempo temprano y tardío de la AF las cuales confirman el DEPR, asociado a un depósito quístico del colorante (flecha) sin progresión tardía (**C**). **D:** Fotografía en color correspondiente al mes de realizado una sesión con TTT. Nótese el desgarro del EPR localizado próximo a la arcada vascular temporal superior, asociado a una hemorragia subretiniana. Además del desgarro del EPR también se han desarrollado dos NVC clásicas (flechas verdes), cuyo aspecto es atípico debido a la lesión extensa e inespecífica del EPR (**E y F**). El depósito quístico observado en la imagen **A y B**, se mantiene sin variación.

Con relación a las complicaciones, se han descrito algunos efectos adversos asociados al tratamiento de los melanomas de coroides, como son la oclusión arterial o venosa, hemorragia vítrea y el desarrollo de neovascularización retiniana o coroidea^{220;221}. En nuestra experiencia²²², las complicaciones pueden incluir: estrechamiento vascular (Figura 1.20 A,B), hemorragia subretiniana (Figura 1.20 C,D), atrofia del EPR (Figuras 1.20 A,B y 1.21 A,B), desarrollo de una

NVC clásica (Figura 1.18 y 1.21 C,D) y la fibrosis subretiniana progresiva (Figura 1.22). También se han descrito la disminución de la visión secundaria a la oclusión de una arteriola retiniana^{13;218} y el desgarro del EPR asociado al desprendimiento de la NVC^{219;223;228}.

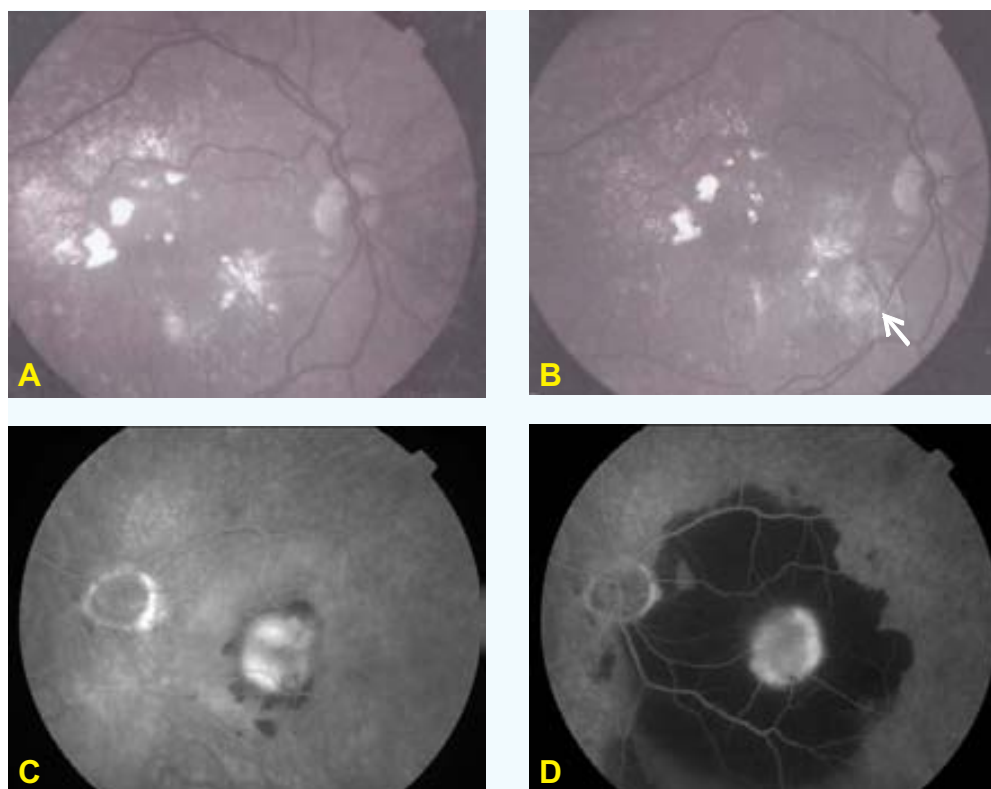


FIGURA 1.20. Complicaciones.

A y B (estrechamiento vascular). Fotografías con filtro aneritra. **A:** Antes del tratamiento destaca la disposición de los exudados duros en el polo posterior, ocasionados por una NVC oculta. **B:** Un mes después del tratamiento con TTT, se observa un estrechamiento vascular retiniano de la vena temporal inferior (flecha), asociado a una atrofia del EPR. **C y D** (hemorragia subretiniana). Tiempos tardíos de una AF **C:** Destaca una exudación subretiniana ocasionada por una NVC oculta y mal definida. **D:** Un mes después del tratamiento con TTT, se observa el desarrollo de una hemorragia subretiniana en el polo posterior sobrepasando ambas arcadas vasculares temporales.

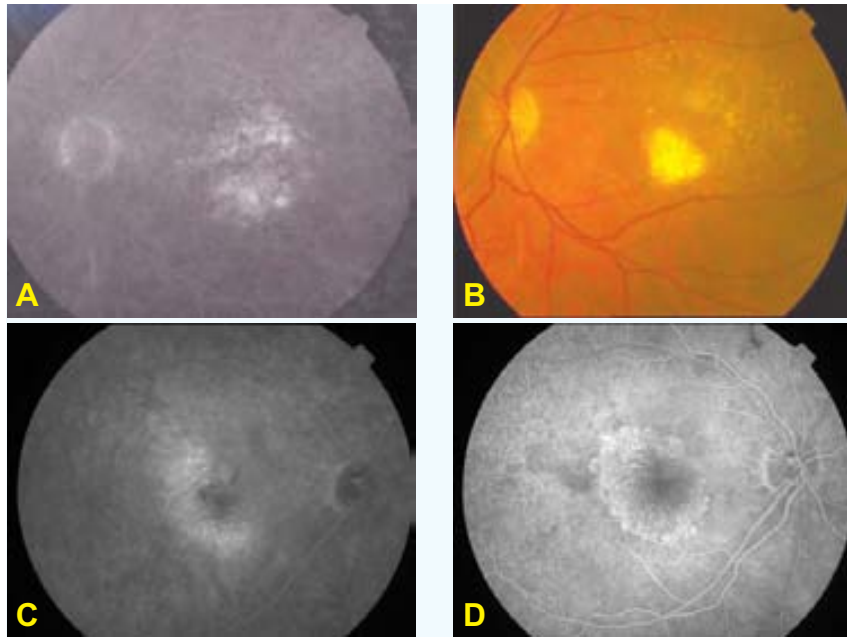


FIGURA 1.21. Complicaciones.

A y B (atrofia del EPR). **A:** Tiempo tardío de una AF la cual muestra un escape mal definido asociado a una NVC oculta. **B:** Fotografía en color donde se observa una atrofia completa del EPR ocurrida 4 meses después del tratamiento con TTT.

C y D (desarrollo de una NVC clásica). Tiempos tardío y temprano respectivamente de una AF. **C:** Exudación subretiniana ocupando la mácula, ocasionada por una NVC oculta. **D:** NVC clásica, desarrollada 8 meses después de realizar el tratamiento con TTT (dos sesiones).

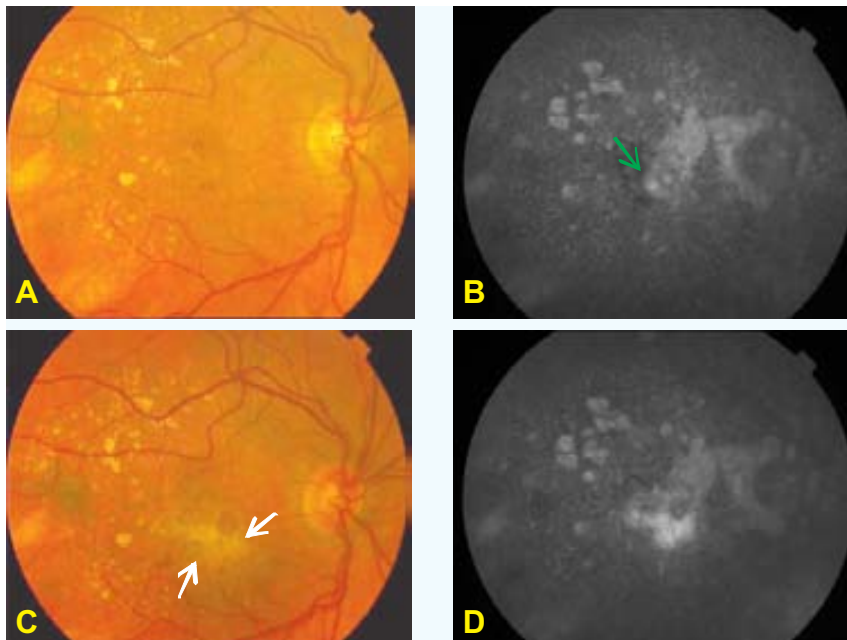


FIGURA 1.22. Complicaciones.

A, B, C y D (fibrosis subretiniana progresiva). **A:** Fotografía en color donde se observa un pequeño depósito hemático foveolar, asociado a un discreto levantamiento del polo posterior. Estos signos están ocasionados por una NVC oculta subfoveal (flecha verde), observada tardíamente en el angiograma (**B**). **C:** Fotografía en color correspondiente a 4 meses después del tratamiento con TTT. Destaca el desarrollo de una fibrosis subretiniana localizada en el polo posterior (flechas blancas), la cual capta fluoresceína pero sin evidencia de escape en tiempo tardío de la AF (**D**). Nótese que en la AF previa al tratamiento (**B**), la localización de la NVC no coincide con la localización de la fibrosis desarrollada después del tratamiento (**D**).

1.2.3.4. Opciones específicas para la neovascularización coroidea oculta

De entre los diferentes tratamientos para la DMAE antes comentados, en la actualidad las opciones disponibles para la NVC oculta incluyen los siguientes (Apartado 1.2.3.3):

- ❑ FCG. Existen tres estudios que demuestran que su aplicación es poco efectiva: Coscas et al.¹³⁹, Bressler et al.¹⁴⁰ y Arnold et al.¹⁴¹ Los resultados de estos estudios constan en la Tabla 1.3.
- ❑ TFD. El estudio VIP¹⁴⁴, muestra resultados favorables a los 24 meses de seguimiento. Según sus resultados los mayores beneficios se logran en pacientes con lesiones inferiores a 4 áreas de discos o niveles muy bajos de AV.
- ❑ Radioterapia. Las evidencias de dos estudios no muestran resultados favorables: Bergink et al.¹⁴⁵ y el estudio RAD¹⁴⁷ (Tabla 1.4).
- ❑ TTT. Actualmente en los Estados Unidos y Europa se están llevando a cabo varios EAC. Hasta hoy el único artículo publicado es el de Gustavsson y Agardh²²⁹. En él se incluye un total de 28 pacientes con NVC oculta o mínimamente clásica (<10%): 19 pacientes se tratan con TTT y 9 pertenecen a un grupo control. La edad media de los pacientes tratados es de 78 años y de 79 en el grupo control.

El diámetro medio de la NVC es de 3,400 micras en el grupo tratado y de 3,200 en el grupo control. La media de la AV es de 0,2 (mínimo, 0,08 – máximo, 0,5) en el grupo tratado y de 0,16 (mínimo, 0,10 – máximo, 0,32) en el grupo control.

El diámetro de la NVC disminuye en ambos grupos, con una media de 350 micras (grupo TTT) y de 800 (grupo control). La pérdida de visión \geq de 15 letras ocurre en 5/13 (38%) (grupo TTT) y de 2/8 (25%) (grupo control). En ambos grupos hay un deterioro en la habilidad para la lectura.

Con relación al seguimiento, del total de 28 pacientes, 21 son seguidos por un año (13, del grupo TTT y 8, del grupo control). Siete pacientes no continúan en el estudio: 4 por decisión propia y 3 por requerir TFD debido al desarrollo de una NVC clásica.

Otro estudio es el que está apoyado por la casa que manufactura el láser, es el ensayo TTT4CNV²³⁰. Se trata de un estudio multicéntrico (en total 22 centros), con un amplio periodo de inclusión (marzo 2000 – marzo 2003) y un total de 306 participantes (2/3 tratados; 1/3 control). Con relación a los datos demográficos: edad media, 79 años; mujer, 61%; AV media, 54 letras (0,3); hipertensión arterial, 55%; diabetes, 11%; glaucoma, 5,7%. Incluye lesiones ocultas subfoveales, ≤ 3 mm de diámetro.

Los resultados de este estudio han sido presentados en una reunión internacional²³⁰. No destacan una evidencia que apoye que la TTT sea efectiva en la NVC oculta. Otras conclusiones son: (1) El riesgo de pérdida de visión posterior al tratamiento es del 2% en los ojos sin glaucoma y del 40% en los ojos con glaucoma.

Existen muchas otras publicaciones cuyos estudios no forman parte de EAC, por lo que la evidencia científica es muy débil (Canadian Task Force¹⁵) y no justifican el tratamiento con TTT en la DMAE.

En agosto de 2005 realizamos una búsqueda bibliográfica en la base de datos del National Library of Medicine (MEDLINE) (palabras claves: transpupillary thermotherapy). El número de referencias resultante es de 995, la mayoría de las cuales se relaciona con oncología ocular. De este grupo, si sólo se consideran las publicaciones basadas en la aplicación de la TTT en la NVC oculta asociada a la DMAE, el total se reduce a sólo 20 publicaciones (Tabla 1.6)

• Tabla 1.6

Estudio	N	≥ AV N (%)	≤ Escape N (%)	Complicaciones N (%)	Seguimiento medio (meses)
Reichel et al. 1999 ¹³	16	12 (75%)	15 (94%)	-	16
Newson et al. 2001 ²¹⁷	32 [44]*	23 (71%)	25 (78%)	-	7,2
Park CH et al. 2001 ²³¹	57	26 (83%)	47 (83%)	5 (9%) NVC clásica	10
Friberg TR et al. 2001 ²³²	28 [35]*	(86%)	20 (71%)	3 (10,7%) hemorragia subretiniana 1 (4,5%) NVC clásica	6
Ahuja RM et al. 2001 ²³³	81	56 (69%)	56 (69%)	1 (0,8%) infarto macular 20 (24,6%) atrofia del EPR	9
Kim JE et al. 2001 ²³⁴	48	30 (62%)	29 (61%)	3 (6,3%) hemorragia subretiniana	3
Algvere PV et al. 2001 ²³⁵	66	57 (86%)	39 (59%)	3 (5%) hemorragia vítrea-subretiniana 6 (9%) fibrosis progresiva 1 (1,5%) anastomosis retino-coroidea 2 (3%) hiperpigmentación 1 (1,5%) agujero macular	5
Midena E et al. 2004 ²³⁶	82	62 (75%)	77 (94%)	7 (9%) hemorragia subretiniana	24
Lin SF et al. 2003 ²³⁷	19	19 (100%)	19 (100%)	-	19,6
Thach AB et al. 2003 ²³⁸	69	49 (71%)	-	2 (2,8%) desgarro del EPR	6
Atarashi A et al. 2004 ²³⁹	11[19]*	9 (82%)	15 (84%)**	2 (11%) hemorragia subretiniana 1 (5%) desgarro del EPR	7
Nagpal M et al. 2003 ²⁴⁰	61 [70]*	47 (77%)	61 (85%)	1 blanqueamiento foveolar**	12
Hass A et al. 2004 ²⁴¹	7 [14]*	2 (14%)	6 (43%)	-	18
Karel I et al. 2005 ²⁷²	72	27 (37,5%)	46 (64%)	31 (43%) atrofia del EPR	24
Tranos P et al. 2004 ²⁷³	31[36]	26 (67%)**	22 (61%)**	--	6
Feucht M et al. 2004 ²⁷⁴	40	26 (65%)	27 (67,5%)	--	9
Agarwal M et al. 2004 ²⁷⁵	28**	17 (61%)**	19 (68%)**	--	15
Atarashi et al. 2004 ²³⁹	11	9 (82%)	15 (84%)	2 (11%) hemorragia subretiniana 1 (5%) desgarro del EPR	9
Lin SF et al. 2003 ²³⁷	21	21 (100%)	19 (100%)	--	20
Salinas A et al. 2002 ²⁷⁶	10	7 (70%)	7 (70%)	1 (10%) NVC clásica 1 (10%) atrofia del EPR	6 (NE)

NE, no especificado

* [Total de ojos tratados, incluye NVC oculta y clásica].

** No especifica si se trata del grupo con NVC oculta o clásica

2. OBJETIVOS

En la actualidad la introducción de nuevas formas terapéuticas para la NVC oculta en la DMAE, supone una ocasión para ahondar en la medicina basada en la evidencia (MBE). Aunque existen estudios que muestran cierta eficacia asociada a la TTT*, todavía no queda claro si esta tendencia tiene algo que ver con la historia natural de estas lesiones²⁴¹. Esta idea puede cobrar aún mayor sentido cuando recordamos que las NVC ocultas, son las menos agresivas dentro del contexto de la DMAE exudativa¹². Todo esto conduce a pensar que todavía es necesario disponer de evidencias más fiables que apoyen y justifiquen la aplicación de este tratamiento.

La MBE provee las herramientas para cuantificar un resultado e incluso una opinión derivada de la experiencia clínica²⁷⁷. Lo cierto es que ha supuesto un cambio en la enseñanza médica desde el aprendizaje por repetición al cuestionamiento en términos de probabilidades; un movimiento desde lo cierto a la medida de lo incierto.

Haciendo uso de este pensamiento y motivado por los interrogantes que persisten en torno a la TTT, estudiamos en profundidad este tema. En primer lugar analizamos una serie retrospectiva de casos no tratados y luego un grupo piloto de casos consecutivos cuando ya se disponía de este tratamiento. En segundo lugar llevamos a cabo un EAC con los siguientes objetivos:

- 1** Valorar la eficacia de la TTT en el tratamiento de la NVC oculta, basándonos en: AV, grado de exudación de la NVC y sensibilidad retiniana (medida campimétricamente).
- 2** Valorar las complicaciones que se pueden derivar, es decir la seguridad de este tratamiento.
- 3** Determinar el grado de satisfacción del paciente relacionado con la técnica.

* 13;14;217;223;231;232;234;238;264-266

3. MATERIAL Y MÉTODOS

3.1. ESTUDIO HISTÓRICO (ESTUDIO DE LA HISTORIA NATURAL)

Realizamos una revisión de historias clínicas del Departamento de Archivo del COB. Esta búsqueda la basamos en pacientes diagnosticados de padecer una DMAE en el período comprendido entre julio de 1988 y enero del 2000, que cumplieran los siguientes criterios de inclusión (Tabla 3.1):

- ❑ Edad igual o superior a los 50 años.
- ❑ Presencia de fluido debajo de la retina sensorial y localizado en la macula, observado durante el examen biomicroscópico y que conste en una fotografía en color del fondo de ojo.
- ❑ AF documentada donde se observen áreas hiperfluorescentes (que no coincidan con drusas o atrofia del EPR en la fotografía en color del fondo del ojo o en el examen biomicroscópico), las cuales se incrementen en intensidad en el transcurso del estudio. Estas hiperfluorescencias puede seguir cualquiera de los dos patrones angiográficos de la NVC oculta: (1) El desprendimiento fibrovascular del EPR. El cual consiste en una elevación irregular del EPR asociada a un punteado hiperfluorescente discreto en las fases intermedias, con persistencia de la tinción en tiempos muy tardíos (al menos a los 10 minutos desde el inicio del estudio) y (2) El escape tardío de origen indeterminado. El cual consiste en áreas hiperfluorescentes a nivel del EPR en las fases tardías del angiograma.
- ❑ NVC oculta secundaria a la DMAE.
- ❑ La lesión hiperfluorescente puede incluir algún componente clásico, pero éste debe ser inferior al 25% de toda la lesión.
- ❑ Debe constar un seguimiento igual o superior a 6 meses.

Criterios de exclusión

Las historias clínicas son excluidas del estudio cuando los pacientes cumplen algunos de los siguientes criterios (Tabla 3.1):

- ❑ Fibrosis o cicatriz disciforme ocupando la mácula, observada en la fotografía en color de la primera visita del paciente al COB.

3 Material y Métodos | 3.1 Estudio histórico (estudio de la historia natural)

- Hemorragia por debajo de la retina sensorial lo suficientemente extensa como para que haga imposible determinar si el escape corresponde a una NVC oculta.
- Anastomosis coriorretiniana diagnosticada mediante la AF.
- Tratamiento previo con FCG
- Cualquier otra enfermedad o alteración retiniana que pueda ocasionar algún grado de escape seroso o hemorrágico subretiniano o pérdida de la visión como son: (1) Distrofias, pücker, nevus coroideo, (2) Enfermedad ocular inflamatoria, (3) Antecedente de cirugía ocular en los últimos 3 meses, (4) Retinopatía diabética incipiente.
- Alguna otra condición visual distinta a la DMAE que pueda haber ocasionado disminución de la visión en los últimos 5 años.
- Seguimiento inferior a los 6 meses.

• **Tabla 3.1. Criterios para la selección de las historias clínicas de pacientes con NVC oculta secundaria a la DMAE**

CRITERIOS DE INCLUSIÓN
Edad \geq 50 años
Presencia de fluido subsensorial en la mácula
El tipo de NVC oculta puede incluir cualquiera de las dos formas definidas angiográficamente: el DEPR fibrovascular o el escape tardío de origen indeterminado
NVC oculta secundaria a la DMAE
La NVC está constituida predominantemente por componente oculto (\geq 75%)
Seguimiento \geq 6 meses
CRITERIOS DE EXCLUSIÓN
Evidencia de fibrosis o cicatriz disciforme macular
Hemorragia subretiniana que impida el diagnóstico angiográfico
Anastomosis coriorretiniana
Tratamiento previo con FCG
Enfermedad ocular que pueda afectar a la visión (distrofias, pücker, nevus coroideo)
Enfermedad inflamatoria ocular de cualquier tipo
Antecedente de cirugía ocular en los últimos 3 meses
Retinopatía diabética incipiente ($<$ 5 microaneurismas o exudados duros)
Otras condiciones oculares que puedan haber ocasionado disminución de la visión en los últimos 5 años
Seguimiento $<$ 6 meses

3.1.1. SEGUIMIENTO

Mediante una carta por correo, contactamos con todos los pacientes que cumplían los criterios de inclusión. En esta carta les explicamos nuestro interés de poder realizar una visita al COB para llevar a cabo un examen ocular completo. También les explicamos el interés de nuestra investigación. Si por alguna razón esto no es posible, tomamos los datos que constan en su última visita al COB, siempre que en ésta conste una revisión ocular completa que incluya una AF y fotografías en color del polo posterior.

3.1.2. VARIABLES REGISTRADAS Y ANALIZADAS

Realizamos una base de datos de los pacientes seleccionados con las variables siguientes (Tabla 3.2):

- 1) Ojo afectado.
- 2) Equivalente esférico.
- 3) AV lejana con corrección, evaluada con el sistema decimal (tabla de Snellen): inicial y final.
- 4) AV log MAR (como forma alternativa y más fiable, se procede a convertir la variable AV del sistema decimal al sistema log MAR o de Bailey-Lovie): inicial y final.
- 5) AV próxima corregida: inicial y final.
- 6) Porcentajes de: NVC clásica, fibrosis y hemorragia (de acuerdo a la AF y a la fotografía en color del fondo del ojo).
- (7) Antecedentes de cirugía ocular.

Desde el punto de vista general, las variables que registramos son las siguientes (Tabla 3.2):

- 1) Sexo.
- 2) Edad del paciente.
- 3) Historia de tabaquismo.
- 4) Hipertensión arterial.
- 5) Tiempo de seguimiento.

• **Tabla 3.2. Variables registradas y analizadas**

VARIABLES OCULARES
Ojo afectado
Equivalente esférico
AV lejana corregida (sistema decimal: tabla de Snellen)
AV log MAR
AV próxima corregida
Porcentaje de NVC clásica
Porcentaje de fibrosis
Porcentaje de hemorragia
Cirugía ocular previa
VARIABLES GENERALES
Sexo
Edad
Antecedentes de tabaquismo
Hipertensión arterial
Tiempo de seguimiento

3.2. ESTUDIO PILOTO (TERMOTERAPIA TRANSPUPILAR)

En marzo del año 2000 iniciamos un estudio piloto en el COB de pacientes con una NVC oculta secundaria a la DMAE, candidatos a ser tratados con TTT. Los criterios de inclusión son los siguientes (Tabla 3.3):

- Edad igual o superior a los 50 años.
- NVC predominantemente oculta secundaria a la DMAE.
- La NVC debe afectar la zona avascular foveal.
- AV lejana corregida entre 0,05 y 0,3.
- El área a tratar no debe extenderse dentro de las 200 micras desde el margen del disco óptico.

Criterios de exclusión

- Anastomosis coriorretiniana diagnosticada mediante la AF.
- Tratamiento previo con FCG.
- Cualquier otra enfermedad o condición retiniana que pueda ocasionar algún grado de escape seroso o hemorrágico subretiniano o pérdida de la visión como son: (1) Distrofias, pucker, nevus coroideo, (2) Enfermedad ocular inflamatoria de cualquier tipo, (3) Antecedente de cirugía ocular en los últimos 3 meses, (4) Retinopatía diabética incipiente.

- Alguna otra condición visual distinta a la DMAE que pueda haber ocasionado disminución de la visión en los últimos 5 años.

A todos los pacientes se les informa acerca de la naturaleza de investigación del tratamiento. Se les hace conocedores de la historia natural a la que su enfermedad ocular está asociada y de los posibles beneficios que pueden derivarse del tratamiento con la TTT. Se les da la opción de la observación, elección que también interesa ya que formarían parte de una población prospectiva acerca de la historia natural de la NVC oculta. En este caso, se les asegura que el seguimiento y los controles médicos serían con la máxima atención y cuidado. Finalmente, se procede a la firma del consentimiento informado por parte del paciente donde se incluye una descripción acerca de las normas y riesgos del tratamiento.

• **Tabla 3.3. Criterios para la selección de pacientes**

CRITERIOS DE INCLUSIÓN
Edad \geq 50 años
NVC predominantemente oculta secundaria a la DMAE
NVC que afecte de la zona avascular foveal
AV de lejos corregida entre 0,05 y 0,3
El área a tratar no debe extenderse dentro de las 200 micras desde el margen del disco óptico
CRITERIOS DE EXCLUSIÓN
Anastomosis coriorretiniana
Tratamiento previo con FCG
Enfermedad ocular que pueda afectar a la visión (distrofias, pücker, nevus coroideo)
Enfermedad inflamatoria ocular de cualquier tipo
Antecedente de cirugía ocular en los últimos 3 meses
Retinopatía diabética incipiente (< 5 microaneurismas o exudados duros)
Otras condiciones oculares que puedan haber ocasionado disminución de la visión en los últimos 5 años

Angiografía

Como norma general del Departamento de Vítreo-Retina del COB, todos los pacientes a quienes se les indique una AF ya sea con fluoresceína y/o con verde de indocianina, deben ser reconocidos en el Departamento de Medicina Interna para su valoración. Como se trata de una población en estudio, la visita se hace prestando especial atención a cualquier alteración o condición sistémica que pudiera incidir en el cuidado del paciente o en los resultados.

Para el estudio angiográfico, inicialmente se realizan fotografías a color abarcando el disco óptico y la mácula de ambos ojos (TRC-50 IX retinal camera. Tokyo, Japan). A continuación se lleva a cabo el estudio angiográfico (software Imaginet 2000, Topcon. Tokyo, Japan), siguiendo el protocolo del MPS¹³⁸. Se inyectan

5 ml de fluoresceína sódica endovenosa al 10%. Luego, pasado 15 minutos se inyecta el verde de indocianina disuelto en 10 ml de solución acusa. Inmediatamente después de cada inyección se realizan las angiografías abarcando la mácula. Una vez realizadas, las imágenes son estudiadas cuidadosamente en una pantalla de ordenador de 17 pulgadas, para detallar y cuantificar todos los componentes del complejo neovascular. La valoración angiográfica de la NVC se hace en base a las definiciones del MPS¹³⁸.

Tratamiento

Para la aplicación del tratamiento se emplea una lente de 3 espejos (Goldmann, OG 3M), previa instilación de anestesia tópica con hidrocliclorido de oxibuprocaina (Prescaína® 0.2%). El láser que se aplica es de diodo de 810-nm (IRIDEX Medical Instruments, Mountain View, CA) adaptado a una lámpara de hendidura. De acuerdo al protocolo, se emplea una energía que oscila entre un rango de 220 a 800mW, el tiempo de exposición del láser es constante, 60 segundos.

El diámetro de la aplicación del láser se determina midiendo en la pantalla del ordenador, la máxima dimensión lineal de toda la lesión neovascular (software Imaginet 2000, Topcon. Tokio, Japan). En base a esta medida, el diámetro del láser varía utilizando una de las medidas que vienen indicadas en su consola (0,8; 1,2; 2,0; 3,0 mm). Debido a que el tratamiento se acompaña de un haz de luz continuo de color rojo, es posible observar los límites del láser. Su utilidad es confirmar que el láser abarca todo el escape visible en la AF.

El diámetro que se utiliza es proporcional a la energía^{13;158}. En general, para un diámetro de 3,0 mm se emplea una energía de 800 mW. Si se requiere un diámetro menor, la energía se reduce proporcionalmente. Si durante el tratamiento se observa un cambio en la coloración de la retina, se suspende la aplicación^{13;159}.

Retratamiento

El retratamiento se considera en los casos en que se observe una persistencia del escape neovascular, únicamente en la AF (no en la AVI). Esta prueba se realiza en las visitas del paciente según el protocolo del estudio. Al igual que en la primera sesión terapéutica, en un retratamiento se intenta abarcar toda la lesión exudativa observada en la AF, recurriendo si fuese necesario, a aplicaciones múltiples.

3.2.1. SEGUIMIENTO

Las visitas y las pruebas diagnósticas se realizan en el preoperatorio y posteriormente en los meses 1, 3, 6, 9 y 12. Si se observa alguna anomalía, este plazo se reduce con la finalidad de controlar de cerca todos los eventos que puedan ocurrir en el postoperatorio.

Con relación al tiempo de seguimiento, inicialmente se previó 12 meses pero dado la elevada tasa de abandonos a partir de los 3 meses y en particular a partir de los 6 meses, se decide fijar la población a analizar por protocolo, en aquellos pacientes que habían llegado como mínimo al control de los 9 meses.

3.2.2. VARIABLES REGISTRADAS Y ANALIZADAS

Las pruebas diagnósticas realizadas en cada visita, derivarán en variables que posteriormente serán registradas en una base de datos para ser analizadas (Tabla 3.4). Estas pruebas incluyen las siguientes:

- 1) Ojo afectado.
- 2) Equivalente esférico.
- 3) Lesión exudativa en el ojo contralateral.
- 4) Examen ocular completo con lámpara de hendidura.
- 5) AV lejana. Incluye la refracción de cada ojo empleando los optotipos de Snellen y determinando la AV en el sistema decimal. Posteriormente se emplean los optotipos del ETDRS con la tabla retroiluminada de Lighthouse (New York, NT) y los optotipos 1, 2 y R del ETDRS (log MAR o de Bailey-Lovie). Para determinar la AV de lejos, se cuantifica el máximo de letras leídas con corrección a una distancia de 2 metros. Éstas se marcan en la historia clínica del paciente por el optometrista evaluador con un círculo negro (OD) o con un círculo rojo (ojo izquierdo). Para determinar la AV, se toma como base que cada letra leída tiene un valor numérico de 0,02.
- 6) AV próxima. Se examina con los optotipos de Jaeger, a una distancia aproximada de 25 cm y con una adición de un esférico de +4D a la corrección de la visión lejana. En estos optotipos, el 1Jg representa el tamaño del texto más pequeño y el 10 Jg el tamaño más grande.
- 7) Sensibilidad de contraste. Determinada a una distancia de 1 metro, con los optotipos de Pelli-Robson.
- 8) Angiografía. Se realiza según se describe en el Apartado 3.2.
- 9) Tipo del escape (según la AVI). La clasificación de Obana et al.²⁴² donde se relaciona el grado de agresividad de la NVC con el escape observado en la AVI, puede ser útil en nuestro intento de establecer una correlación pronóstica de la AV luego de la TTT. Esta clasificación describe cuatro formas distintas de NVC: (A) NVC inmadura, activa con una alta capacidad de crecimiento y destrucción; (B) NVC asociada a un escape discreto, lo cual puede representar tinción de algún material como la membrana basal o un depósito alrededor de la NVC; (C) NVC menos activas, asociadas con una mejor historia natural, usualmente localizadas debajo del EPR; (D) Presencia de tejido fibroso subretiniano en el cual los nuevos vasos tienen un endotelio no fenestrado, sin tendencia a la extravasación. Tomando como base esta clasificación, realizamos una tipología de la NVC de acuerdo al escape de la AVI (en paréntesis su correspondencia con la clasificación anterior)²⁴²:
 - Tipo 1: Hiperfluorescencia bien demarcada en tiempos tempranos y tardíos del angiograma (corresponde a la forma A).

- ❑ Tipo 2: Hiperfluorescencia bien demarcada en tiempos intermedios y tardíos del angiograma, ausente en los primeros tiempos (corresponde a la forma A). Aunque el escape es muy parecido al tipo 1, es posible que la diferencia observada en los primeros tiempos se pueda corresponder con un comportamiento distinto después del tratamiento.
- ❑ Tipo 3: Hiperfluorescencia bien demarcada en tiempos tempranos e intermedios, con poco escape tardío (corresponde a la forma B).
- ❑ Tipo 4: Hiperfluorescencia muy poco demarcada en cualquiera de los tiempos (corresponde a la forma C).
- ❑ Tipo 5: Hiperfluorescencia ausente durante todo el angiograma (corresponde a la forma D).

10) Patrón del escape (según la AVI). También se valora la respuesta al tratamiento de la NVC de acuerdo a la clasificación realizada por Guyer et al.²⁴³, quienes la dividen en las siguientes formas, basándose en el patrón del escape observado en la AVI:

- ❑ Focal: Lesión hiperfluorescente brillante en la AVI, inferior a un área de disco.
- ❑ Placa: Lesión hiperfluorescente mayor a un área de disco. La intensidad de la fluorescencia suele ser inferior que en la lesión focal.
- ❑ Mancha marginal: Lesión focal brillante localizada en el margen de una placa.
- ❑ Mancha suprayacente: Lesión focal brillante localizada sobre una placa hiperfluorescente.
- ❑ Manchas remotas: Están presentes tanto la lesión en placa como la focal, pero sin coincidir.
- ❑ Otras lesiones: Constituyen lesiones múltiples formadas por la combinación de las anteriores.

11) Sensibilidad retiniana. Se realiza por medio de la perimetría estática (Octopus 1-2-3, V14.16. Interzeag, Schlieren, Switzerland), analizando un total de 81 puntos limitados a los 10° centrales.

Está demostrado que el crecimiento de la NVC se asocia a una pérdida de la sensibilidad retiniana con una profundización y extensión del escotoma central^{244;245}. Presumiblemente, un resultado insuficiente o inefectivo con la TTT induciría a un empeoramiento significativo del campo visual.

Otro factor no menos importante es la habilidad del técnico encargado de instruir al paciente en esta prueba. Para asegurar una máxima colaboración, la realización del campo visual es asistida por un técnico especializado que forma parte del Departamento de Glaucoma del COB.

12) Tomografía de coherencia óptica (TCO) (Zeiss, Stratus OCT 4.0.1. mod. 3000).

13) Grado de satisfacción. Este dato es recogido por el optometrista mediante una única pregunta al paciente. La cuantifica tomando como referencia una escala del 0 (muy descontento con el resultado visual) al 10 (muy satisfecho).

• **Tabla 3.4. Variables registradas y analizadas**

VARIABLES OCULARES	
Ojo afectado	
Equivalente esférico	
Lesión exudativa en el ojo contralateral	
AV lejana corregida (sistema decimal: tabla de Snellen)	
AV log MAR	
AV próxima corregida	
Sensibilidad de contraste	
Angiografía fluoresceínica:	
% de NVC clásica	
% de NVC oculta	
% de DEP	
% de hemorragia	
Angiografía con verde de indocianina:	
Tipo del escape	
Patrón del escape	
Campo visual:	
Sensibilidad media	
Defecto medio	
Varianza del defecto campimétrico	
Varianza del defecto campimétrico corregido	
Fluctuación a corto plazo	
Tomografía de coherencia óptica	
Grado de satisfacción	
Eficacia	
Complicaciones	
Fecha del tratamiento	
Número de aplicaciones terapéuticas	
Diámetro de la aplicación terapéutica	
Energía	
VARIABLES GENERALES	
Sexo	
Edad	
Antecedentes de tabaquismo	
Hipertensión arterial	
Tiempo de seguimiento	

14) Parámetros de eficacia (Tabla 3.5). Constituyen una forma fácil y rápida de cuantificar la efectividad de la TTT y resultan de la valoración de la AV combinada con el escape de la NVC luego del tratamiento. Estos parámetros los hemos clasificado y definidos como: (A) Curación, cuando se observa una desaparición de la exudación con mejora de la visión (A1) o una desaparición de la exudación con estabilización de la visión (A2). (B) Éxito, cuando existe una persistencia de la exudación con mejora de la visión (B1) o una desaparición de la exudación con disminución de la visión ≤ 1 línea (B2) (5 letras). (C) Eficaz, si existe una persistencia de la exudación asociada a una estabilización de la visión. Finalmente, dependiendo de la severidad, hemos creado tres categorías de (D) Fracaso: (D1) persistencia de la exudación con disminución de < 1 línea, (D2) persistencia o desaparición de la exudación con disminución de ≥ 1 y ≤ 3 líneas (15 letras) y (D3) persistencia o desaparición de la exudación con una disminución > 3 líneas de visión.

15) Complicaciones.

Otras variables que también se recogen incluyen las siguientes: (1) Sexo, (2) Edad, (3) Antecedentes de tabaquismo, (4) Hipertensión arterial y (5) Tiempo de seguimiento.

• **Tabla 3.5. Parámetros de eficacia**

PARÁMETROS DE EFICACIA	
A. CURACIÓN:	
	A1. Desaparición de exudación / mejora AV
	A2. Desaparición de exudación / estabilización AV
B. ÉXITO:	
	B1. Persistencia de exudación / mejora AV
	B2. Desaparición de exudación / disminución ≤ 1 línea
C. EFICAZ:	
	Persistencia de exudación / estabilización de AV
D. FRACASO:	
	D1. Persistencia de exudación / disminución < 1 línea
	D2. Disminución de AV entre ≥ 1 y ≤ 3 líneas
	D3. Disminución > 3 líneas

3.3. ENSAYO CLÍNICO TERMOTERAPIA TRANSPUPILAR CONTRA PLACEBO

En febrero del año 2001, diseñamos un estudio para valorar la eficacia de la TTT en la NVC. Este estudio es supervisado por una Organización de Investigaciones Clínicas (CRO: Clever Instruments, Barcelona). Posteriormente, el 23 de noviembre del 2001 se propone al Comité Ético del COB para su valoración. Luego de cumplir sus normas y exigencias, el estudio se acepta y se inicia el 12 de febrero de 2002, con el código 122702 CNV.

El COB participa como único centro de estudio. Se crea un Comité de Revisión para la monitorización y seguridad de los datos, con la supervisión de la CRO como centro independiente y externo al centro. Como norma, este Comité acuerda realizar una monitorización semestral. El propósito es hacer un seguimiento del paciente y de las variables registradas, incluyendo el análisis estadístico, con la intención de poder detectar a tiempo cualquier tendencia relacionada con el tratamiento.

La ausencia de otras instituciones participantes, confirma el interés científico del estudio y asegura la fiabilidad de esta investigación y la imparcialidad completa por parte del COB y de los investigadores.

Como forma de garantizar la óptima adherencia al protocolo, se confirma la certificación de todos los participantes en el estudio: coordinadores clínicos, técnicos en fotografía, angiografía y campimetría, optometristas y enfermería. Se establecen reuniones trimestrales para unificar y dar seguimiento al protocolo del estudio.

3.3.1. SELECCIÓN DE LOS PACIENTES

Para la selección de los pacientes se toman en cuenta los criterios de inclusión y exclusión claramente definidos según se observan en la Tabla 3.6.

• Tabla 3.6. Criterios para la selección de los pacientes

CRITERIOS DE INCLUSIÓN
Edad \geq 50 años
Habilidad para entender y firmar el consentimiento informado
AV lejana corregida entre 0,05 y 0,3
NVC secundaria a la DMAE
NVC con afectación del centro geométrico de la zona avascular foveal
Evidencia de NVC oculta en la AF
La NVC está constituida predominantemente por componente oculto ($>$ 50%)
El área correspondiente a la NVC ocupa \geq 50% del total de la lesión neovascular
Ausencia de bloqueo de la fluorescencia macular (a menos que esté rodeada por la NVC)
Fibrosis $<$ 25% de la lesión neovascular
Hemorragia $<$ 50% de la lesión neovascular
DEPR $<$ 25% de la lesión neovascular
El área terapéutica no debe extenderse dentro de las 200 micras desde el margen del disco óptico
CRITERIOS DE EXCLUSIÓN
Anastomosis coriorretiniana
Desgarro del EPR
Retinopatía diabética incipiente ($<$ 5 microaneurismas o exudados duros)
Pigmentación macular o paramacular asociada al uso de medicamentos
Enfermedad ocular que pueda afectar la visión (distrofias, pücker, nevus coroideo)
Enfermedad inflamatoria ocular de cualquier tipo
Glaucoma
Tratamiento previo con FCG
Antecedente de cirugía ocular en los últimos 3 meses
Atrofia geográfica $>$ 1/2 área de disco dentro de las 500 micras centrales
Dificultad para obtener fotografías que puedan documentar la NVC
Alteraciones en el segmento anterior que impidan un correcto examen del fondo de ojo
Participación en algún otro ensayo clínico
Abuso de alcohol o drogas

Angiografía

Con el propósito de completar la historia clínica, el paciente se refiere al Departamento de Medicina Interna, donde se le realiza un examen físico para valorar su estado cardiocirculatorio y de otros órganos vitales. Se presta atención a sus antecedentes medicamentosos y a los relacionados con el cigarrillo.

La AF y la AVI se realizan según se describe en el Apartado 3.2). Los criterios empleados para la valoración angiográfica de la lesión neovascular, son las definiciones adoptadas por el MPS¹³⁸. Se hace indispensable que la NVC causada por la DMAE, se extienda hasta afectar el centro geométrico de la fovea. La lesión neovascular puede incluir alguna evidencia de NVC clásica (<50%), así como otros componentes (como son la fibrosis, hemorragia y el DEPR) los cuales frecuentemente suelen formar parte del complejo neovascular. Para que cumplan los criterios de selección, el porcentaje de estos componentes debe ser inferior al 25% de toda la lesión (Tabla 3.6). Si alguno llegara a provocar bloqueo de la fluorescencia macular, debe existir una fluorescencia que rodee este bloqueo.

3.3.2. INCLUSIÓN Y CONSENTIMIENTO INFORMADO

El paciente debe ser capaz de entender la naturaleza de investigación del estudio para el que ha sido seleccionado. Mediante una explicación detallada, verbal (realizada en todos los casos por el mismo oftalmólogo, investigador principal y encargado de la selección e inclusión de los pacientes) y escrita (Documento de Información para el Paciente [Anexo 1]), se le informa acerca del ensayo clínico. Éste se basa en la aplicación de un tratamiento de eficacia desconocida y al que será sometido de forma aleatoria, sin que esto suponga un desequilibrio de la atención médica hacia alguno de los grupos.

El consentimiento informado es firmado y fechado tanto por el paciente como por el investigador principal. En caso de que no desee participar en el ensayo, se le da la opción de la simple observación de su enfermedad, con una posible incorporación futura al ensayo dependiendo de su estado ocular.

El período de inclusión de los participantes en este ensayo se extiende desde el 12 de febrero del 2002 al 30 de octubre del 2003.

3.3.3. ALEATORIZACIÓN Y ENMASCARAMIENTO

La aleatorización es determinada por el Departamento de Estadística de la CRO, quien comunica por teléfono (el día previo al tratamiento) a la enfermera colaboradora del estudio, la asignación terapéutica de cada paciente. El ratio de aleatorización es de 1:1, ya sea a TTT o a placebo. Sólo un ojo del paciente será aleatorizado. En el caso de que el paciente presentara la misma patología en el ojo contralateral, el oftalmólogo y el paciente determinarían el tratamiento más adecuado.

La aleatorización de los pacientes se asocia a la forma de doble ciego. Con excepción de la enfermera colaboradora del estudio, todo el personal que forma parte del estudio (el investigador principal, el paciente y los Departamentos de Optometría, Fotografía y Angiografía y el de Campimetría) se mantiene enmascarado durante todo el seguimiento del ensayo.

Enmascaramiento

El día previo al tratamiento, el oftalmólogo tratante introduce en un sobre el diámetro y la energía de la aplicación del láser, de acuerdo a la lesión angiográfica que padece el paciente. Este sobre se le entrega a la enfermera colaboradora del estudio, quien luego de contactar por teléfono con el Departamento de Estadística de la CRO confirma a qué grupo corresponde el paciente candidato e inmediatamente después lo introduce en el mismo sobre (en esta ocasión con la aleatorización definida). Posteriormente lo cierra y su contenido sólo se podrá revelar en caso de emergencia.

Al día siguiente, sólo esta enfermera tiene acceso a la consola del láser, por lo que puede optar a la manipulación de los parámetros del láser (energía terapéutica y tiempo de exposición). Estos parámetros se ajustan dependiendo del grupo de aleatorización (determinado el día anterior y que constan en el sobre) al que corresponde el paciente (grupo tratamiento: aplica la energía previamente determinada por el oftalmólogo, grupo control: aplica la energía igual a 0 mW). Inmediatamente después, el oftalmólogo tratante procede a la aplicación del láser.

A excepción de la energía, los demás parámetros permanecen constantes independientemente del grupo al que pertenezca el paciente. Estos son el tiempo de exposición (60 segundos) y el diámetro de la aplicación terapéutica, cuya extensión depende de la exudación observada en el AF. Hay que señalar que ninguna de estas dos medidas tiene influencia en el resultado terapéutico.

Desde el momento en que el paciente es incluido en el estudio, el oftalmólogo que ha realizado el tratamiento, permanece enmascarado durante todo el estudio. El láser aplicado no causa cambios visibles en el examen biomicroscópico durante el tratamiento, por lo que no hay forma de confirmar por este medio, a cuál grupo corresponde el paciente. Por otra parte, el diseño del estudio incluye una reducción de la energía en caso de observarse el efecto adverso de blanqueamiento retiniano (lo que significaría sufrimiento de la retina neural).

Debido a que se trata de un único Centro de reclutamiento de pacientes, la estructura de organización, sobre todo de los Departamentos de Optometría, Fotografía y Angiografía y de Campimetría es muy homogénea. Esto hace posible que la interpretación clínica de las variables se haga en base a pruebas y exámenes siguiendo un mismo sistema de trabajo.

Grupo de tratamiento

Los parámetros del tratamiento utilizados en esta serie, son los mismos que comentamos en el Estudio Piloto con TTT (Apartado 3.2).

Grupo control

Antes de proceder a la selección de los pacientes se realiza una consulta con la casa que manufactura el láser TTT (TOPCON, Barcelona). La finalidad es confirmar mediante una valoración de sus técnicos, que la energía de 0 mW que marca la consola del láser, realmente coincide con la energía de liberación de 0 mW.

Posteriormente, durante el estudio, se realizan valoraciones semestrales para asegurar el buen funcionamiento del láser.

3.3.4. SEGUIMIENTO

La semana siguiente de realizado el tratamiento, se contacta por teléfono con el paciente. Si refiere alguna anomalía visual, se le indica realizar una valoración urgente de su visión. Durante el primer año, las visitas se realizan trimestralmente. De acuerdo a la consideración del oftalmólogo, este plazo puede reducirse ante la posibilidad de algún efecto adverso o alguna incomodidad que note el paciente.

Con relación al tiempo de seguimiento, inicialmente se previó 24 meses pero dado la elevada tasa de abandonos a partir de los 3 meses y en especial a partir de los 6 meses, se decide fijar la población a analizar por protocolo, en aquellos pacientes que habían llegado como mínimo al control de los 9 meses.

Retratamiento

Si no se observa ningún efecto colateral, el retratamiento con TTT o placebo (según se haya asignado al inicio del estudio) se considera en los casos en que se observa una persistencia del escape neovascular en la AF realizada trimestralmente.

Al igual que en la primera sesión, el área correspondiente al escape se mide en la pantalla del ordenador y ésta puede incluir la zona de la lesión tratada previamente. Si existe una hipofluorescencia hemática o un DEPR adyacente a la lesión, se incluye dentro de la zona a medir, al igual que las posibles áreas aisladas (no continuas) de escape. También se considera como lesión para retratamiento, el escape extrafoveal.

Si se observa una lesión superior al diámetro máximo del que dispone el láser (3 mm), se realizan aplicaciones combinadas. La finalidad es abarcar toda la zona de escape angiográfico sin que estas aplicaciones se superpongan entre sí. El tiempo de exposición de cada una es de 60 segundos.

El tejido cicatricial que sólo se tiñe con la fluoresceína pero que no se asocia a escape en sus márgenes, no se considera lesión activa para tratar. La AVI no se considera por sí sola como una imagen que pueda decidir un tratamiento o retratamiento. Se incluye sólo como prueba complementaria a la AF que puede servir para estudiar aun con más detalle, el efecto de la TTT a nivel coroideo.

3.3.5. VARIABLES REGISTRADAS Y ANALIZADAS

Las variables registradas y analizadas se derivan de las exploraciones oculares y pruebas diagnósticas realizadas durante las visitas llevadas a cabo en el preoperatorio y posteriormente en los meses 1, 3, 6 y 9. Las variables registradas son las mismas que consideramos en el estudio piloto (Apartado 3.2.2 y Tabla 3.4).

3.4. ANÁLISIS ESTADÍSTICO

3.4.1. POBLACIONES ESTUDIADAS

El estudio se realiza sobre la totalidad de ojos tratados (sin tener en cuenta si pertenecen o no al mismo paciente) (Tabla 3.7).

Se estudian tres muestras:

- ❑ Serie Histórica: 37 pacientes no tratados y seguidos durante una media de 59,81 meses.
- ❑ Serie Piloto: 40 pacientes tratados con TTT y seguidos durante una media de 33,15 meses.
- ❑ Serie TTT contra Placebo: Dos grupos de pacientes asignados aleatoriamente a TTT (18 casos) o placebo (17 casos) y seguidos durante una media de 10,40 meses.

• Tabla 3.7. Descripción de las muestras

	Número de casos	Meses de seguimiento (media)
Muestra Histórica	37	59,81
Muestra Piloto	40	33,15
Muestra TTT contra Placebo	35	10,40

3.4.2. PRUEBAS ESTADÍSTICAS

Los datos se analizan mediante el paquete estadístico SPSS-windows versión 10.0.

Estadística descriptiva

Se realiza una estadística descriptiva de todas las variables recogidas en las bases de datos.

Las variables categóricas se presentan en forma de listados de frecuencias y proporciones. Para las variables cuantitativas se presenta la media, desviación estándar (DE), IC al 95% y el rango (valores mínimo y máximo).

Comparaciones entre grupos

Factores como el patrón de escape, número de aplicaciones, entre otros, se configuran como variables estratificadoras de la muestra. En los casos en que la distribución de los pacientes de dichas variables lo permita, se lleva a cabo un análisis de comparación entre grupos para estudiar la influencia de las mismas. La significación estadística de los datos cualitativos se establece mediante pruebas χ^2 .

Con los datos cuantitativos que cumplen las condiciones de aplicación de las pruebas paramétricas, se aplica la prueba de análisis de la varianza de un factor (ANOVA). Con los datos cuantitativos que no cumplen las condiciones de aplicación de las pruebas paramétricas se utiliza las pruebas no paramétricas U de Mann-Whitney (en el caso de la estratificación con un factor dicotómico) y H de Kruskal-Wallis (cuando el factor estratifica la muestra en más de dos categorías).

Comparaciones intra-grupos de medidas repetidas

La significación estadística de los datos cualitativos se establece mediante pruebas χ^2 . Con los datos cuantitativos que cumplen las condiciones de aplicación de las pruebas paramétricas se aplica la prueba t de Student Fisher.

Con los datos cuantitativos que no cumplen las condiciones de aplicación de las pruebas paramétricas se utiliza la prueba no paramétrica de los rangos con signo de Wilcoxon (para las comparaciones entre pares de visitas) o la prueba de Friedman (para las comparaciones globales de evolución a lo largo de todas las visitas).

Para todas las pruebas estadísticas se establece la significación en un error alfa $< 0,05$.

4. RESULTADOS

4.1. ESTUDIO HISTÓRICO (ESTUDIO DE LA HISTORIA NATURAL)

Se revisan un total de 712 historias clínicas de pacientes diagnosticados de padecer una NVC predominantemente oculta secundaria a la DMAE. De este total, sólo 37 pueden ser estudiadas con el propósito de determinar la historia natural de estas lesiones. En 238 la información que consta es insuficiente o el seguimiento es inferior a los 6 meses, en las 437 historias restantes se les había tratado con FCG (criterio de exclusión).

4.1.1. DESCRIPCIÓN DE LA MUESTRA

Datos demográficos

Los datos demográficos se observan en la Tabla 4.1.

La media de edad de los 37 pacientes (37 ojos) incluidos en el estudio es de 70,62 años con una DE de 5,69. El mínimo es de 60 y el máximo de 82. La distribución por sexos es la siguiente: de un total de 37 pacientes un 32,4 % (12 casos) son hombres, frente al restante 67,6 % (25 casos), que son mujeres.

En un 56,8% de los casos el ojo afectado es el derecho, frente a un 43,2% en que el ojo afectado es el izquierdo.

Con relación a la NVC un 45,9% de los casos tienen hemorragia y un 32,4% fibrosis (Tabla 4.1).

• Tabla 4.1. Descripción de la muestra (n=37)

	N	Media (DE)	IC (95%)	Rango
Edad	37	70,62 (5,69)	(68,7 - 72,5)	[60 - 82]
		Masculino N (%)	Femenino N (%)	
Sexo	37	12 (32,4%)	25 (67,6%)	
		Derecho N (%)	Izquierdo N (%)	
Ojo afectado	37	21 (56,8%)	16 (43,2%)	
		Si N (%)	No N (%)	
Hemorragia	37	17 (45,9%)	20 (54,1%)	
Fibrosis	37	12 (32,4%)	25 (67,6%)	

Medidas visuales

El equivalente esférico medio es de 0,97 (1,74), con un mínimo de -3,50 y un máximo de 4,50 (Tabla 4.2).

La AV lejana media en la visita basal es de 0,34 (0,23), con un mínimo de 0,1 y un máximo de 0,9; la AV log MAR es de 0,58 (0,33), con un mínimo de 0 y un máximo de 1 y la AV próxima 2,95 (2,32), con un mínimo de 1 y un máximo de 9 (Tabla 4.2).

• Tabla 4.2. Medidas visuales

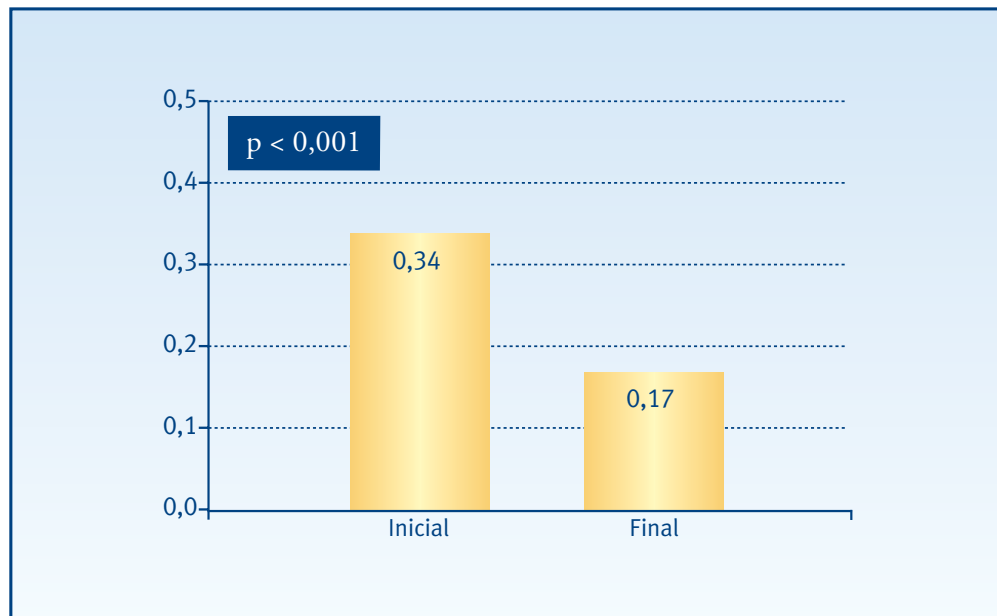
	N	Media (DE)	IC (95%)	Rango
Equivalente esférico	37	0,97 (1,74)	(0,39 - 1,55)	[-3,5 - 4,5]
AV lejana	37	0,34 (0,23)	(0,26 - 0,42)	[0,1 - 0,9]
AV log MAR	37	0,58 (0,33)	(0,47 - 0,69)	[0 - 1]
AV próxima	37	2,95 (2,32)	(2,18 - 3,72)	[1 - 9]

4.1.2. EVOLUCIÓN

Agudeza visual lejana

La AV lejana media en la visita inicial es de 0,34 (0,23) y en la visita final de 0,17 (0,15). Las diferencias alcanzan niveles de significación estadística ($p < 0,001$) (Figura 4.1)

• Figura 4.1. Agudeza visual lejana

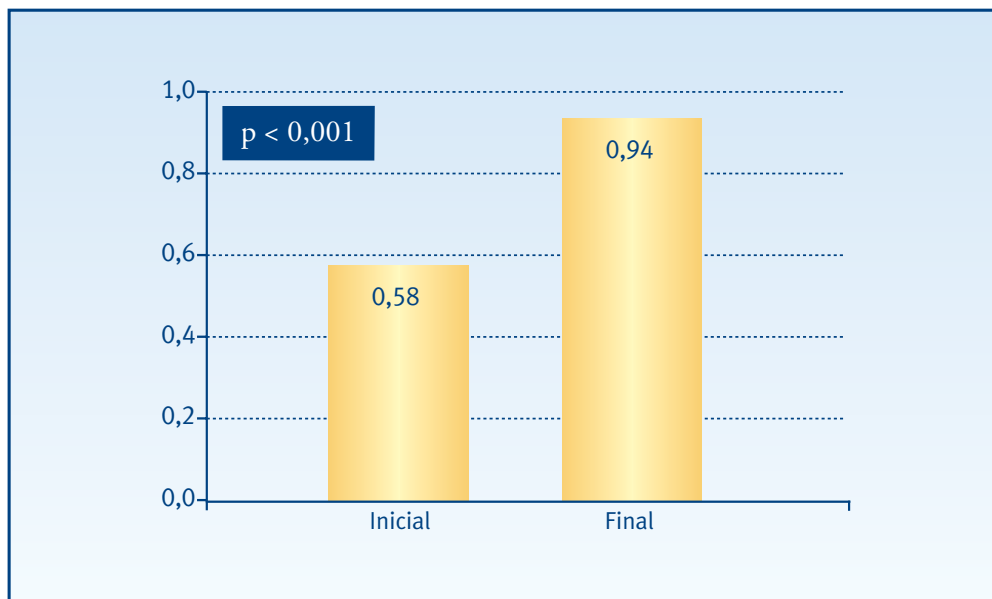


* Prueba T para muestras relacionadas

Agudeza visual logarítmica

La AV log MAR media en la visita inicial es de 0,58 (0,33) y en la visita final de 0,94 (0,42). Las diferencias alcanzan niveles de significación estadística ($p < 0,001$) (Figura 4.2).

• Figura 4.2. Agudeza visual log MAR

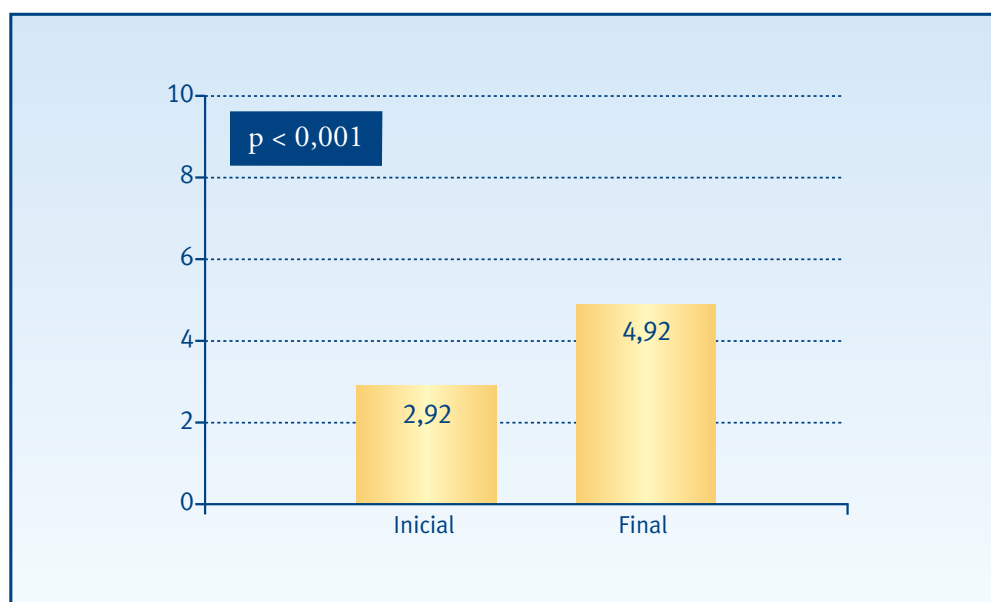


* Prueba T para muestras relacionadas

Agudeza visual próxima

La AV próxima media en la visita inicial es de 2,92 (2,32) y en la visita final de 4,92 (2,61). Las diferencias alcanzan niveles de significación estadística ($p < 0,001$) (Figura 4.3).

• Figura 4.3. Agudeza visual próxima



* Prueba T para muestras relacionadas

4.2. ESTUDIO PILOTO (TERMOTERAPIA TRANSPUPILAR)

4.2.1. DESCRIPCIÓN DE LA MUESTRA

La muestra tiene un total de 40 pacientes (40 ojos). Dicha muestra ha ido disminuyendo a lo largo del estudio por falta de seguimiento, resultando las siguientes muestras (Tabla 4.3):

• **Tabla 4.3. Tamaño de la muestra a lo largo de las visitas**

	N (%)
Visita Basal	40 (100%)
Visita 1 mes	39 (97,5%)
Visita 3 meses	38 (95%)
Visita 6 meses	22 (55%)
Visita 9 meses	10 (25%)

Datos demográficos

Los datos demográficos se observan en la Tabla 4.4.

La media de edad de los 40 pacientes incluidos en el estudio es de 73,85 años con una DE de 7,35. El mínimo es de 60 y el máximo de 87. La distribución por sexos es la siguiente: de un total de 37 pacientes un 45% (18 casos) son hombres, frente al restante 55% (19 casos), que son mujeres.

En un 62,5% de los casos (25 casos) el ojo afectado es el derecho, frente a un 37,5% (15 casos) en que el ojo afectado es el izquierdo. Un 45% (18 casos) tienen una lesión exudativa en el ojo contralateral.

Medidas visuales

La AV lejana media en la visita basal es de 0,19 con una DE de 0,11, con un mínimo de 0,05 y un máximo de 0,53; la AV log MAR 0,66 (0,24), con un mínimo de 0,2 y un máximo de 1,06 y la AV próxima 4,28 (2,11), con un mínimo de 1 y un máximo de 10 (Tabla 4.4).

El equivalente esférico medio es de 0,67 (1,78), con un mínimo de -5 y un máximo de 5 (Tabla 4.4).

Sensibilidad de contraste. Índices de campo visual

La SC media es de 1,05 (0,24) con un mínimo de 0,45 y un máximo de 1,50; la MS media es de 16,22 (5,42), con un mínimo de 4 y un máximo de 25,7 y el MD de 12,49 (5,35), con un mínimo de 3,20 y un máximo de 24,30 (Tabla 4.4).

La LV media es de 36,27 (21,85) con un mínimo de 8,10 y un máximo de 115,10; la CLV media es de 28,43 (21,29), con un mínimo de 0,5 y un máximo de 103,5; y la SF media es de 4,08 (0,91), con un mínimo de 1,60 y un máximo de 7,20 (Tabla 4.4).

• **Tabla 4.4. Descripción de la muestra (n=40)**

	N	Media (DE)	IC (95%)	Rango
Edad (años)	40	73,85 (7,35)	(71,5 - 76,2)	[60 - 87]
		Masculino N (%)	Femenino N (%)	
Sexo	37	18 (45%)	19 (55%)	
		Derecho N (%)	Izquierdo N (%)	
Ojo afectado	40	25 (62,5%)	15 (37,5%)	
		Si N (%)	No N (%)	
Lesión exudativa en el ojo contralateral	40	18 (45%)	22 (55%)	
	N	Media (DE)	IC (95%)	Rango
AV lejana	40	0,19 (0,11)	(0,15 - 0,22)	[0,05 - 0,53]
AV log MAR	39	0,66 (0,24)	(0,58 - 0,74)	[0,2 - 1,06]
AV próxima	39	4,28 (2,11)	(3,6 - 4,9)	[1 - 10]
Equivalente esférico	40	0,67 (1,78)	(0,1 - 1,24)	[-5 - 5]
Sensibilidad de contraste (SC)	40	1,05 (0,24)	(0,97 - 1,13)	[0,45 - 1,5]
% NVC clásica	40	21,38 (36,13)	(9,8 - 32,9)	[0 - 100]
% NVC oculta	40	78,75 (36,19)	(67,2 - 90,3)	[0 - 100]
% DEP	14	8,57 (24,76)	(0 - 22,9)	[0 - 90]
% Hemorragia	31	19 (28,28)	(8,63 - 29,4)	[0 - 100]
Sensibilidad media (MS)	40	16,22 (5,42)	(14,4 - 18)	[4 - 25,7]
Defecto medio (MD)	40	12,49 (5,35)	(10,8 - 14,2)	[3,2 - 24,3]
Varianza del defecto campimétrico (LV)	40	36,27 (21,85)	(29,3 - 43,3)	[8,1 - 115,1]
Varianza del defecto campimétrico corregido (CLV)	40	28,43 (21,29)	(21,6 - 35,2)	[0,5 - 103,5]
Fluctuación a corto plazo (SF)	40	4,08 (0,91)	(3,72 - 4,30)	[1,6 - 7,2]

Neovascularización coroidea

Los detalles relacionados con la NVC constan en la Tabla 4.4.

El % de NVC clásica media es de 21,38 (36,13), con un mínimo de 0 y un máximo de 100. En cuanto al % de NVC oculta, la media es de 78,75 (36,19), con un mínimo de 0 y un máximo de 100.

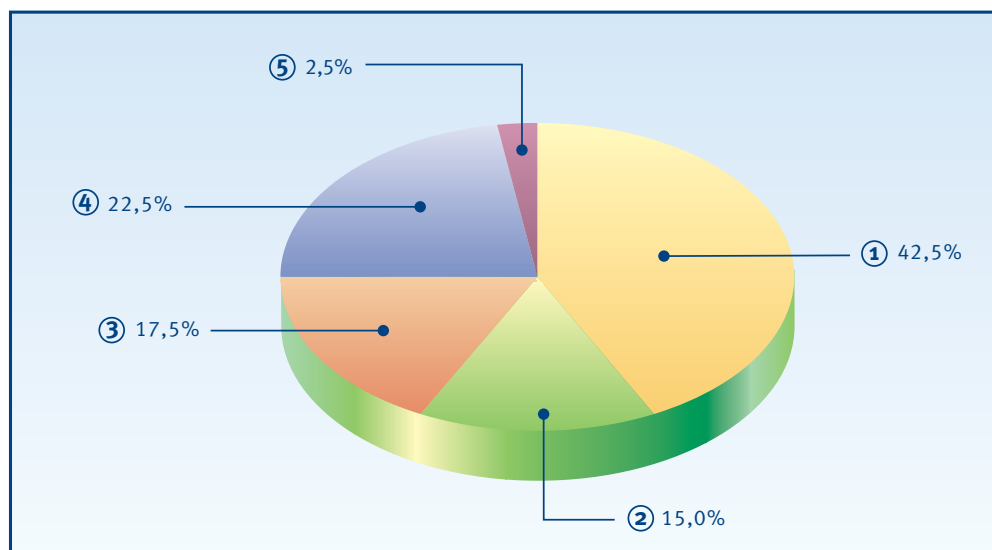
El % de DEP medio sólo se recoge en 14 de los 40 pacientes en estudio. La media es de 8,57 (24,76), con un mínimo de 0 y un máximo de 90. Para el % de hemorragia, la media es de 19,00 (28,28) sobre un total de 31 pacientes, con un mínimo de 0 y un máximo de 100.

La variable tipo del escape según la AVI se distribuye de la siguiente manera: un 42,5% son del tipo 1, un 15% del tipo 2, un 17,5 % del tipo 3, un 22,5% del tipo 4 y finalmente un 2,5 del tipo 5 (Tabla 4.5 y Figura 4.4).

• **Tabla 4.5. Tipo del escape según la angiografía con verde de indocianina**

	N (%)
Tipo 1	17 (42,5%)
Tipo 2	6 (15%)
Tipo 3	7 (17,5%)
Tipo 4	9 (22,5%)
Tipo 5	1 (2,5%)
Total	40

• **Figura 4.4. Tipo del escape según la angiografía con verde de indocianina**

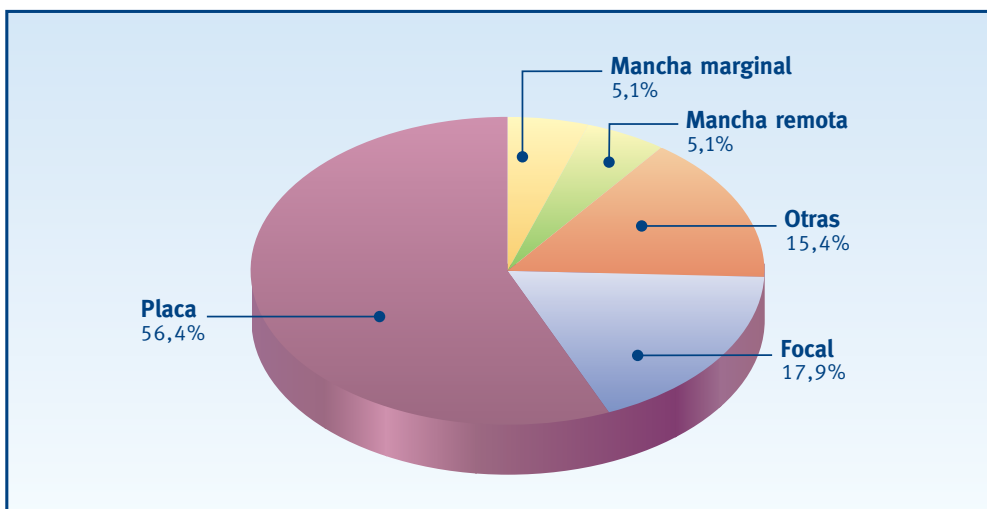


El patrón del escape más común es el de placa con un 56,4%, seguido de la categoría focal (17,9%), otras (15,4%), macha remota (5,1%) y finalmente de mancha marginal (5,1%) (Tabla 4.6 y Figura 4.5).

• **Tabla 4.6. Patrón del escape según la angiografía con verde de indocianina**

	N (%)
Focal	7 (17,9%)
Placa	22 (56,4%)
Mancha marginal	2 (5,1%)
Mancha remota	2 (5,1%)
Otras	6 (15,4%)
Total	39

• **Figura 4.5. Patrón del escape según la angiografía con verde de indocianina**



Tratamiento a lo largo de las visitas

La evolución y detalles del tratamiento a lo largo del seguimiento se observan en la Tabla 4.7.

Todos los pacientes son tratados en la visita basal. La media de aplicaciones administradas es de 1,88 (1,56), con un mínimo de 1 y un máximo de 7. La energía media administrada en esta visita es de 684 mW (178,41), con un mínimo de 320 y un máximo de 950. El diámetro medio de estas aplicaciones es de 2,6 mm (0,66), con un mínimo de 1,2 y un máximo de 3.

Al mes de tratamiento 16 pacientes son sometidos de nuevo al tratamiento, siendo de una aplicación en todos los casos, con una energía media de 478,13 mW (202,62), con un mínimo de 220 y un máximo de 800. El diámetro medio de la aplicación es de 1,93 mm (0,76), con un mínimo de 0,8 y un máximo de 3.

A los tres meses del tratamiento, 17 de los 40 pacientes son tratados. El número medio de aplicaciones es de 2,12 (1,79), con un mínimo de 1 y un máximo de 7. La energía media administrada es de 506,25 mW (259,50), con un mínimo de 220 y un máximo de 800. En cuanto al diámetro, la media es de 1,93 mm (0,95), con un mínimo de 0,8 y un máximo de 3.

Después de seis meses de iniciar el estudio, se tratan 6 pacientes, con una media de 2,33 aplicaciones (2,31), con un mínimo de 1 y un máximo de 5. La energía media administrada es de 400 mW (233,67), con un mínimo de 140 y un máximo de 800. El diámetro medio es de 1,65 mm (0,87), con un mínimo de 0,5 y un máximo de 3.

A los 9 meses de iniciar el estudio, tres pacientes se tratan con una media de aplicaciones de 2,33 (1,53), con un mínimo de 1 y un máximo de 4. La energía media administrada es de 675,8 mW (108,7), con un mínimo de 590 y un máximo de 800. El diámetro medio es de 1,85 mm (0,85), con un mínimo de 1,2 y un máximo de 3.

A los 12 meses de iniciar el estudio, sólo dos paciente se tratan, con una media de aplicaciones de 3,5. La energía media administrada es de 395 mW (190,92) con un diámetro medio de 1,6 mm (0,57).

Finalmente a los 15 meses de tratamiento, sólo un paciente se trata con una aplicación, la energía es de 530 mW y el diámetro de 2 mm.

• **Tabla 4.7. Características del tratamiento con TTT a lo largo del seguimiento**

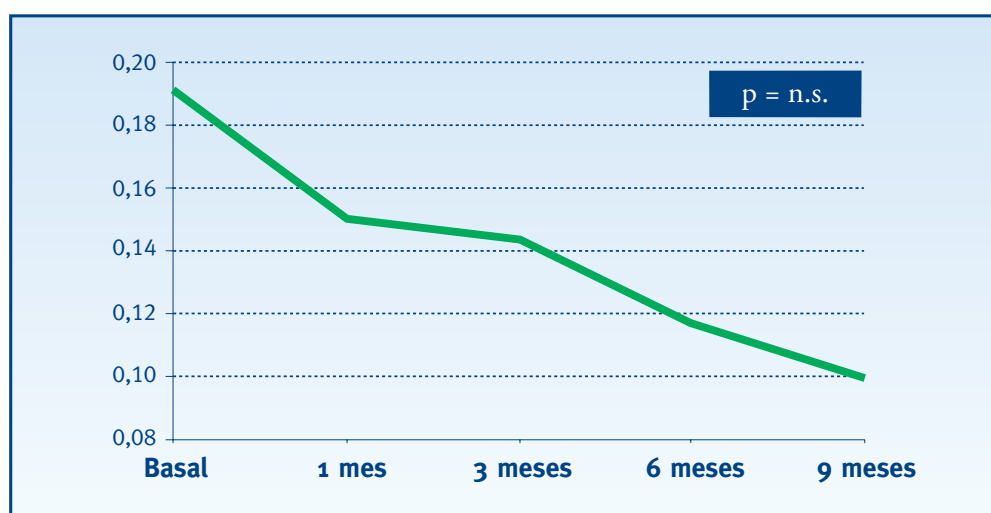
	N	Nº aplicaciones			Energía media (mW)			Diámetro medio (mm)		
		Media(DE)	IC(95%)	Rango	Media(DE)	IC(95%)	Rango	Media(DE)	IC(95%)	Rango
Primera sesión	40	1,88(1,56)	(1,38-2,38)	[1-7]	684(178,41)	(627-741)	[320-950]	2,6(0,66)	(2,38-2,82)	[1,2-3]
1 mes	16	1	--	--	478,13(202,62)	(370-586)	[220-800]	1,93(0,76)	(1,53-2,32)	[0,8-3]
3 meses	17	2,12(1,79)	(0,62-3,62)	[1-7]	506,25(259,50)	(289-723)	[220-800]	1,93(0,95)	(1,13-2,72)	[0,8-3]
6 meses	6	2,33(2,31)	(-0,09-4,75)	[1-5]	400(233,67)	(155-645)	[140-800]	1,65(0,87)	(0,74-2,56)	[0,5-3]
9 meses	3	2,33(1,53)	(-0,11-4,76)	[1-4]	675,8(108,7)	(405,6-945,9)	[590-800]	1,85(0,85)	(0,50-3,20)	[1,2-3]
12 meses	2	3,5	--	--	395(190,92)	(-1320-2110)	[260-530]	1,6(0,57)	(-3,52-6,72)	[1,2-2]
15 meses	1	1	--	--	530	--	--	2	--	--

4.2.2. EFECTO DE LA TERMOTERAPIA TRANSPUPILAR

Agudeza visual lejana

La AV lejana media en la visita basal es de 0,19 (0,11) con un mínimo de 0,05 y un máximo de 0,53 (Tabla 4.4). En la visita a los 9 meses, la AV es de 0,1 (0,08) con un mínimo de 0,02 y un máximo de 0,3. Las diferencias no alcanzan niveles de significación estadística (Figura 4.6).

• **Figura 4.6. Agudeza visual lejana**

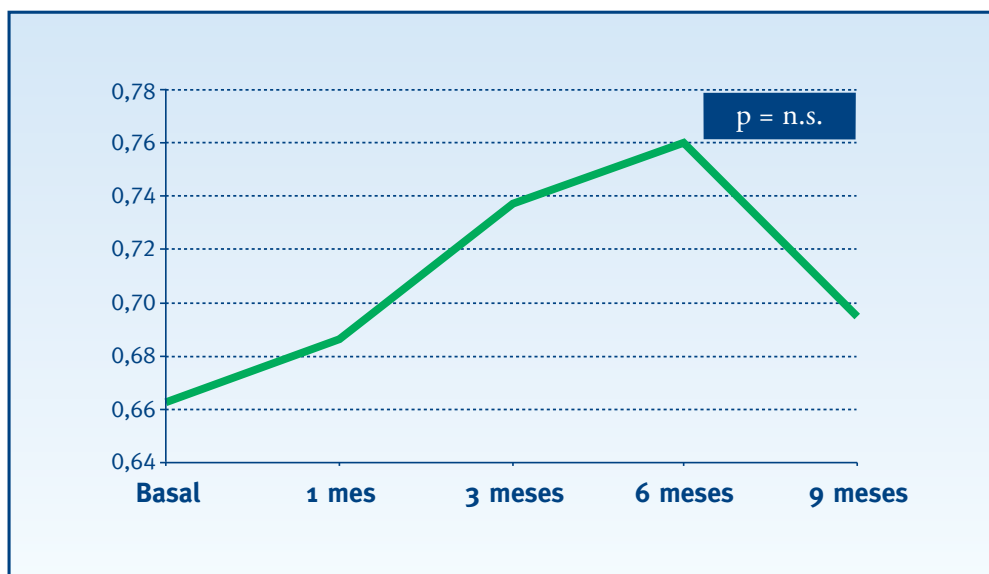


* Prueba no paramétrica T de Wilcoxon para dos muestras apareadas (correspondiente a la comparación entre el control basal, previo al tratamiento y el control final)

Agudeza visual logarítmica

La AV log MAR media en la visita basal es de 0,66 (0,24) con un mínimo de 0,2 y un máximo de 1,06 (Tabla 4.4). En la visita a los 9 meses, la AV log MAR es de 0,69 (1,08) con un mínimo de 0,3 y un máximo de 1,08. Las diferencias no alcanzan niveles de significación estadística (Figura 4.7).

• **Figura 4.7. Agudeza visual log MAR**

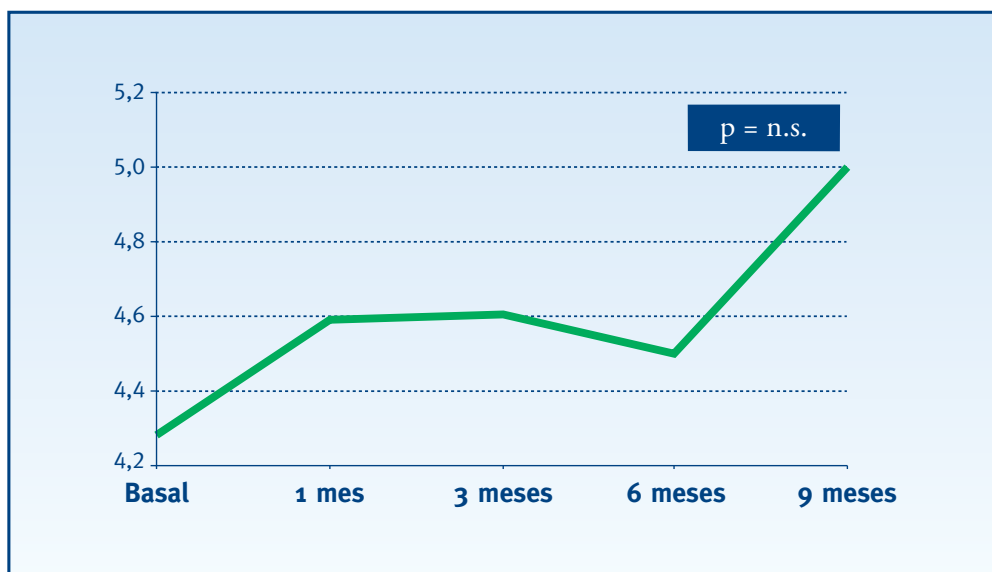


* Prueba no paramétrica T de Wilcoxon para dos muestras apareadas (correspondiente a la comparación entre el control basal y el control final)

Agudeza visual próxima

La AV próxima media en la visita basal es de 4,28 (2,11) con un mínimo de 1 y un máximo de 10 (Tabla 4.4). En la visita a los 9 meses, la AV próxima es de 5 (2,67) con un mínimo de 0 y un máximo de 9. Las diferencias no alcanzan niveles de significación estadística (Figura 4.8).

• **Figura 4.8. Agudeza visual próxima**

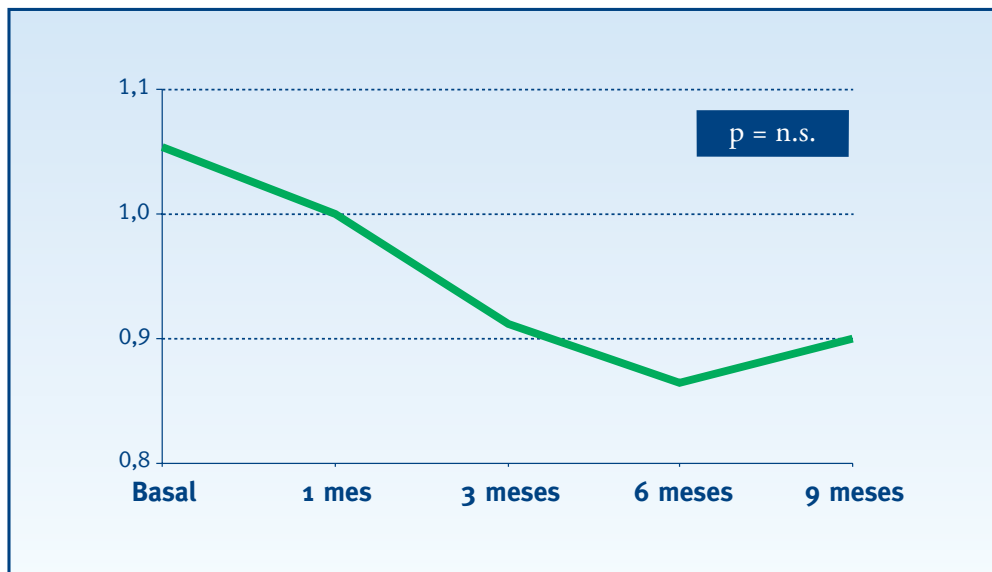


* Prueba no paramétrica T de Wilcoxon para dos muestras apareadas (correspondiente a la comparación entre el control basal y el control final)

Sensibilidad de contraste

La SC media en la visita basal es de 1,05 (0,24) con un mínimo de 0,45 y un máximo de 1,50 (Tabla 4.4). En la visita a los 9 meses, la SC es de 0,90 (0,39) con un mínimo de 0,15 y un máximo de 1,35. Las diferencias no alcanzan niveles de significación estadística (Figura 4.9).

• Figura 4.9. Sensibilidad de contraste

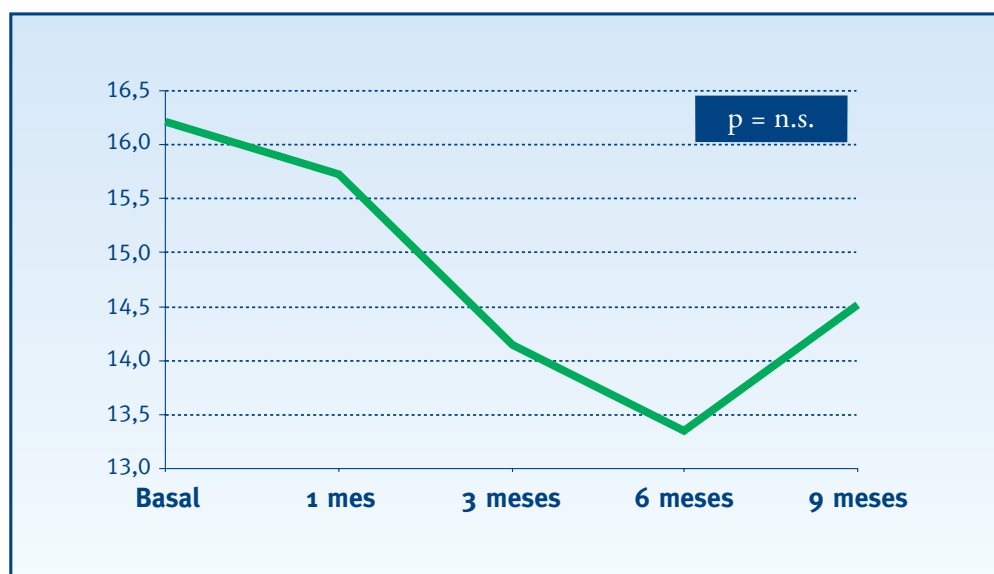


* Prueba no paramétrica T de Wilcoxon para dos muestras apareadas (correspondiente a la comparación entre el control basal y el control final)

Sensibilidad media

La MS media en la visita basal es de 16,22 (5,42) con un mínimo de 4 y un máximo de 25,70 (Tabla 4.4). En la visita a los 9 meses, la MS es de 14,51 (4,56) con un mínimo de 9 y un máximo de 22,40. Las diferencias no alcanzan niveles de significación estadística (Figura 4.10).

• Figura 4.10. Sensibilidad media

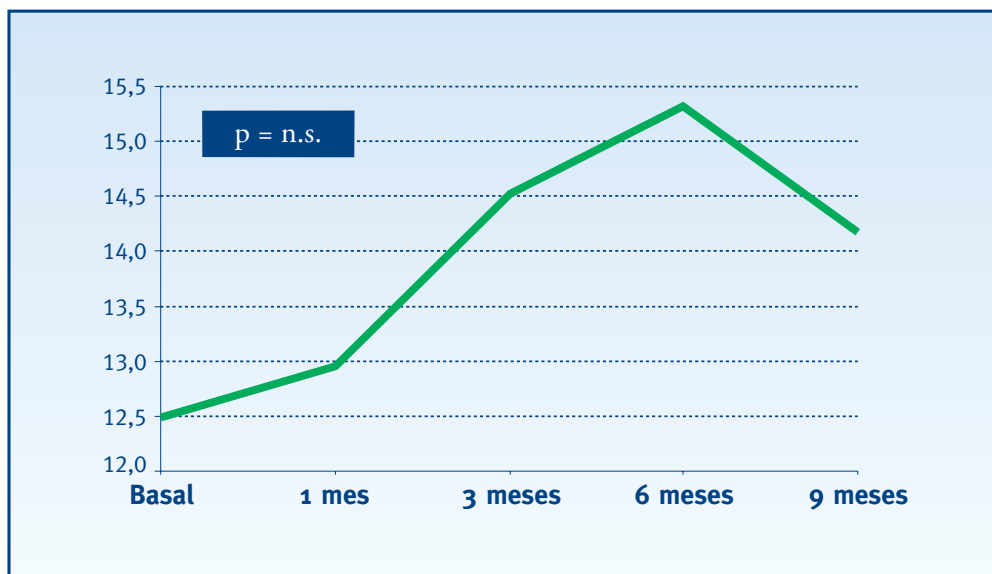


* Prueba no paramétrica T de Wilcoxon para dos muestras apareadas (correspondiente a la comparación entre el control basal y el control final)

Defecto medio

La media del MD en la visita basal es de 12,49 (5,35) con un mínimo de 3,20 y un máximo de 24,30 (Tabla 4.4). En la visita a los 9 meses, el MD es de 14,17 (4,49) con un mínimo de 6,40 y un máximo de 20,60. Las diferencias no alcanzan niveles de significación estadística (Figura 4.11).

• Figura 4.11. Defecto medio

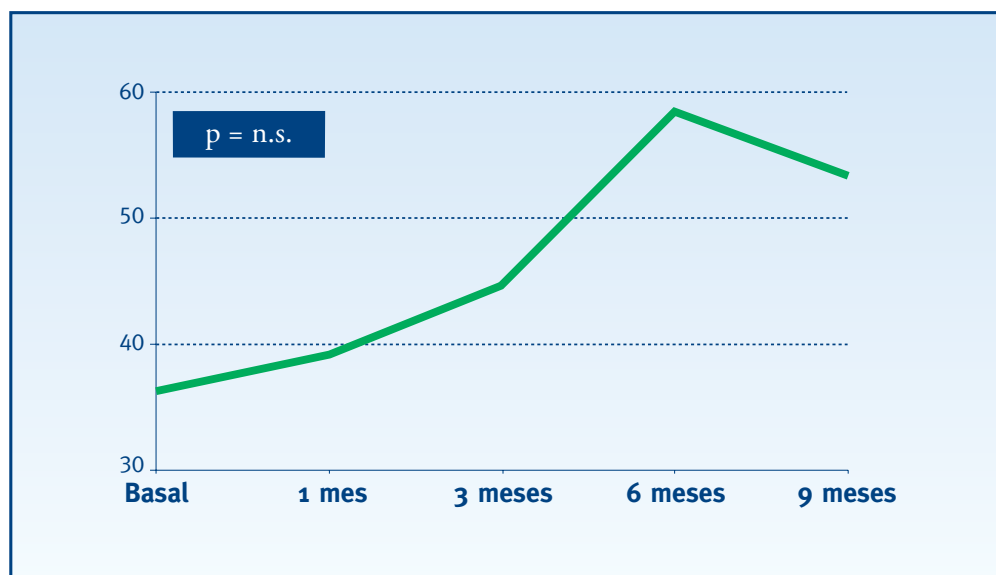


* Prueba no paramétrica T de Wilcoxon para dos muestras apareadas (correspondiente a la comparación entre el control basal y el control final)

Varianza del defecto campimétrico

La LV media en la visita basal es de 36,27 (21,85) con un mínimo de 8,10 y un máximo de 115,10 (Tabla 4.4). En la visita a los 9 meses, la LV es de 53,33 (24,71) con un mínimo de 17,70 y un máximo de 89,80. Las diferencias no alcanzan niveles de significación estadística (Figura 4.12).

• Figura 4.12. Varianza del defecto campimétrico

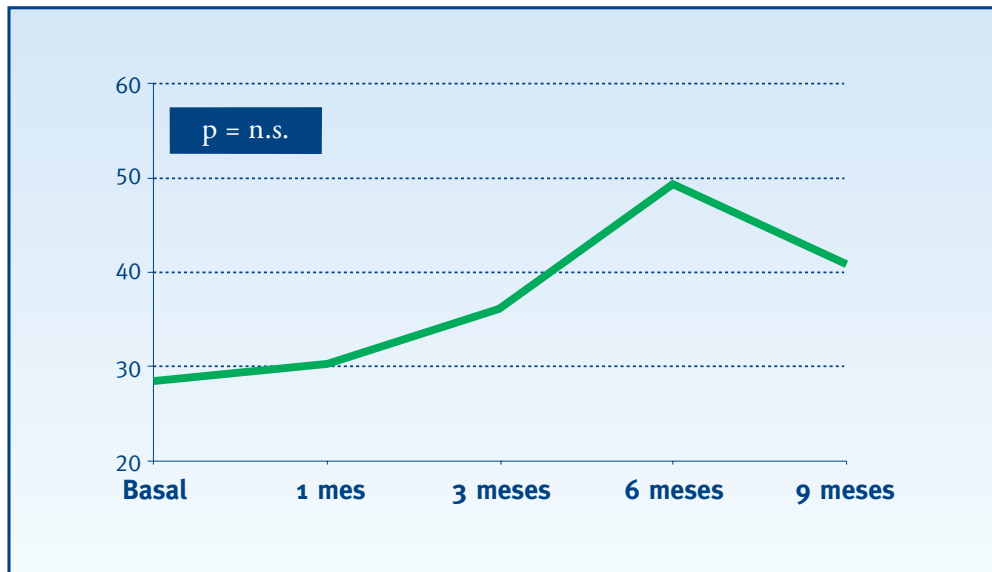


* Prueba no paramétrica T de Wilcoxon para dos muestras apareadas (correspondiente a la comparación entre el control basal y el control final)

Varianza del defecto campimétrico corregido

La CLV media en la visita basal de es 28,43 (21,29) con un mínimo de 0,5 y un máximo de 103,5 (Tabla 4.4). En la visita a los 9 meses, la CLV es de 40,79 (24,84) con un mínimo de 1,80 y un máximo de 82,60. Las diferencias no alcanzan niveles de significación estadística (Figura 4.13).

• Figura 4.13. Varianza del defecto campimétrico corregido

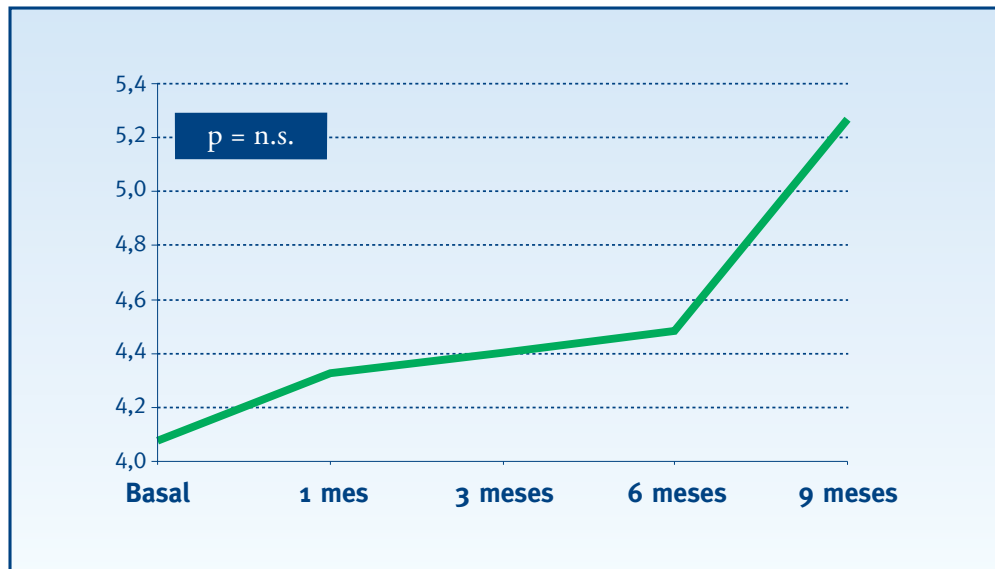


* Prueba no paramétrica T de Wilcoxon para dos muestras apareadas (correspondiente a la comparación entre el control basal y el control final)

Fluctuación a corto plazo

La SF media en la visita basal es de 4,08 (0,91) con un mínimo de 1,60 y un máximo de 7,20 (Tabla 4.4). En la visita a los 9 meses, la SF es de 5,27 (1,42) con un mínimo de 3,30 y un máximo de 8,10. Las diferencias no alcanzan niveles de significación estadística (Figura 4.14).

• **Figura 4.14. Fluctuación a corto plazo**

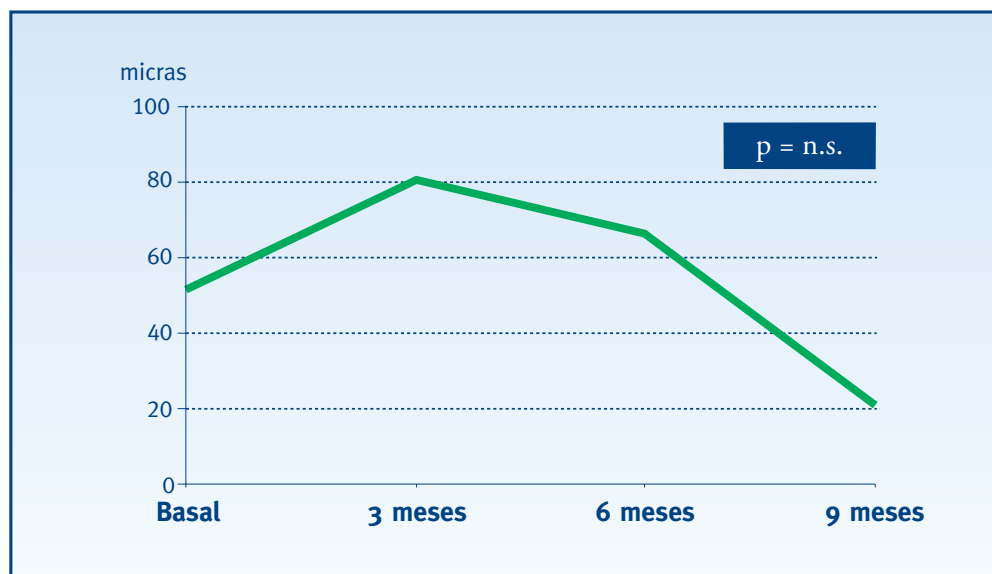


* Prueba no paramétrica T de Wilcoxon para dos muestras apareadas (correspondiente a la comparación entre el control basal y el control final)

Escape en la angiografía fluoresceínica

El escape neovascular medio según la AF en la visita basal es de 51,50 micras (48,77) con un mínimo de 0 y un máximo de 105. En la visita a los 9 meses, el escape es de 21,00 micras (44,83) con un mínimo de 0 y un máximo de 120. Las diferencias no alcanzan niveles de significación estadística (Figura 4.15)

• **Figura 4.15. Escape según la angiografía fluoresceínica**

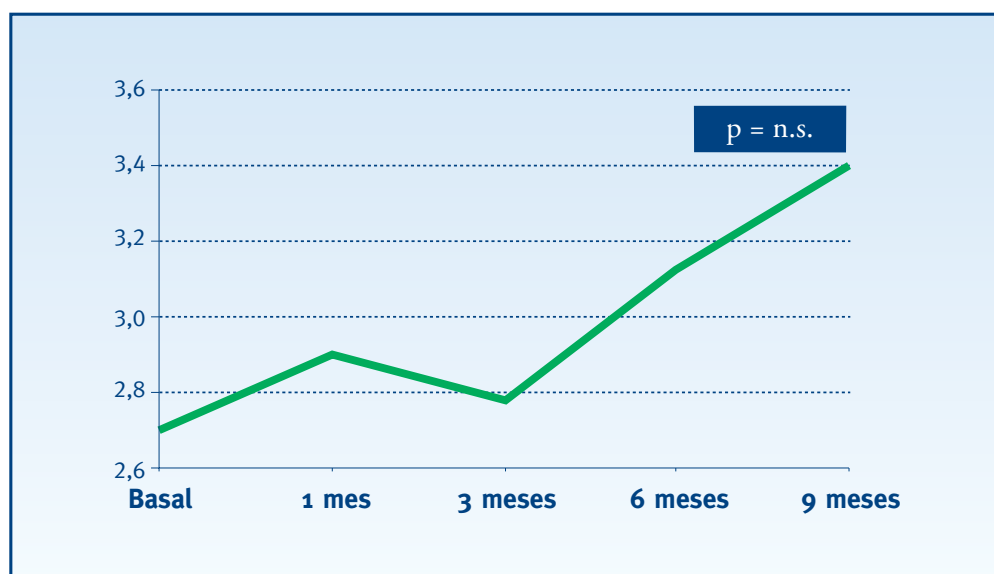


* Prueba no paramétrica T de Wilcoxon para dos muestras apareadas (correspondiente a la comparación entre el control basal y el control final)

Tipo del escape en la angiografía con verde de indocianina

El tipo del escape medio según la AVI en la visita basal es de 2,70 (1,59) con un mínimo de 1 y un máximo de 4. En la visita a los 9 meses, el tipo del escape es de 3,40 (1,07) con un mínimo de 2 y un máximo de 5. Las diferencias no alcanzan niveles de significación estadística (Figura 4.16).

• Figura 4.16. Tipo del escape según la angiografía con verde de indocianina

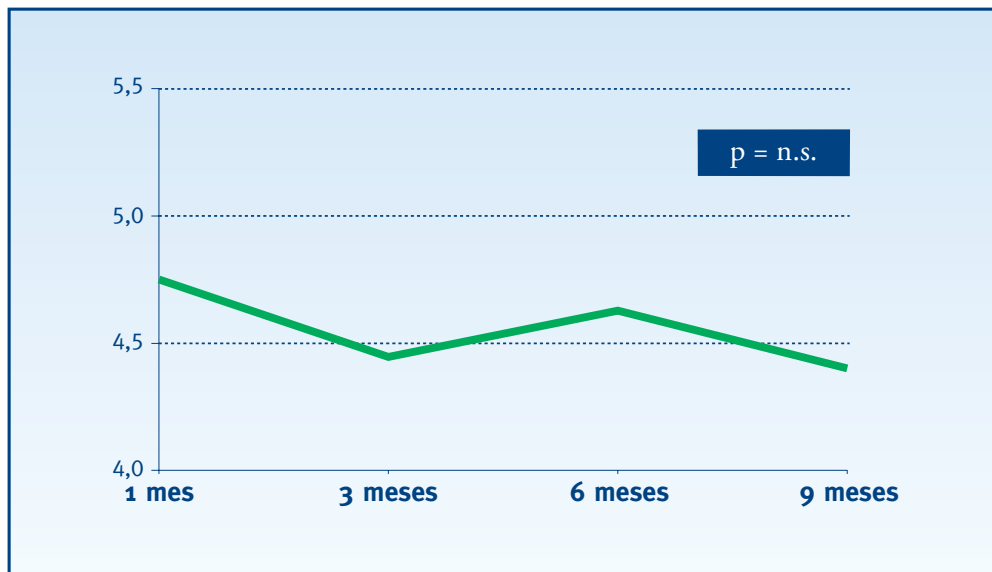


* Prueba no paramétrica T de Wilcoxon para dos muestras apareadas (correspondiente a la comparación entre el control basal y el control final)

Grado de satisfacción

El grado de satisfacción medio en la visita al mes es de 4,49 (1,37) con un mínimo de 0 y un máximo de 8. En la visita a los 9 meses, el grado de satisfacción es de 4,40 (2,01) con un mínimo de 0 y un máximo de 7. Las diferencias no alcanzan niveles de significación estadística (Figura 4.17).

• **Figura 4.17. Grado de satisfacción del paciente**



* Prueba no paramétrica T de Wilcoxon para dos muestras apareadas (correspondiente a la comparación entre el control al mes de tratamiento y el control final)

4.3. ENSAYO CLÍNICO TERMOTERAPIA TRANSPUPILAR CONTRA PLACEBO

4.3.1. DESCRIPCIÓN DE LA MUESTRA

La muestra tiene un total de 35 pacientes (35 ojos). Dicha muestra ha ido disminuyendo a lo largo del estudio por falta de seguimiento, resultando las siguientes muestras (Tabla 4.8):

• **Tabla 4.8. Tamaño de la muestra a lo largo de las visitas**

	N (%)
Visita Basal	35 (100%)
Visita 1 mes	32 (91,43%)
Visita 3 meses	31 (88,57%)
Visita 6 meses	21 (60%)
Visita 9 meses	27 (77,14%)

Datos demográficos

Los datos demográficos se observan en la Tabla 4.9.

La media de edad de los 35 pacientes incluidos en el estudio es de 75,26 años con una DE de 6,29. El mínimo es de 59 y el máximo de 86. La distribución por sexos es la siguiente: de un total de 35 pacientes un 34,3 % (12 casos) son hombres, frente al restante 65,7 % (23 casos), que son mujeres.

En un 37,1% de los casos el ojo afectado es el derecho, frente a un 62,9% en que el ojo afectado es el izquierdo. Un 32,4% de los casos tuvo una lesión exudativa en el ojo contralateral.

Medidas visuales

La AV lejana media en la visita basal es de 0,22 con una DE de 0,11, con un mínimo de 0,08 y un máximo de 0,45. La AV log MAR media es de 0,62 (0,28), con un mínimo de 0,12 y un máximo de 1,06 y la AV próxima media es de 4,14 (2,18), con un mínimo de 2 y un máximo de 9 (Tabla 4.9).

El equivalente esférico medio es de 1,42 (1,87), siendo el mínimo de -2,5 y el máximo de 6,25.

Sensibilidad de contraste. Índices de campo visual

La SC media es de 0,87 (0,34) con un mínimo de 0,30 y un máximo de 1,50; la MS media es de 15,89 (4,76), con un mínimo de 7,50 y un máximo de 27; el MD medio es de 12,64 (4,60), con un mínimo de 2,20 y un máximo de 21,70 (Tabla 4.9).

La LV media es de 36,64 (18,98) con un mínimo de 10,40 y un máximo de 78,50; la CLV media es de 27,40 (19,30), con un mínimo de 4,10 y un máximo de 73,70; y la SF media es de 4,29 (0,95), con un mínimo de 2,60 y un máximo de 6,30 (Tabla 4.9).

Neovascularización coroidea

Los detalles relacionados con la NVC constan en la Tabla 4.9.

El tamaño de la lesión es en media 3763,71 micras (1285,35), con un mínimo de 1257 y un máximo de 7262 (Tabla 4.9).

El % de NVC clásica medio es de 5,57 (10,56), con un mínimo de 0 y un máximo de 45. En cuanto al % de NVC oculta, la media es de 94,43 (10,56), siendo el mínimo de 55 y el máximo de 100.

El % de fibrosis media es de 0,71 (4,23) con un mínimo de 0 y un máximo de 25. El % de DEP medio es de 25,31 (31,38), siendo el mínimo de 0 y el máximo de 90. Para el % de hemorragia, la media es de 11,49 (19,45), con un mínimo de 0 y un máximo de 49.

• Tabla 4.9. Descripción de la muestra (n=35)

	N	Media (DE)	IC (95%)	Rango
Edad (años)	35	75,26 (6,29)	(73,1 - 77,4)	[59 - 86]
		Masculino N (%)	Femenino N (%)	
Sexo	35	12 (34,3%)	23 (65,7%)	
		Derecho N (%)	Izquierdo N (%)	
Ojo afectado	35	13 (37,1%)	22 (62,9%)	
		Si N (%)	No N (%)	
Lesión exudativa en el ojo contralateral	34	11 (32,4%)	23 (67,6%)	
	N	Media (DE)	IC (95%)	Rango
AV lejana	35	0,22 (0,11)	(0,18 - 0,26)	[0,08 - 0,45]
AV log MAR	35	0,62 (0,28)	(0,52 - 0,71)	[0,12 - 1,06]
AV próxima	35	4,14 (2,18)	(3,39 - 4,89)	[2 - 9]
Equivalente esférico	35	1,42 (1,87)	(0,78 - 2,06)	[-2,5 - 6,25]
Sensibilidad de contraste (SC)	33	0,87 (0,34)	(0,75 - 0,99)	[0,3 - 1,5]
Tamaño de la lesión	34	3763,71 (1285,35)	(3315 - 4212)	[1257 - 7262]
% NVC clásica	35	5,57 (10,56)	(1,94 - 9,20)	[0 - 45]
% NVC oculta	35	94,43 (10,56)	(90,8 - 98,1)	[55 - 100]
% Fibrosis	35	0,71 (4,23)	(-0,74 - 2,16)	[0 - 25]
% DEP	35	25,31 (31,38)	(14,5 - 36,1)	[0 - 90]
% Hemorragia	35	11,49 (19,45)	(4,81 - 18,2)	[0 - 49]
Sensibilidad media (MS)	33	15,89 (4,76)	(14,2 - 17,6)	[7,5 - 27]
Defecto medio (MD)	33	12,64 (4,60)	(11 - 14,3)	[2,2 - 21,7]
Varianza del defecto campimétrico (LV)	33	36,64 (18,98)	(29,9 - 43,4)	[10,4 - 78,5]
Varianza del defecto campimétrico corregido (CLV)	33	27,40 (19,30)	(20,6 - 34,2)	[4,1 - 73,7]
Fluctuación a corto plazo (SF)	33	4,29 (0,95)	(3,95 - 4,63)	[2,6 - 6,3]

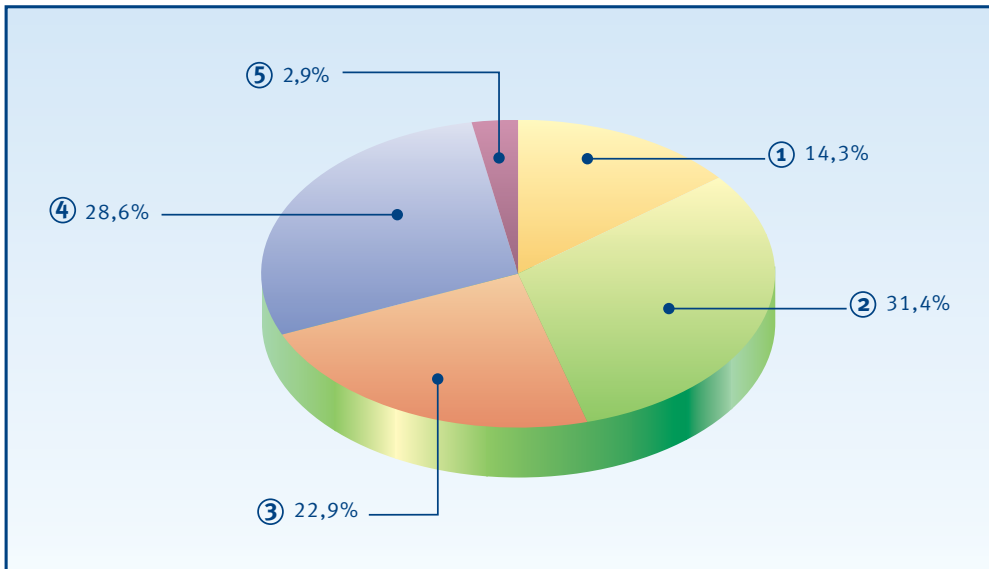
4 Resultados | 4.3 Ensayo clínico TTT contra Placebo

La variable tipo del escape según la AVI se distribuye de la siguiente manera: un 14,3% son del tipo 1, un 31,4% del tipo 2, un 22,9 % del tipo 3, un 28,6% del tipo 4 y finalmente, otro 2,9% del tipo 5 (Tabla 4.10 y Figura 4.18).

• **Tabla 4.10. Tipo del escape según la angiografía con verde de indocianina**

	N (%)
Tipo 1	5 (14,3%)
Tipo 2	11 (31,4%)
Tipo 3	8 (22,9%)
Tipo 4	10 (28,6%)
Tipo 5	1 (2,9%)
Total	35

• **Figura 4.18. Tipo del escape según la angiografía con verde de indocianina**

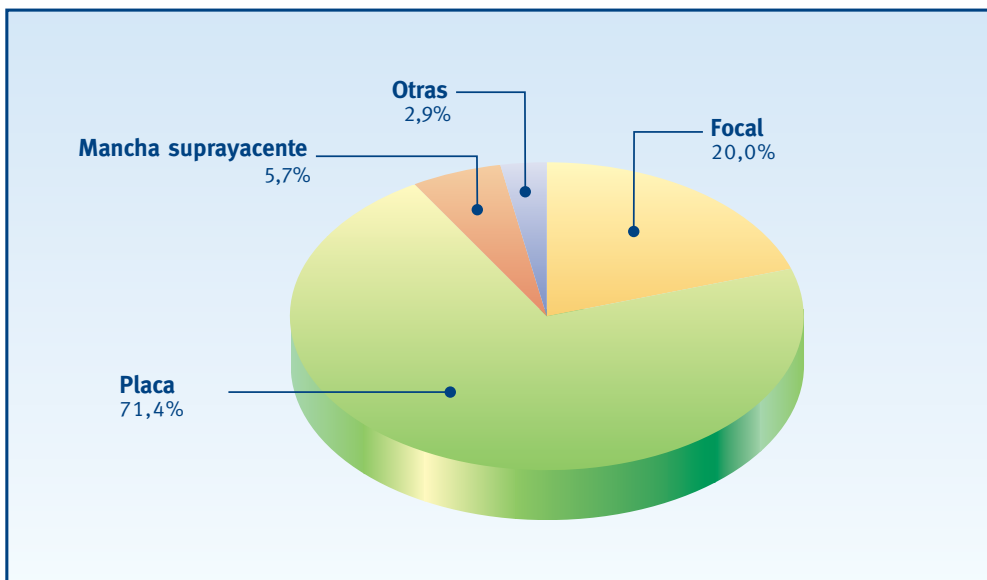


El patrón del escape más común es el de placa con un 71,4%, seguido de la categoría focal (20%), mancha suprayacente (5,7%) y finalmente otras (2,9%) (Tabla 4.11 y Figura 4.19).

• **Tabla 4.11. Patrón del escape según la angiografía con verde de indocianina**

	N (%)
Focal	7 (20,0%)
Placa	25 (71,4%)
Mancha suprayacente	2 (5,7%)
Otras	1 (2,9%)
Total	35

• **Figura 4.19. Patrón del escape según la angiografía con verde de indocianina**

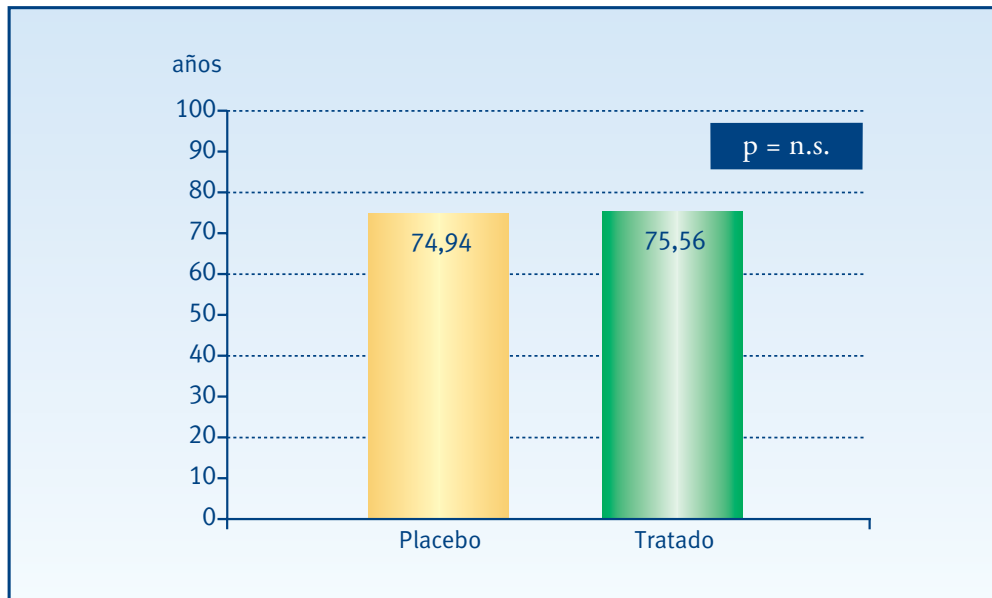


4.3.2. HOMOGENEIDAD DE LOS GRUPOS

Datos demográficos

En el grupo placebo la edad media es de 74,94 (6,14) con un mínimo de 64 y un máximo de 86, en el grupo tratado la media de edad es 75,56 (6,59) con un mínimo de 59 y un máximo de 86. Estas diferencias no alcanzan niveles de significación estadística (Figura 4.20).

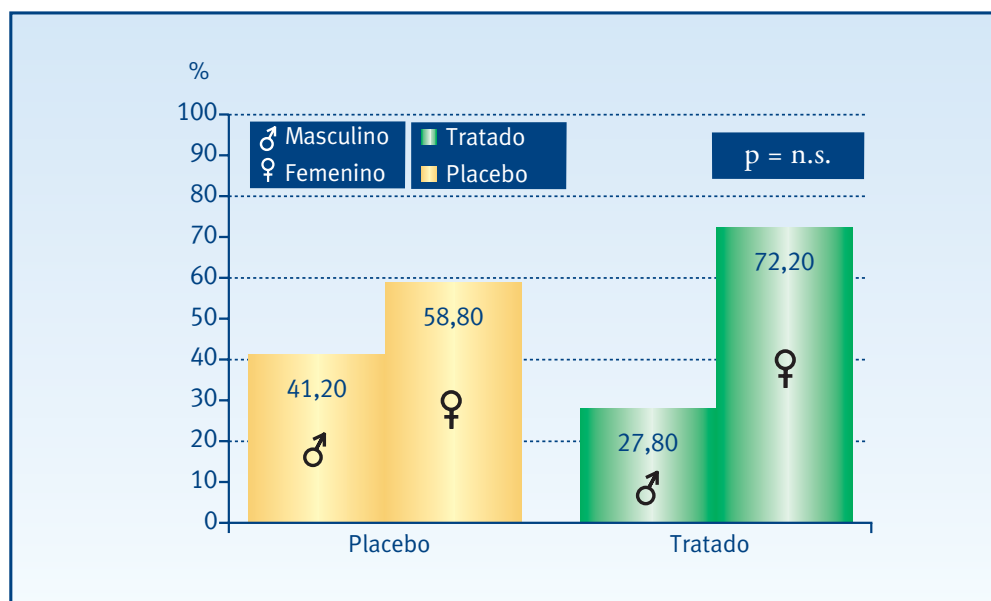
• **Figura 4.20. Edad de los pacientes**



* Análisis de la varianza de un factor (ANOVA)

En el grupo placebo la distribución por sexos es la siguiente: un 41,2% son hombres, frente al restante 58,8%, que son mujeres; en el grupo tratado un 27,8% son hombres y un 72,2% mujeres. Estas diferencias no alcanzan niveles de significación estadísticas (Figura 4.21).

• Figura 4.21. Sexo

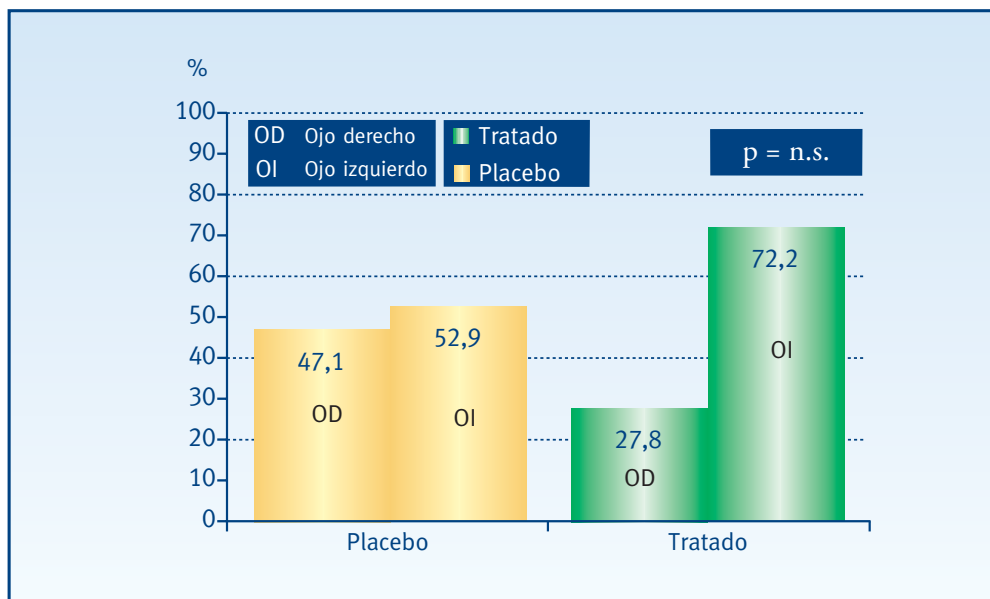


* Prueba χ^2 de Pearson

4 Resultados | 4.3 Ensayo clínico TTT contra Placebo

En el grupo placebo en un 47,1% el ojo afectado es el derecho y en un 52,9% el izquierdo. En el grupo tratado, en un 27,8% el ojo afectado es el derecho y en un 72,2% el izquierdo. Estas diferencias no alcanzan niveles de significación estadística (Figura 4.22).

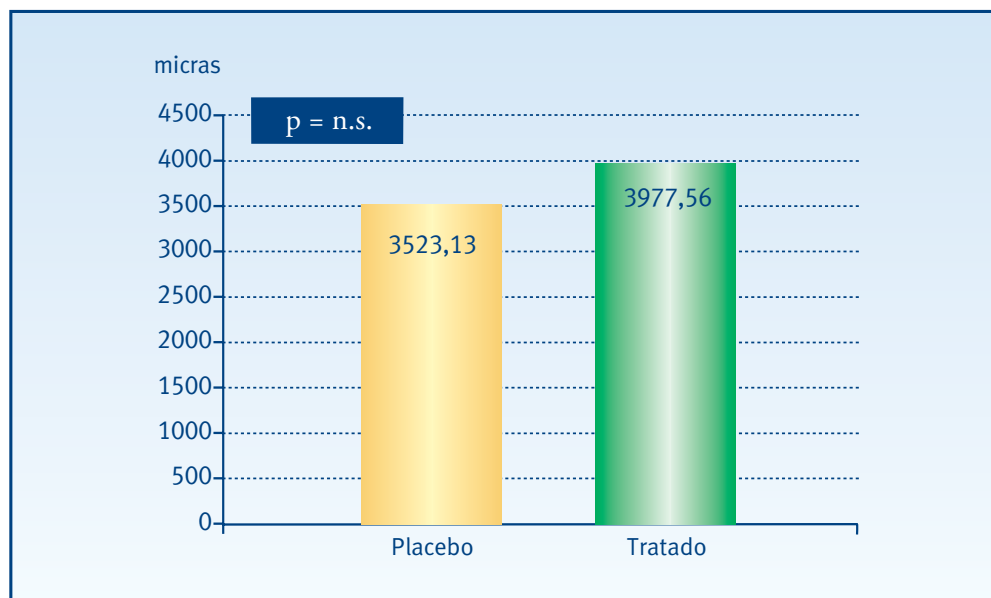
• **Figura 4.22. Ojo afectado**



* Prueba χ^2 de Pearson

En el grupo placebo la media del tamaño de la lesión es de 3523,13 micras (1330,37), con un mínimo de 1257 y un máximo de 6813. En el grupo tratado la media del tamaño de la lesión es de 3977,56 micras (1241,98), con un mínimo de 2226 y un máximo de 7262. Estas diferencias no alcanzan niveles de significación estadística (Figura 4.23).

• **Figura 4.23. Tamaño de la lesión según la angiografía fluoresceínica**

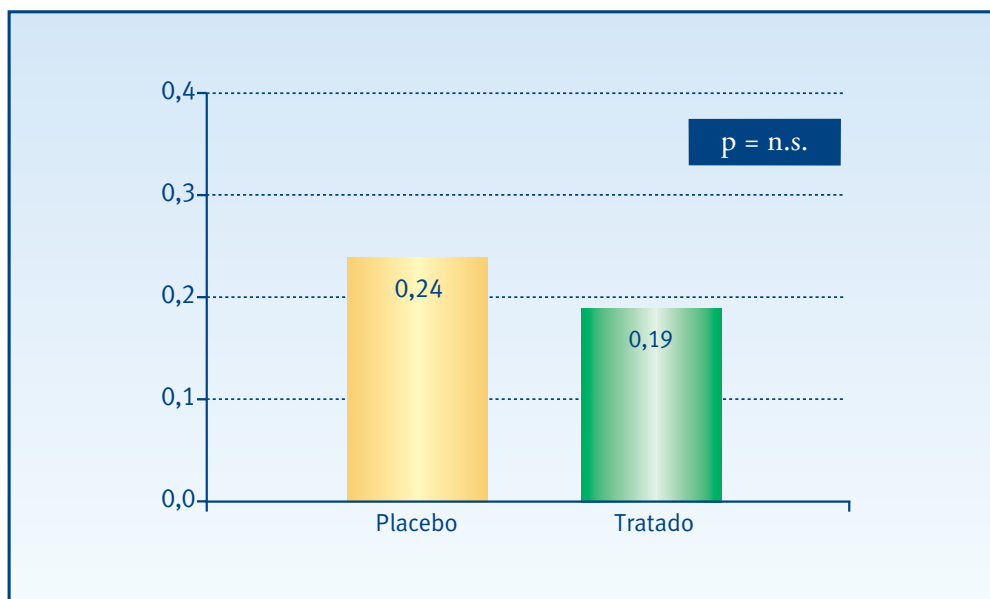


* Análisis de la varianza de un factor (ANOVA)

Medidas visuales

En el grupo placebo la AV lejana media es de 0,24 (0,10), con un mínimo de 0,08 y un máximo de 0,4. En el grupo tratado la AV lejana media es de 0,19 (0,12), con un mínimo de 0,08 y un máximo de 0,45. Estas diferencias no alcanzan niveles de significación estadística (Figura 4.24).

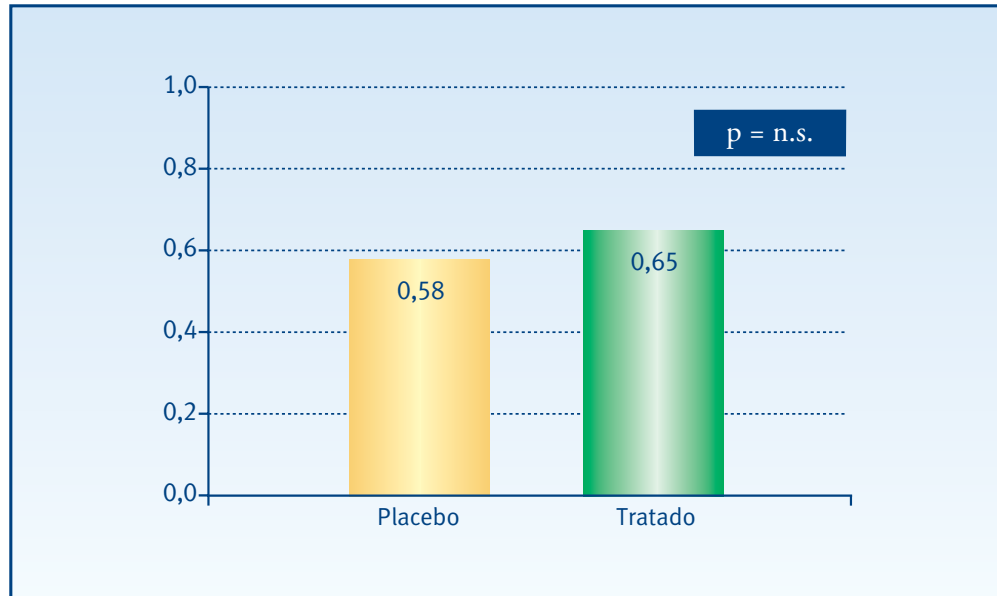
• **Figura 4.24. Agudeza visual lejana**



* Análisis de la varianza de un factor (ANOVA)

En el grupo placebo la AV log MAR media es de 0,58 (0,29), con un mínimo de 0,12 y un máximo de 1,06. En el grupo tratado la AV log MAR media es de 0,65 (0,26), con un mínimo de 0,16 y un máximo de 1. Estas diferencias no alcanzan niveles de significación estadística (Figura 4.25).

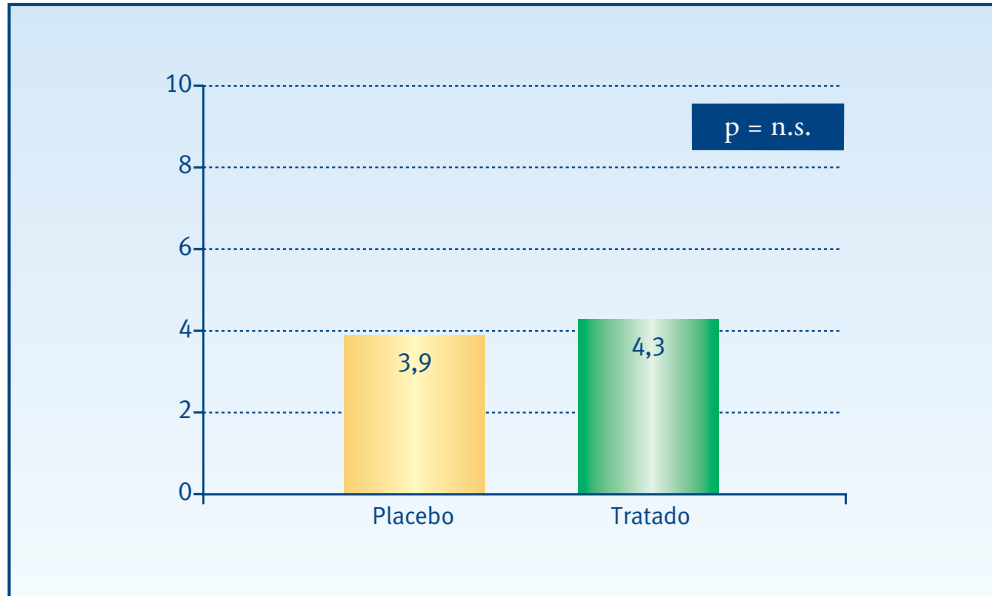
• Figura 4.25. Agudeza visual log MAR



* Análisis de la varianza de un factor (ANOVA)

En el grupo placebo la AV próxima media es de 3,9 (2,5), con un mínimo de 2 y un máximo de 9. En el grupo tratado la AV próxima media es de 4,3 (1,9), con un mínimo de 2 y un máximo de 8. Estas diferencias no alcanzan niveles de significación estadística (Figura 4.26).

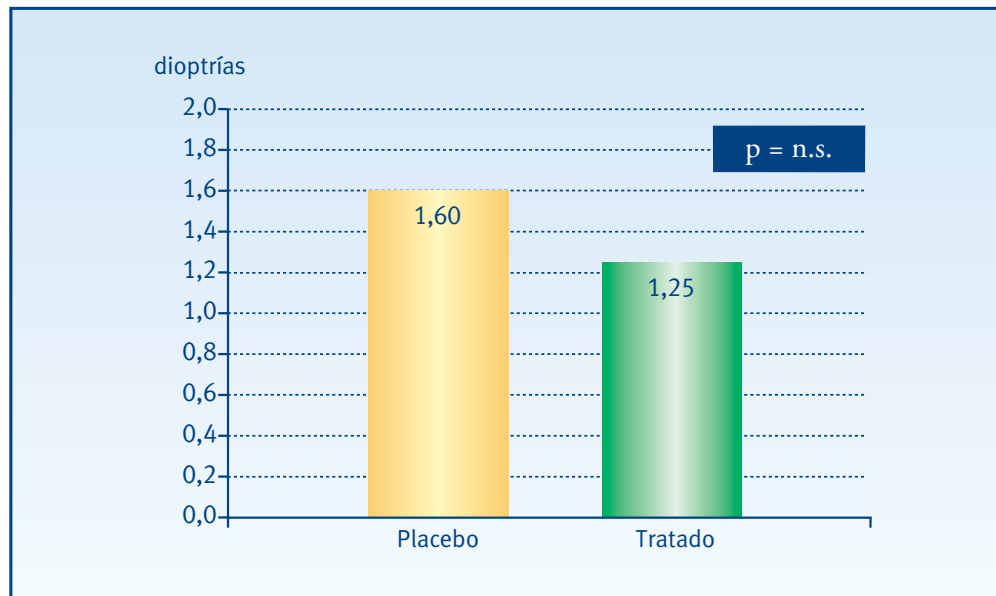
• **Figura 4.26. Agudeza visual próxima**



* Análisis de la varianza de un factor (ANOVA)

En el grupo placebo el equivalente esférico medio es de 1,60 (1,55), con un mínimo de -0,25 y un máximo de 6,25. En el grupo tratado el equivalente esférico medio es de 1,25 (2,17), con un mínimo de -2,5 y un máximo de 6. Estas diferencias no alcanzan niveles de significación estadística (Figura 4.27).

• Figura 4.27. Equivalente esférico

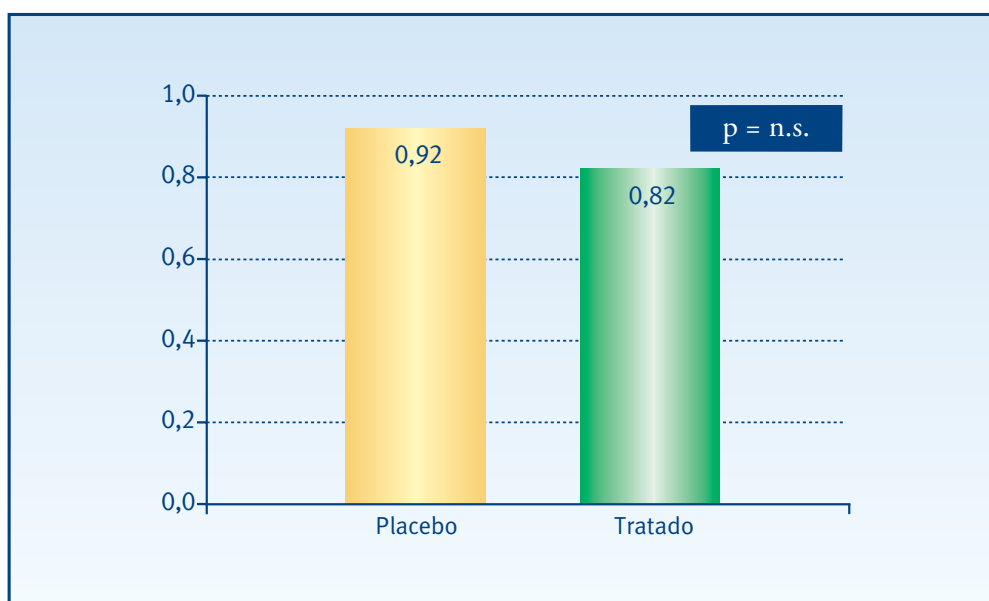


* Análisis de la varianza de un factor (ANOVA)

Sensibilidad de contraste. Índices de campo visual

En el grupo placebo la SC media es de 0,92 (0,35), con un mínimo de 0,45 y un máximo de 1,50. En el grupo tratado la SC media es de 0,82 (0,34), con un mínimo de 0,30 y un máximo de 1,50. Estas diferencias no alcanzan niveles de significación estadística (Figura 4.28).

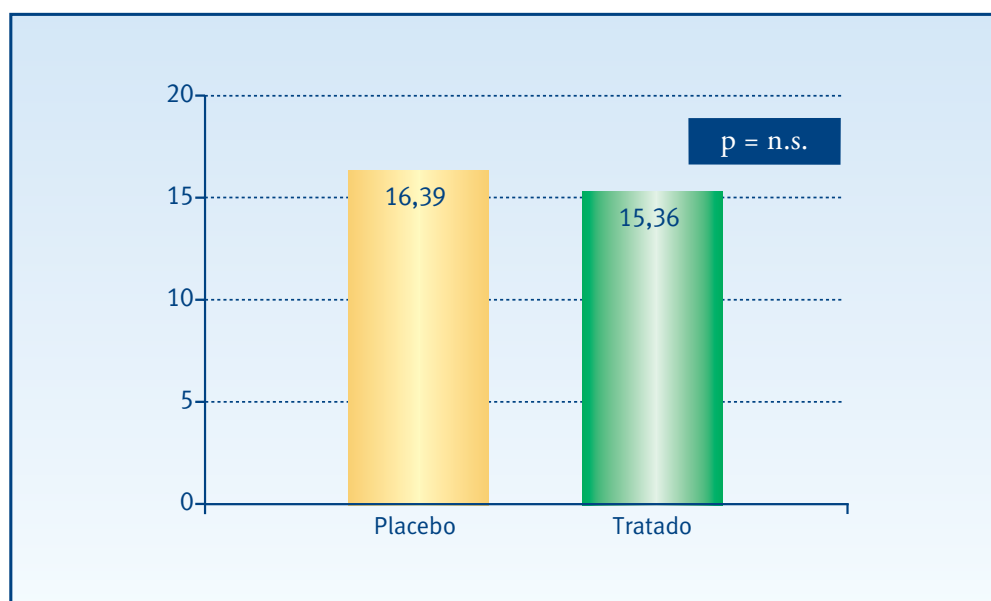
• **Figura 4.28. Sensibilidad de contraste**



* Análisis de la varianza de un factor (ANOVA)

En el grupo placebo la MS media es de 16,39 (4,86), con un mínimo de 7,50 y un máximo de 27. En el grupo tratado la MS media es de 15,36 (4,75), con un mínimo de 8,30 y un máximo de 21,9. Estas diferencias no alcanzan niveles de significación estadística (Figura 4.29).

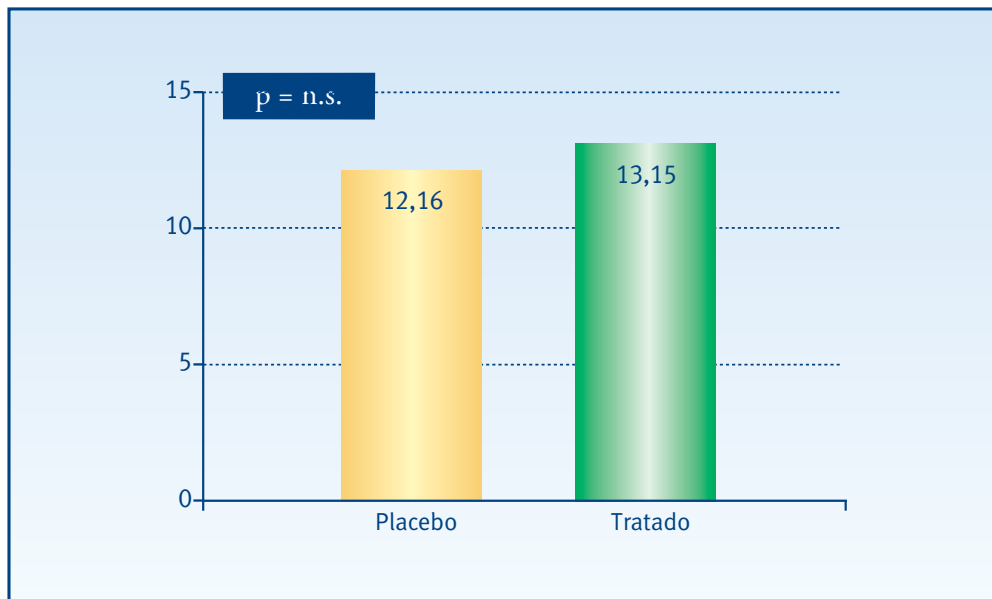
• **Figura 4.29. Sensibilidad media**



* Análisis de la varianza de un factor (ANOVA)

En el grupo placebo la media del MD es de 12,16 (4,78), con un mínimo de 2,20 y un máximo de 21,7. En el grupo tratado la media del MD es de 13,15 (4,50), con un mínimo de 6,30 y un máximo de 19,8. Estas diferencias no alcanzan niveles de significación estadística (Figura 4.30).

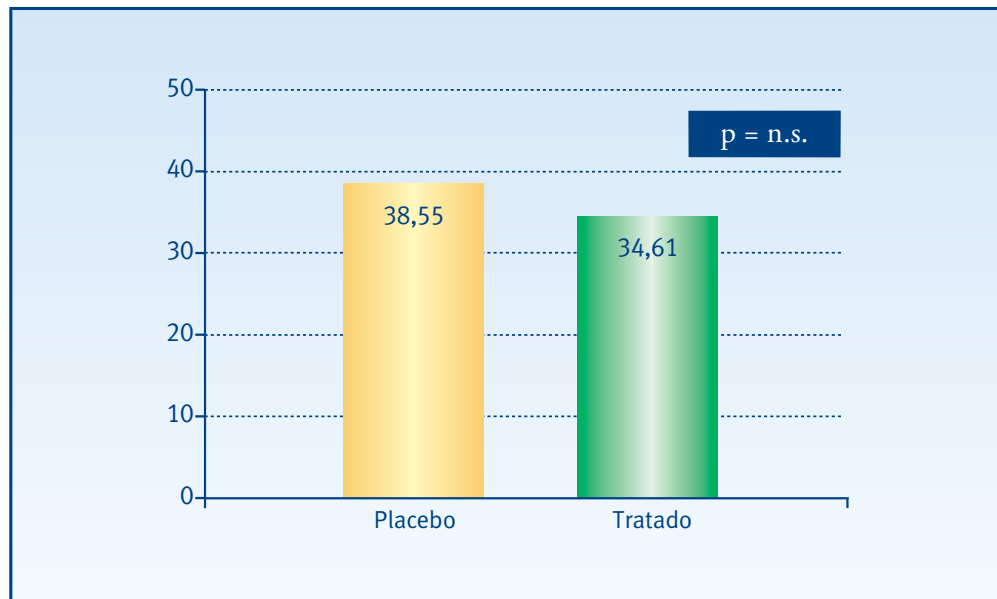
• Figura 4.30. Defecto medio



* Análisis de la varianza de un factor (ANOVA)

En el grupo placebo la LV media es de 38,55 (19,57), con un mínimo de 10,4 y un máximo de 78,5. En el grupo tratado la LV media es de 34,61 (18,75), con un mínimo de 11,5 y un máximo de 72,1. Estas diferencias no alcanzan niveles de significación estadística (Figura 4.31).

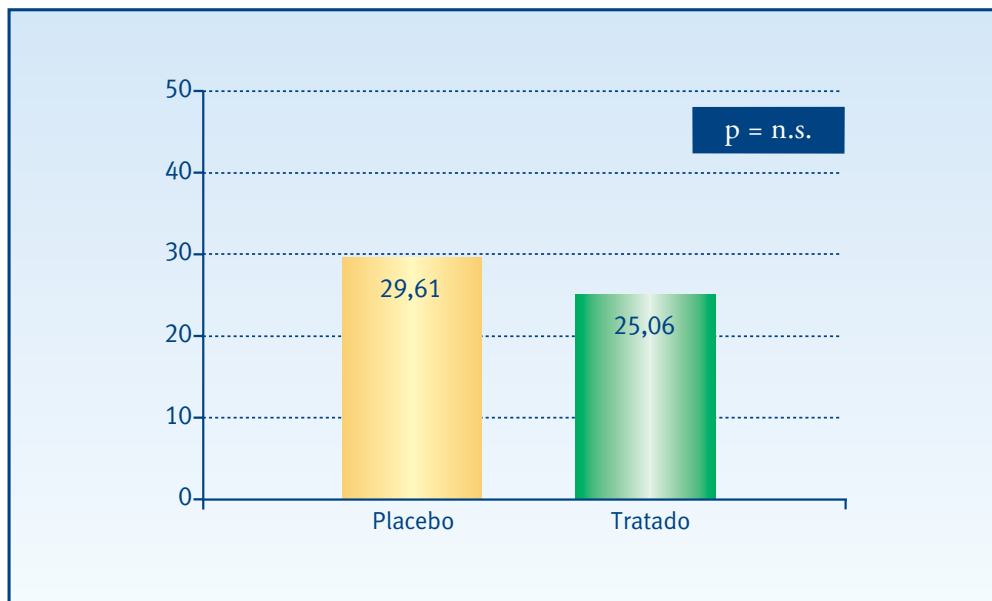
• Figura 4.31. Varianza del defecto campimétrico



* Análisis de la varianza de un factor (ANOVA)

En el grupo placebo la CLV media es de 29,61 (20,22), con un mínimo de 4,10 y un máximo de 73,7. En el grupo tratado la CLV media es de 25,06 (18,63), con un mínimo de 5,20 y un máximo de 64,2. Estas diferencias no alcanzan niveles de significación estadística (Figura 4.32).

• Figura 4.32. Varianza del defecto campimétrico corregido

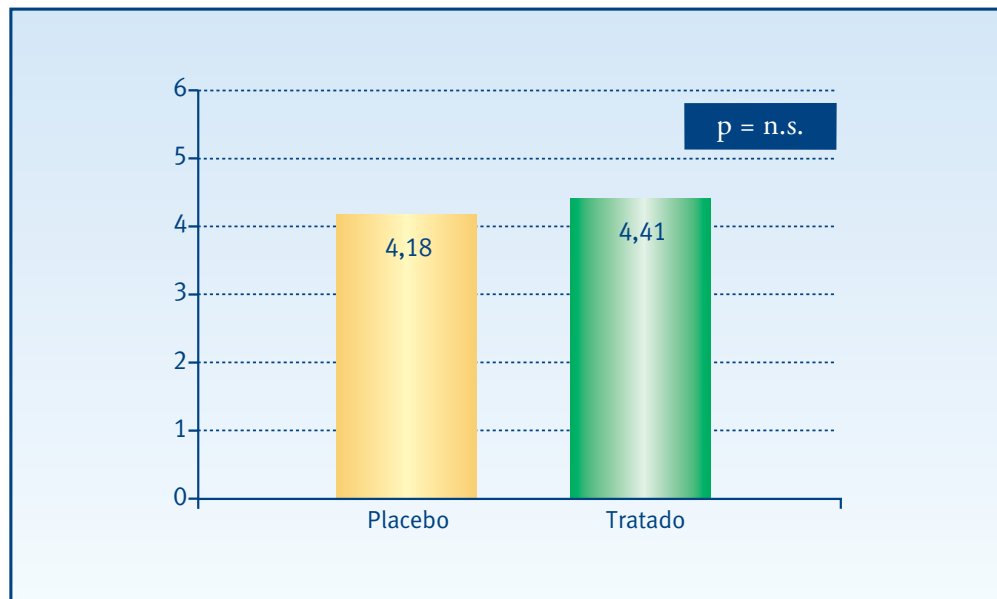


* Análisis de la varianza de un factor (ANOVA)

4 Resultados | 4.3 Ensayo clínico TTT contra Placebo

En el grupo placebo la SF media es de 4,18 (0,87), con un mínimo de 2,60 y un máximo de 5,50. En el grupo tratado SF media es de 4,41 (1,05), con un mínimo de 2,80 y un máximo de 6,30. Estas diferencias no alcanzan niveles de significación estadística (Figura 4.33).

• **Figura 4.33. Fluctuación a corto plazo**

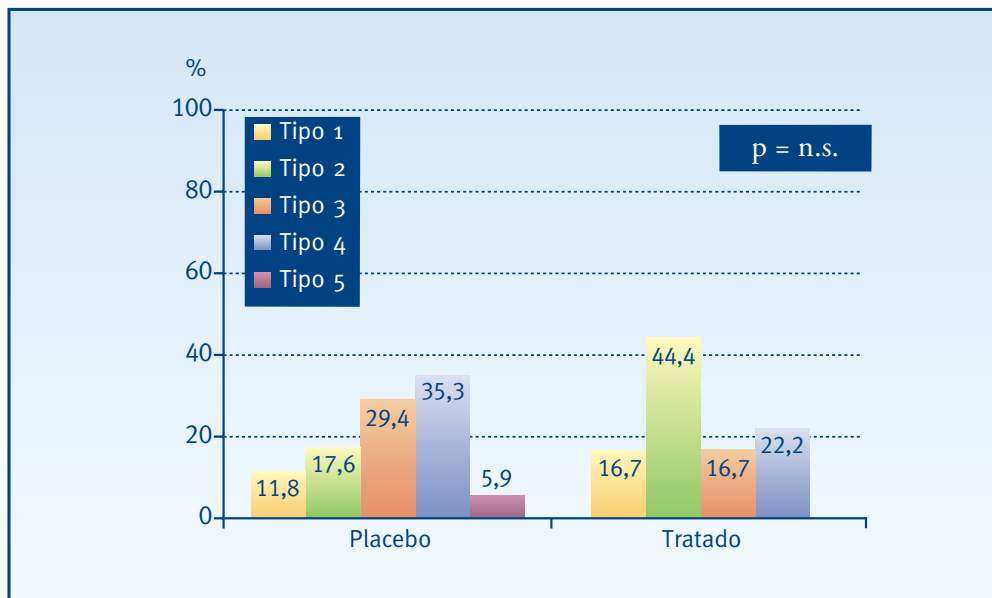


* Análisis de la varianza de un factor (ANOVA)

Neovascularización coroidea

En el grupo placebo, la variable, tipo del escape según la AVI, se distribuye de la siguiente manera: un 11,8% son del tipo 1, un 17,6% del tipo 2, un 29,4% del tipo 3, un 35,3% del tipo 4 y finalmente, otro 5,9% del tipo 5. En el grupo tratado, un 16,7% son del tipo 1, un 44,4% del tipo 2, un 16,7% del tipo 3 y un 22,2% del tipo 4. Estas diferencias no alcanzan niveles de significación estadística (Figura 4.34).

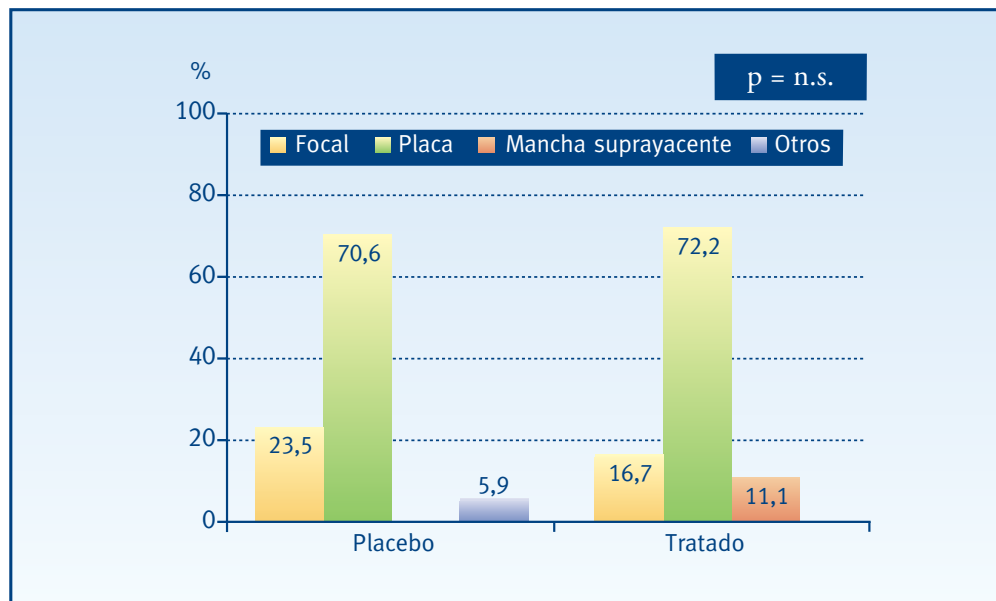
• **Figura 4.34. Tipo del escape según la angiografía con verde de indocianina**



* Prueba χ^2 de Pearson

En el grupo placebo, el patrón del escape según la AVI, se distribuye de la siguiente manera: un 70,6% placa, un 23,5% focal y un 5,9 otros tipos. En el grupo tratado un 72,2% es placa, un 16,7 focal y un 11,1% macha suprayacente. Estas diferencias no alcanzan niveles de significación estadística (Figura 4.35).

• Figura 4.35. Patrón del escape según la angiografía con verde de indocianina



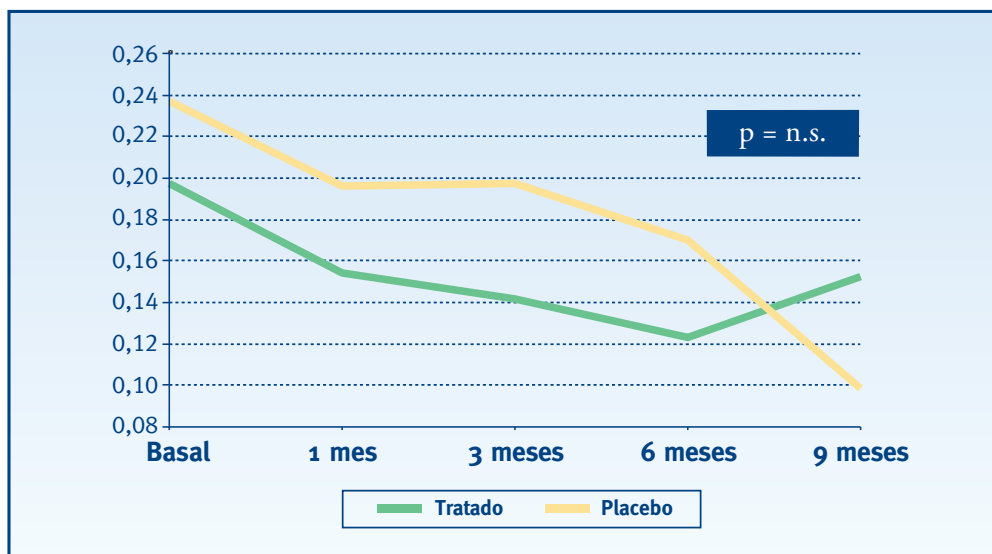
* Prueba χ^2 de Pearson

4.3.3. EFICACIA DE LA TERMOTERAPIA TRANSPUPILAR

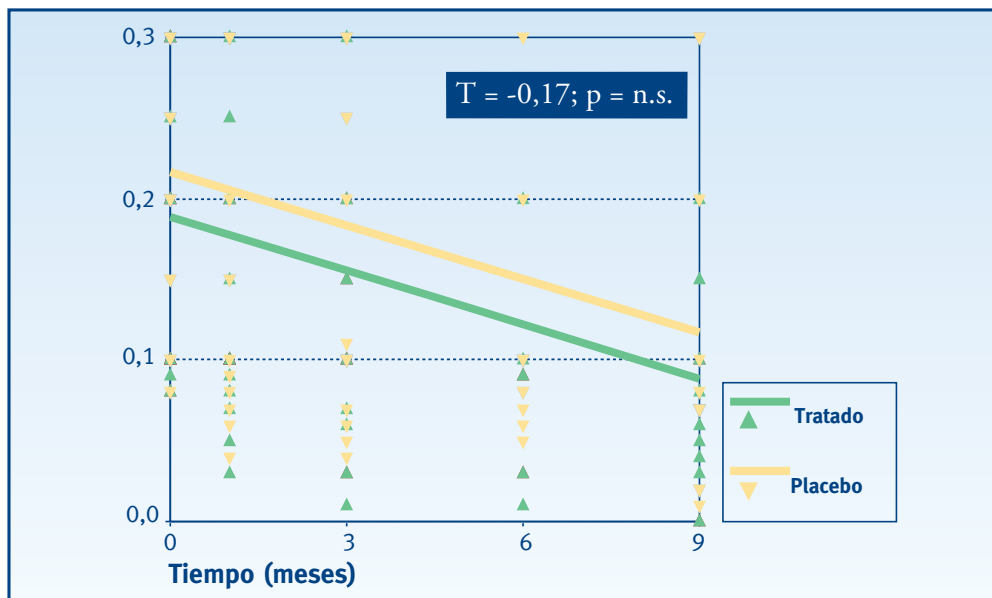
Agudeza visual lejana

En las gráficas se aprecia que ambos grupos sufren una disminución en la visión de lejos durante los primeros seis meses, siendo esta medida en el grupo tratado un poco inferior. En la visita a los nueve meses, esto cambia; el grupo tratado mejora substancialmente frente al placebo que empeora. Estas diferencias no alcanzan significación estadística (Figuras 4.36 y 4.37).

• Figuras 4.36 y 4.37. Agudeza visual lejana



* Prueba no paramétrica U- Mann Whitney para dos muestras independientes

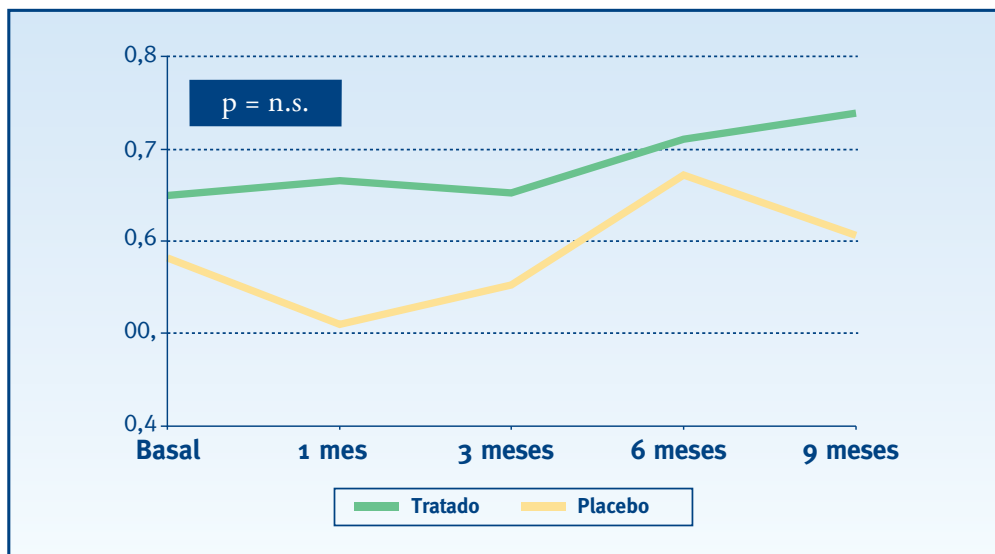


* Prueba t de comparación de coeficientes de rectas de regresión

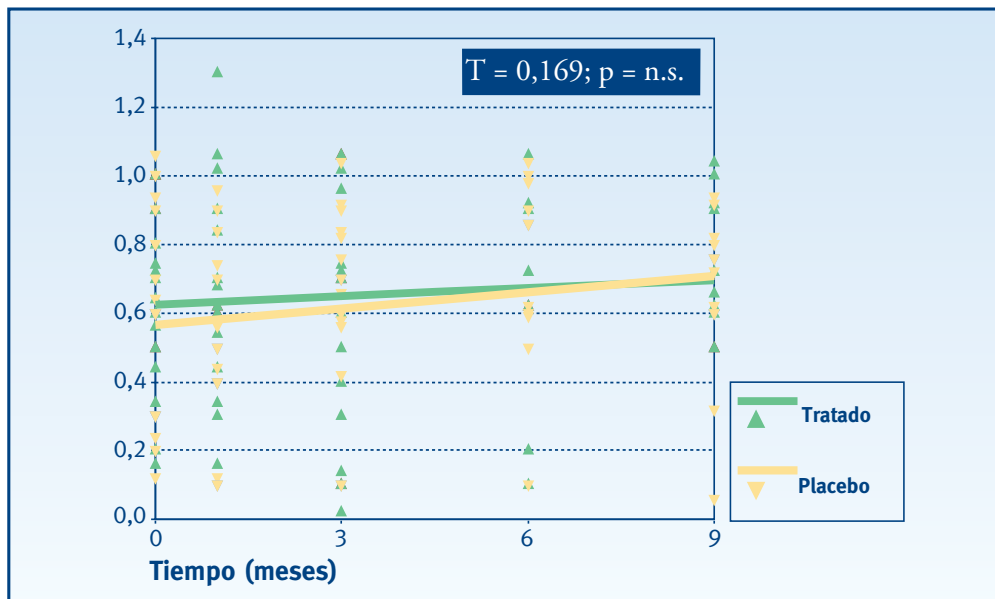
Agudeza visual logarítmica

Al mes de tratamiento, el grupo placebo mejora, quedando estable el tratado. En las siguientes visitas los dos sufren un empeoramiento, sin embargo, éste es siempre mayor en el grupo placebo que en el grupo tratado. Finalmente, a los nueve meses, el grupo tratado mejora, alejándose del grupo placebo, pero sin llegar a los valores iniciales. Las diferencias existentes entre ambos grupos, en ninguna de las visitas alcanza significación estadística (Figuras 4.38 y 4.39).

• Figuras 4.38 y 4.39. Agudeza visual log MAR



* Prueba no paramétrica U- Mann Whitney para dos muestras independientes

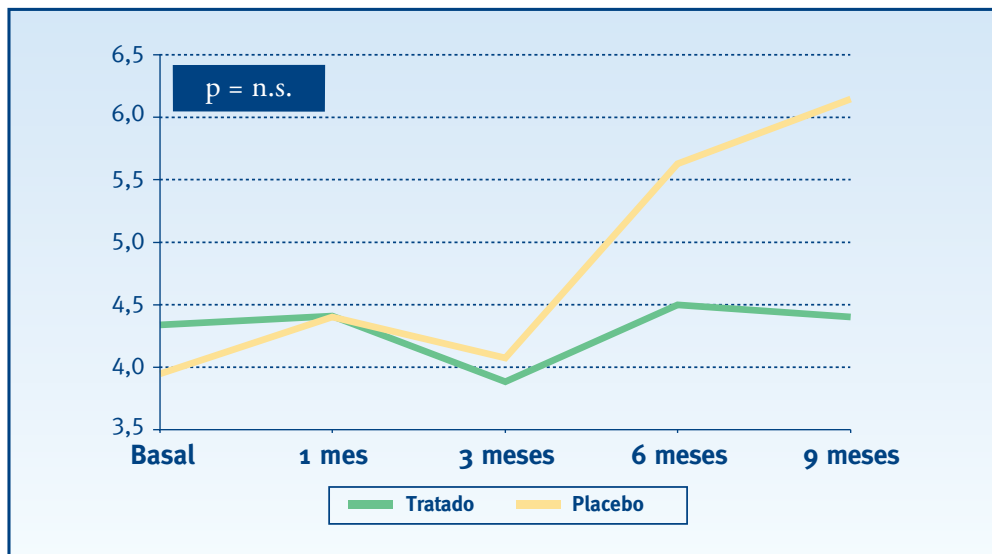


* Prueba t de comparación de coeficientes de rectas de regresión

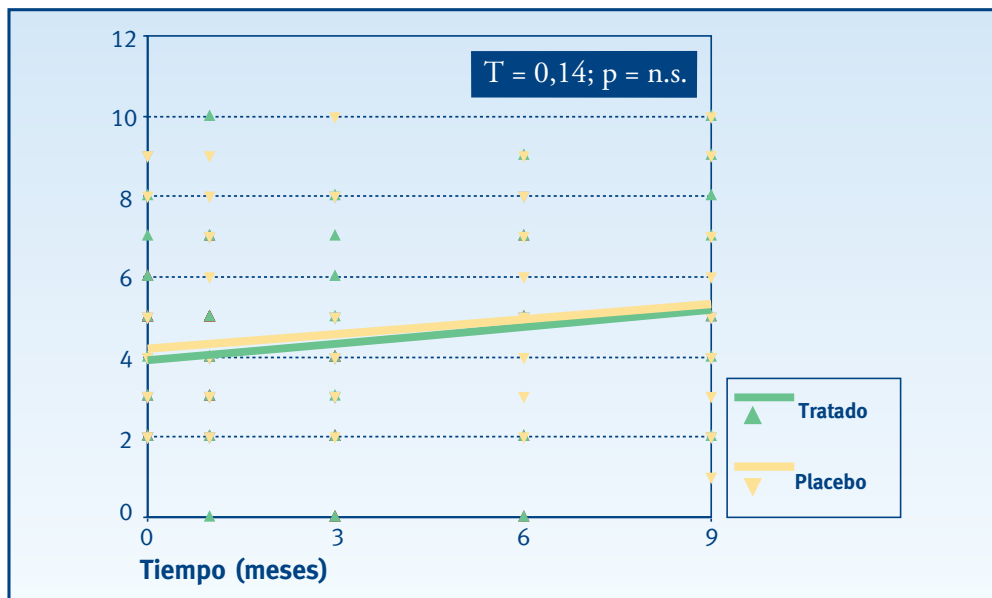
Agudeza visual próxima

En este caso existe una tendencia visible. El grupo tratado desde que se inicia el tratamiento sufre una mejora a lo largo de todas las visitas, frente al grupo placebo, que empeora. Estas diferencias aun siendo visibles gráficamente, no alcanzan significación estadística en ninguna de las visitas (Figuras 4.40 y 4.41).

• Figuras 4.40 y 4.41. Agudeza visual próxima



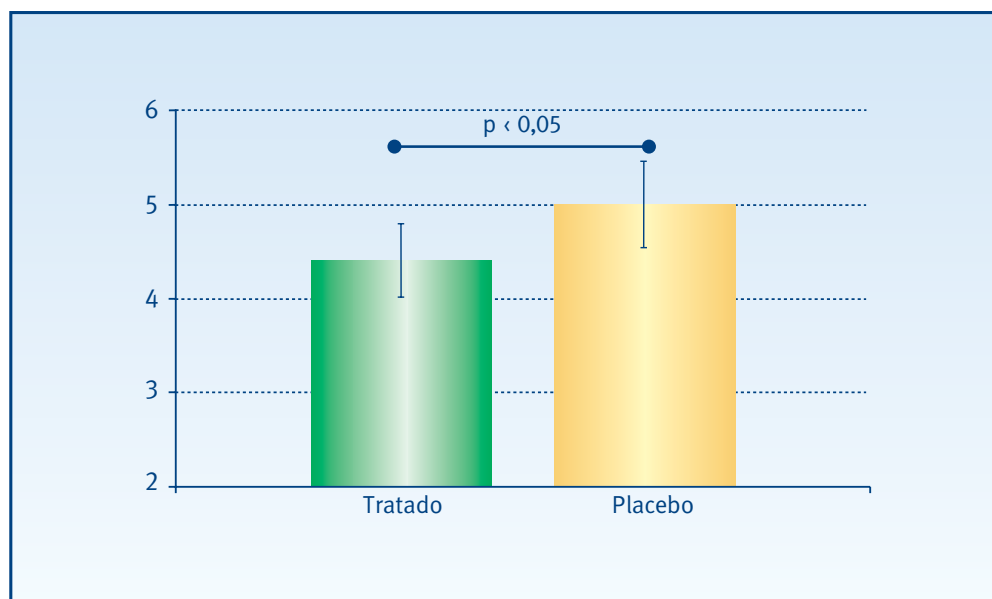
* Prueba no paramétrica U- Mann Whitney para dos muestras independientes



* Prueba t de comparación de coeficientes de rectas de regresión

Si comparamos los promedios del conjunto de medidas realizadas en cada grupo (visita 1 - visita final) observamos que existen diferencias significativas ($p < 0,05$) entre los dos grupos de tratamiento, a favor del grupo tratado (Figura 4.42).

• **Figura 4.42. Agudeza visual próxima**

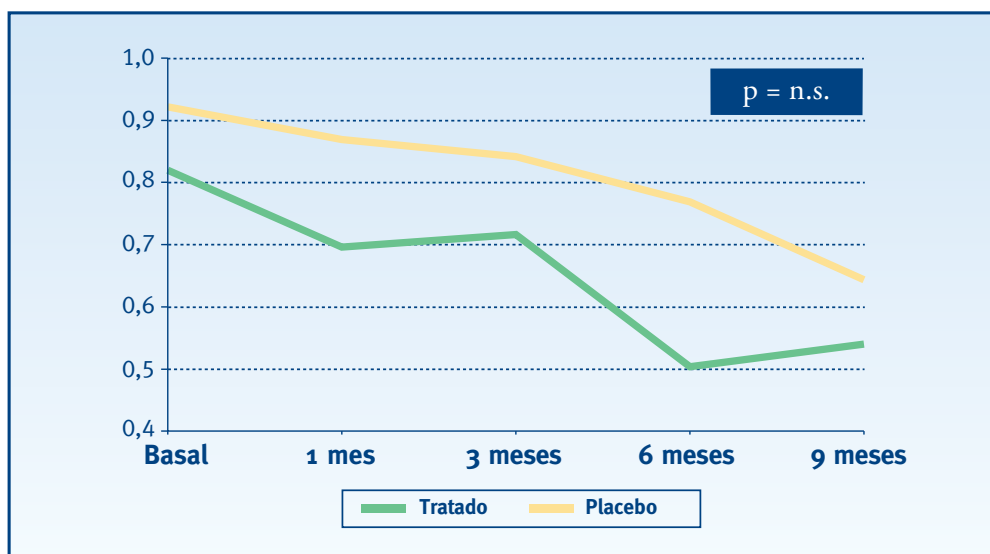


* Análisis de la varianza de un factor (ANOVA)

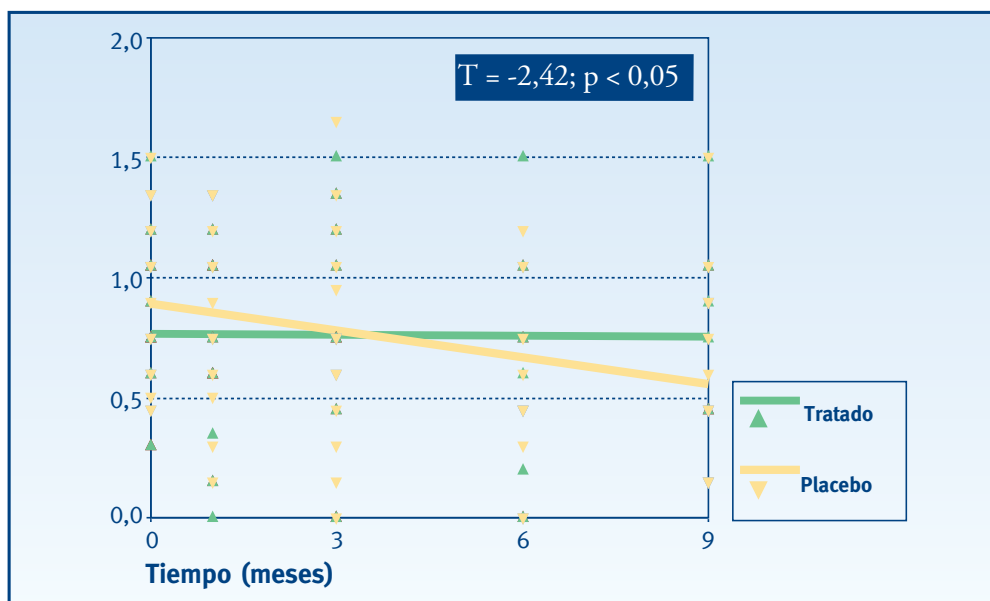
Sensibilidad de contraste

A lo largo de los seis primeros meses, ambas variables empeoran, siendo el grupo tratado inferior al placebo. Al llegar a los nueve meses, esto cambia; el grupo tratado mejora de tal manera que se sitúa en media 0,4275 puntos por encima del placebo. Estas diferencias no alcanzan significación estadística (Figuras 4.43 y 4.44).

• Figuras 4.43 y 4.44. Sensibilidad de contraste



* Prueba no paramétrica U- Mann Whitney para dos muestras independientes

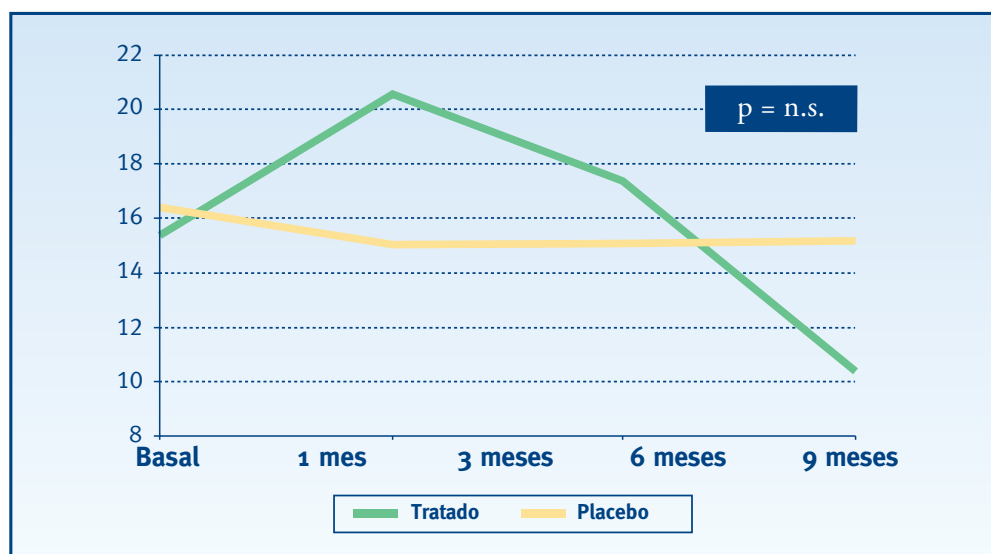


* Prueba t de comparación de coeficientes de rectas de regresión

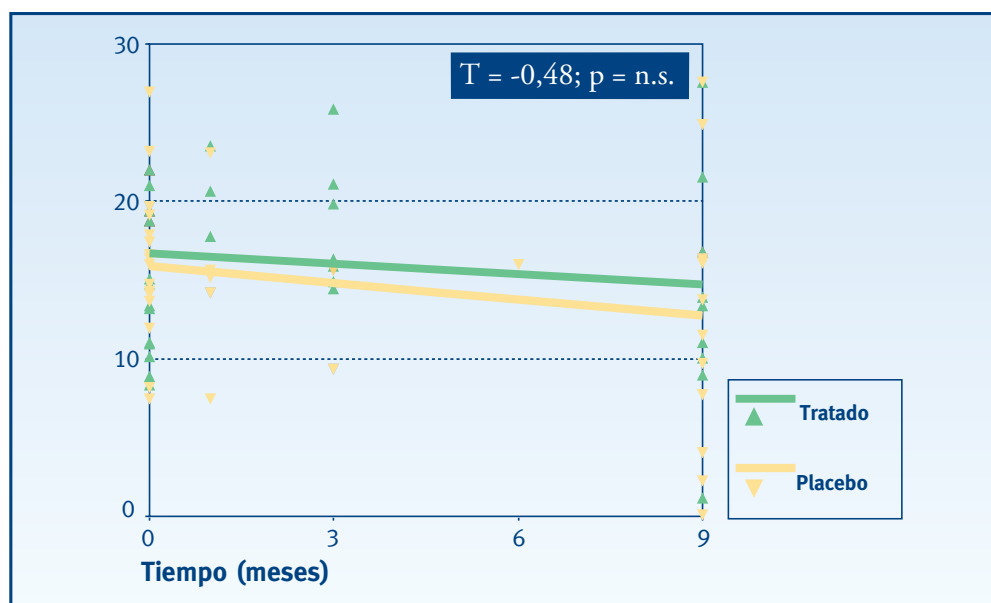
Sensibilidad media

Durante los 6 primeros meses el grupo tratado es superior al grupo placebo, dándose la mayor diferencia al mes de tratamiento (4 puntos). Aún así, en ninguna de las visitas se alcanza significación estadística (Figuras 4.45 y 4.46).

• Figuras 4.45 y 4.46. Sensibilidad media



* Prueba no paramétrica U- Mann Whitney para dos muestras independientes

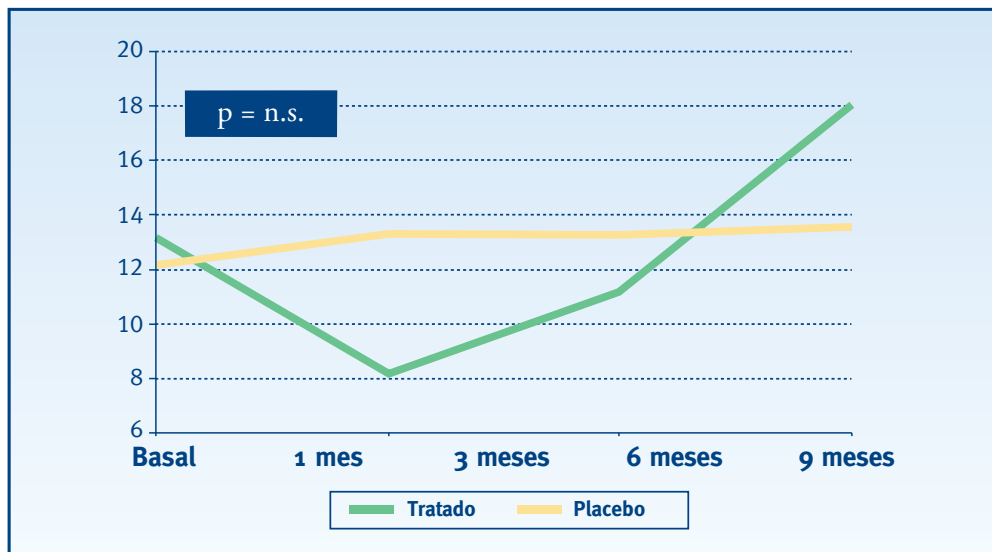


* Prueba t de comparación de coeficientes de rectas de regresión

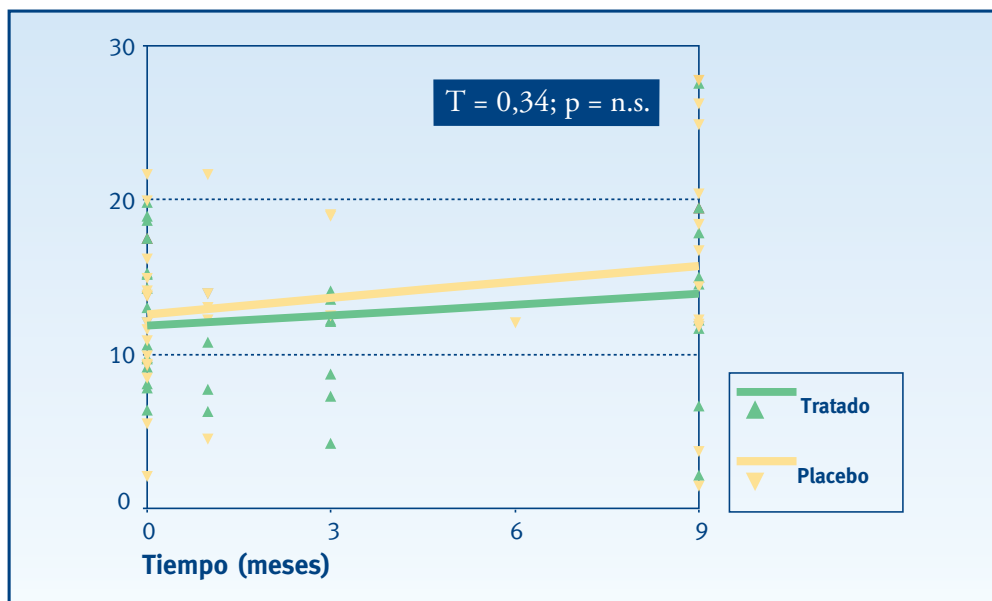
Defecto medio

Durante los 6 primeros meses el grupo tratado es inferior al grupo placebo, dándose la mayor diferencia al mes de tratamiento (3,43 puntos). Aún así, en ninguna de las visitas se alcanza significación estadística (Figuras 4.47 y 4.48).

• Figuras 4.47 y 4.48. Defecto medio



* Prueba no paramétrica U- Mann Whitney para dos muestras independientes

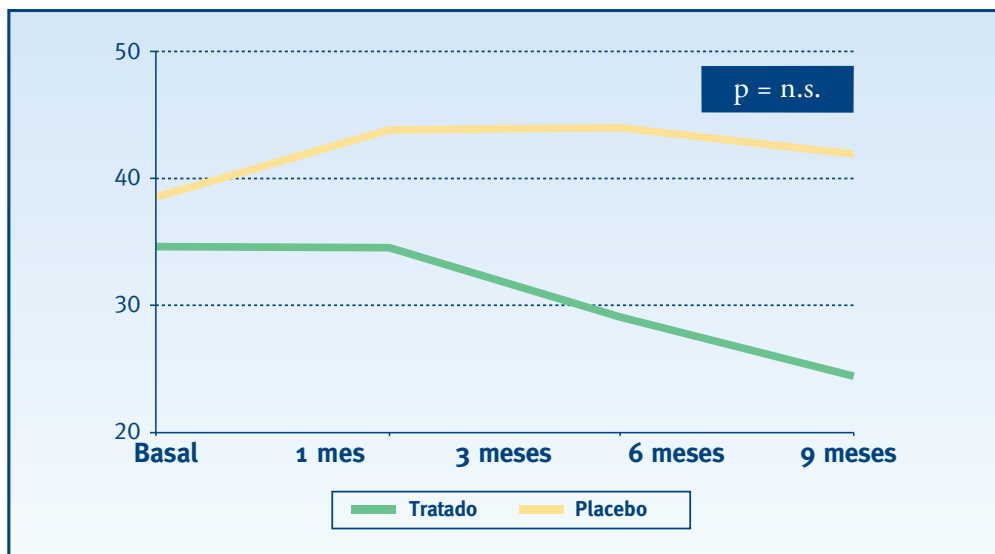


* Prueba t de comparación de coeficientes de rectas de regresión

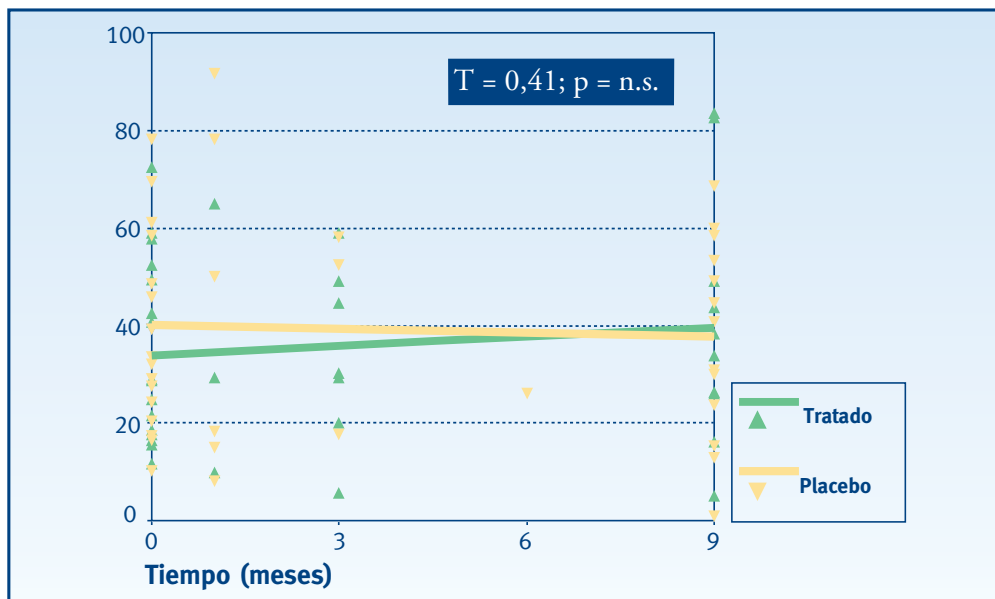
Varianza del defecto campimétrico

Como se puede observar en el gráfico de líneas, en los dos grupos la medida permanece relativamente estable hasta llegar a los tres meses. Desde este punto hasta los nueve meses, el grupo tratado no deja de mejorar frente al grupo placebo que hace todo lo contrario. Aún siendo la diferencia a los nueve meses en media de 28,45 puntos, no se alcanza significación estadística, en ésta ni en ninguna de las visitas anteriores (Figuras 4.49 y 4.50).

• Figuras 4.49 y 4.50. Varianza del defecto campimétrico



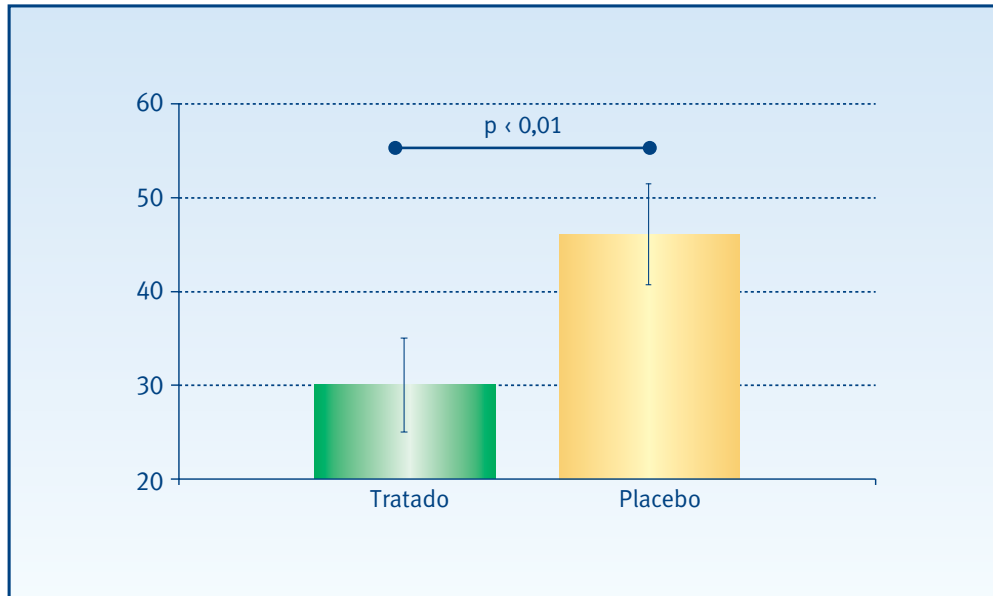
* Prueba no paramétrica U- Mann Whitney para dos muestras independientes



* Prueba t de comparación de coeficientes de rectas de regresión

Si comparamos los promedios del conjunto de medidas realizadas en cada grupo (visita 1 - visita final) observamos que existen diferencias significativas ($p < 0,01$) entre los dos grupos de tratamiento, a favor del grupo tratado (Figura 4.51).

• **Figura 4.51. Varianza del defecto campimétrico**

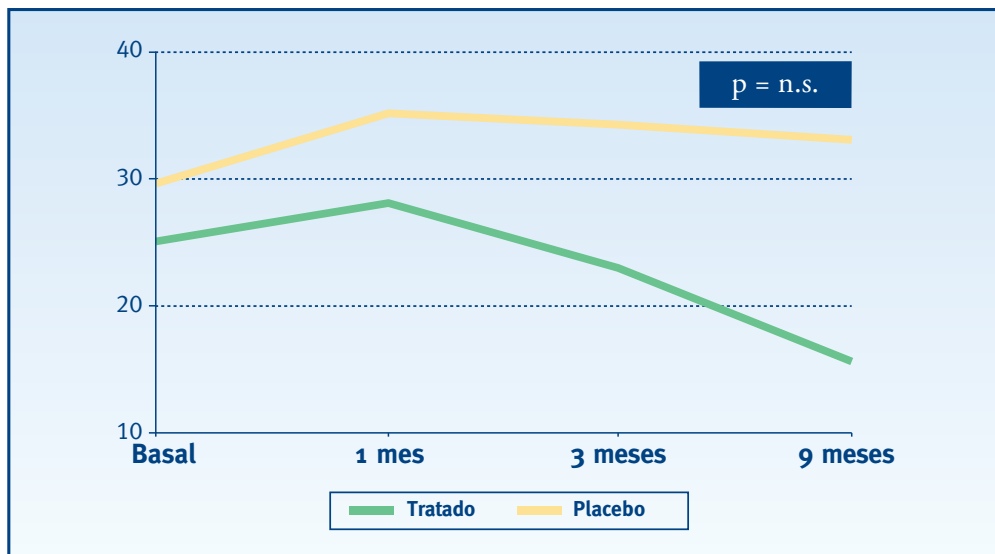


* Análisis de la varianza de un factor (ANOVA)

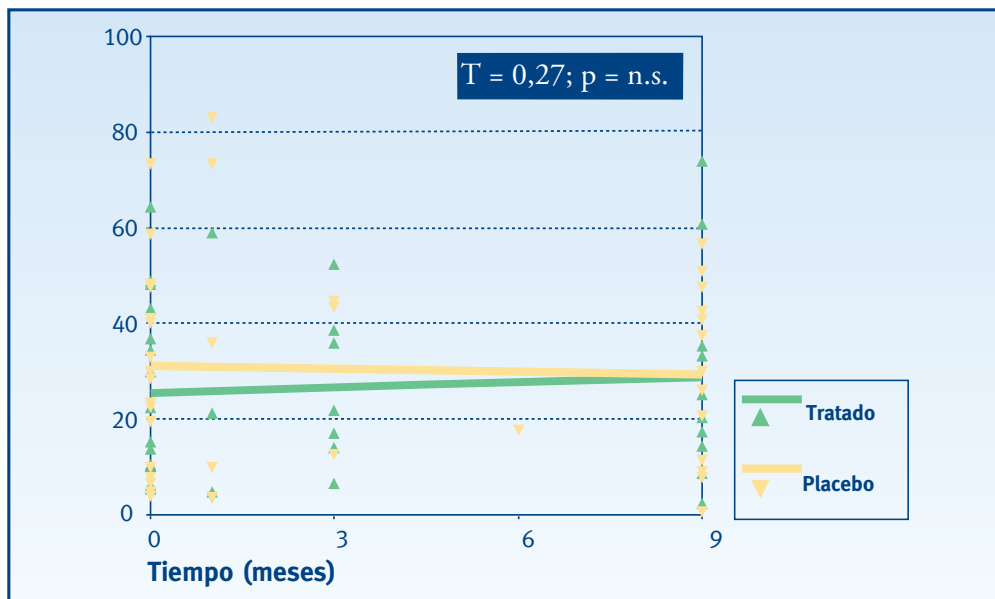
Varianza del defecto campimétrico corregido

Esta variable sufre un fenómeno parecido al de la anterior. En este caso la diferencia en media a los nueve meses es de 26,85 puntos. Aún así, en ninguna de las visitas se alcanza significación estadística (Figuras 4.52 y 4.53).

• Figuras 4.52 y 4.53. Varianza del defecto campimétrico corregido



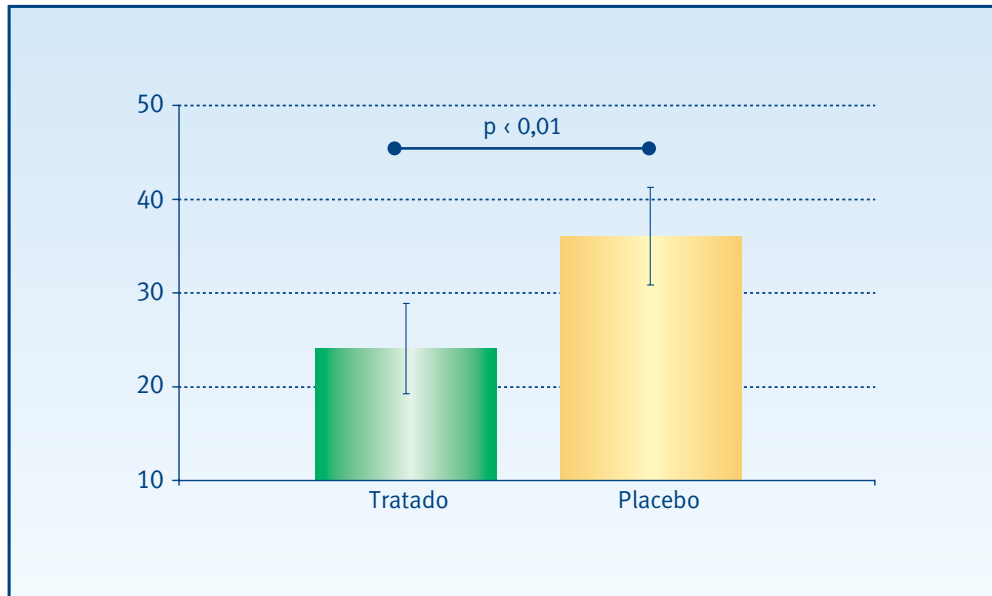
* Prueba no paramétrica U- Mann Whitney para dos muestras independientes



* Prueba t de comparación de coeficientes de rectas de regresión

Si comparamos los promedios del conjunto de medidas realizadas en cada grupo (visita 1 - visita final) observamos que existen diferencias significativas ($p < 0,01$) entre los dos grupos de tratamiento, a favor del grupo tratado (Figura 4.54).

• **Figura 4.54. Varianza del defecto campimétrico corregido**

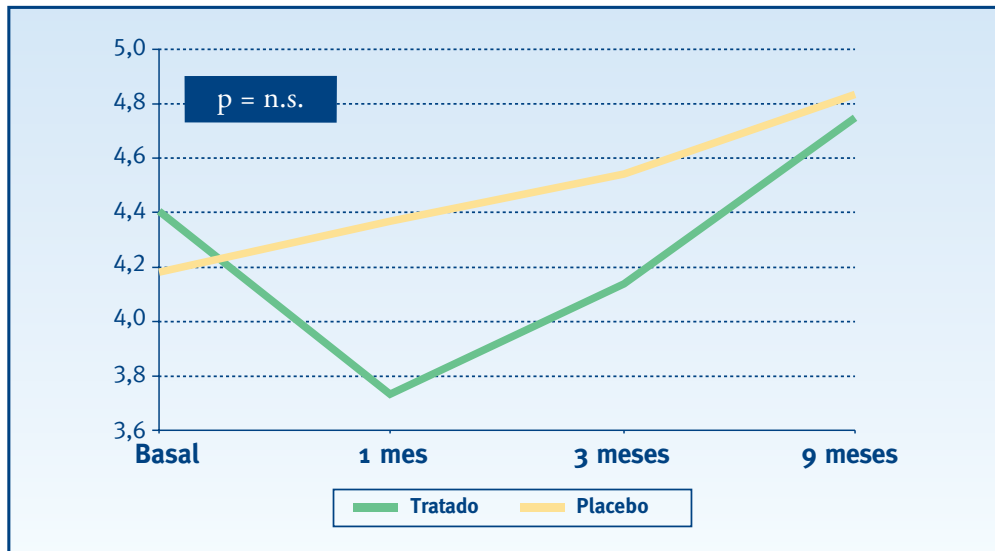


* Análisis de la varianza de un factor (ANOVA)

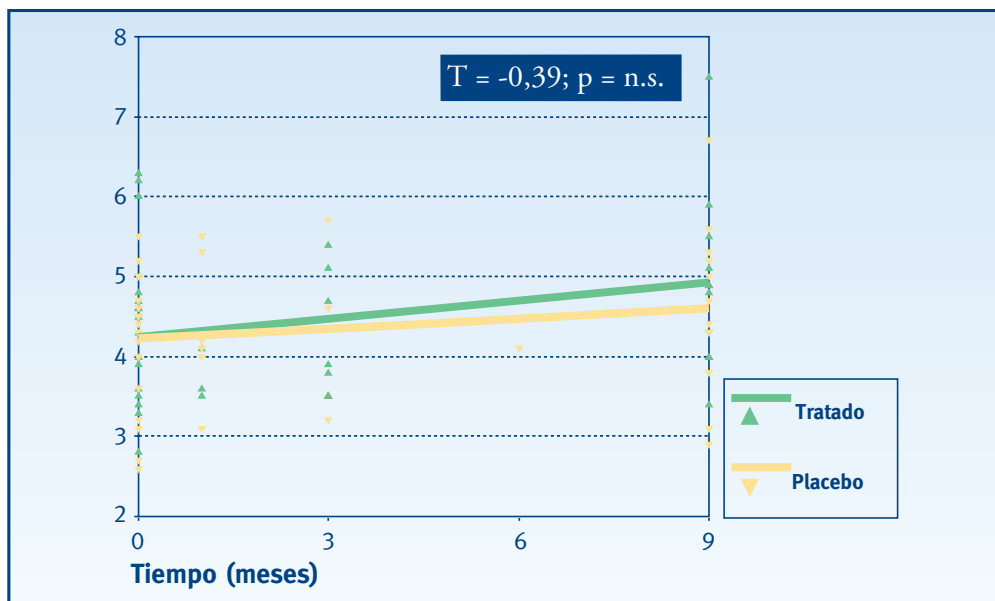
Fluctuación a corto plazo

Esta es la única variable en que el grupo tratado es inferior en todas las visitas al grupo placebo. Como en todos los casos anteriores en ninguna de las visitas se alcanza significación estadística (Figuras 4.55 y 4.56).

• Figuras 4.55 y 4.56. Fluctuación a corto plazo



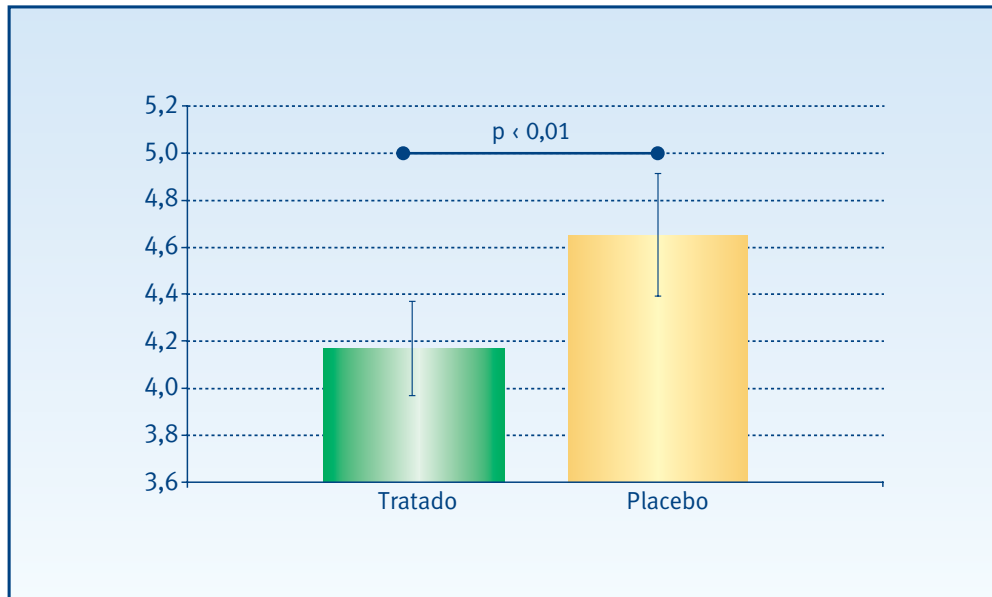
* Prueba no paramétrica U- Mann Whitney para dos muestras independientes



* Prueba t de comparación de coeficientes de rectas de regresión

Si comparamos los promedios del conjunto de medidas realizadas en cada grupo (visita 1 - visita final) observamos que existen diferencias significativas ($p < 0,01$) entre los dos grupos de tratamiento a favor del grupo tratado (Figura 4.57).

• **Figura 4.57. Fluctuación a corto plazo**

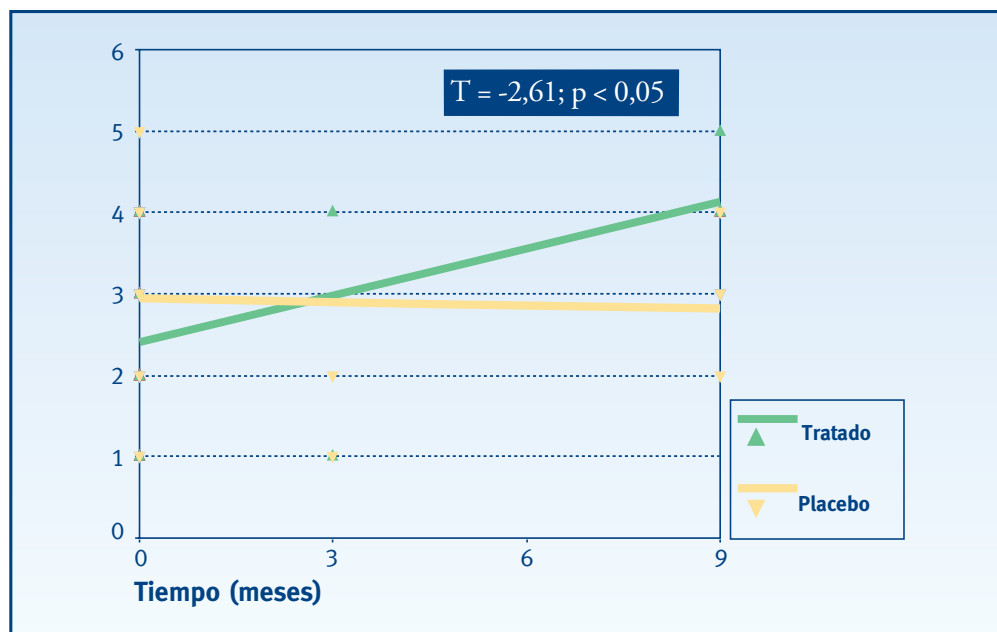


* Análisis de la varianza de un factor (ANOVA)

Tipo del escape en la angiografía con verde de indocianina

En el grupo tratado, a diferencia del placebo, se observa una tendencia hacia valores más elevados del tipo de escape según la AVI a medida que aumenta el seguimiento. La comparación de estas evoluciones en forma de pendientes es estadísticamente significativa (Figura 4.58).

• **Figura 4.58.** Tipo del escape según la angiografía con verde de indocianina

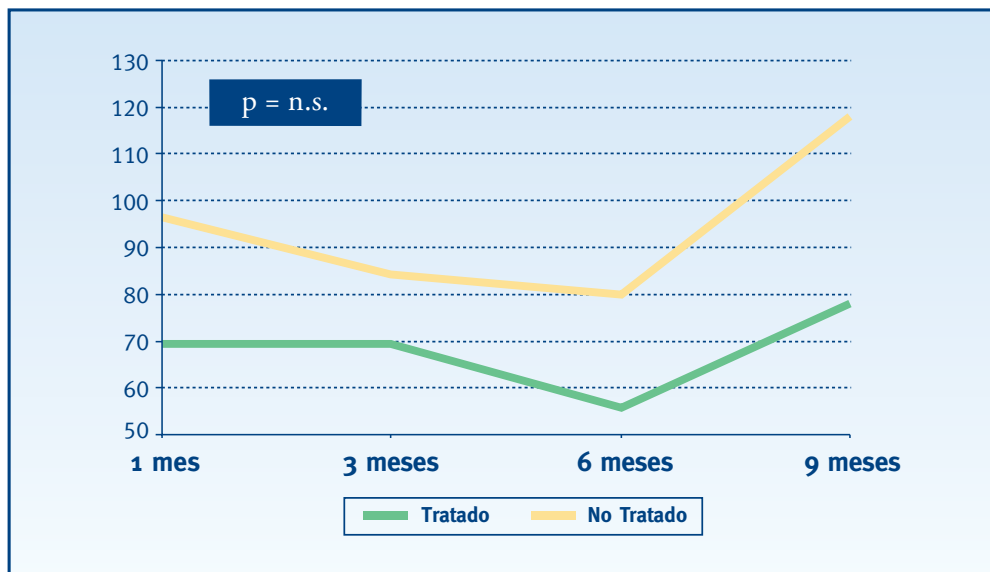


* Prueba t de comparación de coeficientes de rectas de regresión

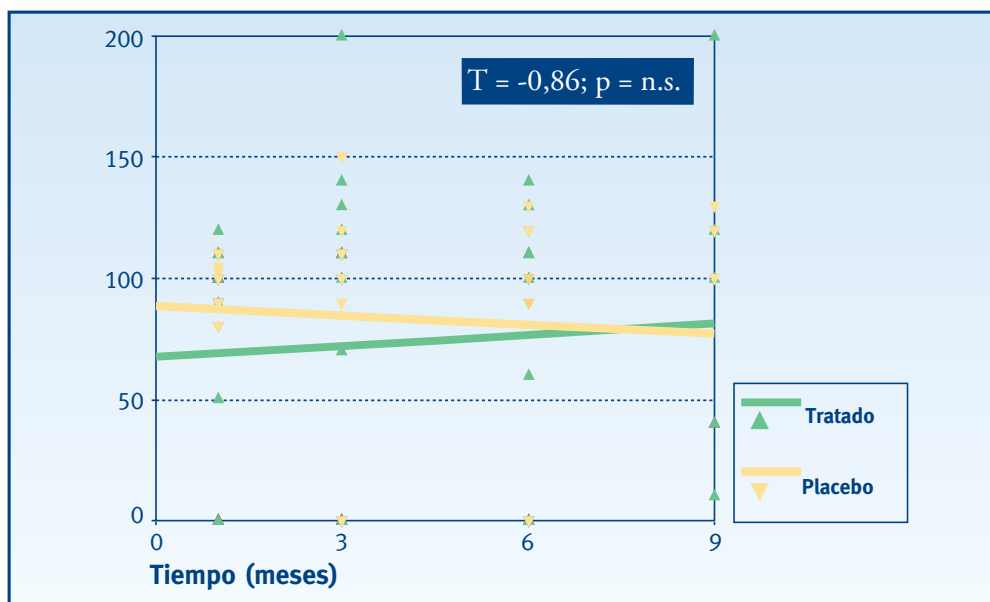
Escape en la angiografía fluoresceínica

El grupo tratado siempre tiene un escape en la AF por debajo del grupo placebo, de manera paralela a lo largo de las visitas. Las diferencias entre los grupos no alcanzan niveles de significación estadística (Figuras 4.59 y 4.60).

- Figuras 4.59 y 4.60. Escape según la angiografía fluoresceínica



* Prueba no paramétrica U- Mann Whitney para dos muestras independientes

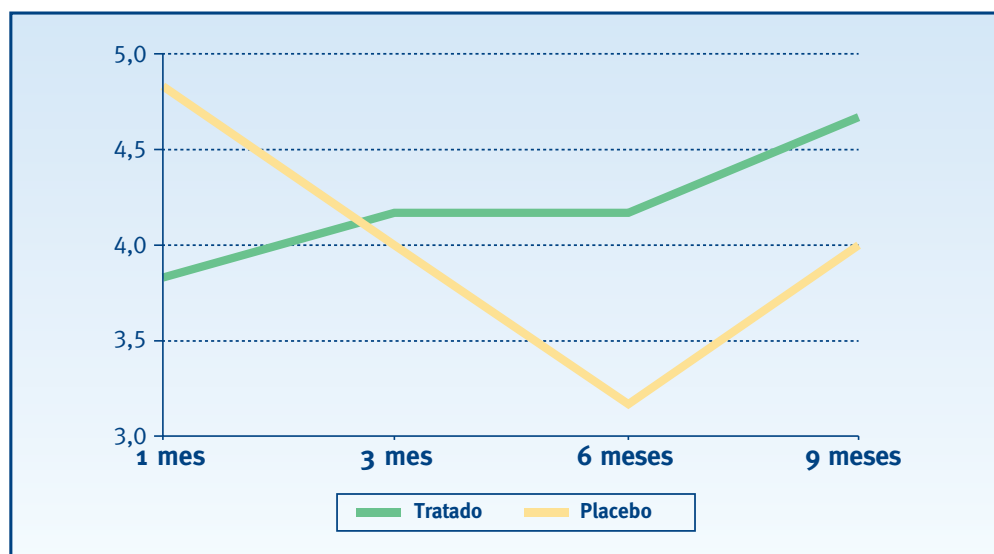


* Prueba t de comparación de coeficientes de rectas de regresión

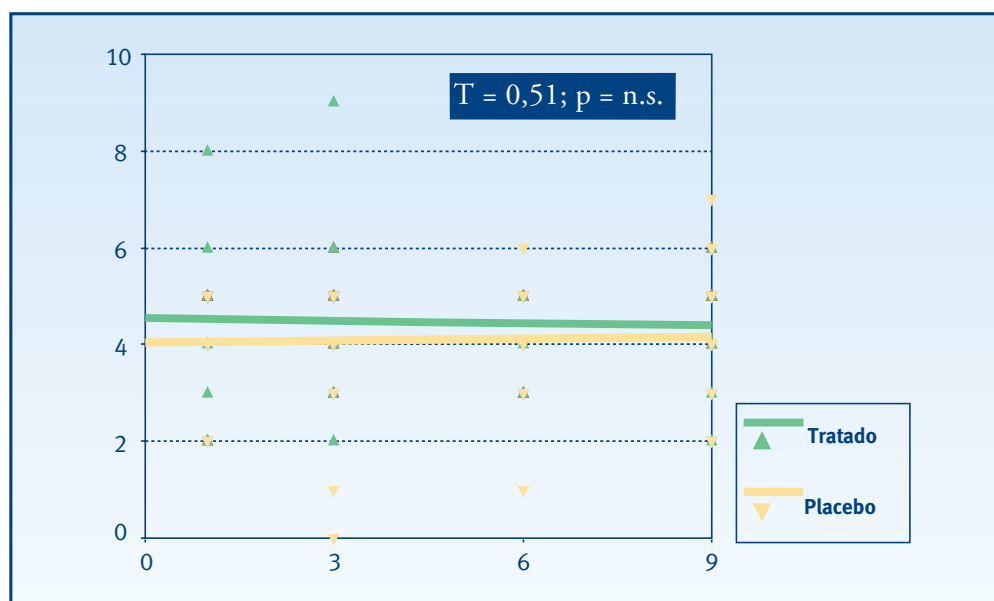
Grado de satisfacción del paciente

Como se puede observar en el gráfico de líneas, al iniciar el tratamiento, el grupo placebo presenta una mayor satisfacción, pero a partir del tercer mes y hasta el final del tratamiento, el grupo tratado está más satisfecho con el tratamiento. Estas diferencias no alcanzan niveles de significación estadística, en ninguna de las visitas (Figuras 4.61 y 4.62).

• Figuras 4.61 y 4.62. Grado de satisfacción del paciente



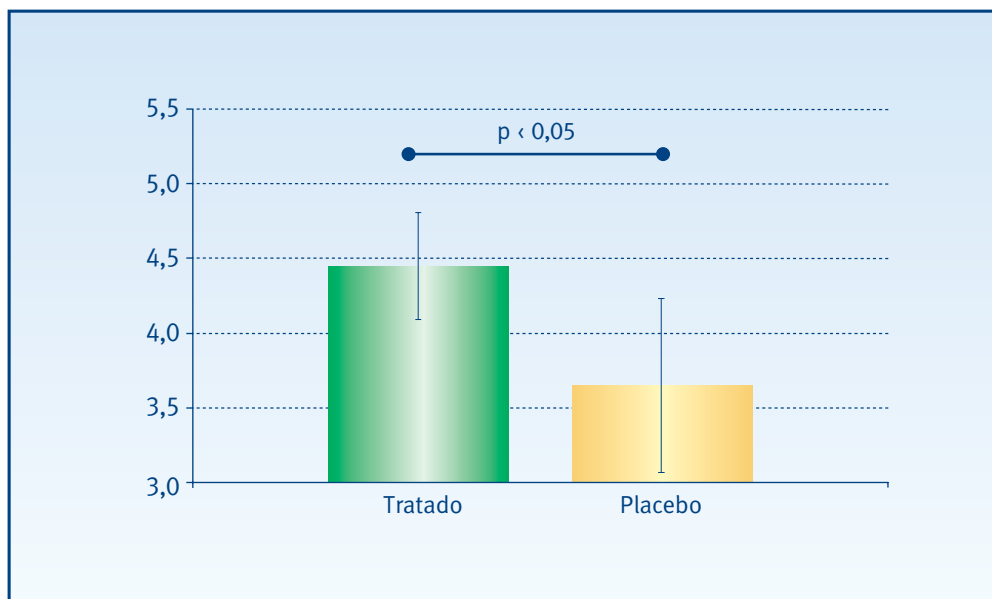
* Prueba no paramétrica U- Mann Whitney para dos muestras independientes



* Prueba t de comparación de coeficientes de rectas de regresión

Si comparamos los promedios del conjunto de medidas realizadas en cada grupo (visita 6 meses - visita final) observamos que existen diferencias significativas ($p < 0,05$) entre los dos grupos de tratamiento, a favor del grupo tratado (Figura 4.63).

• **Figura 4.63. Grado de satisfacción del paciente**



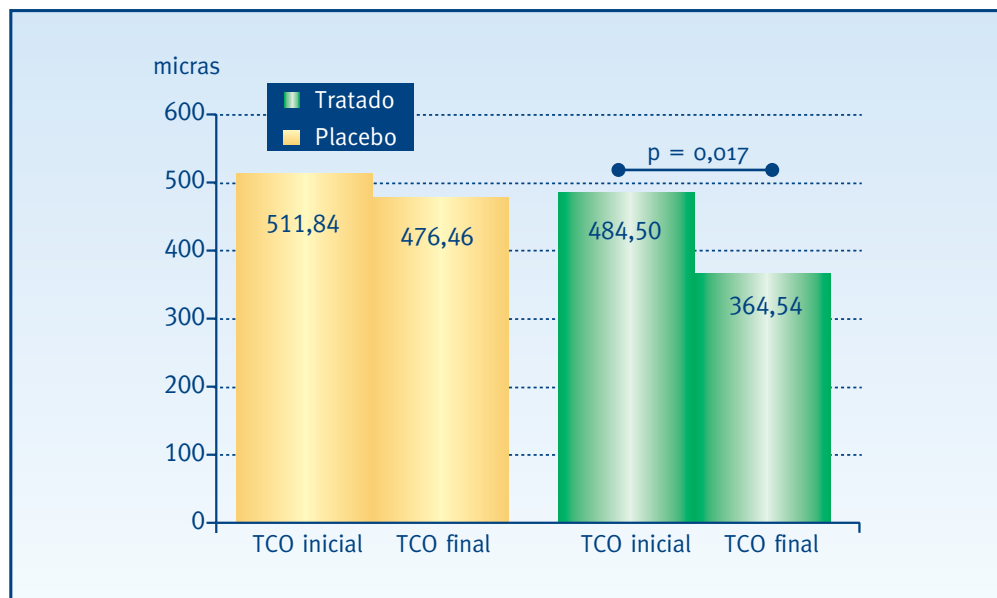
* Análisis de la varianza de un factor (ANOVA)

Tomografía de coherencia óptica

En el grupo tratado la TCO muestra una disminución significativa de su valor final (364,54 micras) con respecto del inicial (484,50 micras) ($p=0,017$), mientras que en el grupo no tratado, se observa sólo una ligera disminución que no es estadísticamente significativa (Figura 4.64).

La disminución de la TCO en el grupo tratado (valor inicial - valor final), es de una magnitud importante (120 micras) ya que casi alcanza una DE (137,9 micras).

• Figura 4.64. Tomografía de coherencia óptica



* Prueba t de Student de medidas repetidas

Complicaciones

Con relación a las complicaciones, en general son escasas. La Tabla 4.12 detalla los tipos y frecuencia en cada uno de los grupos.

• **Tabla 4.12. Complicaciones**

	Hemorragia subretiniana	Hemorragia vítrea	Atrofia del EPR	Desarrollo de una NVC clásica
Grupo Tratado	3	1	1	1
Grupo Placebo	2			

5. DISCUSIÓN

HISTORIA NATURAL DE LA NEOVASCULARIZACIÓN COROIDEA Y ALTERNATIVAS TERAPÉUTICAS

El criterio diagnóstico de una NVC clásica u oculta está íntegramente basado en la imagen de la AF. Aunque en la década de los 80, la definición y detección de una NVC clásica estaba bien definida, no ocurría lo mismo con la NVC oculta^{10;86;246-249}. Posteriormente suceden cambios en la interpretación de la AF²⁵⁰ que hacen posible, no solamente su definición, sino también su clasificación y diferenciación.

Como ya comentamos, existe una evidencia suficiente para justificar el tratamiento con FCG de la NVC clásica, ya sea ésta subfoveal o yuxtafoveal^{133;251}. La pérdida severa de la visión es del 61% en el grupo no tratado, en comparación con el 51% del grupo tratado²⁵¹. Pero este tratamiento con FCG resulta útil cuando todo el complejo neovascular es clásico y sin ningún indicio de NVC oculta; si la FCG se realiza en lesiones con algún componente oculto, no se observa diferencia significativa con relación al grupo no tratado (IC 95%)²⁵¹.

Debido a la falta de resultados favorables en el tratamiento de estas lesiones combinadas (clásicas más ocultas), el MPS sugiere que se debe tener cuidado cuando se considere el tratamiento parcial (sólo de la parte clásica) de estas lesiones. Incluso en aquellos casos donde se decide tratar sólo el punto brillante observado en la AVI, (sin incluir las áreas de NVC oculta identificadas en la AF)¹¹⁴, el resultado es similar al que se obtiene cuando sólo se trata la parte clásica de una lesión combinada.

Cuando se examinan los cambios anatómicos que acontecen luego de la FCG de una lesión combinada, se observa un resultado favorable a corto plazo. Dos semanas después del tratamiento, no se identifica el área oculta de la NVC, probablemente porque existe un bloqueo de la perfusión de la fluoresceína secundario al tratamiento. Sin embargo, más tardíamente el área oculta no sólo se hace de nuevo aparente, sino que también crece y se sustituye por tejido fibroso, todo esto acompañado de una pérdida severa de la visión¹².

Con relación a las lesiones ocultas puras, el MPS destaca que cuando se hace la FCG abarcando la zona más brillante de la AF, por norma general esta zona tratada resulta inferior al 50% de toda la lesión. Sin embargo señala que en muchos de estos casos, se desarrolla una NVC clásica precisamente en las zonas no tratadas con el láser¹².

En nuestra revisión de la historia natural de las NVC predominantemente ocultas secundarias a la DMAE, de 712 historias clínicas revisadas, sólo 37 pudieron ser estudiadas, 437 se les había tratado con FCG y en 238 no cumplían otros criterios de inclusión.

5 Discusión

En la población tratada la pérdida severa de la visión fue mayor y aconteció antes que en la población no tratada. Es probable que esta tendencia al tratamiento estuviera influenciada por la falta de ensayos que aclarasen la evolución de las lesiones combinadas, en una época donde todavía los criterios angiográficos para diagnosticar una NVC oculta se estaban desarrollando. De igual manera, es posible que la frecuente aparición de una NVC clásica en el curso evolutivo de una lesión oculta, haya tenido que ver para esta predilección por el tratamiento.

El propósito del tratamiento con FCG de estas lesiones ocultas sólo busca cambiar el pobre pronóstico visual. A los tres años de seguimiento la visión permanece estable en sólo una cuarta parte de los casos y disminuye de forma significativa en cerca de la mitad¹².

Además de nuestra revisión retrospectiva, existen muchas otras que confirman esta tendencia. Sin embargo todas las series estudiadas se basan en ojos con NVC subfoveales, sintomáticas y acompañadas de fluido subretiniano, lo que hace posible que este grupo pueda diferir de las lesiones ocultas asintomáticas y que no afecten a la fovea^{11;12}.

Este planteamiento confirma la necesidad de considerar el tratamiento sólo en aquellas lesiones ocultas que muestren signos y síntomas de progresión reciente. Dentro de estos signos, debemos prestar una atención especial a la hemorragia y a la NVC clásica, los cuales influyen en el tamaño y en el pronóstico visual. Por este motivo el MPS clasifica las lesiones ocultas en: (1) NVC ocultas sin componente clásico y sin hemorragias, (2) NVC ocultas sin componente clásico pero con hemorragia y (3) NVC ocultas y clásicas (con o sin hemorragias)¹¹. Las lesiones con hemorragias presentan una disminución media de la visión mayor que las carentes de hemorragias; sin embargo la diferencia no es estadísticamente significativa ($p = 0,23$). Los ojos que corresponden al grupo (1) (NVC oculta sin componente clásico y sin hemorragias), no desarrollan un tejido fibroso subretiniano extenso; sin embargo el 22% de los del grupo (2) (NVC oculta y hemorragia) y el 33% de los del grupo (3) (NVC oculta y clásica) desarrollan tejidos fibrosos extensos, abarcando el 50% o más de la lesión macular final¹¹.

Por otra parte, cerca del 50% de los pacientes con NVC oculta sin evidencia de componente clásico, desarrollan una lesión clásica entre los 9 y 12 meses siguientes. Este cambio se asocia a un incremento adicional de la pérdida de la visión¹². En otras palabras los ojos no tratados afectados de padecer una NVC oculta que al año presentan una NVC clásica tienen más probabilidades de sufrir una pérdida visual severa, en comparación con los ojos que durante este mismo tiempo de seguimiento no desarrollan una NVC clásica¹².

Con relación al ojo contralateral, aproximadamente el 9,7%¹⁰ de los pacientes con una DMAE exudativa en un ojo, puede presentar una NVC oculta en su otro ojo, el cual puede estar asintomático y con una excelente AV. Según nuestro EAC, este porcentaje es de 65,7% (23 de 35 ojos. Anexo 5, Tabla 5.2). Esto nos recuerda la importancia del examen binocular con biomicroscopía en todos los pacientes diagnosticados de DMAE exudativa unilateral, aun a pesar de que no nos refieran alteración visual en su otro ojo.

5 Discusión

La TFD ha supuesto un cambio en el pronóstico visual de estos pacientes^{7-9;143}, ya que a partir de su introducción las lesiones combinadas pueden ser elegibles para ser tratadas. Sin embargo existen dos razones fundamentales que han motivado que algunos grupos de estudio cuestionen²⁵²⁻²⁵⁴ su eficacia. Estas razones son el estrecho margen de beneficio y su alto coste.

Con el motivo de lograr un mayor beneficio, se han ideado nuevas formas de tratamiento como son la radiación¹⁴⁵⁻¹⁴⁹, los fármacos antiangiogénicos (talidomida, corticoides e interferón alpha-2a¹⁵⁰⁻¹⁵²) y la TTT. Como método terapéutico, la TTT es de bajo costo, no es molesto para el paciente y se asocia a pocos efectos secundarios.

La amplia diferencia entre la TFD y la TTT relacionada con el coste²⁵⁵, en contraste con el estrecho beneficio de ambos tratamientos, son factores que justifican la comparación entre ambos procedimientos. Maberley et al.²⁵⁶ estudian una serie consecutiva de 115 pacientes tratados de forma paralela y demuestran que al año de seguimiento, los efectos de ambos tratamientos sobre la AV no difieren significativamente. De igual forma, tampoco hay diferencia en el tamaño de la lesión o en su actividad angiográfica final. Sin embargo hay que hacer notar que este estudio no es aleatorizado y la calidad del diseño es escasa.

ENSAYO TERMOTERAPIA TRANSPUPILAR CONTRA PLACEBO

El mecanismo de acción de la TTT es desconocido. Es probable que esté relacionado con un efecto de trombosis vascular como sucede en los melanomas^{217;220} o con un fenómeno de apoptosis celular, derivado de la liberación de radicales libres a partir del tejido irradiado^{158;161;257-261} o bien puede ser debido a un efecto de hipoxia transitoria a nivel coroideo²⁶². Recientemente Ming et al. demuestran que es posible lograr la regresión de neovasos experimentales, inducidos en ratas, tras la aplicación de la TTT sin ocasionar daño colateral a la retina neural²⁶³.

Nakajima et al.²⁷⁸ realizan el examen histológico de NVC inducidas en monos. Aunque no descartan la formación de trombos entre el primer y cuarto mes después del tratamiento, es a los 4 meses cuando confirman que el efecto térmico del tratamiento provoca la destrucción y pérdida de células endoteliales en la NVC, asociada a cambios de fibrosis. Clínicamente este efecto se hace patente con la ausencia del escape de colorante en la AF y en la AVI.

Desde el año 1999¹³ se suceden una serie de publicaciones que sugieren un efecto positivo de la TTT en el tratamiento de las lesiones ocultas*. Según estos artículos este tratamiento provee mejoras tanto de la AV (entre el 50 y el 86% de los pacientes) como del escape, logrando una reducción progresiva de la exudación ocasionada por la NVC oculta. Sin embargo, existen otros estudios que se muestran menos optimistas con los resultados de la TTT^{241;267}.

* 217;223;231;232;234;238;264-266

5 Discusión

Nuestro EAC constituye la primera serie a doble ciego que existe en la literatura acerca de la TTT en la NVC oculta secundaria a la DMAE. En general los resultados obtenidos, no indican un efecto de cuantía en el grupo tratado en comparación con el placebo. Sin embargo hay que señalar que aunque los dos grupos son homogéneos, las variables recogidas en el momento basal son superiores en el grupo placebo, (éstas incluyen la AV, los índices de campo visual y el tamaño de la lesión), pero sus diferencias no alcanzan un valor de significación estadística.

Los niveles de visión obtenidos en nuestro estudio piloto son similares a los observados en nuestra serie histórica, basada en la historia natural de la NVC oculta. Este dato se relaciona con lo descrito en otros estudios. Haas et al.²⁴¹ (estudio piloto prospectivo) y Gustavsson et al. (EAC a simple ciego)²²⁹, sugieren que la mejora o pérdida de la visión luego de la TTT es comparable con el curso natural de la enfermedad.

Existen artículos cuya tendencia a favor de la TTT se basa en los beneficios teóricos que se derivan de comparar su efecto terapéutico con el curso natural de la enfermedad^{223;231;234;238}. En realidad, estas comparaciones sólo servirían como punto de partida para el diseño de estudios aleatorizados, por lo que sus resultados deben ser considerados con cautela²⁶⁸.

Es posible que las diferencias en los criterios de inclusión justifiquen o puedan influir de alguna manera para que los estudios prospectivos no aleatorizados muestren mejores resultados visuales que los EAC. En nuestro EAC sólo incluimos las NVC predominantemente ocultas, con signos claros de actividad reciente y sin tratamiento previo de ningún tipo. Algunas publicaciones de series no aleatorizadas, incluyen NVC ocultas y clásicas^{217;232}, incluso con tratamiento previo²³².

Otra posibilidad podría ser la extensión de la lesión. En el EAC incluimos membranas de hasta 5.000 micras. Con el aumento de la lente que habitualmente empleamos (Goldmann, OG 3 M), se pueden abarcar lesiones de hasta 3.000 micras con una sola aplicación. Para lesiones más extensas es necesario emplear aplicaciones múltiples, pudiendo ocasionar algún efecto de sobre tratamiento. También es posible que las lesiones de gran tamaño en sí mismas puedan suponer un peor pronóstico.

AGUDEZA VISUAL, SENSIBILIDAD DE CONTRASTE, ESCAPE NEOVASCULAR Y GRADO DE EFICACIA

En nuestro EAC, también estudiamos otros factores. Al igual que la AV, la SC tampoco muestra una diferencia importante a favor del tratamiento.

En el caso de la AF, existe una tendencia hacia la regresión del escape en el grupo tratado en comparación con el control sin alcanzar una significación estadística. Este efecto también lo confirman Nakajima et al.²⁷⁸ y Lanzetta et al.²⁵⁷ Una semana después de la TTT, se observa tinción de la NVC con regresión importante del escape²⁷⁸ y a las 4 semanas, incluso se observa una regresión histológica de la NVC²⁷⁸.

5 Discusión

El tiempo necesario para que ocurra una regresión de la NVC puede estar influenciado por el tiempo que requiere la resolución del fluido subretiniano, que es cuando la TTT surte su efecto²⁷⁸. Lanzetta et al.²⁵⁷ publican una serie de 64 ojos tratados con TTT y destacan que aunque el escape se incrementa a la hora de realizado el tratamiento, éste se resuelve al mes siguiente.

A pesar de estos resultados, es una paradoja el hecho de que el grado de eficacia (la cual es la resultante de combinar la AV con el escape después del tratamiento) es superior en el grupo tratado del EAC (al igual que en el estudio piloto). Sin embargo recordemos que la función única de esta variable es poder identificar rápidamente y en resumen los resultados obtenidos en cada paciente. No hay dudas de que el valor estadístico de esta resultante es inferior, al valor que en sí misma posee cada una de las variables que se han combinado, para el cálculo del grado de eficacia.

En lo concerniente al escape observado en la AVI, nuestro interés está centrado en poder relacionarlo con el resultado visual. Según Obana et al.²⁴² este escape se corresponde con el grado de inmadurez y éste a su vez con la agresividad de la NVC: cuanto más inmadura es la NVC, más agresiva y peor pronóstico visual le acompaña.

Considerando esta observación, en el año 2003 estudiamos una serie de 35 ojos tratados con TFD. En este trabajo demostramos que la AVI es una prueba que nos puede ayudar a establecer un pronóstico visual, dependiendo del escape que se observe. Así, las NVC tipo A y B (inmaduras, con gran capacidad de crecimiento y destrucción) se asocian a un peor pronóstico visual, a diferencia de las tipo C y D (menos activas, donde ya existe indicios de tejido fibroso y en el cual el endotelio de la NVC es de tipo no fenestrado, sin tendencia a la exudación), donde existen amplias posibilidades de estabilizar e incluso mejorar la visión^{269;270}.

En el caso de las NVC ocultas, tanto en el estudio piloto como en el EAC, esta correlación pronóstica no alcanza un valor de importancia clínica. Sin embargo esta clasificación resulta estadísticamente significativa para evaluar la regresión de la actividad de la NVC luego del tratamiento. En el EAC confirmamos el efecto terapéutico positivo en el grupo tratado, ya que en éste se observa una clara involución de la NVC en comparación con el grupo control.

OTRAS VARIABLES DE SIGNIFICACIÓN ESTADÍSTICA: TOMOGRAFÍA DE COHERENCIA ÓPTICA, VARIANZA DEL DEFECTO CAMPIMÉTRICO, VARIANZA DEL DEFECTO CAMPIMÉTRICO CORREGIDO, AGUDEZA VISUAL PRÓXIMA Y GRADO DE SATISFACCIÓN

Además de la regresión de la actividad de la NVC después del tratamiento, otras variables que también alcanzan significación estadística en el EAC son la, TCO, LV, CLV, la AV próxima y el grado de satisfacción. Sus valores mejoran en el grupo tratado en comparación con el grupo control y sus resultados están íntimamente relacionados.

5 Discusión

La TCO confirma la regresión del escape neovascular luego de la TTT en el grupo tratado. Otros autores también confirman este efecto en estudios no aleatorizados^{279;280}. Sin embargo esta regresión no se corresponde con una mejora en la MS y sólo la LV y la CLV son los índices de campo visual que mejoran en la misma medida que lo ha hecho el espesor retiniano. La interpretación de este hecho se relaciona con un efecto positivo de la TTT logrando reducir la exudación retiniana, pero debido al deterioro macular asociado a una DMAE avanzada con un componente exudativo extenso, la MS sólo muestra una tendencia en la misma dirección sin alcanzar significación estadística.

Ishikawa et al.²⁸⁰ demuestran que la mejora de la función visual en los ojos con NVC oculta secundaria a la DMAE es mayor cuando el aumento en el espesor foveal es escaso. Toman como referencia el electroretinograma macular focal y observan que el incremento en la amplitud de la onda b, como resultado de la reducción en el espesor retiniano, sugiere una recuperación en la función de las capas medias de la retina. Sin embargo no sucede lo mismo con la amplitud de la onda a, la cual no muestra ninguna variación, lo que probablemente esté influenciado por el daño en la función de los fotorreceptores ocasionado por el efecto térmico de la TTT²⁸⁰. De forma que el grado de recuperación de la amplitud de la onda b es menor cuando la regresión en el espesor retiniano es mayor, lo que significa que los ojos con un efecto mayor en el espesor retiniano pueden padecer un daño mayor en la función de los fotorreceptores.

Tanto la LV como la CLV pueden manifestar un daño muy profundo a nivel de los fotorreceptores. Sin embargo, sus valores mejoran significativamente lo que confirma la escasa magnitud de un efecto nocivo derivado de la hipertermia y aun más, ponen en evidencia la mejora del escotoma preexistente derivado de la NVC.

Esta regresión en el tamaño y profundidad del escotoma puede explicar la mejora también significativa en la AV próxima en el grupo tratado en comparación con el control, lo cual supondría una mejora en la calidad de la visión. Como consecuencia, este efecto beneficioso se refleja en el grado de satisfacción del paciente. Hay que señalar que este valor lo recoge un optometrista en cada visita que realiza el paciente, quien está enmascarado al igual que el resto del equipo investigador. En el EAC podemos afirmar que los pacientes tratados mejoran significativamente su estado visual de manera sólo subjetiva.

FACTORES QUE INFLUYEN EN EL RESULTADO TRAS LA TERMOTERAPIA TRANSPUPILAR

Hasta ahora resulta difícil estandarizar el tratamiento con TTT¹⁵⁹, lo cual normalmente es posible con la FCG o la TFD. Existen factores como son la pigmentación del paciente y el grado de exudación, que hacen difícil determinar la energía más apropiada.

5 Discusión

Robertson et al.²⁸¹ confirman el poco incremento en la temperatura derivado de la TTT, en melanomas carentes de pigmento. La presencia de una circulación coroidea normal, permite que el calor se disipe y previene el daño térmico derivado de una temperatura elevada. Es posible que algo similar ocurra con la TTT aplicada a la NVC. La energía luminosa de la TTT se absorbe por la melanina en la periferia del EPR y coroides y por la melanina fagocitada por los macrófagos de la NVC, lo que provoca un aumento de la temperatura.

Los ojos de pacientes japoneses pueden tener un contenido en melanina superior que el de los caucásicos, por lo que la temperatura que se emplea en estos últimos suele ser mayor²⁷⁸. En ojos muy pigmentados la temperatura aumenta muy rápidamente en la retina y coroides, si lo hace por encima de los 43° C, se produce un daño tisular irreversible²⁸².

En el caso del EAC, también registramos la pigmentación del paciente, pero no observamos diferencias ya que en general todos los pacientes son poco pigmentados y la energía que empleamos es la estándar. Sin embargo existen diferencias individuales y étnicas en el contenido de melanina, por lo que el grado de dispersión del calor en cada caso dependerá de la cantidad de la exudación y de la hemorragia asociada a la NVC, así como de la circulación coroidea.

Nuestro estudio piloto en cierta forma nos ayudó a determinar los parámetros que podrían asociarse con mejores resultados visuales y menos efectos colaterales. Además nos ayudó a determinar nuestros criterios de inclusión para realizar un EAC lo más objetivo posible. Por esta razón, no incluimos pacientes con NVC predominantemente clásica, ni lesiones con amplios DEPR.

En nuestro EAC el tiempo de seguimiento es de 9 meses. El grupo de estudio VIP tardó dos años para determinar la eficacia de la TFD en la NVC oculta¹⁴⁴. Luego de la traslocación macular, Ishikawa et al.²⁸⁰ encuentran una mejora en la onda a del electroretinograma macular focal a los 18 meses de la intervención. Es probable que en este momento, más de la mitad de los pacientes hayan cumplido los 24 meses de seguimiento. Recordemos que la AV muestra una tendencia positiva en el grupo tratado, la cual aunque no es significativa, hace pensar que un seguimiento más largo se pueda asociar a una mejora visual de mayor amplitud en el grupo tratado. Este hecho se ve reforzado por la seguridad que ofrece la TTT, debido a su baja tasa de efectos colaterales.

En cuanto a las complicaciones que ocurren en el EAC, son escasas y algunas relacionadas con el sobre tratamiento, como son la atrofia del EPR y la oclusión vascular, esta última observada sólo en un paciente del estudio piloto. Ambos efectos pueden estar influenciados por la curva de aprendizaje. Otras complicaciones guardan relación con la historia natural de la NVC secundaria a la DMAE, como son la hemorragia subretiniana y vítrea y el desarrollo de una NVC clásica.

En resumen, nuestro EAC no muestra diferencias significativas relacionadas con la AV lejana (aunque si con la AV próxima), en los pacientes tratados con la TTT en comparación con el grupo control. Sin embargo la seguridad que ofrece y la tendencia que existe a favor del tratamiento, en las demás variables relacionadas con la función visual, hacen posible que se pueda investigar su aplicación asociada a fármacos antiangiogénicos.

6. CONCLUSIONES

Después de analizar nuestros resultados derivados de los tres estudio clínicos, las evidencias sugieren que:

1. **El estudio histórico (serie de la historia natural)**, nos alerta de la gran magnitud que llega a alcanzar la pérdida de visión en los pacientes con una neovascularización coroidea oculta asociada a la degeneración macular asociada a la edad.
2. Si este cambio se expresara como la diferencia de visión (inicial menos final), dividida por la desviación estándar de la visión inicial, nos acercamos al valor 1 de la desviación estándar, lo cual puede considerarse como un cambio de gran tamaño.
3. **El estudio piloto de termoterapia transpupilar** corrobora los cambios de visión obtenidos en el estudio histórico. En ambos grupos la pérdida de visión es similar.
4. Definimos el grado de eficacia en función del grado de exudación y agudeza visual final. Su tendencia en el estudio piloto es positiva pero no significativa.
5. El grado de satisfacción de los pacientes presentó una evolución bastante plana. Aunque a los 9 meses es ligeramente inferior que al mes, no evoluciona paralela a la gran pérdida de visión que sufren los pacientes.
6. La visión próxima tiende a mantenerse durante los primeros 6 meses y a empeorar a partir de dicho momento.
7. **En el ensayo clínico de termoterapia transpupilar contra placebo** constatamos que los grupos estudiados son homogéneos. No se han observado diferencias significativas en ningunas de las variables iniciales. Si existe alguna tendencia, ésta favorece al grupo placebo más que al tratado. Las variables basales de: agudeza visual, índices de campo visual y tamaño de la lesión son superiores en el grupo placebo, pero las diferencias no son significativas.
8. El tratamiento de la degeneración macular asociada a la edad con termoterapia transpupilar no es inferior al placebo en ninguna de las variables.
9. Con respecto a la eficacia, existen mejoras significativas en los resultados del grupo tratado relacionados con la visión próxima, grado de satisfacción, tomografía de coherencia óptica, regresión de la actividad de la neovascularización coroidea, varianza del defecto campimétrico y varianza del defecto campimétrico corregido.
10. Con respecto a la seguridad, se han registrado un reducido número de complicaciones, algunas posiblemente debidas a la propia patología y no al procedimiento.
11. El grado de satisfacción fue significativamente superior en el grupo tratado.

7. GLOSARIO Y ABREVIATURAS

Este glosario y abreviaturas contiene los términos médicos que con más frecuencia empleamos en esta tesis doctoral. Además de su descripción, en algunos casos también incluimos su definición²⁷¹.

Término	Significado
AF	Angiografía con fluoresceína. Prueba diagnóstica para el estudio de la circulación retiniana y del EPR. Emplea la fluoresceína sódica como medio de contraste.
AO	Ambos ojos.
AV	Agudeza visual.
AVI	Angiografía con verde de indocianina. Estudio diagnóstico que provee información de la circulación coroidea empleando el verde de indocianina como medio de contraste.
AV log MAR	Agudeza visual logarítmica.
Ceguera legal	Según la Organización Mundial de la Salud: Visión con corrección igual o inferior a 0.1 en el mejor ojo o un campo visual en cada ojo restringido a menos de 10° de fijación.
CLV	Varianza del defecto campimétrico corregido (índice de campo visual).
COB	Centro de Oftalmología Barraquer.
Conclusión	Punto final del razonamiento que deriva de premisas.
Conocimiento	La verdad justificada.
CRO	Clinical Research Organization. Entidad especializada en la organización de estudios de investigación clínica.
DE	Desviación estándar.
DEPR	Desprendimiento del epitelio pigmentado de la retina.
DMAE	Degeneración macular asociada a la edad.
EAC	Estudio aleatorizado controlado.
Efecto placebo	Alguna curación, alivio de sufrimiento o efecto confortable atribuible a una pastilla, posición o procedimiento pero no de su farmacodinámica o propiedades específicas. Efecto debido al poder de la sugestión.
Efecto subumbral del láser	Lesiones que al finalizar el tratamiento son aparentes en la AF o en electrofisiología, pero no oftalmoscópicamente.
Efecto umbral del láser	Lesión que al finalizar el tratamiento es levemente visible oftalmoscópicamente.
EPR	Epitelio pigmentado de la retina.
ETDRS	Early Treatment Diabetic Retinopathy Study. Grupo multicéntrico dedicado al estudio de la retinopatía diabética.
Ética médica	El estudio de los valores de la salud, la enfermedad y de la moralidad del comportamiento, la conducta y las acciones del médico.

7 Glosario y abreviaturas

Término	Significado
Evidencia en medicina	Cualquier dato o información (sólido o débil, obtenido a través de la experiencia y la investigación de la observación o de los ensayos) relevante para el entendimiento de un problema de salud o para la decisión médico-terapéutica de este problema.
Evidencia suficiente	Aquello que es satisfactorio para el propósito.
Experiencia clínica	La capacidad de usar las habilidades clínicas en cualquier estadio del trabajo clínico con el paciente.
FCG	Fotocoagulación con láser térmico. Es el calentamiento de un tejido mediante una exposición intensa de luz. En el caso de la retina, esta exposición puede incrementar su temperatura a 75-95 ^o C, provocando su destrucción.
Hipótesis	Una proposición que debe ser confirmada o rechazada por el cuestionamiento científico.
IC(95%)	Intervalo de confianza al 95%.
Irradiancia	Es una medida de cómo la energía es concentrada en espacio.
Irradiancia retiniana	Describe cómo la energía del láser es concentrada sobre la retina, tanto en tiempo como en espacio.
ITT	Análisis por intención a tratar. En un ensayo clínico, análisis de datos según el tratamiento asignado inicialmente por distribución aleatoria, independientemente de si después este tratamiento es realmente tomado. Mide la efectividad y seguridad de la intervención.
Jg	Optotipos de Jaeger para cuantificar la VP a una distancia de 25 cm.
LV	Varianza del defecto campimétrico (índice de campo visual).
MBE	Medicina basada en la evidencia. Es la integración de la mejor evidencia derivada de la investigación, la experiencia clínica y la valoración del paciente. Es una aplicación del pensamiento crítico en la práctica médica.
MD	Defecto medio (índice de campo visual).
Mejor evidencia de investigación	La investigación más válida y con mayor relevancia clínica de entre las opciones disponibles.
MPS	Macular Photocoagulation Study Group. Grupo multicéntrico dedicado al estudio de la FCG de las membranas neovasculares subretinianas.
MS	Sensibilidad media (índice de campo visual).
N	Número de casos que contiene una muestra o submuestra.
NNH	Número de tratamientos necesarios para provocar daño tisular.
NNT	Número de tratamientos necesarios.
NVC	Neovascularización coroidea subretiniana. Proliferación neovascular (desde la coriocapilar) por debajo del la retina sensorial o por debajo del EPR, debido a un defecto o degeneración de la membrana de Bruch.
OD	Ojo derecho.
OI	Ojo izquierdo.
OR	Odds ratio. Razón de ventajas. Es el estimador de la asociación entre el factor de riesgo y la enfermedad. Cuando la enfermedad es poco frecuente la OR y el riesgo relativo son similares.

7 Glosario y abreviaturas

Término	Significado
P	Probabilidad. Seguida de la abreviatura n.s. (no significativa) o del símbolo inferior a y una cifra decimal (por ejemplo: 0,05 o 0,01), indica la probabilidad de que la diferencia observada en una muestra haya ocurrido puramente por azar (véase también significación estadística).
PP	Análisis por protocolo. En un ensayo clínico, análisis de los datos según el tratamiento tomado. Mide la eficacia de la intervención.
Pronóstico	El arte de predecir el curso de la enfermedad o la aplicación de este arte a una causa en particular o el resultado de tal aplicación.
Rango	Intervalo definido por los valores extremos (máximo y mínimo) de una distribución.
Razonamiento	El pensamiento que conduce a una conclusión.
Riesgo (en epidemiología y medicina)	Probabilidad absoluta o relativa de la ocurrencia de un evento (la ocurrencia o cura de una enfermedad) sobre un período específico de tiempo en relación con los factores que le determinan.
RF	Índice de fiabilidad (índice de campo visual).
RR	Riesgo relativo. Cociente entre el riesgo de padecer una enfermedad determinada entre los individuos expuestos a un factor de riesgo determinado y el riesgo de padecerla entre los no expuestos.
SC	Sensibilidad de contraste.
SF	Fluctuación a corto plazo (índice de campo visual).
Significación estadística	Probabilidad de que una diferencia observada sea resultado de la casualidad y no de los determinantes causales de un estudio (véase también P).
Signo (clínico)	Manifestación objetiva de la enfermedad.
TAP	Treatment of Age-Related Macular Degeneration with Photodynamic Therapy Study Group. Grupo multicéntrico dedicado al estudio del tratamiento fotodinámico de la NVC secundaria a la DMAE.
TCO	Tomografía de coherencia óptica.
TFD	Terapia fotodinámica. Reacción fotoquímica que induce a la liberación de radicales libres, luego de que la luz contacta con sustancias fotorreactivas previamente inyectadas.
TTT	Termoterapia transpupilar.
VIP	Verteporfin in Photodynamic Therapy Trial. Grupo multicéntrico dedicado al estudio del tratamiento fotodinámico de la NVC asociada a la DMAE y a la miopía patológica.
VL	Visión lejana con corrección.
VP	Visión próxima con corrección.
ZAF	Zona avascular foveal.
Grado de satisfacción	Grado de satisfacción. Es una variable ideada para valorar el grado subjetivo de eficacia del tratamiento por parte del paciente. Esta variable es recogida por un optometrista y nunca por el oftalmólogo que aplica el tratamiento y que sigue el curso clínico del paciente.

8. BIBLIOGRAFÍA

1. Ferris FL, III, Fine SL, Hyman L. Age-related macular degeneration and blindness due to neovascular maculopathy. *Arch.Ophthalmol* 1984;102:1640-2.
2. Gass JD. Pathogenesis of disciform detachment of the neuroepithelium. *Am.J.Ophthalmol* 1967;63:Suppl-139.
3. Bressler SB, Bressler NM, Fine SL et al. Natural course of choroidal neovascular membranes within the foveal avascular zone in senile macular degeneration. *Am.J.Ophthalmol* 1982;93:157-63.
4. Boldrey EE. Foveal ablation for subfoveal choroidal neovascularization. *Ophthalmology* 1989;96:1430-5.
5. Escoto R. La degeneración macular asociada a la edad: un problema de salud de primer orden en oftalmología. *An Inst Barraquer* 2003;32:111-5.
6. Laser photocoagulation of subfoveal neovascular lesions of age-related macular degeneration. Updated findings from two clinical trials. Macular Photocoagulation Study Group. *Arch.Ophthalmol* 1993;111:1200-9.
7. Photodynamic therapy of subfoveal choroidal neovascularization in age-related macular degeneration with verteporfin: one-year results of 2 randomized clinical trials--TAP report. Treatment of age-related macular degeneration with photodynamic therapy (TAP) Study Group. *Arch.Ophthalmol* 1999;117:1329-45.
8. Schmidt-Erfurth U, Miller JW, Sickenberg M et al. Photodynamic therapy with verteporfin for choroidal neovascularization caused by age-related macular degeneration: results of retreatments in a phase 1 and 2 study. *Arch.Ophthalmol* 1999;117:1177-87.
9. Miller JW, Schmidt-Erfurth U, Sickenberg M et al. Photodynamic therapy with verteporfin for choroidal neovascularization caused by age-related macular degeneration: results of a single treatment in a phase 1 and 2 study. *Arch.Ophthalmol* 1999;117:1161-73.
10. Bressler NM, Frost LA, Bressler SB et al. Natural course of poorly defined choroidal neovascularization associated with macular degeneration. *Arch.Ophthalmol* 1988;106:1537-42.
11. Stevens TS, Bressler NM, Maguire MG et al. Occult choroidal neovascularization in age-related macular degeneration. A natural history study. *Arch.Ophthalmol* 1997;115:345-50.
12. Occult choroidal neovascularization. Influence on visual outcome in patients with age-related macular degeneration. Macular Photocoagulation Study Group. *Arch.Ophthalmol* 1996;114:400-12.
13. Reichel E, Berrocal AM, Ip M et al. Transpupillary thermotherapy of occult subfoveal choroidal neovascularization in patients with age-related macular degeneration. *Ophthalmology* 1999;106:1908-14.
14. Escoto R. Transpupillary thermotherapy for occult choroidal neovascularisation in age-related macular degeneration. *An Inst Barraquer* 2002;31:475-85.
15. Canadian Task Force on Preventive health Care. <http://www.ctfphc.org> . 26-5-2003. Ref Type: Electronic Citation.

8 Bibliografía

16. Alpatov WW, Peral R. Experimental studies on the duration of life. XII. Influence of temperature during the larval period and adult life of *Drosophila melanogaster*. *Am Nat* 1929; 63:37-67.
17. Loeb J, Northrop JH. On the influence of food and temperature upon the duration of life. *J Biol Chem* 1927;32:103-121.
18. Miquel J, Economos AC, Bensch KG, et al. Review of cell aging in *Drosophila* and Mouse. *Age Ageing* 1979;2:78-88.
19. Miquel J, Fleming JE. Testing ageing theories. En: Lintws FA, Soliman MH, eds. *Drosophila as a Model Organism for Ageing Studies*. Blackie, Glasgow (Londres) 1988:17-29.
20. Triviño Casado A, Ramírez Sebastián JM. Anatomofisiología de la coroides. En: Gómez-Ulla F, Marín F, Ramírez JM, Treviño A, eds. *La circulación coroidea*. Edika Med, Barcelona 1989;7-29.
21. Friedman E, Smith TR. Symposium: Macular disease. Senile changes of the choriocapillaris of the posterior pole. *Trans Am Acad Ophthalmol Otolaryngol* 1965;69:652-661.
22. Wale RA. Retinal senescence. *Progress in Retinal Research* 1986;5:53-73.
23. Cogan DG. Development and senescence of the human retinal vasculature. Doyne Memorial Lecture. *Trans Ophthalmol Soc UK* 1963;83:465-491.
24. Hogan MJ, Alvarado J. Studies on the human macula. IV. Aging changes in Bruch's membrane. *Arch Ophthalmol* 1967;77:410-420.
25. Kuwabara T, Cogan DG. Retinal vascular patterns. VII. Acellular change. *Invest Ophthalmol Vis Sci* 1965;4:1049-1064.
26. Green WR, Key SN. Senile macular degeneration: A histopathologic study. *Trans Am Ophthalmol Soc* 1977;75:180-254.
27. Green WR, Clinicopathologic studies of senile macular degeneration. En: Nicholson DH, eds. *Ocular Pathology update*. Masson, New York 1980:115-144.
28. Sarks SH. Changes in the region of the choriocapillaris in ageing and degeneration. *Excerpta Medica ICS* 1979;1/450:324-341.
29. Friedman E, Tso MOM. Retinal pigment epithelium. II. Histologic changes associated with age. *Arch Ophthalmol* 1968;79:315-320.
30. Green WR. Retina. En: Spencer WH, eds. *Ophthalmic pathology: An atlas and textbook*. W.B. Saunders Company, Philadelphia 1985;2:589-1291.
31. Eagle RC. Mechanisms of maculopathy. *Ophthalmology* 1984;91:613-625.
32. Hogan MJ. Role of the retinal pigment epithelium in macular disease. *Trans Am Acad Ophthalmol Otolaryngol* 1927;76:64-80.
33. Young RW. Pathophysiology of age-related macular degeneration. *Surv Ophthalmol* 1987;31:291-306.
34. Gartner S, Henkind P. Aging and degeneration of the human macula. I. Outer nuclear layer and photoreceptors. *Br J Ophthalmol* 1981;65:23-28.
35. Feeney-Burns L, Burns L, Burns RP, et al. Age-related macular changes in humans over 90 years old. *Am J Ophthalmol* 1990;109:265-278.
36. Gao H, Hollyfield JG. Aging of the human retina. Differential loss of neurons and retinal pigment epithelial cells. *Invest Ophthalmol Vis Sci* 1992;33:1-17.

8 Bibliografía

37. Liem ATA, Keunen JEE, Van Norren D, et al. Rod densitometry in the aging human eye. *Invest Ophthalmol Vis Sci* 1991;32:2676-2682.
38. Ramírez JM, Triviño A, Ramírez AI, et al. Morphological changes of retinal astrocytes in the human aged. *Rev Esp Geriatr y Gerontol* 1991;26 (Suppl 1):76.
39. Avendano J, Rodrigues MM, Hackett JJ, et al. Corpora amylacea of the optic nerve and retina: A form of neuronal degeneration. *Invest Ophthalmol Vis Sci* 1980;19:550-555.
40. Mazow ML, Ruiz RS. Eccentric disciform degeneration. *Trans Am Acad Ophthalmol Otolaryngol* 1973;77:68-73.
41. Lindquist TD, Grutzmacher RD, Gofman JD. Light-induced maculopathy. *Arch Ophthalmol* 1986;104:1644-1647.
42. Grey RHB. The ageing macula and disciform degeneration. En: *Vascular disorders of the ocular fundus. A colour manual of diagnosis*. Butterworths, London 1991:55-80.
43. Young RW. Solar radiation and age-related macular degeneration. *Surv Ophthalmol* 1988;32:252-269.
44. Sarks SH. Drusen and their relationship to senile macular degeneration. *Aust J Ophthalmol* 1980;8:117-130.
45. Van Der Schaft THL, De Bruijn C, Moony CM, et al. Is basal laminar deposit unique for age-related macular degeneration? *Arch Ophthalmol* 1991;109:420-425.
46. Killingsworth MC, Sarks JP, Sarks SH. Macrophages related to Bruch's membrane in age related macular degeneration. *Eye* 1990;4:613-621.
47. Bressler NM, Bressler SB, Seddon JM, et al. Drusen characteristics in patients with exudative versus non-exudative age-related macular degeneration. *Retina* 1988;8:109-114.
48. Farkas TG. Drusen of the retinal pigment epithelium. *Surv Ophthalmol* 1971;16:75-87.
49. Farkas TG, Krill AE, Sylvester VM, et al. Familial and secondary drusen: histologic and functional correlations. *Trans Am Acad Ophthalmol Otolaryngol* 1971;75:333-343.
50. Farkas TG, Sylvester V, Archer D. The ultrastructure of drusen. *Am J Ophthalmol* 1971;71:1196-1205.
51. Farkas TG, Sylvester V, Archer D, et al. The histochemistry of drusen. *Am J Ophthalmol* 1971;71:1206-1215.
52. Burns RP, Feeney-Burns L. Clinico-morphologic correlations of drusen of Bruch's membrane. *Trans Am Ophthalmol Soc* 1980;78:206-225.
53. Mishima H, Hasebe H, Kondo K. Age changes in the fine structure of the human retinal pigment epithelium. *Jpn J Ophthalmol* 1978;22:476-485.
54. Sarks SH. Drusen patterns predisposing to geographic atrophy of the retinal pigment epithelium. *Aust J Ophthalmol* 1982;10:91-97.
55. Braunstein RA, Gass JDM. Serous detachments of the retinal pigment epithelium in patients with senile macular disease. *Am J Ophthalmol* 1979;88:652-660.
56. Gass JDM. Drusen and disciform macular detachment and degeneration. *Trans Am Ophthalmol Soc* 1972;70:409-436.
57. Gass JDM. Drusen and disciform macular detachment and degeneration. *Arch Ophthalmol* 1973;90:206-217.

8 Bibliografía

58. Duvall J, Tso MOM. Cellular mechanisms of resolution of drusen after laser coagulation. *Arch Ophthalmol* 1985;103:694-703.
59. Green WR, McDonnell PJ, Yeo JH. Pathologic features of senile macular degeneration. *Ophthalmology* 1985;92:615-627.
60. Gass JDM. Pathogenesis of disciform detachment of the neuroepithelium. I. General concepts and classification. *Am J Ophthalmol* 1967;63:573-585.
61. Muir JA. Aspectos sociales y comunitarios del envejecimiento. En: Pathy MSJ, eds. *Principios y práctica de la medicina geriátrica*. Ed. CEA S. A. Madrid 1988;3.1:17-56.
62. Klein R, Klein BE, Linton KL. Prevalence of age-related maculopathy. The Beaver Dam Eye Study. *Ophthalmology* 1992;99:933-943.
63. Bressler NM, Bressler SB, West SK, et al. The grading and prevalence of macular degeneration in Chesapeake Bay watermen. *Arch Ophthalmol* 1989;107:847-852.
64. Seddon JM, Ajani UA, Sperduto RD, et al. Risk factors for age-related macular degeneration. The eye disease case control study group. *Arch Ophthalmol* 1992;110:1701-1708.
65. Vinding T. Age-related macular degeneration. Macular changes, prevalence and sex ratio. An epidemiological study of 1000 aged individuals. *Acta Ophthalmol* 1989;67:609-616.
66. Kahn HA. The Framingham Eye Study-outline of major prevalence findings. *Am J Epidemiol* 1977;106:17-32.
67. Mitchell RA. Prevalence of age-related macular degeneration in persons aged 50 years and over in Australia. *J Epidemiol Community Health* 1993;47:42-45.
68. Mitchell P, Smith W, Attebo K, et al. Prevalence of age-related maculopathy in Australia. The Blue Mountains Eye Study. *Ophthalmology* 1995;102:1450-1460.
69. Bird AC, Bressler NM, Bressler SB, et al. An international classification and grading system for age-related maculopathy and age-related macular degeneration. *Surv Ophthalmol* 1995;39:367-374.
70. Kahn HA, Moorhead HB. *Statistic on blindness in the model reporting area, 1969-1970*. US Department of Health, Education and Welfare. Publication No (NIH) 73-427. Washington, D.C. U.S. Government Printing Office 1973.
71. Whitmore WG. *Experiences of the Kenya Rural blindness prevention project*. Washington D. C., International Eye Foundation 1981.
72. Chumbley LC. Impressions of eye diseases among Rhodesians blacks in Marahonaland. *S Afr Med J* 1977;52:316-318.
73. Gregor Z, Joffe L. Senile macular changes in the black African. *Br J Ophthalmol* 1978;62:547-550.
74. Klein B, Klein R. Cataracts and macular degeneration in older Americans. *Arch Ophthalmol* 1982;100:571-573.
75. Hyman LG, Lilienfeld AM, Ferris FL. III, et al. Senile macular degeneration: A case-control study. *Am J Epidemiol* 1983;118:213-227.
76. Kahn HA, Leibowitz HM, Ganley JP, et al. The Framingham eye study. I. Outline and major prevalence findings. II. Association of ophthalmic pathologic with single variables previously measured in the Framingham heart study. *Am J Epidemiol* 1977;106:17.41.

8 Bibliografía

77. Sucs FE, Klauss V. Aspects épidémiologiques de la dégénérescence maculaire liée à l'âge. *Ophthalmologie* 1992;6:3-7.
78. Kirschner C, Peterson R. The latest data on visual disability from NCHS. *Vis Impair Blind* 1979; April:151-153.
79. Algan M, Soubrane G, Bandello F, et al. Epidemiological relationship between ARMD and diabetes mellitus. *Invest Ophthalmol Vis Sci*. 1990;31:49.
80. Delaney WV, Oates RP. Senile macular degeneration: a preliminary study. *Ann Ophthalmol* 1982;14:21-24.
81. West SK, Rosenthal FS, Bressler NM, et al. Exposure to sunlight and other risk factor for ARMD. *Arch Ophthalmol* 1989;107:875-879.
82. Castro Correia J, Coutinhom F, María J, et al. Epidemiology of the exudative age-related macular degeneration. *Exp Ophthalmol* 1988;14:47-50.
83. Sarks SH. Aging and degeneration in the macular region: A clinicopathologic study. *Br J Ophthalmol* 1976;60:324-341.
84. Schatz H, Patz A. Exudative senile maculopathy: Results of argon laser treatment. *Arch Ophthalmol* 1973;90:183-196.
85. Seddon JJ, Ajani UA, Sperduto RD, et al. Dietary carotenoids, vitamins A, C and E, and advanced age-related macular degeneration. *JAMA* 1994;272:1413-1420.
86. Bressler NM, Bressler SB, Fine SL. Age-related macular degeneration. *Surv Ophthalmol* 1988;32:375-413.
87. Boldt C, Bressler NM, Fine SL. Age-related macular degeneration. *Curr Opin Ophthalmol* 1990;1:247-257.
88. Chamberlin JA, Bressler NM; Bressler SB, et al. The use of fundus photographs and fluorescein angiograms in the identification and treatment of choroidal neovascularization in the Macular Photocoagulation Study. *Ophthalmology* 1989;96:1526-1534.
89. Gragoudas ES, Chandra SR, Friedman E, et al. Disciform degeneration of the macula. II. Pathogenesis. *Arch Ophthalmol* 1976;94:755-757.
90. Small ML, Green WR, Alpar JJ, et al. Senile macular degeneration: clinicopathologic correlation of two cases with neovascularization beneath the retinal pigment epithelium. *Arch Ophthalmol* 1976;94:601-607.
91. Klein ML, Zorizzo PA, Watzke RC. Growth features of choroidal neovascular membranes in age-related macular degeneration. *Ophthalmology* 1989;96:1422-1429.
92. Vander JF, Morgan CV, Schatz H. Growth rate of subretinal neovascularization in age-related macular degeneration. *Ophthalmology* 1989;96:1422-1429.
93. Macular Photocoagulation Study Group: Recurrent choroidal neovascularization after argon laser photocoagulation for neovascular lesions of neovascular maculopathy. Results of a randomized clinical trial. *Arch Ophthalmol* 1986;104:503-512.
94. Macular Photocoagulation Study Group: Subfoveal neovascular lesions in age-related macular degeneration: guidelines for evaluation and treatment in the Macular Photocoagulation Study. *Arch Ophthalmol* 1991;109:1242-1257.
95. Ryan SJ. Development of an experimental model of subretinal neovascularization in disciform macular degeneration. *Trans Am Ophthalmol Soc* 1979;77:707-745.

8 Bibliografía

96. Macular Photocoagulation Study Group: Laser photocoagulation of subfoveal neovascular lesions in age-related macular degeneration. Results of a randomized clinical trial. *Arch Ophthalmol* 1991;109:1220-1231.
97. Nasrallah F, Jalkh AE, Trempe CL, et al. Subretinal hemorrhage in atrophic age-related macular degeneration. *Am J Ophthalmol* 1989;107:38-41.
98. Soubrane G, Coscas G, Français C, et al. Occult subretinal new vessels in age-related macular degeneration. *Ophthalmology* 1990;5:649-657.
99. Fine AM, Elman MJ, Alberet JE, et al. Earliest symptoms caused by neovascular membranes in the macula. *Arch Ophthalmol* 1986;104:513-514.
100. Schatz H, McDonald HR, Johnson RN. Retinal pigment epithelial folds associated with retinal pigment epithelial detachments in macular degeneration. *Ophthalmology* 1990;97:658-665.
101. Casswell AG, Kohern D, Bird AC. Retinal pigment epithelial detachment in the elderly: classification and outcome. *Br J Ophthalmol* 1985;69:397-403.
102. Gass JDM. Pathogenesis of tears of the retinal pigment epithelium. *Br J Ophthalmol* 1984;68:514-519.
103. Cantrill HL, Ramsay RC, Knobloch WH. Rips in the pigment epithelium. *Arch Ophthalmol* 1983;101:1074-1079.
104. Ryan SJ. Subretinal neovascularization: Natural history of an experimental model. *Arch Ophthalmol* 1982;100:1804-1809.
105. Bressler SB, Bressler NM, Alexander J, et al. Clinicopathologic correlation of occult choroidal neovascularization in age related macular degeneration. *Arch Ophthalmol* 1992;110:827-832.
106. Macular Photocoagulation Study Group: Laser photocoagulation of subfoveal recurrent neovascular lesions in age-related macular degeneration. Results of a randomized clinical trial. *Arch Ophthalmol* 1991;109:1232-1241.
107. Macular Photocoagulation Study Group: Occult choroidal neovascularization. Influence on visual outcome in patients with age-related macular degeneration. *Arch Ophthalmol* 1996;114:400-412.
108. Sorenson JA, Yannuzzi LA, Shakin JL. Recurrent subretinal neovascularization. *Ophthalmology* 1985;92:1059-1075.
109. Bressler NM, Bressler SB, Alexander J, et al. Loculated fluid. A previously undescribed fluorescein angiographic finding in choroidal neovascularization associated with macular degeneration. *Arch Ophthalmol* 1991;109:211-215.
110. Decker WL, Sanborn GE, Ridley M, et al. Retinal pigment epithelial tears. *Ophthalmology* 1983;90:507-512.
111. Kreiger AE, Sterling JH. Vitreous hemorrhage in senile macular degeneration. *Retina* 1983;3:318-321.
112. Flower R, Hochheimer BF. Clinical infrared absorption angiography of the choroid. *Am J Ophthalmol* 1972;73:458-459.
113. Bischoff P, Flower RW. Ten years experience with choroidal angiography using indocyanine green dye. A new routine examination or an epilogue. *Doc Ophthalmol* 1985;6:235-291.

8 Bibliografía

114. Slakter JS, Yannuzzi LA, Sorenson JA, et al. A pilot study of indocyanine green videoangiography-guided laser photocoagulation of occult choroidal neovascularization in age-related macular degeneration. *Arch Ophthalmol* 1994;112:465-472.
115. Guyer DR, Yannuzzi LA, Ladas I, et al. Indocyanine green-guided laser photocoagulation of focal spots at the edge of plaques of choroidal neovascularization. *Arch Ophthalmol* 1996;114:693-697.
116. Bressler NM, Bressler SB. Indocyanine green angiography. Can it help preserve the vision of our patients? *Arch Ophthalmol* 1996;114:747-749.
117. Brunner R, Widder RA, Walter P et al. Influence of membrane differential filtration on the natural course of age-related macular degeneration: a randomized trial. *Retina* 2000;20:483-91.
118. Kruger A, Matulla B, Wolzt M et al. Short-term oral pentoxifylline use increases choroidal blood flow in patients with age-related macular degeneration. *Arch.Ophthalmol* 1998;116:27-30.
119. Lebuissou DA, Leroy L, Rigal G. [Treatment of senile macular degeneration with Ginkgo biloba extract. A preliminary double-blind drug vs. placebo study]. *Presse Med.* 1986;15:1556-8.
120. Brown CA. Lipotriad. A double-blind clinical trial. *Trans Ophthalmol Soc U.K.* 1974;94:578-82.
121. Zahn K. Heparin treatment of senile macular degeneration. *Gerontol.Clin.(Basel)* 1968;10:288-92.
122. Havener WH, Sheets J, Cook MJ. Evaluation of heparin therapy of senile macular degeneration. *AMA.Arch.Ophthalmol* 1959;61:390-401.
123. Evans, J. Ginkgo biloba extract for age-related macular degeneration (Cochrane review). Cochrane Collaboration: Cochrane Library Issue 1. 2003. Oxford: Update Software. Ref Type: Electronic Citation
124. Evans, J. Antioxidant vitamin and mineral supplements for age-related macular degeneration (Cochrane review). Cochrane Collaboration: Cochrane Library Issue 1. 2003. Oxford: Update Software. Ref Type: Electronic Citation
125. A randomized, placebo-controlled, clinical trial of high-dose supplementation with vitamins C and E, beta carotene, and zinc for age-related macular degeneration and vision loss: AREDS report no. 8. *Arch.Ophthalmol* 2001;119:1417-36.
126. Laser treatment in eyes with large drusen. Short-term effects seen in a pilot randomized clinical trial. Choroidal Neovascularization Prevention Trial Research Group. *Ophthalmology* 1998;105:11-23.
127. Olk RJ, Friberg TR, Stickney KL et al. Therapeutic benefits of infrared (810-nm) diode laser macular grid photocoagulation in prophylactic treatment of nonexudative age-related macular degeneration: two-year results of a randomized pilot study. *Ophthalmology* 1999;106:2082-90.
128. Figueroa MS, Regueras A, Bertrand J et al. Laser photocoagulation for macular soft drusen. Updated results. *Retina* 1997;17:378-84.
129. Little HL, Showman JM, Brown BW. A pilot randomized controlled study on the effect of laser photocoagulation of confluent soft macular drusen. *Ophthalmology* 1997;104:623-31.

8 Bibliografía

130. Frennesson IC, Nilsson SE. Effects of argon (green) laser treatment of soft drusen in early age-related maculopathy: a 6 month prospective study. *Br.J.Ophthalmol* 1995;79:905-9.
131. Argon laser photocoagulation for senile macular degeneration. Results of a randomized clinical trial. *Arch.Ophthalmol.* 1982;100:912-8.
132. Willan AR, Cruess AF, Ballantyne M. Argon green vs. krypton red laser photocoagulation for extrafoveal choroidal neovascularization secondary to age-related macular degeneration: 3-year results of a multicentre randomized trial. Canadian Ophthalmology Study Group. *Can.J.Ophthalmol.* 1996;31:11-7.
133. Krypton laser photocoagulation for neovascular lesions of age-related macular degeneration. Results of a randomized clinical trial. Macular Photocoagulation Study Group. *Arch.Ophthalmol.* 1990;108:816-24.
134. Duch MF, Vilaplana D, Rutllan CJ et al. Static perimetry evaluation of argon green and dye red laser treatment for choroidal neovascular membranes. *Lasers Light Ophthalmol* 1993;6:27-32.
135. Treatment of senile disciform macular degeneration: a single-blind randomised trial by argon laser photocoagulation. The Moorfields Macular Study Group. *Br.J.Ophthalmol* 1982;66:745-53.
136. Yassur Y, xer-Siegel R, Cohen S et al. Treatment of neovascular senile maculopathy at the foveal capillary free zone with red krypton laser. *Retina* 1982;2:127-33.
137. Laser photocoagulation of subfoveal recurrent neovascular lesions in age-related macular degeneration. Results of a randomized clinical trial. Macular Photocoagulation Study Group. *Arch.Ophthalmol* 1991;109:1232-41.
138. Laser photocoagulation of subfoveal neovascular lesions in age-related macular degeneration. Results of a randomized clinical trial. Macular Photocoagulation Study Group. *Arch.Ophthalmol* 1991;109:1220-31.
139. Coscas G, Soubrane G, Ramahefasolo C et al. Perifoveal laser treatment for subfoveal choroidal new vessels in age-related macular degeneration. Results of a randomized clinical trial. *Arch.Ophthalmol* 1991;109:1258-65.
140. Bressler NM, Maguire MG, Murphy PL et al. Macular scatter ('grid') laser treatment of poorly demarcated subfoveal choroidal neovascularization in age-related macular degeneration. Results of a randomized pilot trial. *Arch.Ophthalmol* 1996;114:1456-64.
141. Arnold J, Algan M, Soubrane G et al. Indirect scatter laser photocoagulation to subfoveal choroidal neovascularization in age-related macular degeneration. *Graefes Arch.Clin.Exp.Ophthalmol* 1997;235:208-16.
142. Wormald R, Evans J, Smeeth L et al. Photodynamic therapy for neovascular age-related macular degeneration. *Cochrane.Database.Syst.Rev.* 2003;CD002030.
143. Bressler NM. Photodynamic therapy of subfoveal choroidal neovascularization in age-related macular degeneration with verteporfin: two-year results of 2 randomized clinical trials--tap report 2. *Arch.Ophthalmol.* 2001;119:198-207.
144. Verteporfin therapy of subfoveal choroidal neovascularization in age-related macular degeneration: two-year results of a randomized clinical trial including lesions with occult with no classic choroidal neovascularization--verteporfin in photodynamic therapy report 2. *Am J Ophthalmol* 2001;131:541-60.

8 Bibliografía

145. Bergink GJ, Hoyng CB, van der Maazen RW et al. A randomized controlled clinical trial on the efficacy of radiation therapy in the control of subfoveal choroidal neovascularization in age-related macular degeneration: radiation versus observation. *Graefes Arch.Clin.Exp.Ophthalmol.* 1998;236:321-5.
146. Kobayashi H, Kobayashi K. Age-related macular degeneration: long-term results of radiotherapy for subfoveal neovascular membranes. *Am.J.Ophthalmol.* 2000;130:617-35.
147. A prospective, randomized, double-masked trial on radiation therapy for neovascular age-related macular degeneration (RAD Study). *Radiation Therapy for Age-related Macular Degeneration. Ophthalmology* 1999;106:2239-47.
148. Marcus DM, Sheils W, Johnson MH et al. External beam irradiation of subfoveal choroidal neovascularization complicating age-related macular degeneration: one-year results of a prospective, double-masked, randomized clinical trial. *Arch.Ophthalmol.* 2001;119:171-80.
149. Char DH, Irvine AI, Posner MD et al. Randomized trial of radiation for age-related macular degeneration. *Am.J.Ophthalmol.* 1999;127:574-8.
150. Engler C, Sander B, Villumsen J et al. Interferon alfa-2a modifies the course of subfoveal and juxtafoveal choroidal neovascularisation. *Br.J.Ophthalmol* 1994;78:749-53.
151. Poliner LS, Tornambe PE, Michelson PE et al. Interferon alpha-2a for subfoveal neovascularization in age-related macular degeneration. *Ophthalmology* 1993;100:1417-24.
152. Interferon alfa-2a is ineffective for patients with choroidal neovascularization secondary to age-related macular degeneration. Results of a prospective randomized placebo-controlled clinical trial. *Pharmacological Therapy for Macular Degeneration Study Group. Arch.Ophthalmol* 1997;115:865-72.
153. Lewis H, VanderBrug MS. Tissue plasminogen activator-assisted surgical excision of subfoveal choroidal neovascularization in age-related macular degeneration: a randomized, double-masked trial. *Ophthalmology* 1997;104:1847-51.
154. Bressler NM, Bressler SB, Hawkins BS et al. Submacular surgery trials randomized pilot trial of laser photocoagulation versus surgery for recurrent choroidal neovascularization secondary to age-related macular degeneration: I. Ophthalmic outcomes submacular surgery trials pilot study report number 1. *Am.J.Ophthalmol* 2000;130:387-407.
155. Mainster MA, White TJ, Allen RG. Spectral dependence of retinal damage produced by intense light sources. *J.Opt.Soc.Am.* 1970;60:848-55.
156. Mainster MA. Decreasing retinal photocoagulation damage: principles and techniques. *Semin.Ophthalmol.* 1999;14:200-9.
157. Roider J, Hillenkamp F, Flotte T et al. Microphotocoagulation: selective effects of repetitive short laser pulses. *Proc.Natl.Acad.Sci.U.S.A* 1993;90:8643-7.
158. Mainster MA, Reichel E. Transpupillary thermotherapy for age-related macular degeneration: long-pulse photocoagulation, apoptosis, and heat shock proteins. *Ophthalmic Surg.Lasers* 2000;31:359-73.
159. Mainster MA, Reichel E. Transpupillary thermotherapy for age-related macular degeneration: principles and techniques. *Semin.Ophthalmol.* 2001;16:55-9.
160. Nuijs-Beems EM, Oosterhuis JA, Verburg-van der Marel EH et al. Tumor destruction by intermediate level hyperthermia. *Curr.Eye Res.* 1990;9:771-80.

8 Bibliografía

161. Journee-de Korver JG, Oosterhuis JA, de Wolff-Rouendaal D et al. Histopathological findings in human choroidal melanomas after transpupillary thermotherapy. *Br.J.Ophthalmol.* 1997;81:234-9.
162. Oosterhuis JA, Journee-de Korver HG, Keunen JE. Transpupillary thermotherapy: results in 50 patients with choroidal melanoma. *Arch.Ophthalmol.* 1998;116:157-62.
163. Shields CL, Shields JA, Cater J et al. Transpupillary thermotherapy for choroidal melanoma: tumor control and visual results in 100 consecutive cases. *Ophthalmology* 1998;105:581-90.
164. Keunen JE, Journee-de Korver JG, Oosterhuis JA. Transpupillary thermotherapy of choroidal melanoma with or without brachytherapy: a dilemma. *Br.J.Ophthalmol.* 1999;83:1212-3.
165. Shields CL, Santos MC, Diniz W et al. Thermotherapy for retinoblastoma. *Arch.Ophthalmol.* 1999;117:885-93.
166. Abramson DH, Scheffler AC. Update on retinoblastoma. *Retina* 2004;24:828-48.
167. Abramson DH, Scheffler AC. Transpupillary thermotherapy as initial treatment for small intraocular retinoblastoma: technique and predictors of success. *Ophthalmology* 2004;111:984-91.
168. Mochizuki Y, Noda Y, Enaida H et al. Retinal capillary hemangioma managed by transpupillary thermotherapy. *Retina* 2004;24:981-4.
169. Vianna RN, Fernandes L, Muralha A et al. Transpupillary thermotherapy in the treatment of circumscribed choroidal hemangiomas. *Int.Ophthalmol* 2004;25:117-21.
170. Gunduz K. Transpupillary thermotherapy in the management of circumscribed choroidal hemangioma. *Surv.Ophthalmol* 2004;49:316-27.
171. Vianna RN, Pena R, Muralha A et al. Transpupillary thermotherapy in the treatment of choroidal metastasis from breast carcinoma. *Int.Ophthalmol* 2004;25:23-6.
172. Hamon F, Salvetti P, Goeminne P et al. FModified transpupillary thermotherapy (TTT) for submacular serous detachment in chronic serous chorioretinopathy (CSC). *Invest Ophthalmol Vis Sci* 2004;44:ARVO E-Abstract 531.
173. Takasu I, Shiraga F, Hosoki M et al. Transpupillary thermotherapy for chronic central serous chorioretinopathy. *Invest Ophthalmol Vis Sci* 2004;44:ARVO E-Abstract 533.
174. McHugh JA, Newsom RS. Transpupillary thermotherapy for retinal tears. *Invest Ophthalmol Vis Sci* 2004;44:ARVO E-Abstract 5163.
175. Sivagnanavel V, Chong V. Drusen reduction in high risk age-related maculopathy. *Invest Ophthalmol Vis Sci* 2004;45:ARVO E-Abstract 3097.
176. Aras C, Baserer T, Yolar M et al. Two cases of choroidal neovascularization treated with transpupillary thermotherapy in angioid streaks. *Retina* 2004;24:801-3.
177. Perentes Y, Van TT, Sickenberg M et al. Subretinal neovascular membranes complicating uveitis: frequency, treatments, and visual outcome. *Ocul.Immunol.Inflamm.* 2005;13:219-24.
178. Parodi MB. Transpupillary thermotherapy for subfoveal choroidal neovascularization associated with choroidal nevus. *Am J Ophthalmol* 2004;138:1074-5.

8 Bibliografía

179. Shukla D, Singh J, Kolluru CM et al. Transpupillary thermotherapy for subfoveal neovascularization secondary to group 2A idiopathic juxtafoveal telangiectasis. *Am J Ophthalmol* 2004;138:147-9.
180. Nachiappan K, Shanmugam MP. Treatment of CNVM secondary to idiopathic juxtafoveal retinal telangiectasis by transpupillary thermotherapy. *Am J Ophthalmol* 2005;139:577-8.
181. Kumar A, Prakash G, Singh RP. Transpupillary thermotherapy for idiopathic subfoveal choroidal neovascularization. *Acta Ophthalmol Scand.* 2004;82:205-8.
182. Escoto R. Transpupillary thermotherapy in pathologic myopia: Functional outcome in subfoveal choroidal neovascularisation. *Invest Ophthalmol Vis Sci* 2004;45:ARVO E-Abstract 5277.
183. ACGIH. Threshold limit values and biological exposure indices. 2000. Cincinnati, Ohio: American Conference of Government Industrial Hygienists. Ref Type: Conference Proceeding
184. Desmettre TJ, Maurage C-A, Mordon S. Heat shock protein (HSP) hyperexpression on choroido-retinal layers after transpupillary thermotherapy (TTT). *Invest Ophthalmol Vis Sci* 2001;S444.
185. Morimura Y, Okada AA, Hayashi A et al. Dose-Dependent histology and Heat Shock and Other Protein Expression in Transpupillary Thermotherapy of Normal Pigmented Rabbit. *Invest Ophthalmol Vis Sci* 2001;42-S226.
186. Mainster MA. Wavelength selection in macular photocoagulation. Tissue optics, thermal effects, and laser systems. *Ophthalmology* 1986;93:952-8.
187. Meyer-Schwickerath G, Drance SM. Light Coagulation. St. Louis: C. V. Mosby Company, 1960.
188. Orr C-S, Eberhart RC. In: Welch AJ, vanGemert MJC, eds. Optical-Thermal Response of Laser-Irradiated Tissue. New York: Plenum Press, 1995: 367-84.
189. Parver LM. Temperature modulating action of choroidal blood flow. *Eye* 1991;5 (Pt 2):181-5.
190. Welch AJ, Wissler EH, Priebe LA. Significance of blood flow in calculations of temperature in laser irradiated tissue. *IEEE Trans.Biomed.Eng* 1980;27:164-6.
191. Birngruber R. In: Hillenkamp F, Pratesi R, eds. Lasers in Medicine. New York: Plenum Publishing, 1987: 77-97.
192. Cain CP, Welch AJ. Measured and predicted laser-induced temperature rises in the rabbit fundus. *Invest Ophthalmol* 1974;13:60-70.
193. Mainster MA, White TJ, Tips JH et al. Retinal-temperature increases produced by intense light sources. *J.Opt.Soc.Am.* 1970;60:264-70.
194. Polhamus GD, Welch AJ. Threshold lesion temperatures in argon laser-irradiated rabbit eyes. *J Heat Transfer (Trans Am Soc Mechanical Eng)* 1975;97:457-62.
195. Priebe LA, Cain CP, Welch AJ. Temperature rise required for production of minimal lesions in the Macaca mulatta retina. *Am.J.Ophthalmol* 1975;79:405-13.
196. Bresnick GH, Frisch GD, Powell JO et al. Ocular effects of argon laser radiation. I. Retinal damage threshold studies. *Invest Ophthalmol* 1970;9:901-10.

8 Bibliografía

197. Ham WT, Jr., Geeraets WJ, Mueller HA et al. Retinal burn thresholds for the helium-neon laser in the rhesus monkey. *Arch.Ophthalmol* 1970;84:797-809.
198. Borland RG, Brennan DH, Marshall J et al. The role of fluorescein angiography in the detection of laser-induced damage to the retina: a threshold study for Q-switched, neodymium and ruby lasers. *Exp.Eye Res.* 1978;27:471-93.
199. Roider J, Lindemann C, el-Hifnawi e et al. Therapeutic range of repetitive nanosecond laser exposures in selective RPE photocoagulation. *Graefes Arch.Clin.Exp.Ophthalmol* 1998;236:213-9.
200. Roider J, Brinkmann R, Wirbelauer C et al. Retinal sparing by selective retinal pigment epithelial photocoagulation. *Arch.Ophthalmol* 1999;117:1028-34.
201. Mordon S, Desmettre T, Devoisselle JM. Quantitative fluorescein angiography following diode laser retinal photocoagulation. *Lasers Surg.Med.* 1999;24:338-45.
202. Framme C, Schuele G, Birngruber R et al. Autofluorescence imaging after selective RPE laser treatment in macular diseases: a pilot study. *Invest Ophthalmol Vis Sci* 2001;42:S703.
203. Roider J, Brinkmann R, Framme C. Selective RPE Laser Treatment in macular diseases: Clinical results. *Invest Ophthalmol Vis Sci* 2001;42:S695.
204. von RA, Fitzke FW, Bird AC. Distribution of pigment epithelium autofluorescence in retinal disease state recorded in vivo and its change over time. *Graefes Arch.Clin.Exp.Ophthalmol* 1999;237:1-9.
205. Birngruber R, Gabel VP, Hillenkamp F. Fundus reflectometry: a step towards optimization of the retina photocoagulation. *Mod.Probl.Ophthalmol* 1977;18:383-90.
206. Jerath MR, Chundru R, Barrett SF et al. Preliminary results on reflectance feedback control of photocoagulation in vivo. *IEEE Trans Biomed.Eng* 1994;41:201-3.
207. Falsini B, Fadda A, Iarossi G et al. Retinal sensitivity to flicker modulation: reduced by early age-related maculopathy. *Invest Ophthalmol Vis Sci* 2000;41:1498-506.
208. Desmettre TJ, Soulie-Begu S, Devoisselle JM et al. Diode laser-induced thermal damage evaluation on the retina with a liposome dye system. *Lasers Surg.Med.* 1999;24:61-8.
209. Brinkmann R, Schuele G, Joachimmeyer E et al. Determination of absolute fundus temperatures during retinal laser photocoagulation and selective RPE treatment. *Invest Ophthalmol Vis Sci* 2001;42:S696.
210. Mainster MA, Warren KA. In: Guyer DR, Yannuzzi LA, Chang S et al., eds. *Retina-Vitreous-Macula*. New York: W. B. Saunders, 1999: 61-8.
211. McNulty LA, Ciulla TA, Harris A. Transpupillary thermotherapy for subfoveal occult CNVM: effect on ocular perfusion and mechanistic implications. *Invest Ophthalmol Vis Sci* 2001;42:S442.
212. Okada AA, Morimura Y, Hayashi A, Hirakata A, Tano Y, and Hida T. Transpupillary thermotherapy for subfoveal choroidal neovascularization in Japan. Annual Meeting of the American Academy of Ophthalmology. 2000. Dallas, TX: American Academy of Ophthalmology. Ref Type: Conference Proceeding
213. Auer C, Tran VT, Chiou AGY et al. Transpupillary thrmotherapy (TTT) for occult subretinal neovessels: importance of patient pigmentation in adjusting diode laser power setting. *Invest Ophthalmol Vis Sci* 2001;42:S442.

8 Bibliografía

214. Beintema MR, Oosterhuis JA, Hendrikse F. Yellow dye laser thermotherapy of choroidal neovascularisation in age related macular degeneration. *Br.J Ophthalmol* 2001;85:708-13.
215. Mainster MA, Crossman JL, Erickson PJ et al. Retinal laser lenses: magnification, spot size, and field of view. *Br.J Ophthalmol* 1990;74:177-9.
216. Mainster MA, Reichel E, Harrington PG et al. Ophthalmoscopic contact lenses for transpupillary thermotherapy. *Semin.Ophthalmol* 2001;16:60-5.
217. Newsom RS, McAlister JC, Saeed M et al. Transpupillary thermotherapy (TTT) for the treatment of choroidal neovascularisation. *Br.J.Ophthalmol* 2001;85:173-8.
218. Benner JD, Ahuja RM, Schwartz JC et al. Macular infarction after transpupillary thermotherapy in the treatment of occult subfoveal choroidal neovascular membranes. *Invest Ophthalmol Vis Sci* 2001;42:S444.
219. Thompson JT. Retinal pigment epithelial tear after transpupillary thermotherapy for choroidal neovascularization. *Am J Ophthalmol* 2001;131:662-4.
220. Coleman DJ, Silverman RH, Iwamoto T et al. Histopathologic effects of ultrasonically induced hyperthermia in intraocular malignant melanoma. *Ophthalmology* 1988;95:970-81.
221. Kiratli H, Bilgic S. Choriovitreous neovascularization following transpupillary thermotherapy for choroidal melanoma. *Eye* 2003;17:436-7.
222. Escoto R. Retinal Sensitivity following treatment of occult choroidal neovascularisation with transpupillary thermotherapy. *Invest Ophthalmol Vis Sci* 2003;44:ARVO E-Abstract 1823.
223. Ahuja RM, Schwartz JC, Butler JW et al. Efficacy of Transpupillary thermotherapy (TTT) in the treatment of occult subfoveal choroidal neovascularization in age-related macular degeneration. *Invest Ophthalmol Vis Sci* 2001;42:S443.
224. Benhamou N, Cohen SY, Erginay A et al. Macular burn after transpupillary thermotherapy for occult choroidal neovascularization. *Am J Ophthalmol* 2004;137:1132-5.
225. Benner JD, Ahuja RM, Butler JW. Macular infarction after transpupillary thermotherapy for subfoveal choroidal neovascularization in age-related macular degeneration. *Am J Ophthalmol* 2002;134:765-8.
226. Gustavsson C, Agardh E. Macular infarction after transpupillary thermotherapy for subfoveal choroidal neovascularization in age-related macular degeneration - a possible association with systemic inflammatory disease? *Acta Ophthalmol Scand.* 2004;82:100-2.
227. Rumelt S, Kaiserman I, Rehany U et al. Detachment of subfoveal choroidal neovascularization in age-related macular degeneration. *Am J Ophthalmol* 2002;134:822-7.
228. Salinas-Alaman A, Garcia-Layana A, Moreno-Montanes J. Overtreatment of transpupillary thermotherapy for choroidal neovascularization. *Acta Ophthalmol Scand.* 2003;81:197-8.
229. Gustavsson C, Agardh E. Transpupillary thermotherapy for occult subfoveal choroidal neovascularization: a 1-year, prospective randomized pilot study. *Acta Ophthalmol Scand.* 2005;83:148-53.
230. Reichel, E. Transpupillary thermotherapy. The TTT4CNV clinical trial. 22-10-2004. New Orleans, LA: Subspecialty Retina Day, The American Academy of Ophthalmology joint meeting. Ref Type: Conference Proceeding.
231. Park CH, Duker JS, Mainster MA et al. Transpupillary thermotherapy (TTT) of occult choroidal neovascularization: a retrospective, noncomparative case series of fifty-seven eyes. *Semin.Ophthalmol* 2001;16:66-9.

8 Bibliografía

232. Friberg TR, Pandya A, Nazari K. Transpupillary thermotherapy (TTT) for age-related macular degeneration. *Semin.Ophthalmol* 2001;16:70-80.
233. Ahuja RM, Benner JD, Schwartz JC et al. Efficacy of transpupillary thermotherapy (TTT) in the treatment of occult subfoveal choroidal neovascularization in age-related macular degeneration. *Semin.Ophthalmol* 2001;16:81-5.
234. Kim JE, Perkins SL, Schwiesow T et al. Transpupillary thermotherapy of occult choroidal neovascularization in age-related macular degeneration. *Semin.Ophthalmol* 2001;16:86-9.
235. Algvere PV, Libert C, Seregard S. Transpupillary thermotherapy of occult CNV with no or minimally classic CNV in age-related macular degeneration. *Semin.Ophthalmol* 2001;16:90-6.
236. Midena E, Pilotto E, Radin PP et al. Subthreshold transpupillary thermotherapy for subfoveal occult choroidal neovascularization secondary to age-related macular degeneration. *Semin.Ophthalmol* 2004;19:25-8.
237. Lin SF, Lin PK, Liu JH. The long-term results of one time treatment by continuously fractionated transpupillary thermotherapy for occult choroid neovascularization membrane of age-related macular degeneration. *J Chin Med.Assoc.* 2003;66:528-32.
238. Thach AB, Sipperley JO, Dugel PU et al. Large-spot size transpupillary thermotherapy for the treatment of occult choroidal neovascularization associated with age-related macular degeneration. *Arch.Ophthalmol* 2003;121:817-20.
239. Atarashi T, Tamaki Y, Inoue Y et al. Transpupillary thermotherapy for treatment of exudative age-related macular degeneration in Japanese patients. *Eye* 2004;18:615-8.
240. Nagpal M, Nagpal K, Sharma S et al. Transpupillary thermotherapy for treatment of choroidal neovascularization secondary to age-related macular degeneration in Indian eyes. *Indian J Ophthalmol* 2003;51:243-50.
241. Haas A, Feigl B, Weger M. [Transpupillary thermotherapy in exudative, age-related macular degeneration]. *Ophthalmologe* 2003;100:111-4.
242. Obana A, Gohto Y, Matsumoto M et al. Indocyanine green angiographic features prognostic of visual outcome in the natural course of patients with age related macular degeneration. *Br.J.Ophthalmol* 1999;83:429-37.
243. Guyer DR, Yannuzzi LA, Slakter JS et al. Classification of choroidal neovascularization by digital indocyanine green videoangiography. *Ophthalmology* 1996;103:2054-60.
244. Nichols PF, Charles HC, Read JS et al. Evaluation of choroidal neovascular membranes by Octopus perimetry. *Retina* 1988;8:24-9.
245. Jaakkola A, Vesti E, Immonen I. Correlation between Octopus perimetry and fluorescein angiography after strontium-90 plaque brachytherapy for subfoveal exudative age related macular degeneration. *Br.J.Ophthalmol* 1998;82:763-8.
246. Bird AC, Marshall J. Retinal pigment epithelial detachments in the elderly. *Trans.Ophthalmol Soc.U.K.* 1986;105 (Pt 6):674-82.
247. Gass JDM. Serous retinal pigment epithelial detachment with a notch. *Retina* 1984;4:205-20.
248. Weiter JJ, Jalkh AE, Smets E. In: Gitter KA, Schatz H, Yannuzzi LA et al., eds. *Laser Photocoagulation of Retinal Disease*. San Francisco, California: Pacific Medical Press, 1988: 193-200.

8 Bibliografía

249. Bressler NM, Bressler SB, Gragoudas ES. Clinical characteristics of choroidal neovascular membranes. *Arch.Ophthalmol* 1987;105:209-13.
250. Subfoveal neovascular lesions in age-related macular degeneration. Guidelines for evaluation and treatment in the macular photocoagulation study. Macular Photocoagulation Study Group. *Arch.Ophthalmol* 1991;109:1242-57.
251. Laser photocoagulation for juxtafoveal choroidal neovascularization. Five-year results from randomized clinical trials. Macular Photocoagulation Study Group. *Arch.Ophthalmol* 1994;112:500-9.
252. Meads C, Hyde C. Photodynamic therapy with verteporfin is effective, but how big is its effect? Results of a systematic review. *Br.J.Ophthalmol* 2004;88:212-7.
253. Meads C, Hyde C. What is the cost of blindness? *Br.J.Ophthalmol* 2003;87:1201-4.
254. Can [symbol: see text] verteporfin help in macular degeneration? *Drug Ther.Bull.* 2001;39:30-2.
255. Chew H, Maberley DA, Ma P et al. Socioeconomic status and clinical features of patients undergoing photodynamic therapy or transpupillary thermotherapy for subfoveal choroidal neovascularization due to age-related macular degeneration. *Can.J Ophthalmol* 2005;40:384-8.
256. Maberley DA, Chew H, Ma P et al. Comparison of photodynamic therapy and transpupillary thermotherapy for subfoveal choroidal neovascularization due to age-related macular degeneration. *Can.J Ophthalmol* 2005;40:378-83.
257. Lanzetta P, Michieletto P, Pirracchio A et al. Early vascular changes induced by transpupillary thermotherapy of choroidal neovascularization. *Ophthalmology* 2002;109:1098-104.
258. Currie ZI, Rennie IG, Talbot JF. Retinal vascular changes associated with transpupillary thermotherapy for choroidal melanomas. *Retina* 2000;20:620-6.
259. Ciulla TA, Harris A, Kagemann L et al. Transpupillary thermotherapy for subfoveal occult choroidal neovascularization: effect on ocular perfusion. *Invest Ophthalmol Vis Sci* 2001;42:3337-40.
260. Connolly BP, Regillo CD, Eagle RC, Jr. et al. The histopathologic effects of transpupillary thermotherapy in human eyes. *Ophthalmology* 2003;110:415-20.
261. Desmettre T, Maurage CA, Mordon S. Transpupillary thermotherapy (TTT) with short duration laser exposures induce heat shock protein (HSP) hyperexpression on choroido-retinal layers. *Lasers Surg.Med.* 2003;33:102-7.
262. Kaga T, Fonseca RA, Dantas MA et al. Transient appearance of classic choroidal neovascularization after transpupillary thermotherapy for occult choroidal neovascularization. *Retina* 2001;21:172-3.
263. Ming Y, Algyere PV, Odergren A et al. Subthreshold transpupillary thermotherapy reduces experimental choroidal neovascularization in the mouse without collateral damage to the neural retina. *Invest Ophthalmol Vis Sci* 2004;45:1969-74.
264. Algyere PV, Libert C, Lindgarde G et al. Transpupillary thermotherapy of predominantly occult choroidal neovascularization in age-related macular degeneration with 12 months follow-up. *Acta Ophthalmol Scand.* 2003;81:110-7.
265. Escoto R. TTT - update from clinical practice. 2005. Cannes, France:III European Congress on PDT in AMD Management. Ref Type: Conference Proceeding

8 Bibliografía

266. Retinal Sensitivity Following TTT. 2002. Barcelona, Spain: Euretina. Ref Type: Conference Proceeding
267. Mueller AJ, Ulbig M, Kampik A. TTT for occult CNV: check the power! Br.J Ophthalmol 2002;86:1194.
268. Ergun E, Stur M. TTT and CNV. Br.J Ophthalmol 2001;85:1013.
269. Escoto R. Resultados Funcionales con la Terapia Fotodinámica. 2003. Barcelona, España: 34è Congrés de la Societat Catalana d'Oftalmologia. Ref Type: Conference Proceeding.
270. Escoto R. Nuestros Resultados con la Terapia Fotodinámica. 2002. Madrid, España: 78 Congreso de la Sociedad Española de Oftalmología. Ref Type: Conference Proceeding.
271. Jenicek M, Hitchcock DL. Logic and Critical Thinking in Medicine. AMA Press, 2005.
272. Karel I, Zahlava J, Boguszakova J et al. [Transpupillary thermotherapy in exudative age-related macular degeneration. Two-years results and findings on the other eye]. Cesk.Slov.Oftalmol. 2005;61:154-65.
273. Tranos P, Singh M, Peter NM et al. Transpupillary thermotherapy for the treatment of subfoveal choroidal neovascularization associated with age-related macular degeneration. Acta Ophthalmol Scand. 2004;82:585-90.
274. Feucht M, Fuisting B, Richard G. [Transpupillary thermotherapy for subfoveal choroidal neovascularization. A 9-month follow-up]. Ophthalmologe 2004;101:1105-10.
275. Agarwal M, Shanmugam MP, Gopal L et al. Transpupillary thermotherapy for choroidal neovascular membrane in age related macular degeneration. Indian J Ophthalmol 2004;52:45-9.
276. Salinas AA, Garcia LA, Juberias S, Jr. et al. [Transpupillary thermotherapy in occult subretinal neovascularization in age-related macular degeneration. Preliminary results]. Arch.Soc Esp.Oftalmol. 2002;77:617-22.
277. Guyatt GH, Rennie D. User's Guides to the Medical Literature. Chicago III: AMA Press, 2002.
278. Nakajima M, Sakonjyu N, Mori R et al. Correlation between angiographic and pathological findings in experimental choroidal neovascular membranes after transpupillary thermotherapy. Jpn.J.Ophthalmol. 2004;48:535-41.
279. Lanzetta P, Pirracchio A, Bandello F. Optical coherence tomography of subfoveal choroidal neovascularization treated with transpupillary thermotherapy. Semin . Ophthalmol. 2001;16:97-100.
280. Ishikawa K, Terasaki H, Kobayashi C et al. Changes in foveal thickness and macular function after transpupillary thermotherapy for age-related macular degeneration. Ophthalmic Res 2005;37:34-42.
281. Robertson DM, Salomao DR. The effect of transpupillary thermotherapy on the human macula. Arch. Ophthalmol 2002; 120:652-6.
282. Hall Eric J. In: Hypertermia. Philadelphia: JB Lippincott, 1994:257-88.

9. ANEXOS

ANEXO 1. DOCUMENTO DE INFORMACIÓN PARA EL PACIENTE*

ANEXO 2. CONSENTIMIENTO INFORMADO*

ANEXO 3. CUADERNILLO DE RECOGIDA DE DATOS*

ANEXO 4. CASOS CLÍNICOS*

ANEXO 5. RESUMEN DE LAS VARIABLES ANALIZADAS*

* Correspondiente al Ensayo Clínico Termoterapia Transpupilar contra Placebo

DOCUMENTO DE INFORMACIÓN PARA EL PACIENTE

ESTUDIO PARA VALORACIÓN DE LA EFICACIA DE LA TERMOTERAPIA TRANSPUPILAR
COMO TRATAMIENTO DE LAS MEMBRANAS NEOVASCULARES OCULTAS
SECUNDARIAS A LA DEGENERACIÓN MACULAR ASOCIADA A LA EDAD
(ENSAYO TTT 122702 CNV)

La disminución de la visión central que usted ha notado es debida a una enfermedad de la parte posterior del ojo llamada **D**egeneración **M**acular **A**sociada a la **E**dad (DMAE). Estos cambios de la visión están ocasionados por el crecimiento de nuevos vasos sanguíneos en la mácula, que es la zona del ojo que permite la visión central nítida. Su evolución conduce a la formación de una cicatriz macular que provoca una gran disminución de la visión.

Debido a esto se han ensayado diversos tratamientos, sin que ninguno de ellos haya mostrado eficacia. Actualmente existe una técnica llamada termoterapia transpupilar, mediante la cual usando un láser de diodo modificado, se libera calor a la parte posterior del ojo a través de la pupila. Mediante este tratamiento en muchos pacientes es posible lograr el cierre de los nuevos vasos sanguíneos.

Aunque todavía se desconozca la intensidad idónea del tratamiento, su caso tiene opciones de beneficiarse de esta terapéutica. Le proponemos participar en un estudio que estamos realizando para estas lesiones neovasculares, en el cual usted será asignado a uno de dos grupos: en el grupo 1 el láser se aplicará a intensidades elevadas y en el grupo 2 el láser será aplicado a intensidades bajas. De esta manera, nos ayudará a mejorar la calidad del tratamiento para usted y para otros pacientes. Durante todo el estudio ambos grupos serán minuciosamente controlados bajo el siguiente esquema terapéutico:

1. Para realizar el tratamiento, se le colocará una lente de contacto en el ojo afectado, previa aplicación de una gota de un anestésico local y a continuación se le aplicará el láser por un espacio de tiempo de un minuto. El láser es indoloro y de aplicación ambulatoria por lo que al concluirse, se podrá ir a su domicilio continuando su vida normal y sin necesidad de tomar precaución alguna.
2. A la semana siguiente de aplicado el tratamiento, se le realizará una llamada por teléfono para confirmar su estado visual. Posteriormente se le harán visitas de control en los meses: 1, 3, 6, 9, 12, 18 y 24 después del láser.

3. Durante el seguimiento se le realizarán fotografías de la parte posterior del ojo (angiografía con fluoresceína y verde de indocianina) y otras pruebas inocuas y rutinarias para valorar la eficacia del tratamiento (agudeza visual, sensibilidad de contraste, tomografía de coherencia óptica y campo visual).
4. Si después del tratamiento estos vasos sanguíneos persistiesen abiertos, será necesario un retratamiento para insistir en su cierre.

INCOMODIDADES Y RIESGOS

Hasta hoy no se han descrito efectos adversos relacionados con la aplicación del láser. En el peor de los casos podría ocurrir una disminución de la visión muchas veces relacionada con la evolución de la propia enfermedad. Sin embargo es importante que nos informe de cualquier problema que pueda haber ocurrido.

Si usted decide participar en este estudio puede abandonarlo en cualquier momento, sin necesidad de dar explicaciones y continuará recibiendo la mejor atención médica, como es habitual en nuestro Centro.

Toda la información obtenida será confidencial y se registrará en una base de datos para analizarlos. Los resultados pueden ser publicados en forma de documentos científicos o en revistas de difusión médica.

Si desea aclarar cualquier duda respecto al estudio, puede ponerse en contacto con:

Dr. Remberto Escoto
Centro de Oftalmología Barraquer

Teléfono: 93.209.53.11 Extensión: 327

ANEXO 2

CONSENTIMIENTO INFORMADO

ESTUDIO PARA VALORACIÓN DE LA EFICACIA DE LA TERMOTERAPIA TRANSPUPILAR
COMO TRATAMIENTO DE LAS MEMBRANAS NEOVASCULARES OCULTAS
SECUNDARIAS A LA DEGENERACIÓN MACULAR ASOCIADA A LA EDAD
(ENSAYO TTT 122702 CNV)

Yo, (nombre y apellidos) _____

- He leído la hoja de información que se me ha entregado
- He podido hacer preguntas sobre el estudio
- He hablado con el Dr. Remberto Escoto

Comprendo que mi participación es voluntaria.

Comprendo que puedo retirarme del estudio:

- Cuando quiera
- Sin tener que dar explicaciones
- Sin que esto repercuta en mis cuidados médicos.

Presto libremente mi conformidad para participar en el estudio.

Fecha y Firma del paciente

Fecha y Firma del médico

ANEXO 3

CUADERNILLO DE RECOGIDA DE DATOS

ESTUDIO PARA VALORACIÓN DE LA EFICACIA DE LA TERMOTERAPIA TRANSPUPILAR
COMO TRATAMIENTO DE LAS MEMBRANAS NEOVASCULARES OCULTAS
SECUNDARIAS A LA DEGENERACIÓN MACULAR ASOCIADA A LA EDAD
(ENSAYO TTT 122702 CNV)

Nº de orden: _____

TRATAMIENTO INICIAL

Placebo TTT

Identificación del paciente

Nombre: _____

Nº HC: _____

Sexo: _____

Fecha de nacimiento: _____

Fecha de visita: _____

1. Ojo tratado OD OI

2. Ojo contralateral, es normal SI No

si no, especificar: _____

3. Ojo tratado. Pruebas realizadas

Agudeza visual corregida

VL: _____

VP: _____

Log MAR: _____

El examen con LH, ¿es normal? SI No

si no, especificar: _____

Grado de catarata Nuclear /10 Cortical /10 SCP /3 = (suma numerador)

Pseudofaquia SI No

Fondo de ojo: 1 Pigmentado 2 Miope 3 Albino

Sensibilidad de contraste: _____

Extensión de la lesión: AF _____ AVI _____

AF: Fecha _____ BD

% NVC clásica _____ % NVCO tipo 1 _____ % PD % NVCO tipo 2 _____

% Otros DEP _____ Hemorrágico Seroso Drusenoide

% Otros _____ Sangre Pigmento Fibrina Fibrosis

AVI 1 temprana / tardía BD

Tipo de fluorescencia: 2 temp PD / tardía BD 3 4 5

Patrón de fluorescencia: Placa Mancha focal Mancha marginal

Mancha suprayacente Mancha remota Otras

CV octopus dinámico dos fases

MS _____

MD _____

LV _____

CLV _____

SF _____

RF _____

TCO (en micras)

Espesor retiniano eje vertical _____

Espesor retiniano eje horizontal _____

4. Tratamiento

Tiene consentimiento informado SI No

Criterios de inclusión. Marcar la casilla "NO", es criterio de exclusión.

	SI	NO
Lesión de NVC 2ª a DMAE, si negativo especificar: _____	<input type="checkbox"/>	<input type="checkbox"/>
La NVC incluye la zona avascular foveal	<input type="checkbox"/>	<input type="checkbox"/>
El área correspondiente a la NVC está constituida predominantemente por el componente oculo ($\geq 50\%$)	<input type="checkbox"/>	<input type="checkbox"/>
El área a tratar no debe extenderse dentro de las 200 micras desde el margen del disco óptico	<input type="checkbox"/>	<input type="checkbox"/>
AV entre 0.05 y 0.3 ai	<input type="checkbox"/>	<input type="checkbox"/>
Ojo contralateral no tratado con TTT	<input type="checkbox"/>	<input type="checkbox"/>
Ausencia de bloqueo de la fluorescencia central (a menos que esté toda rodeada por la NVC)	<input type="checkbox"/>	<input type="checkbox"/>
Fibrosis < 25% de la lesión	<input type="checkbox"/>	<input type="checkbox"/>
Hemorragia < 50% de la lesión	<input type="checkbox"/>	<input type="checkbox"/>
DEP seroso < 25% de la lesión	<input type="checkbox"/>	<input type="checkbox"/>
Ausencia de anastomosis coriorretiniana	<input type="checkbox"/>	<input type="checkbox"/>
Pigmentación macular o paramacular asociada al uso de medicamentos	<input type="checkbox"/>	<input type="checkbox"/>
Ausencia de signos de retinopatía diabética (< 5 microaneurismas o exudados duros)	<input type="checkbox"/>	<input type="checkbox"/>
Ausencia de enfermedad ocular que pueda afectar la AV (distrofias, pücker, nevus)	<input type="checkbox"/>	<input type="checkbox"/>
Ausencia de enfermedad ocular inflamatoria de cualquier tipo	<input type="checkbox"/>	<input type="checkbox"/>
Ausencia de glaucoma	<input type="checkbox"/>	<input type="checkbox"/>
No existe FCG, ni otro tratamiento con láser previo	<input type="checkbox"/>	<input type="checkbox"/>
No antecedente de cirugía ocular en los últimos 3 meses	<input type="checkbox"/>	<input type="checkbox"/>
Ausencia de atrofia geográfica > 1/2 a.d. dentro de las 500 micras centrales	<input type="checkbox"/>	<input type="checkbox"/>
Ausencia de alteraciones en el SA que impidan un correcto examen del fondo del ojo	<input type="checkbox"/>	<input type="checkbox"/>
Edad ≥ 50 años	<input type="checkbox"/>	<input type="checkbox"/>
Ausencia de abuso de alcohol o drogas	<input type="checkbox"/>	<input type="checkbox"/>

Fecha de tratamiento _____

Guía para tratamientos AF AVI

Anexo 3 | Cuaderno de recogida de datos (Ensayo clínico TTT contra Placebo)

TTT
 Nº de spots (aplicaciones) empleados _____
 (Diámetro en mm, Duración en segundos) (Energía hipotética. Placebo=0)

Diámetro Spot 1 <input type="checkbox"/>	Diámetro Spot 2 <input type="checkbox"/>	Diámetro Spot 3 <input type="checkbox"/>
Energía-Duración _____	Energía-Duración _____	Energía-Duración _____
_____	_____	_____
_____	_____	_____

Diámetro Spot 4 <input type="checkbox"/>	Diámetro Spot 5 <input type="checkbox"/>	Diámetro Spot 6 <input type="checkbox"/>
Energía-Duración _____	Energía-Duración _____	Energía-Duración _____
_____	_____	_____
_____	_____	_____

LC empleada _____
 aumento _____

5. Alguna complicación durante o después del tratamiento SI NO
 Si presente, especificar: _____

VISITA CONTROL Y RETRATAMIENTO

Placebo TTT

Visita control: mes 1 3 6 9 12 18 24

Grado de eficacia:

A. Curación:

A1 = desaparición exudación / mejora AV

A2 = desaparición exudación / estabilización AV

B. Éxito:

B1 = persistencia exudación / mejora AV

B2 = desaparición exudación / disminución AV ≤ 1 línea

C. Eficaz:*

C1 = Persistencia exudación / estabilización AV

D. Fracaso:

**D1 = Persistencia exudación / Disminución AV

D2 = Disminución AV entre 1-3 líneas

D3 = Disminución AV > 3 líneas

1. Identificación del paciente

Nombre: _____

Nº HC: _____

Sexo: _____

Fecha de nacimiento: _____

Fecha de visita: _____

Desde el último tratamiento, ha presentado algún efecto adverso SI NO
 Si presente, especificar: _____

2. Ojo tratado OD OI
 3. Ojo contralateral, es normal SI No

si no, especificar: _____

4. Ojo tratado. Pruebas realizadas

Agudeza visual corregida

VL: _____

VP: _____

Log MAR: _____

El examen en LH, ¿es normal? SI No

si no, especificar: _____

Grado de catarata Nuclear /10 Cortical /10 SCP /3 = (suma numerador)

Pseudofaquia SI No

Sensibilidad de contraste: _____

Extensión de la lesión: AF _____ AVI _____

AF: Fecha _____

	100% cerrada	50-99% cerrada	< 50% cerrada	% nueva NVC
NVC clásica				
NVC oculta				

- Componente residual BD
 % NVC clásica _____ % NVCO tipo 1 _____ % PD % NVCO tipo 2 _____
 % Otros DEP _____ Hemorrágico Seroso Drusenoide
 % Otros _____ Sangre Pigmento Fibrina Fibrosis
 AVI 1 temprana / tardía BD
 Tipo de fluorescencia: 2 temp PD / tardía BD 3 4 5

CV octopus dinámico dos fases

MS _____

MD _____

LV _____

CLV _____

SF _____

RF _____

TCO (en micras)

Espesor retiniano eje vertical _____

Espesor retiniano eje horizontal _____

5. Retratamiento

Tratamiento N° (siempre > 1)

Criterio para retratamiento

Aumento exudación / Estabilización AV

Aumento exudación / Disminución AV

Persistencia exudación / Mejora AV < 1 línea

*Persistencia exudación / Estabilización AV

**Persistencia exudación / Disminución AV > 1 línea

Anexo 3 | Cuadernillo de recogida de datos (Ensayo clínico TTT contra Placebo)

Fecha de retratamiento _____

Guía para tratamiento AF AVI

TTT

Nº de spots empleados _____

(Diámetro en mm, Duración en segundos) (Energía hipotética. Placebo=0)

Diámetro Spot 1 <input type="checkbox"/>	Diámetro Spot 2 <input type="checkbox"/>	Diámetro Spot 3 <input type="checkbox"/>
Energía-Duración _____	Energía-Duración _____	Energía-Duración _____
_____	_____	_____
_____	_____	_____

Diámetro Spot 4 <input type="checkbox"/>	Diámetro Spot 5 <input type="checkbox"/>	Diámetro Spot 6 <input type="checkbox"/>
Energía-Duración _____	Energía-Duración _____	Energía-Duración _____
_____	_____	_____
_____	_____	_____

LC empleada _____

aumento _____

6. Alguna complicación durante o después del tratamiento SI NO

Si presente, especificar: _____

7. Grado de satisfacción subjetiva (0-10) _____

LH: Lámpara de hendidura; **SCP:** Subcapsular posterior (referente a la catarata);
NVCO: Neovascularización coroidea oculta; **BD:** Bien definida; **PD:** Poco definida; **CV:** Campo visual;
a.d.: áreas de discos; **SA:** Segmento anterior; **Spot:** aplicación terapéutica; **LC:** Lente de contacto;
RF: Índice de fiabilidad



ANEXO 4

CASOS CLÍNICOS

A continuación presentamos la evolución de todos los pacientes que han participado en el EAC. En los casos en que el seguimiento del paciente lo permita, las imágenes siguen el orden siguiente:

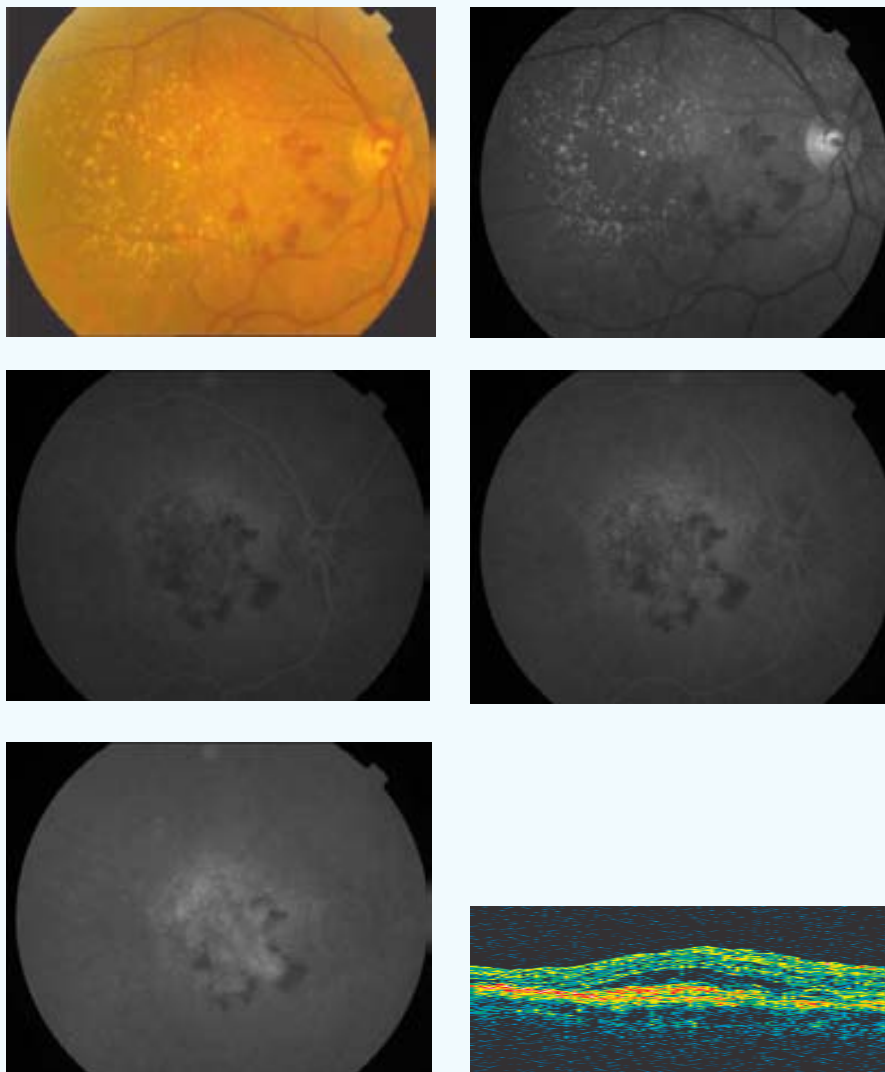
1. Fotografía en color del fondo del ojo
2. Fotografía con filtro aneritra
3. AF con los siguientes tiempos:
 - 3.1. Entre 15 y 40 segundos
 - 3.2. Entre 40 y 90 segundos
 - 3.3. Más de 4 minutos

Además del recuadro inferior con la descripción esquemática que consta en cada caso, en los pacientes 5, 15 y 21, se añade una breve reseña con relación a su evolución.

 Tratado  Placebo

CASO 1

INICIAL



PP / ITT: PP

Sexo: ♀

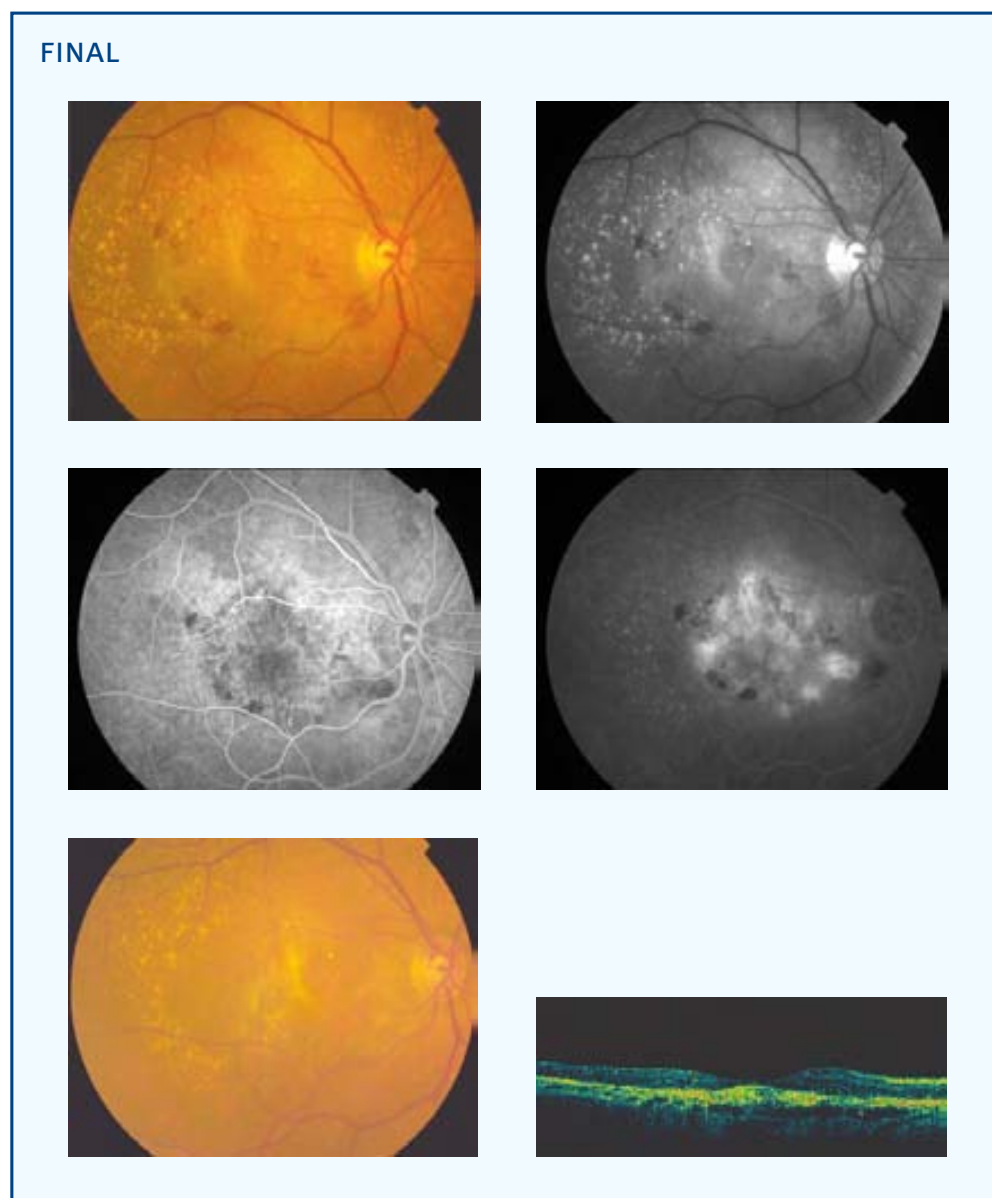
Edad (años): 77

Ojo: OD

Tamaño lesión (micras): 4911 NVC clásica (% inicial): 5 NVC oculta (% inicial): 95

Aplicación (mm) - Energía (mW) - exposición 60 segundos: 3-800 2-530 2-530 [3][‡]

[‡][número de aplicaciones en total]



AVL inicial: 0,08

AVL final: 0,06

AVP inicial: 9

AVP final: 5

SC inicial: 5

SC final: 0,9

MS inicial: 16,4

MS final: 16,7

CLV inicial: 59

CLV final: 73,7

TCO inicial: 608

TCO final: 199

No. Tratamientos: 2

Exudación final: Supresión

Exudación contalateral: Si

º satisfacción: 5

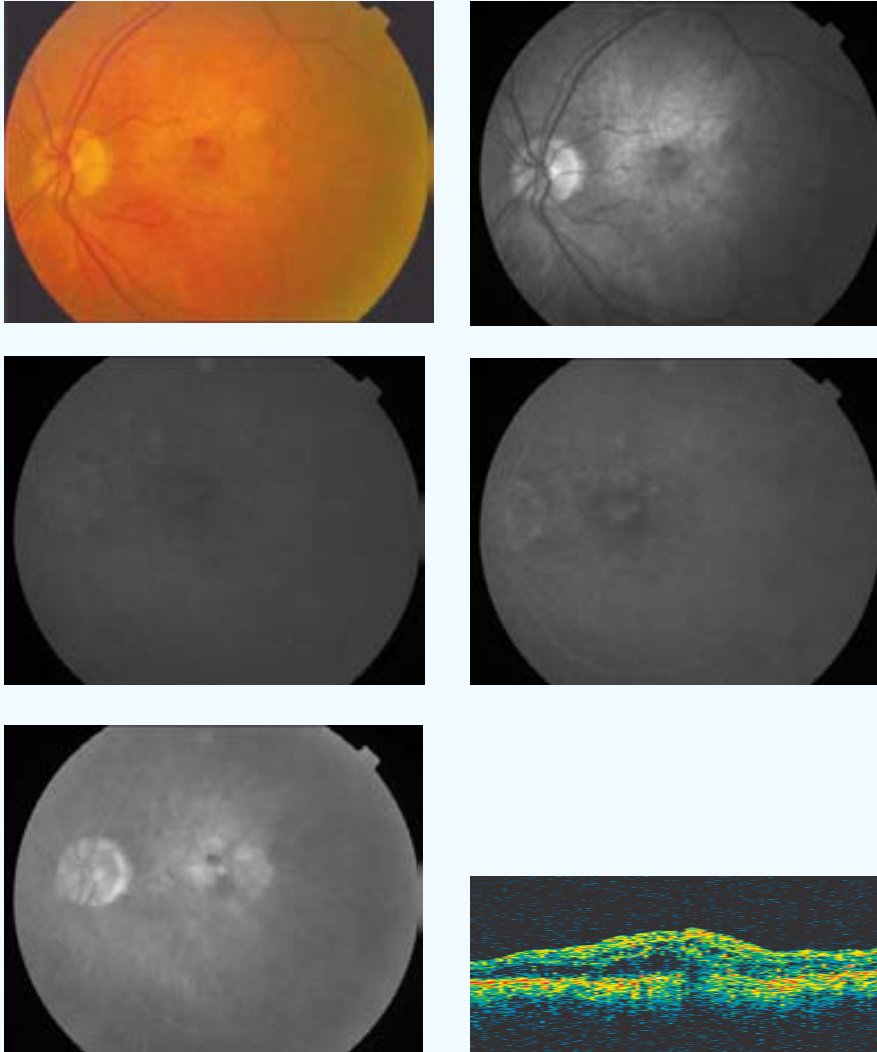
º eficacia: B2

Complicaciones: 0

Seguimiento (meses): 9

CASO 2

INICIAL



PP / ITT: PP

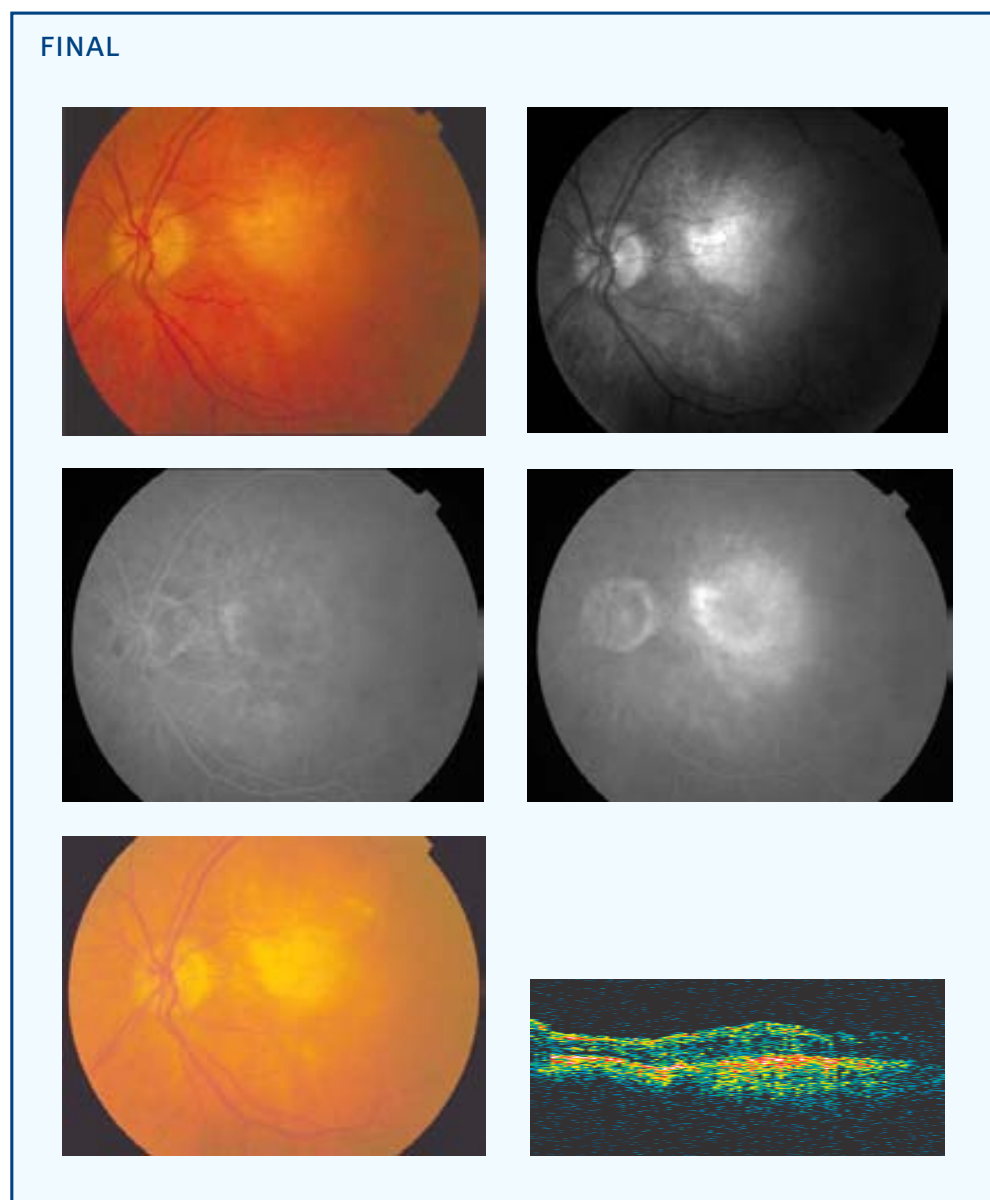
Sexo: ♂

Edad (años): 78

Ojo: OI

Tamaño lesión (micras): 2950 NVC clásica (% inicial): 0 NVC oculta (% inicial): 100

Aplicación (mm) - Energía (mW) - exposición 60 segundos: 3-800



AVL inicial: 0,15

AVL final: 0,08

AVP inicial: 5

AVP final: 6

SC inicial: 0,45

SC final: 0,45

MS inicial: 14,2

MS final: 16,4

CLV inicial: 48,4

CLV final: 42,7

TCO inicial: 576

TCO final: 658

No. Tratamientos: 2

Exudación final: Progresión

Exudación contalateral: Si

º satisfacción: 5

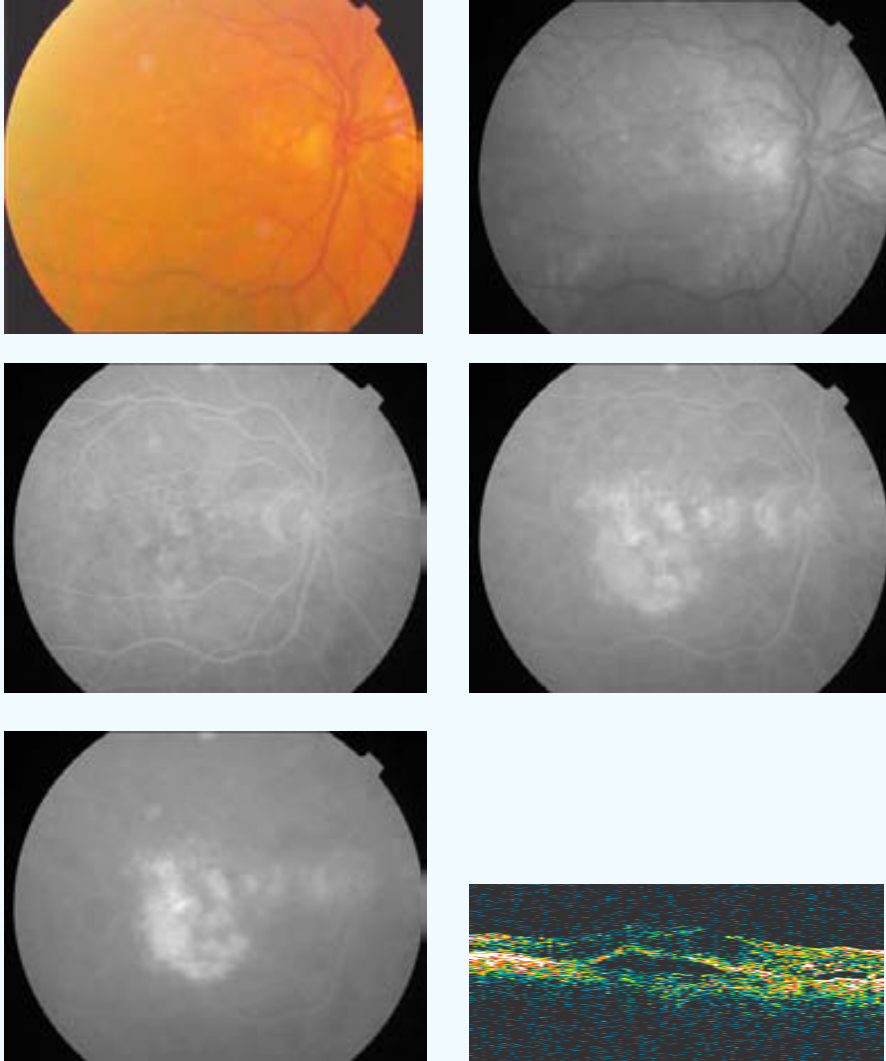
º eficacia: B1

Complicaciones: 0

Seguimiento (meses): 9

CASO 3

INICIAL



PP / ITT: ITT

Sexo: ♀

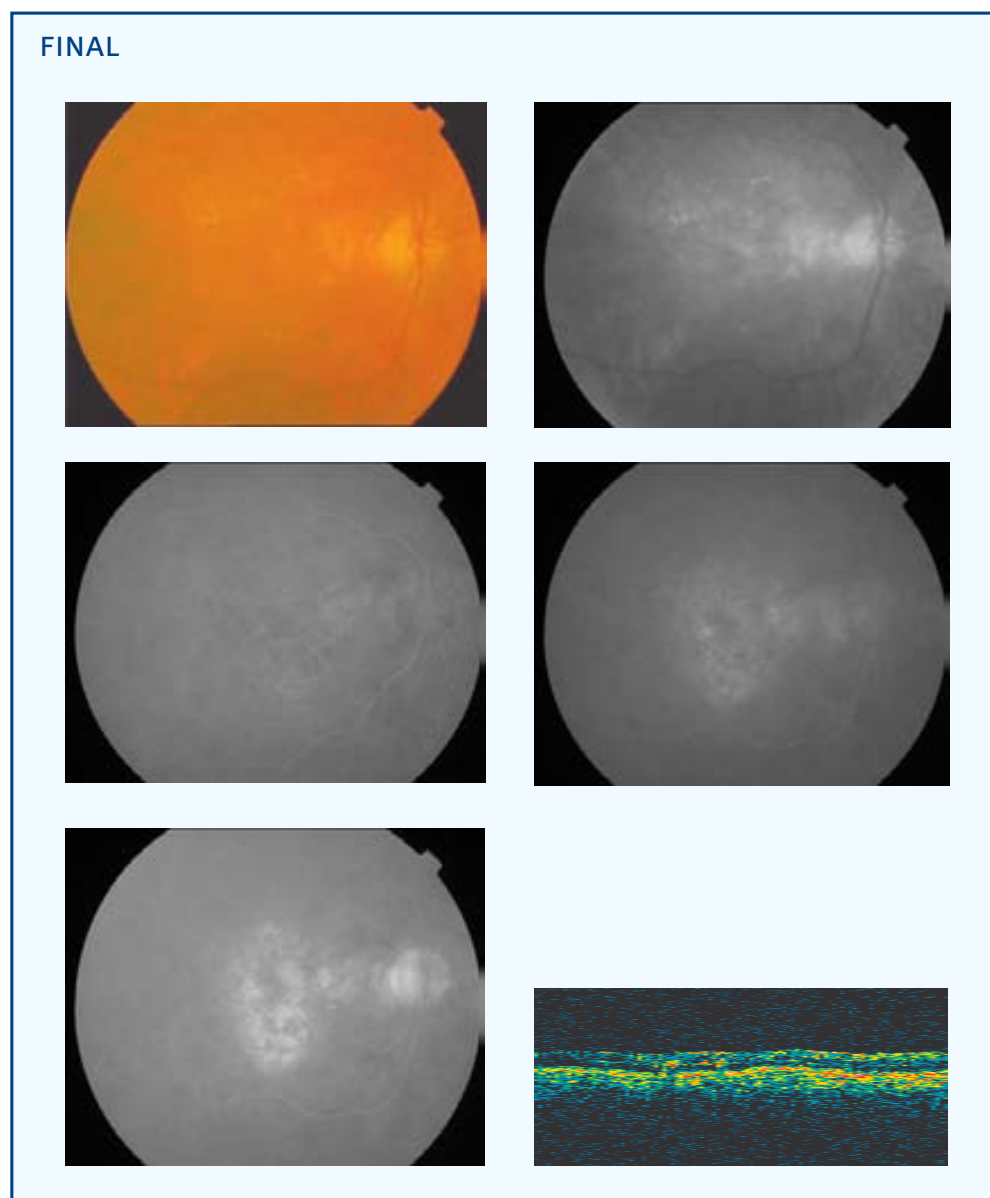
Edad (años): 78

Ojo: OD

Tamaño lesión (micras): 5336 NVC clásica (% inicial): 0 NVC oculta (% inicial): 100

Aplicación (mm) - Energía (mW) - exposición 60 segundos: 3-800 2-480 [2]‡

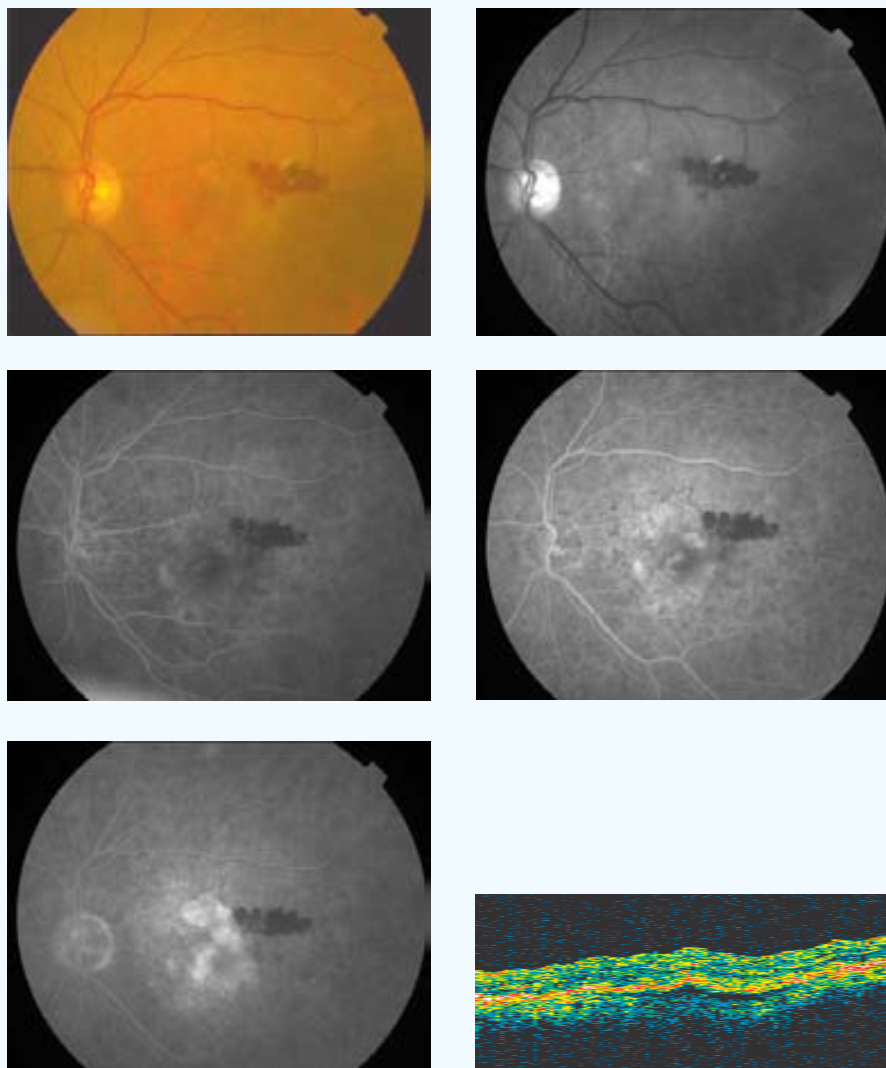
‡[número de aplicaciones en total]



AVL inicial: 0,2	AVL final: 0,1	AVP inicial: 3	AVP final: 5
SC inicial: 1,2	SC final: 0,75	MS inicial: 19,3	MS final: 16,3
CLV inicial: 15	CLV final: 21,7	TCO inicial: 568	TCO final: 250
No. Tratamientos: 1	Exudación final: Supresión	Exudación contalateral: Si	
º satisfacción: 4	º eficacia: D1		
Complicaciones: 0			
Seguimiento (meses): 6			

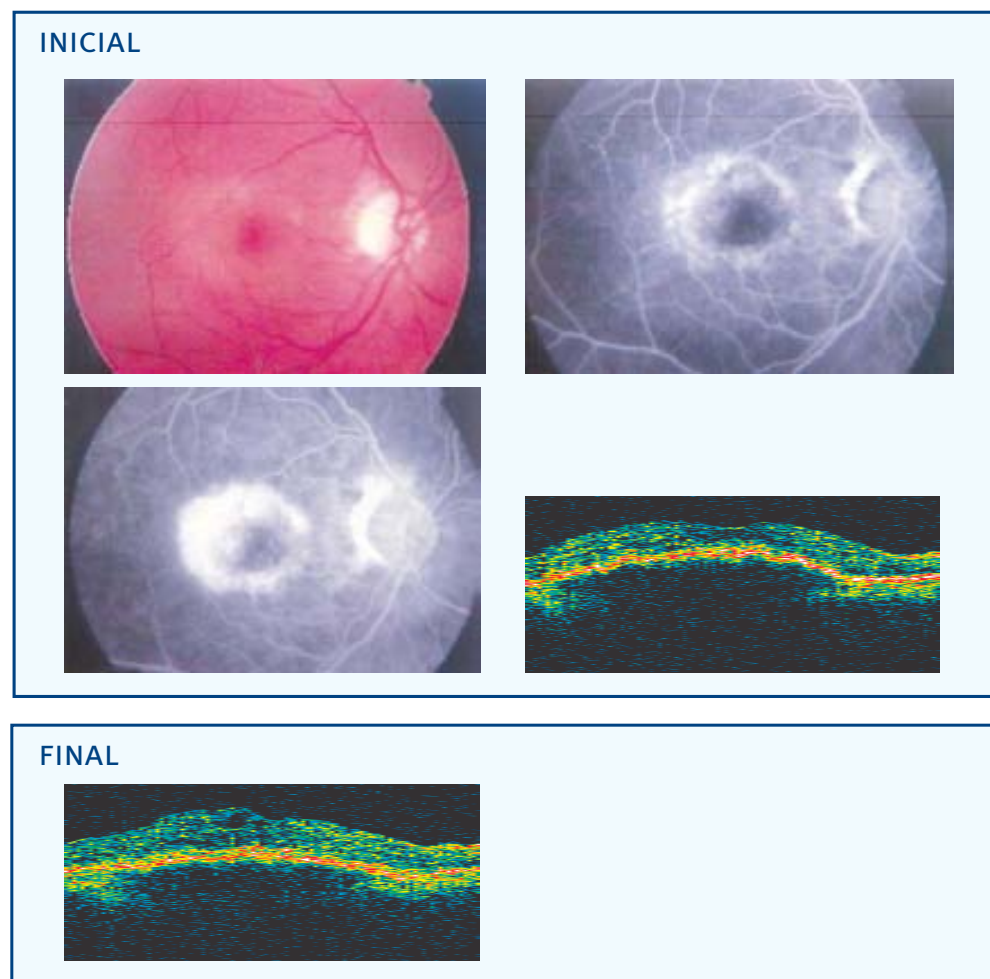
CASO 4

INICIAL



PP / ITT: ITT	Sexo: ♀	Edad (años): 84	Ojo: OI
Tamaño lesión (micras): 2596 NVC clásica (% inicial): 15 NVC oculta (% inicial): 85			
Aplicación (mm) - Energía (mW) - exposición 60 segundos: 3-800			
AVL inicial: 0,1	AVL final: 0,07	AVP inicial: 4	AVP final: 7
SC inicial: 1,05	SC final: 0,75	MS inicial: 18	MS final: 15,7
CLV inicial: 19,7	CLV final: 10,2	TCO inicial: 562	TCO final: --
No. Tratamientos: 1	Exudación final: Progresión	Exudación contalateral: Si	
º satisfacción: 4	º eficacia: D1		
Complicaciones: 0			
Seguimiento (meses): 3			

CASO 5

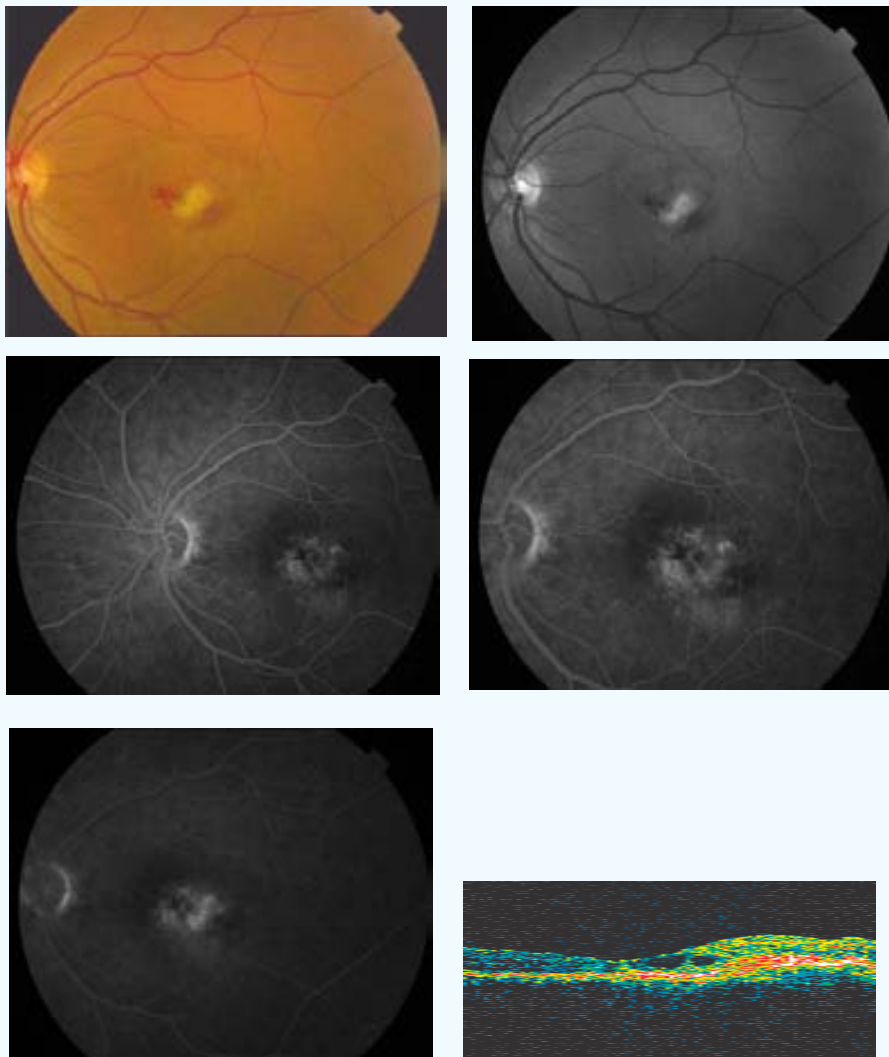


Este caso se trata de una paciente que desarrolló un cuadro alérgico en su primera exposición a la fluoresceína sódica. Durante el proceso de selección de los pacientes, el Departamento de Medicina Interna contraindicó la AF y la AVI. Estas AF las aporta la paciente en su primera visita al COB. Nueve meses después la paciente fallece debido a un accidente cerebro vascular. Este evento no guarda relación con este ensayo.

PP / ITT: PP	Sexo: ♀	Edad (años): 86	Ojo: OD
NVC clásica (% inicial): 10	NVC oculta (% inicial): 90		
AVL inicial: 0,25	AVL final: 0,09	AVP inicial: 2	AVP final: 7
SC inicial: 1,35	SC final: 0,6	MS inicial: 16,1	MS final: 15,8
CLV inicial: 4,1	CLV final: 13,8	TCO inicial: 845	TCO final: 426
No. Tratamientos: 3	Exudación final: Progresión	Exudación contalateral: Si	
º satisfacción: 4	º eficacia: D1		
Complicaciones: 0			
Seguimiento (meses): 9			

CASO 6

INICIAL



PP / ITT: PP

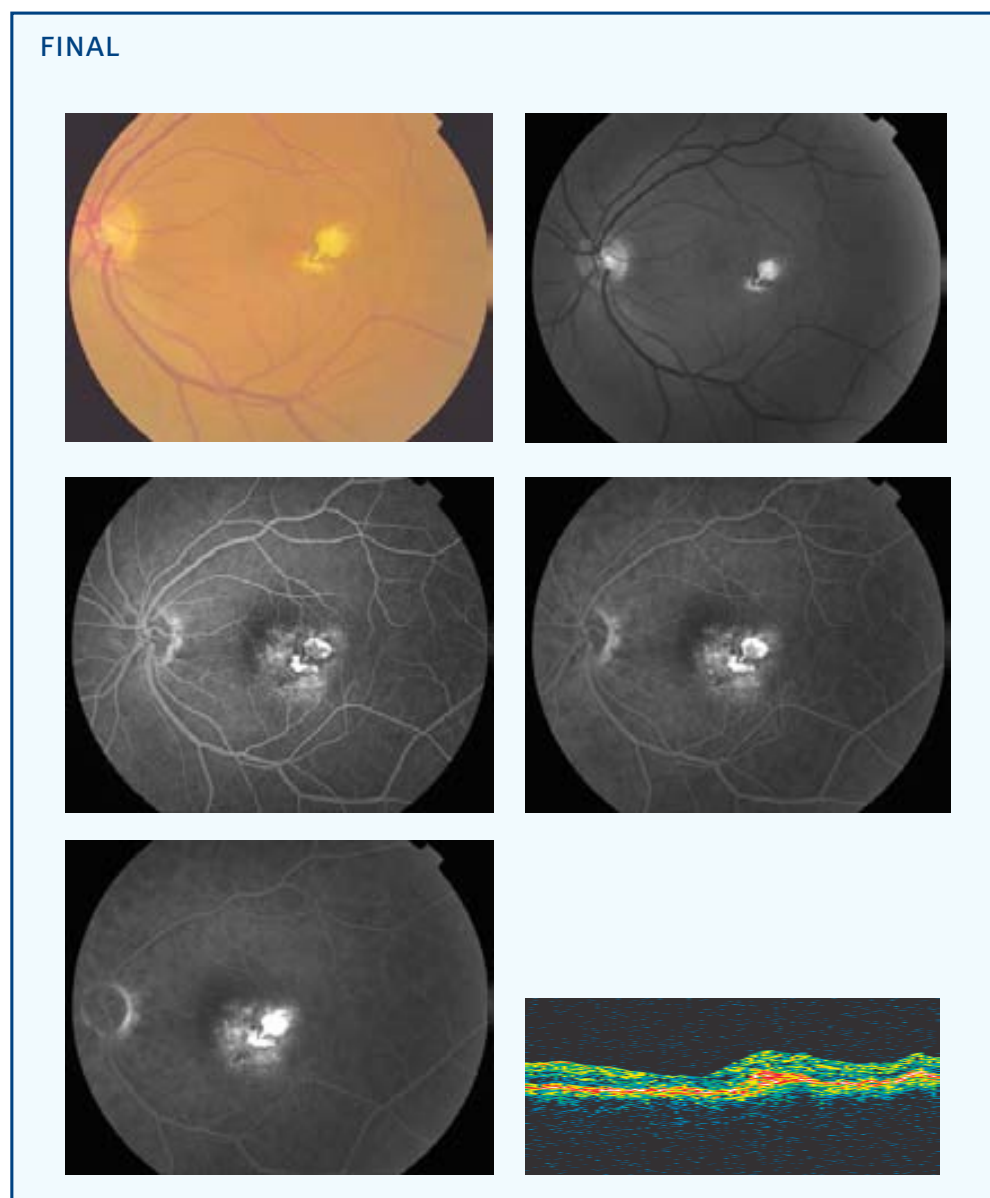
Sexo: ♂

Edad (años): 59

Ojo: OI

Tamaño lesión (micras): 3000 NVC clásica (% inicial): 0 NVC oculta (% inicial): 100

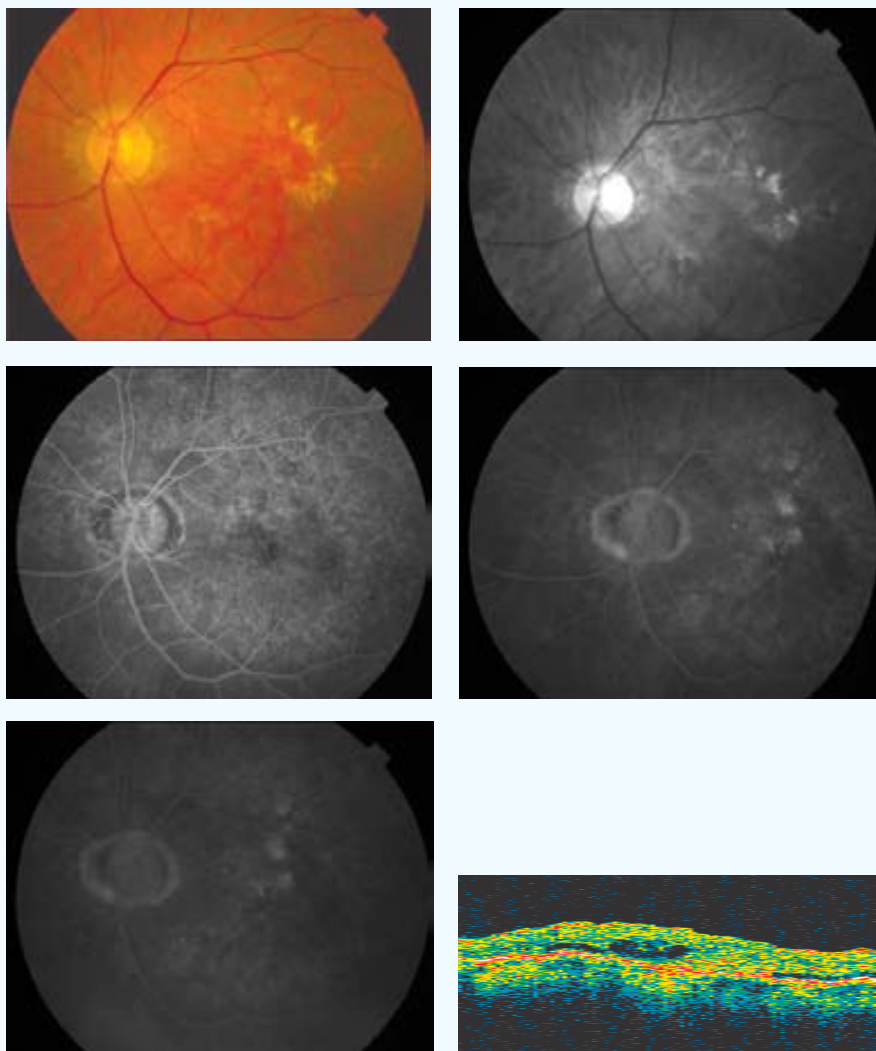
Aplicación (mm) - Energía (mW) - exposición 60 segundos: 3-800



AVL inicial: 0,08	AVL final: 0,1	AVP inicial: 7	AVP final: 5
SC inicial: 0,9	SC final: 1,5	MS inicial: 7,7	MS final: 27,5
CLV inicial: 48	CLV final: 20	TCO inicial: 208	TCO final: 210
No. Tratamientos: 1	Exudación final: Supresión	Exudación contalateral: No	
º satisfacción: 5	º eficacia: A		
Complicaciones: 0			
Seguimiento (meses): 9			

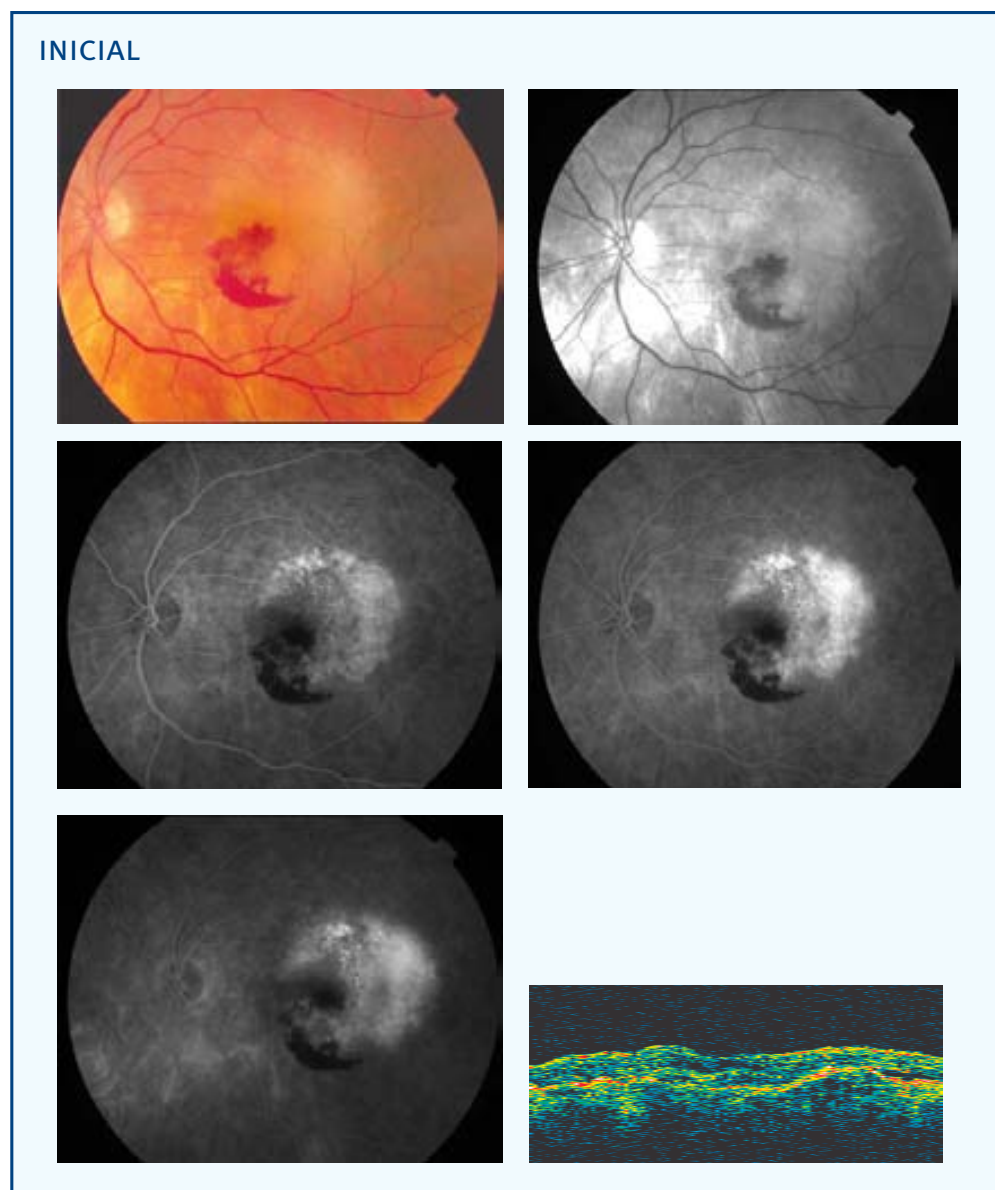
CASO 7

INICIAL



PP / ITT: ITT	Sexo: ♂	Edad (años): 73	Ojo: OI
Tamaño lesión (micras): 2181	NVC clásica (% inicial): 0	NVC oculta (% inicial): 100	
Aplicación (mm) - Energía (mW) - exposición 60 segundos: 3-800			
AVL inicial: 0,25	AVL final: --	AVP inicial: 3	AVP final: --
SC inicial: 0,45	SC final: --	MS inicial: 13,7	MS final: --
CLV inicial: 23,6	CLV final: --	TCO inicial: 560	TCO final: --
No. Tratamientos: 1			
Exudación final: --	Exudación contralateral: No		
º satisfacción: --	º eficacia: --		
Complicaciones: --			
Seguimiento (meses): 0			

CASO 8



PP / ITT: PP

Sexo: ♂

Edad (años): 78

Ojo: OI

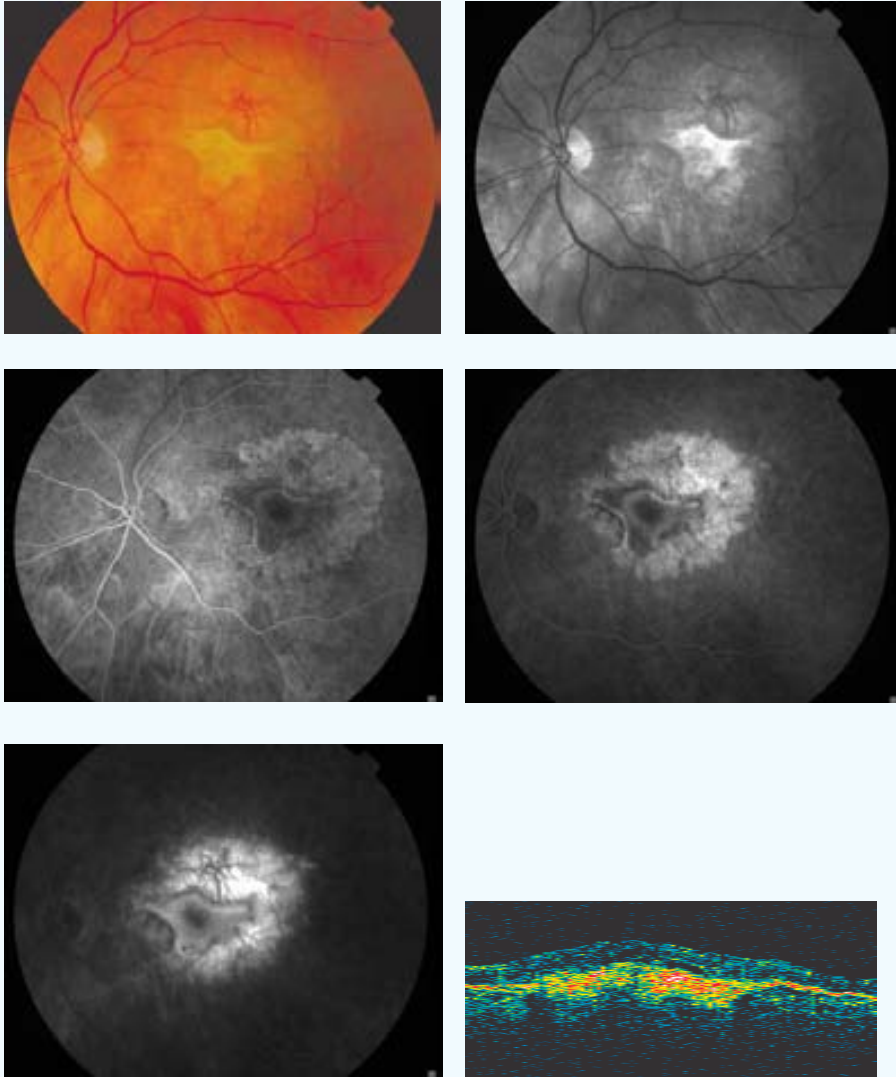
Tamaño lesión (micras): 4500 NVC clásica (% inicial): 0 NVC oculta (% inicial): 100

Aplicación (mm) - Energía (mW) - exposición 60 segundos: (3)[§] 1,2-320 (1)3-800 [4][‡]

[‡] [Número de aplicaciones en total]

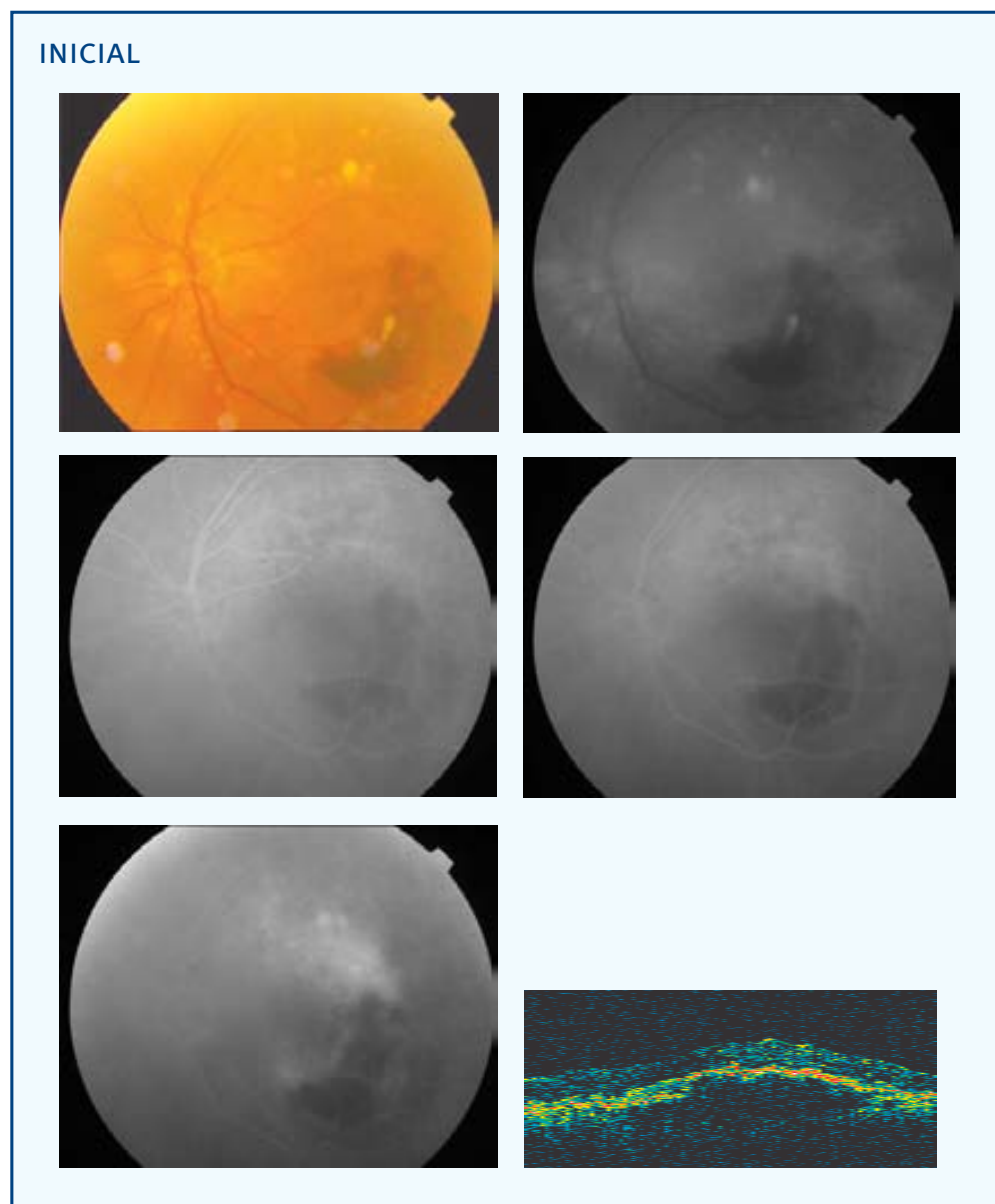
[§] (Número de aplicaciones del diámetro terapéutico)

FINAL



AVL inicial: 0,4	AVL final: 0,1	AVP inicial: 2	AVP final: 3
SC inicial: 1,05	SC final: 0,9	MS inicial: 18,7	MS final: 13,8
CLV inicial: 5,5	CLV final: 37,6	TCO inicial: 360	TCO final: 464
No. Tratamientos: 2	Exudación final: Supresión	Exudación contateral: Si	
º satisfacción: 5	º eficacia: A1		
Complicaciones: 0			
Seguimiento (meses): 9			

CASO 9



PP / ITT: PP

Sexo: ♀

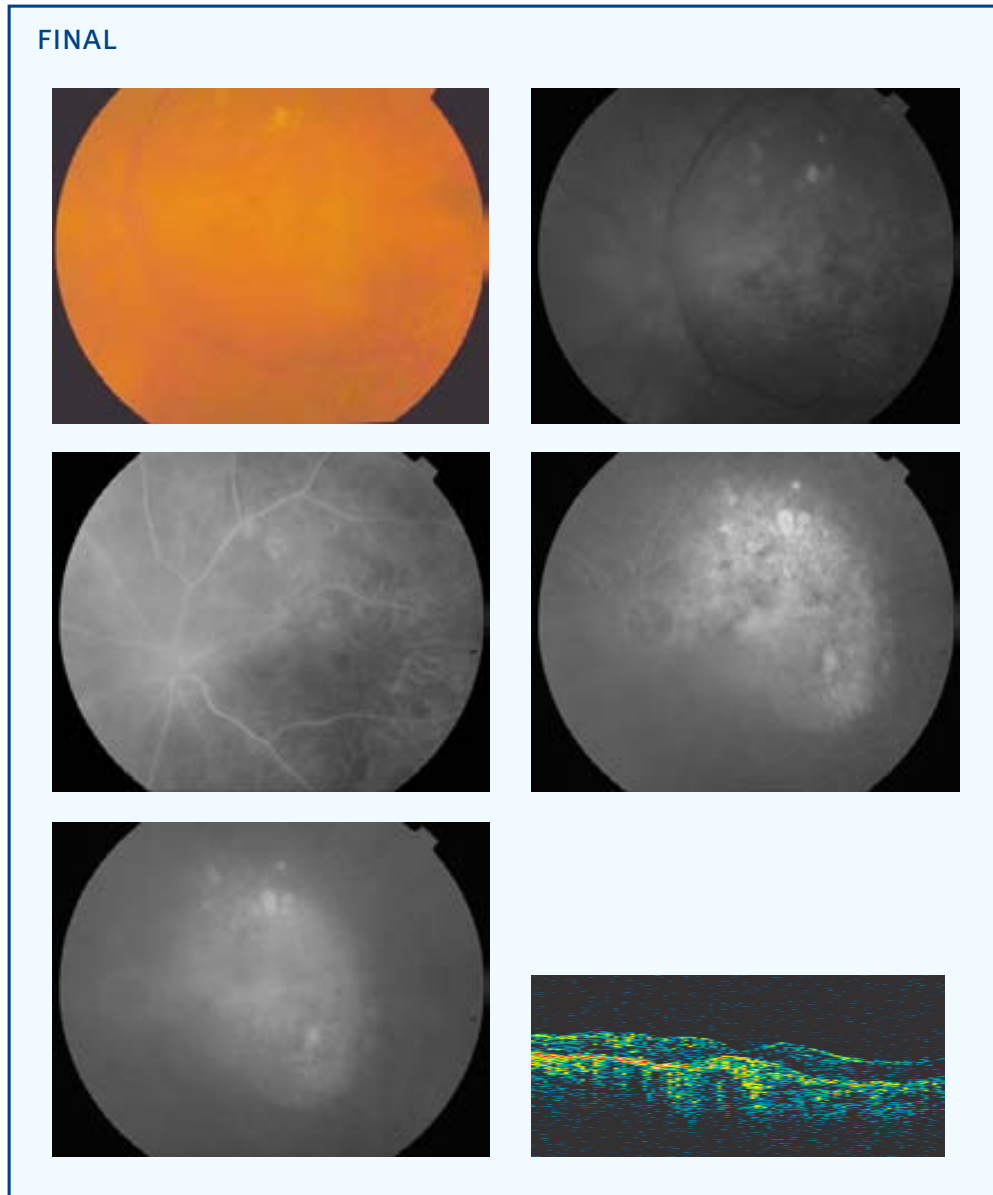
Edad (años): 78

Ojo: OI

Tamaño lesión (micras): 7262 NVC clásica (% inicial): 0 NVC oculta (% inicial): 100

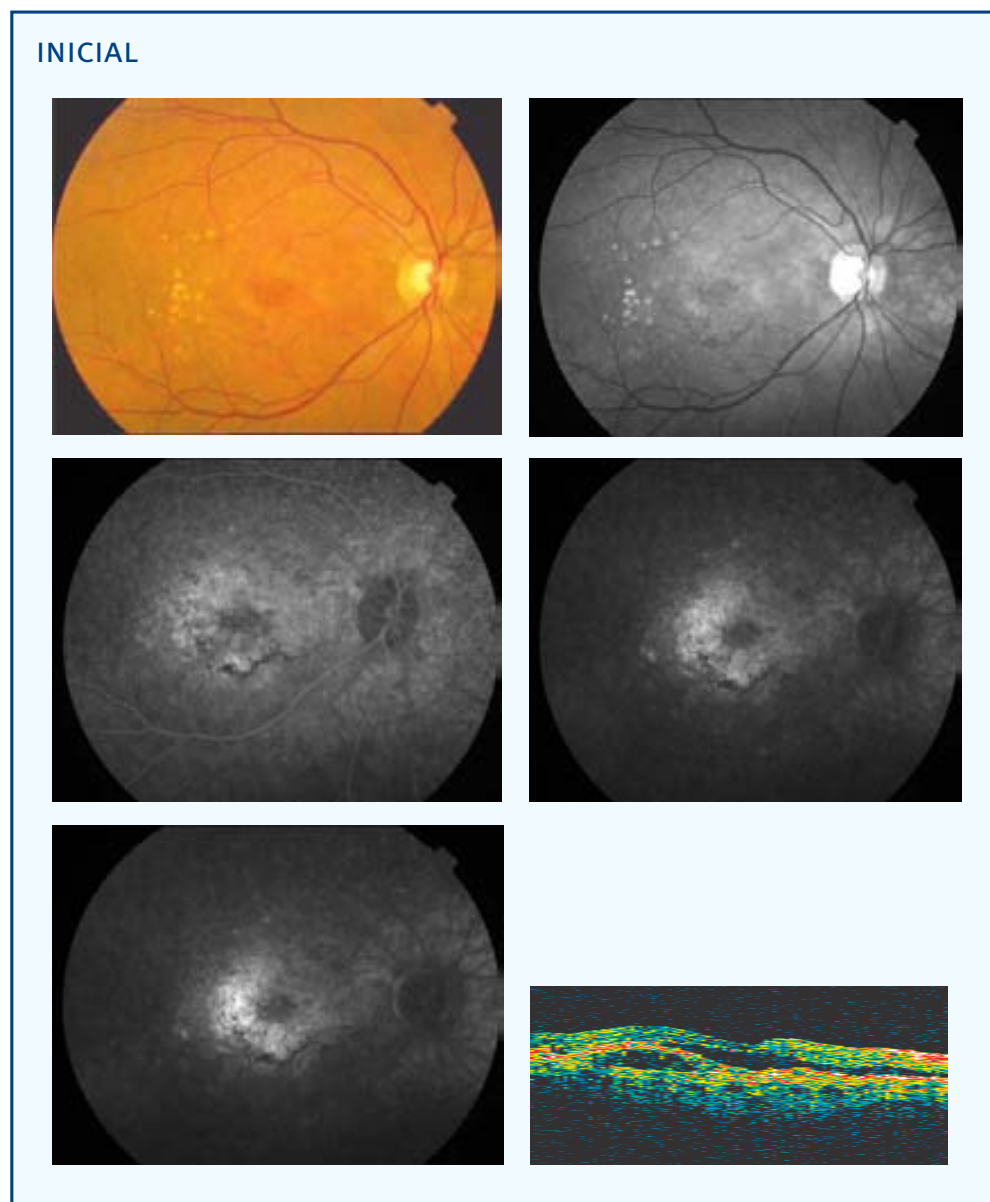
Aplicación (mm) - Energía (mW) - exposición 60 segundos: 3-800 2-530 [2][‡]

[‡] [Número de aplicaciones en total]



AVL inicial: 0,2	AVL final: 0,07	AVP inicial: 3	AVP final: 7
SC inicial: 0,3	SC final: 0,75	MS inicial: 13,3	MS final: 7,8
CLV inicial: 10	CLV final: 11,7	TCO inicial: 608	TCO final: 325
No. Tratamientos: 2	Exudación final: Supresión	Exudación contalateral: No	
º satisfacción: 4	º eficacia: A1		
Complicaciones: 0			
Seguimiento (meses): 9			

CASO 10



PP / ITT: PP

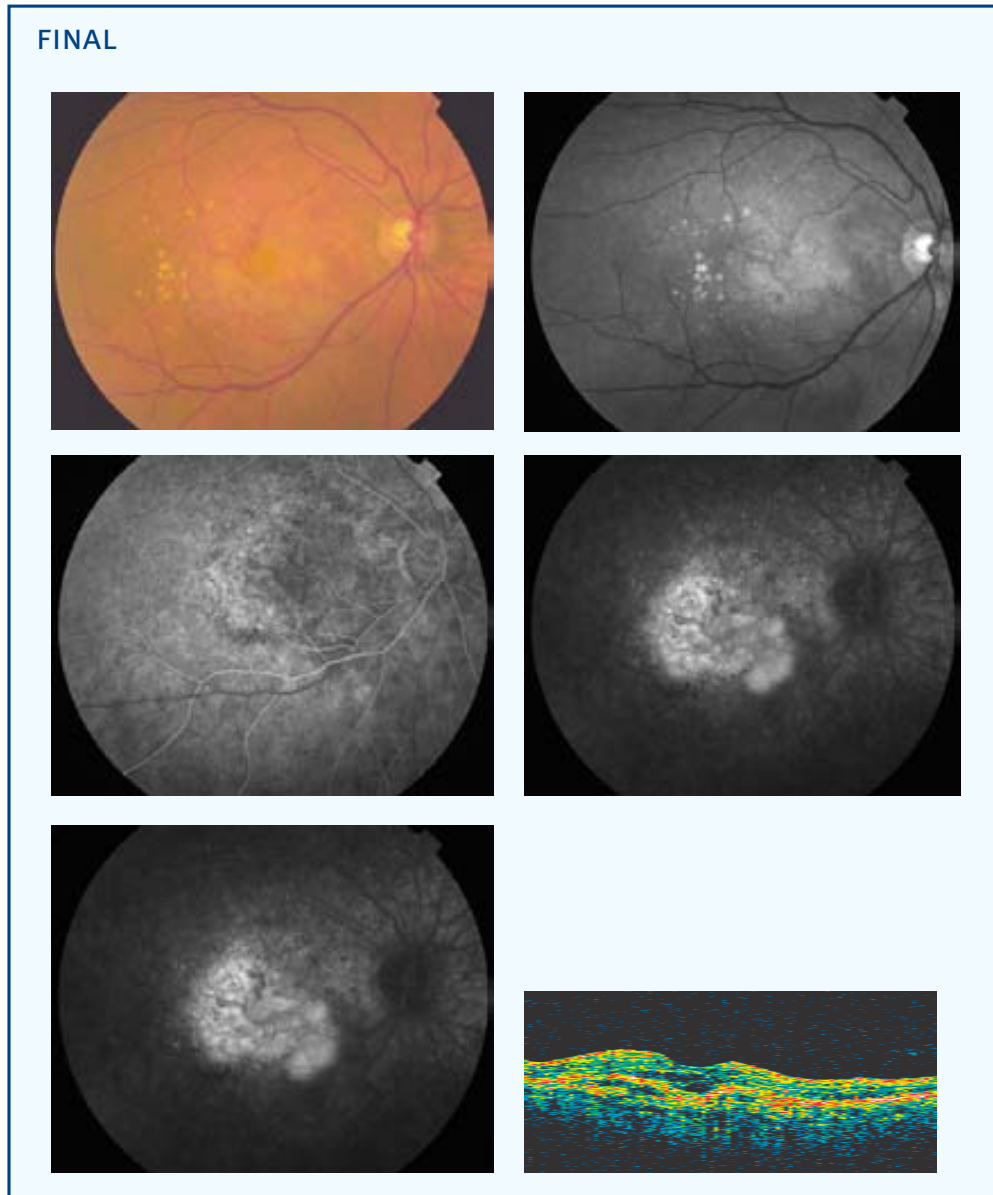
Sexo: ♀

Edad (años): 71

Ojo: OD

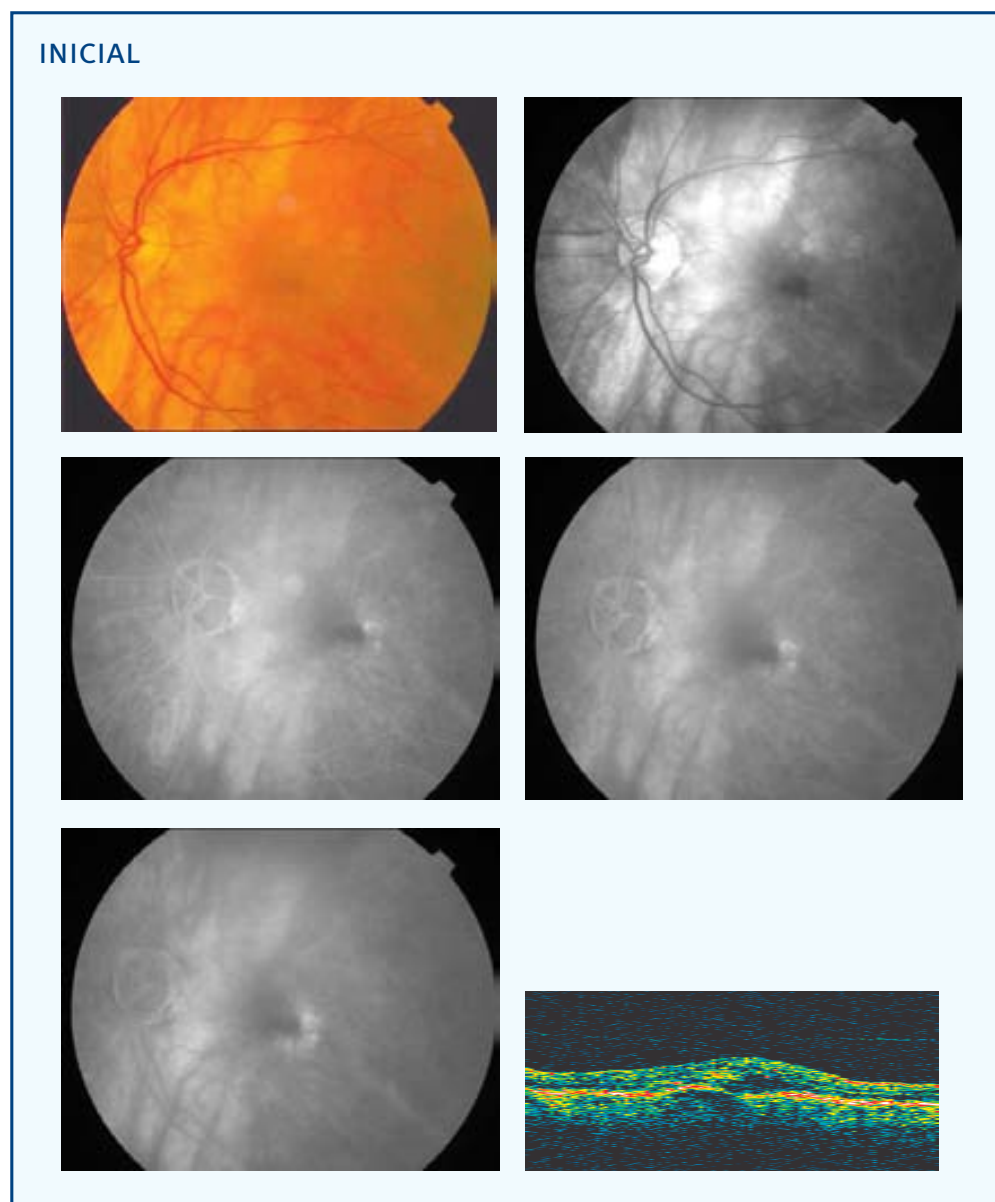
Tamaño lesión (micras): 3806 NVC clásica (% inicial): 0 NVC oculta (% inicial): 100

Aplicación (mm) - Energía (mW) - exposición 60 segundos: 3-800



AVL inicial: 0,3	AVL final: 0,07	AVP inicial: 2	AVP final: 6
SC inicial: 1,05	SC final: 1,05	MS inicial: 16,7	MS final: 10
CLV inicial: 10,3	CLV final: 17	TCO inicial: 361	TCO final: 353
No. Tratamientos: 3		Exudación contalateral: Si	
Exudación final: Progresión			
º satisfacción: 3	º eficacia: D1		
Complicaciones: 0			
Seguimiento (meses): 9			

CASO 11



PP / ITT: PP

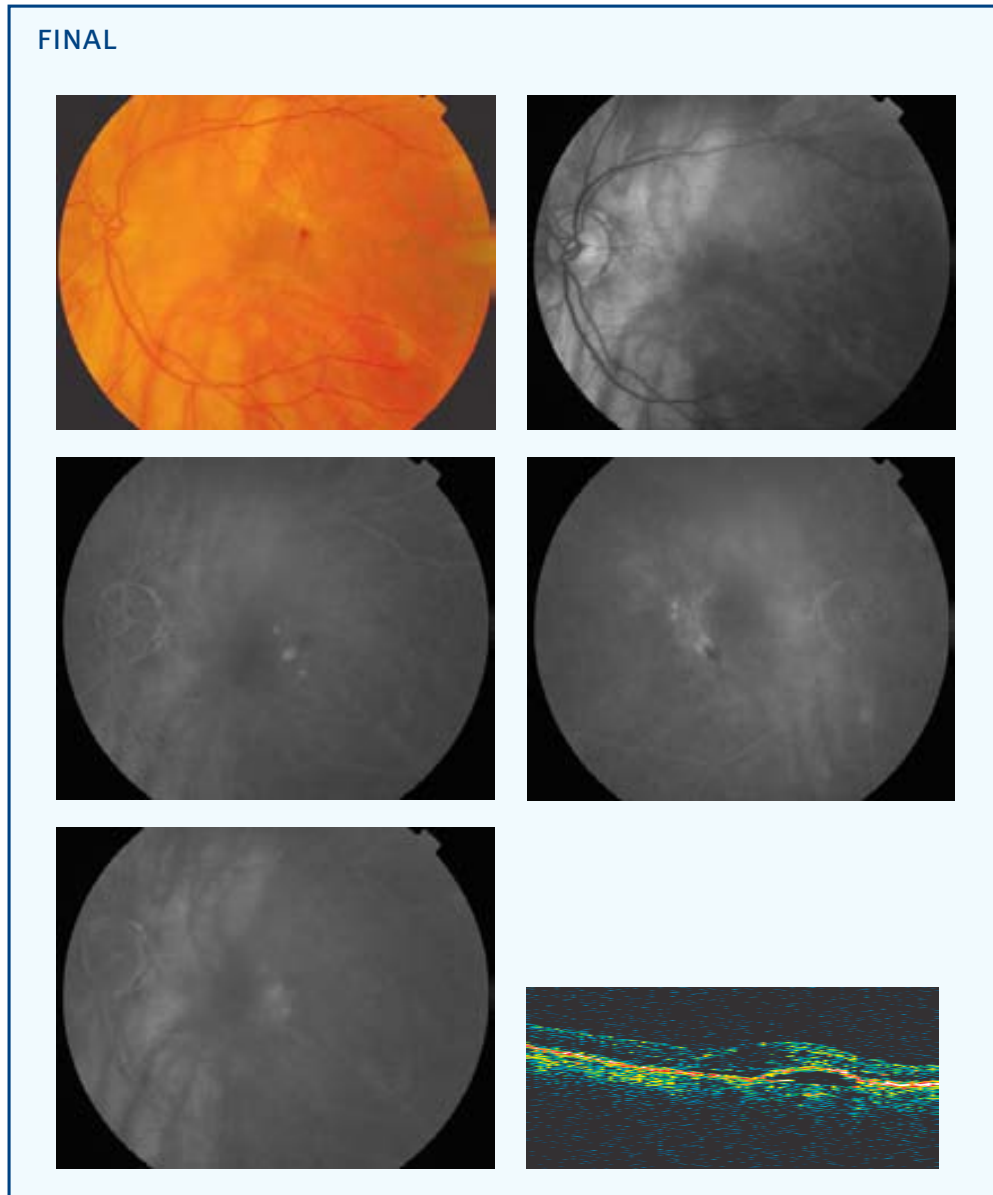
Sexo: ♀

Edad (años): 81

Ojo: OI

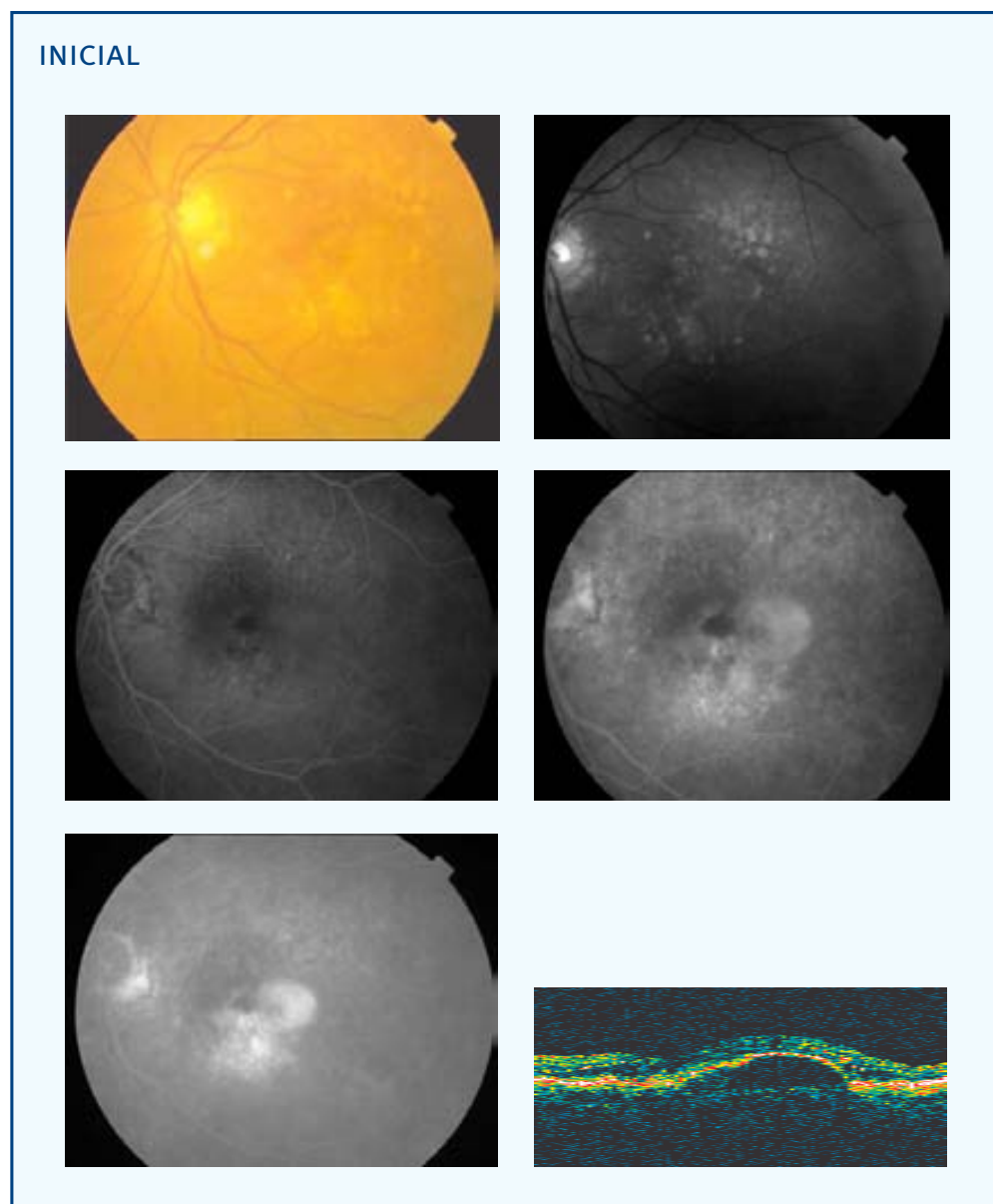
Tamaño lesión (micras): 2354 NVC clásica (% inicial): 0 NVC oculta (% inicial): 100

Aplicación (mm) - Energía (mW) - exposición 60 segundos: 3-800



AVL inicial: 0,3	AVL final: 0,2	AVP inicial: 2	AVP final: 2
SC inicial: 1,2	SC final: 1,2	MS inicial: 21,9	MS final: 21,5
CLV inicial: 9,9	CLV final: 8,3	TCO inicial: 473	TCO final: 408
No. Tratamientos: 1	Exudación final: Supresión	Exudación contateral: Si	
º satisfacción: 5	º eficacia: D2		
Complicaciones: 0			
Seguimiento (meses): 9			

CASO 12



PP / ITT: ITT

Sexo: ♀

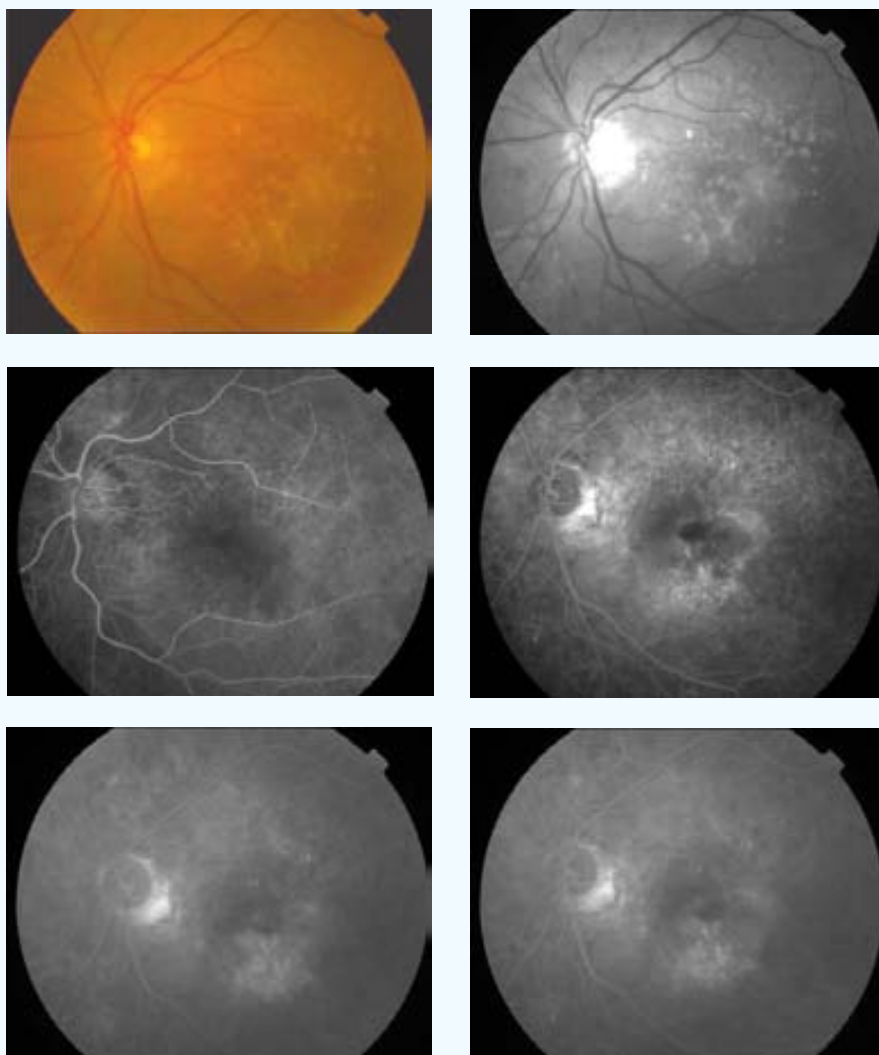
Edad (años): 86

Ojo: OI

Tamaño lesión (micras): 4105 NVC clásica (% inicial): 0 NVC oculta (% inicial): 100

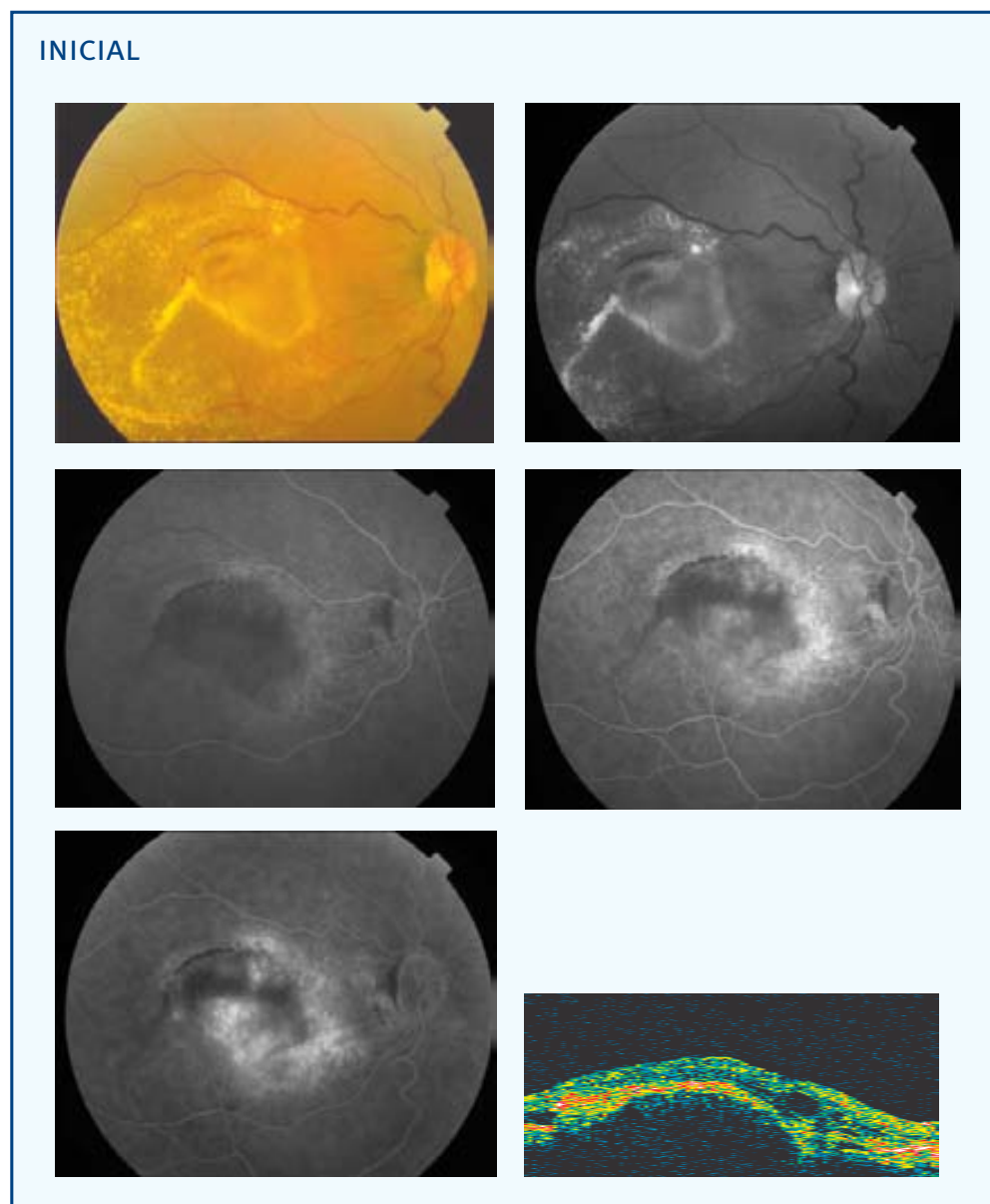
Aplicación (mm) - Energía (mW) - exposición 60 segundos: 3-800

FINAL



AVL inicial: 0,2	AVL final: 0,15	AVP inicial: 6	AVP final: 4
SC inicial: 0,75	SC final: 1,2	MS inicial: 15	MS final: 14,4
CLV inicial: 48,4	CLV final: 35,7	TCO inicial: 657	TCO final: --
No. Tratamientos: 1			
Exudación final: Supresión		Exudación contalateral: Si	
º satisfacción: 5	º eficacia: B1		
Complicaciones: 0			
Seguimiento (meses): 3			

CASO 13



PP / ITT: PP

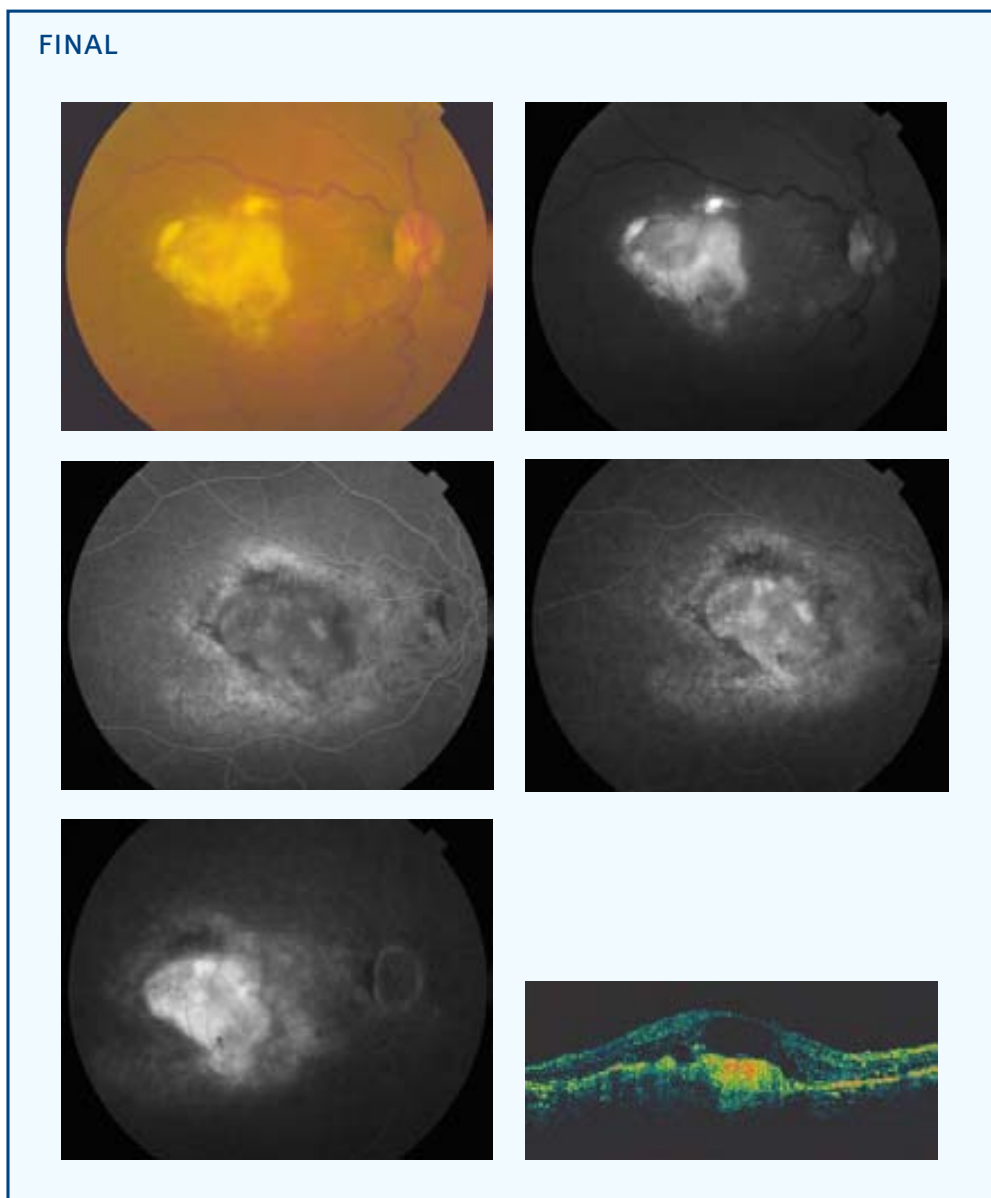
Sexo: ♀

Edad (años): 76

Ojo: OD

Tamaño lesión (micras): 3769 NVC clásica (% inicial): 0 NVC oculta (% inicial): 100

Aplicación (mm) - Energía (mW) - exposición 60 segundos: 3-800



AVL inicial: 0,3

AVL final: 0,08

AVP inicial: 3

AVP final: 3

SC inicial: 0,6

SC final: 0,75

MS inicial: 17,5

MS final: 11,6

CLV inicial: 28,6

CLV final: 48

TCO inicial: 909

TCO final: 864

No. Tratamientos: 1

Exudación final: Supresión

Exudación contalateral: Si

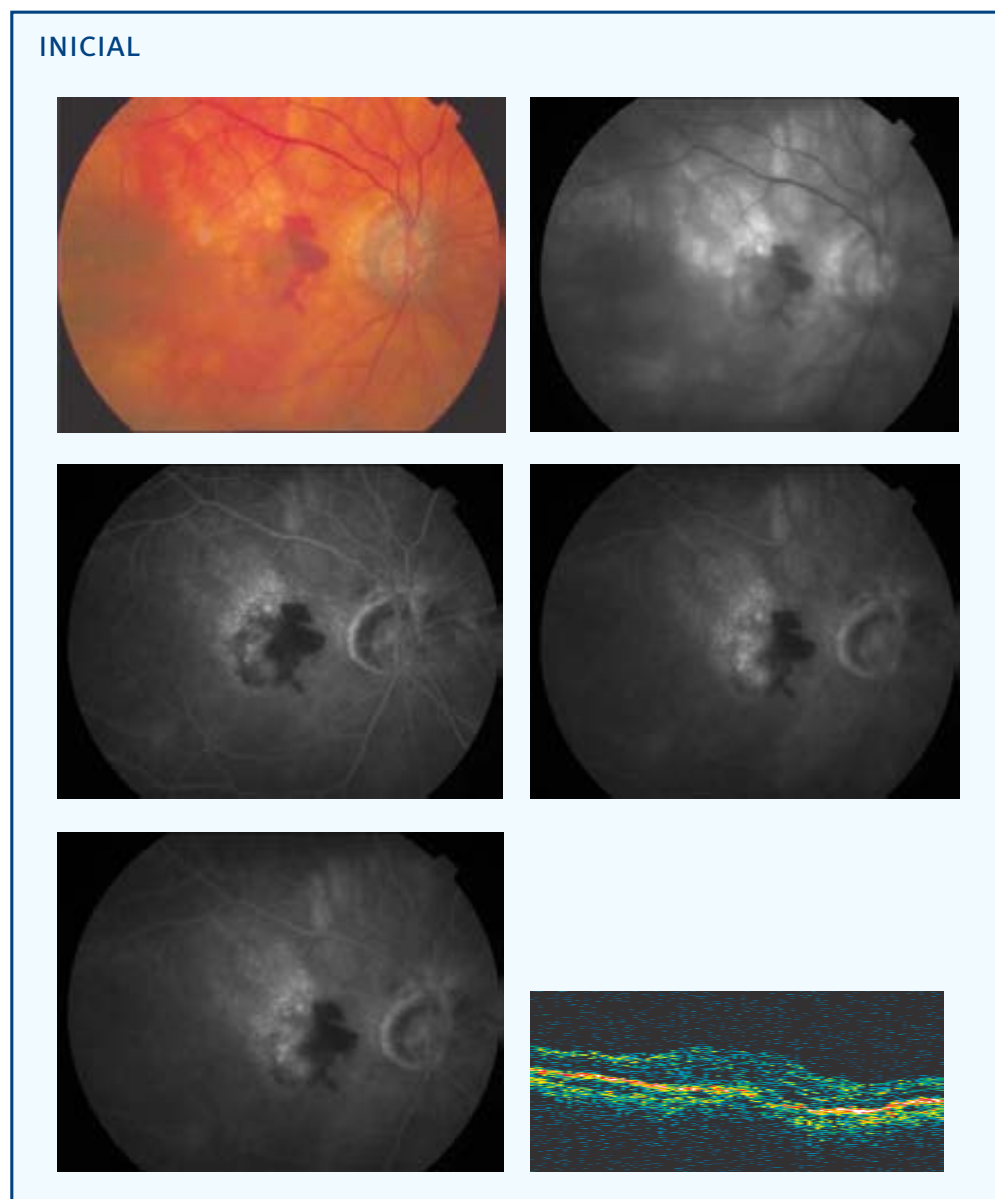
º satisfacción: 5

º eficacia: B2

Complicaciones: 0

Seguimiento (meses): 9

CASO 14



PP / ITT: PP

Sexo: ♀

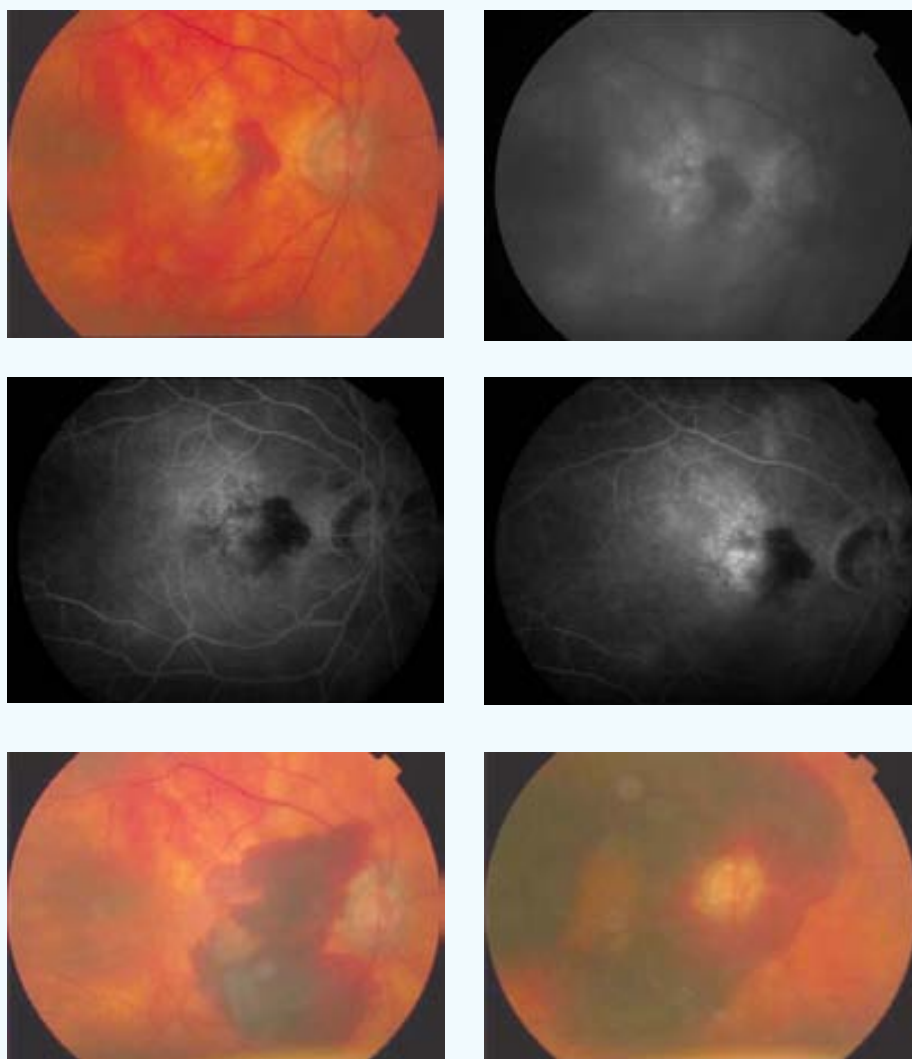
Edad (años): 83

Ojo: OD

Tamaño lesión (micras): 2226 NVC clásica (% inicial): 0 NVC oculta (% inicial): 100

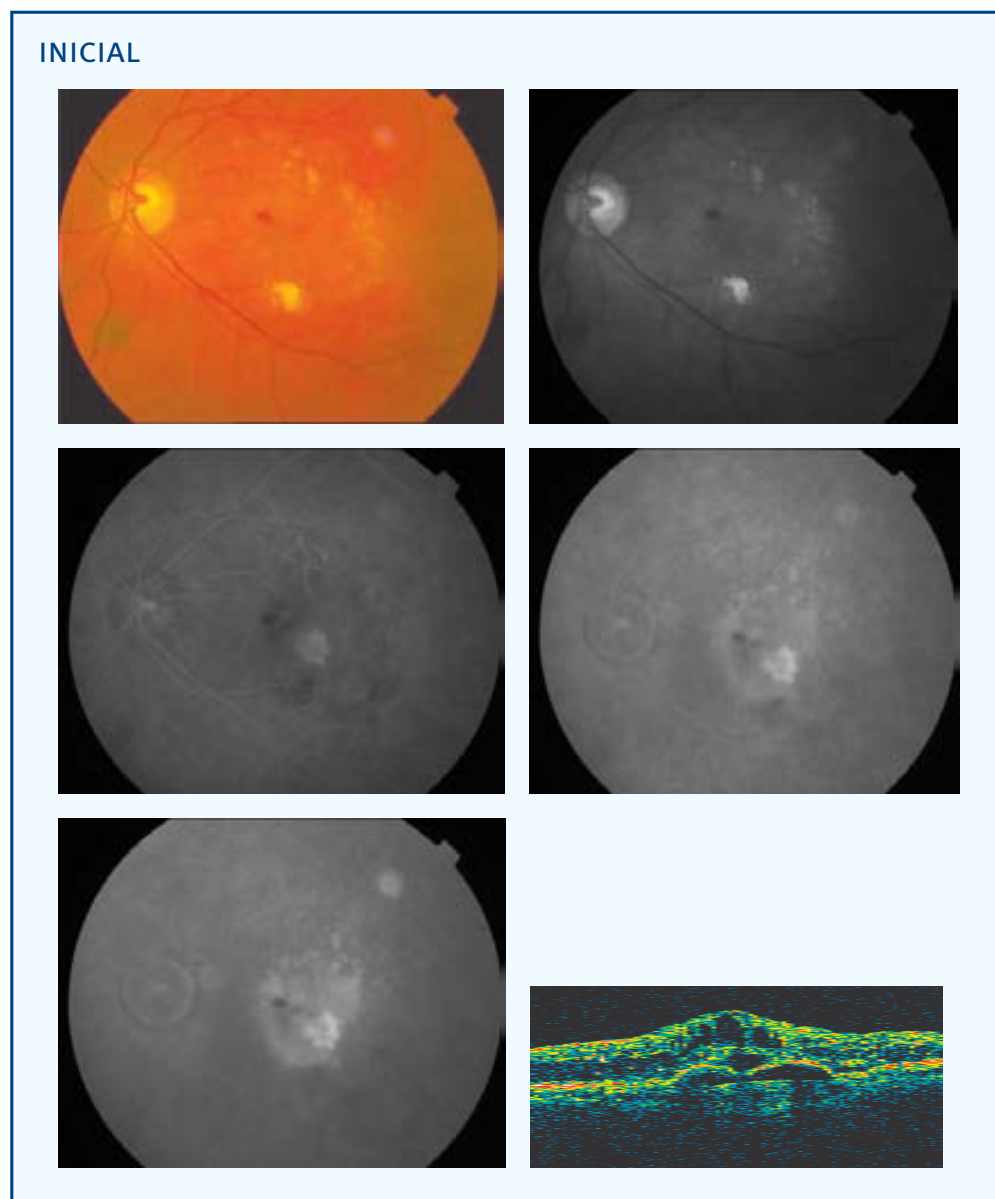
Aplicación (mm) - Energía (mW) - exposición 60 segundos: 3-800

FINAL



AVL inicial: 0,25	AVL final: 0,008	AVP inicial: 4	AVP final: 0
SC inicial: 0,75	SC final: 0	MS inicial: 8,3	MS final: 0,2
CLV inicial: 10,2	CLV final: 0,8	TCO inicial: 595	TCO final: --
No. Tratamientos: 1		Exudación contalateral: Si	
Exudación final: Progresión			
º satisfacción: 0	º eficacia: D3		
Complicaciones: Hemorragia subretiniana			
Seguimiento (meses): 9			

CASO 15



PP / ITT: PP

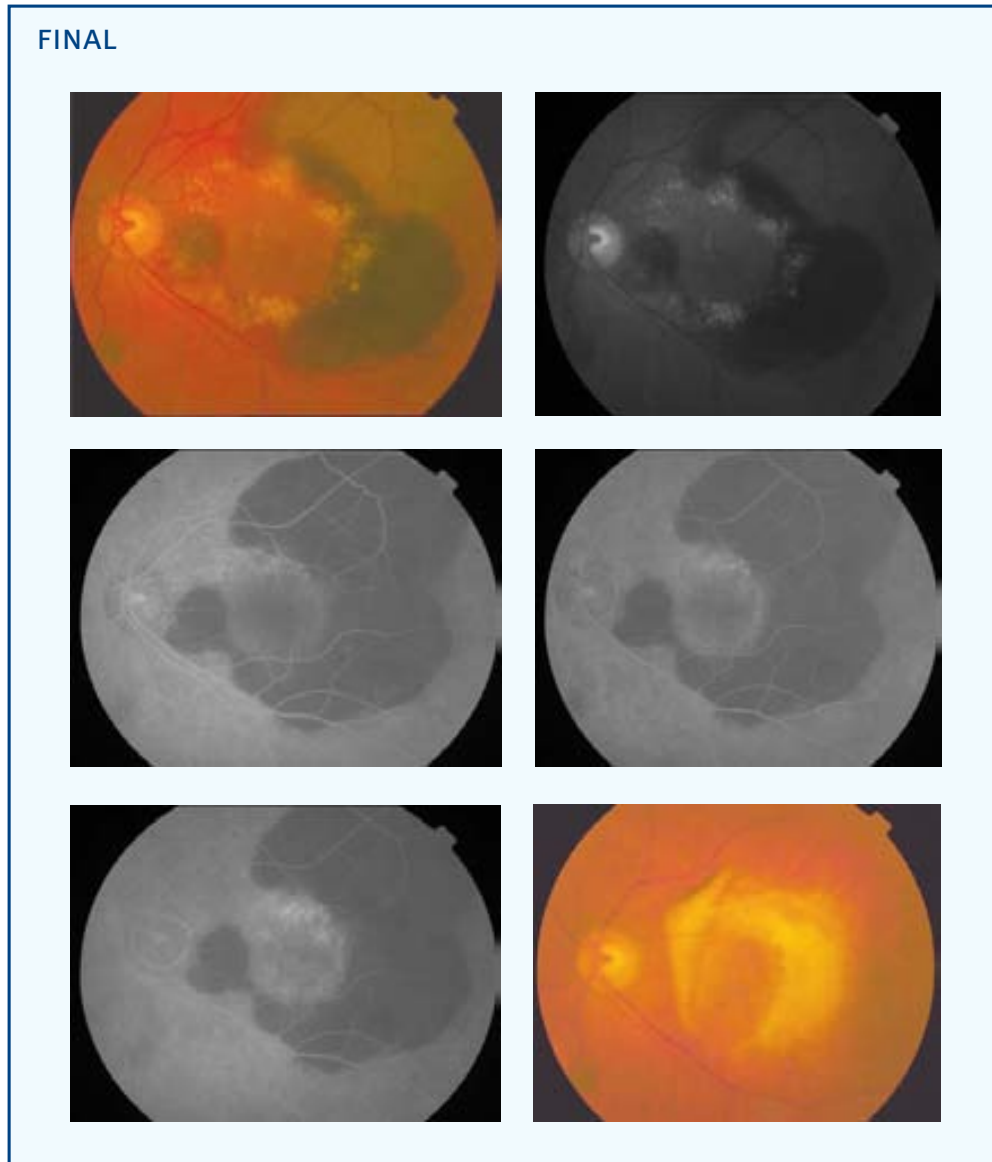
Sexo: ♂

Edad (años): 79

Ojo: OI

Tamaño lesión (micras): 3318 NVC clásica (% inicial): 25 NVC oculta (% inicial): 75

Aplicación (mm) - Energía (mW) - exposición 60 segundos: 3-800

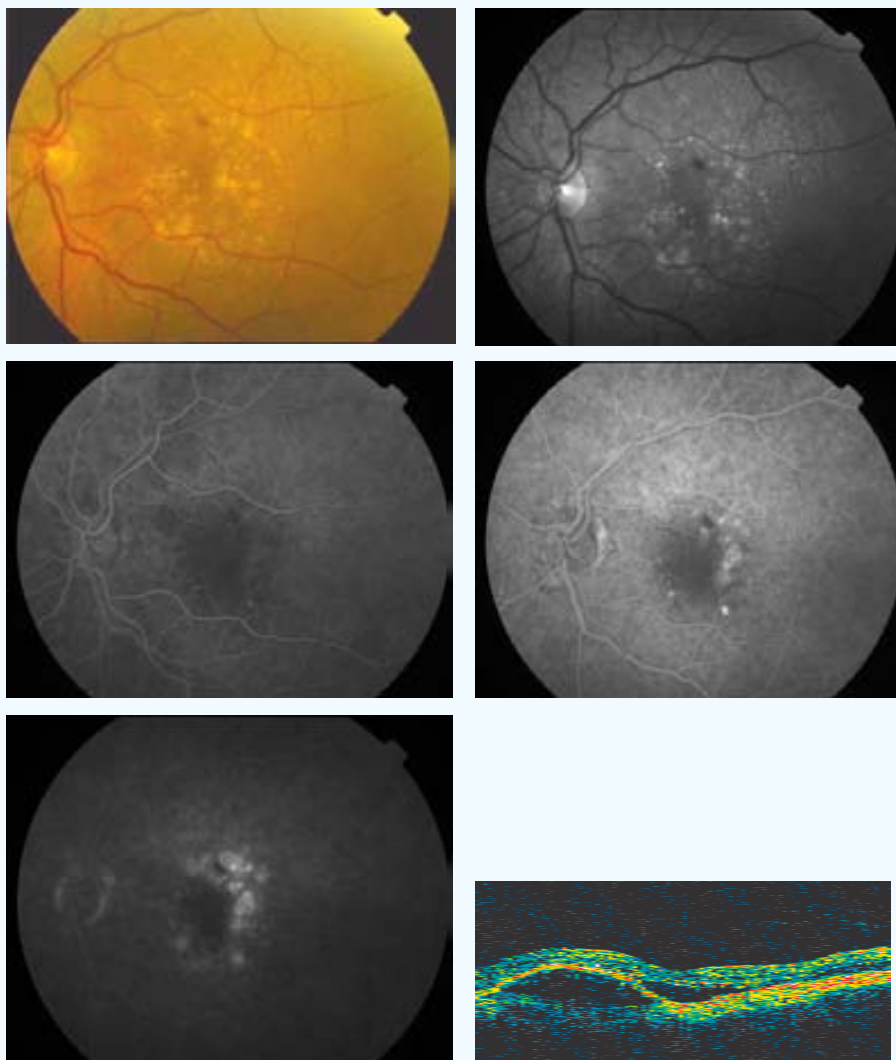


En este caso, se observa una hemorragia subretiniana ocurrida al 6º mes de la aplicación del tratamiento con TTT. En el 18º mes, fecha de la última visita, destaca una fibrosis subretiniana extensa en el polo posterior (en esta visita no se recogen variables para el estudio estadístico).

AVL inicial: 0,2	AVL final: 0,05	AVP inicial: 2	AVP final: 9
SC inicial: 1,2	SC final: 0,3	MS inicial: 19,8	MS final: --
CLV inicial: 33,3	CLV final: 51,2	TCO inicial: --	TCO final: --
No. Tratamientos: 1		Exudación contateral: Si	
Exudación final: Progresión			
º satisfacción: 3	º eficacia: D3		
Complicaciones: Hemorragia subretiniana			
Seguimiento (meses): 9			

CASO 16

INICIAL



PP / ITT: PP

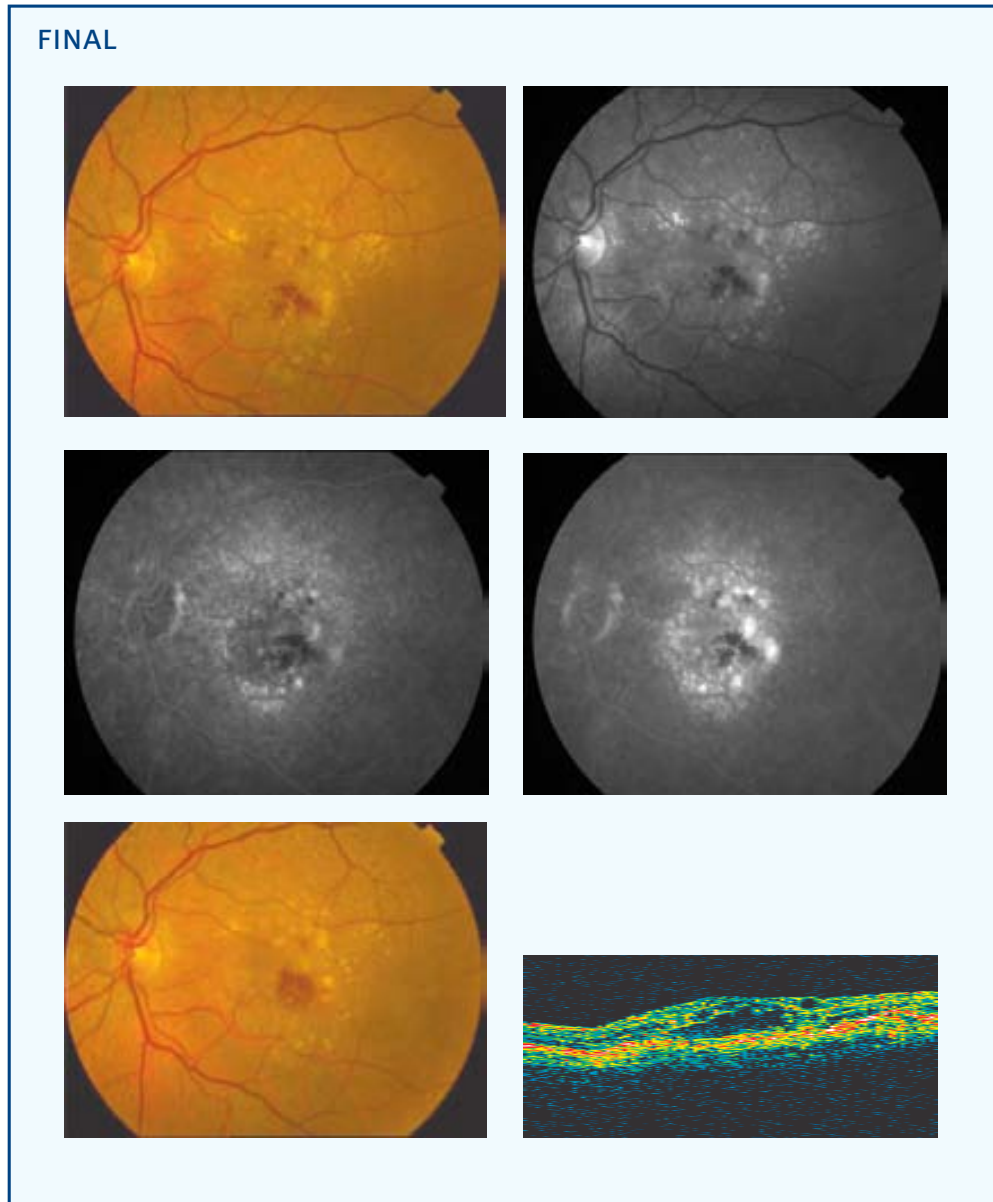
Sexo: ♀

Edad (años): 77

Ojo: OI

Tamaño lesión (micras): 3804 NVC clásica (% inicial): 5 NVC oculta (% inicial): 95

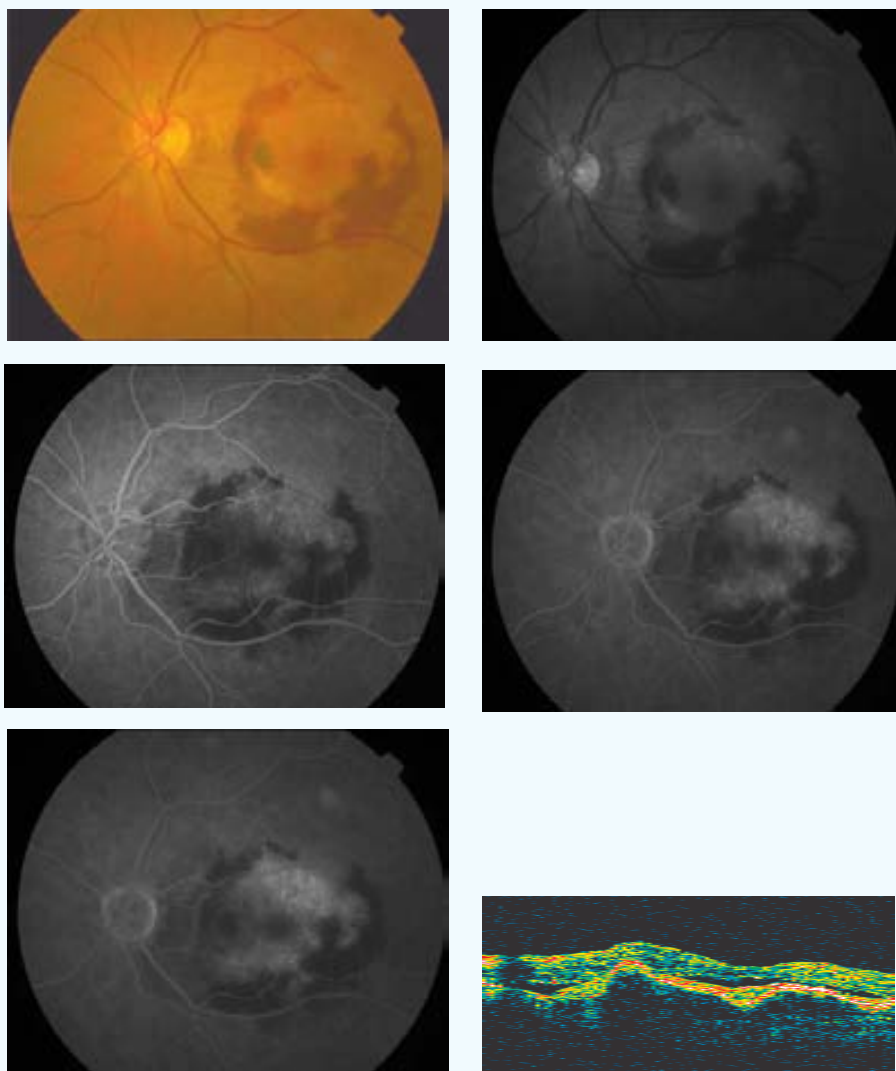
Aplicación (mm) - Energía (mW) - exposición 60 segundos: 3-800



AVL inicial: 0,1	AVL final: 0,04	AVP inicial: 9	AVP final: 9
SC inicial: 0,75	SC final: 1,05	MS inicial: 14,4	MS final: 13,8
CLV inicial: 40,4	CLV final: 60,4	TCO inicial: 402	TCO final: 538
No. Tratamientos: 1		Exudación contalateral: Si	
Exudación final: Estabilización			
º satisfacción: 4	º eficacia: B1		
Complicaciones: 0			
Seguimiento (meses): 9			

CASO 17

INICIAL



PP / ITT: PP

Sexo: ♀

Edad (años): 73

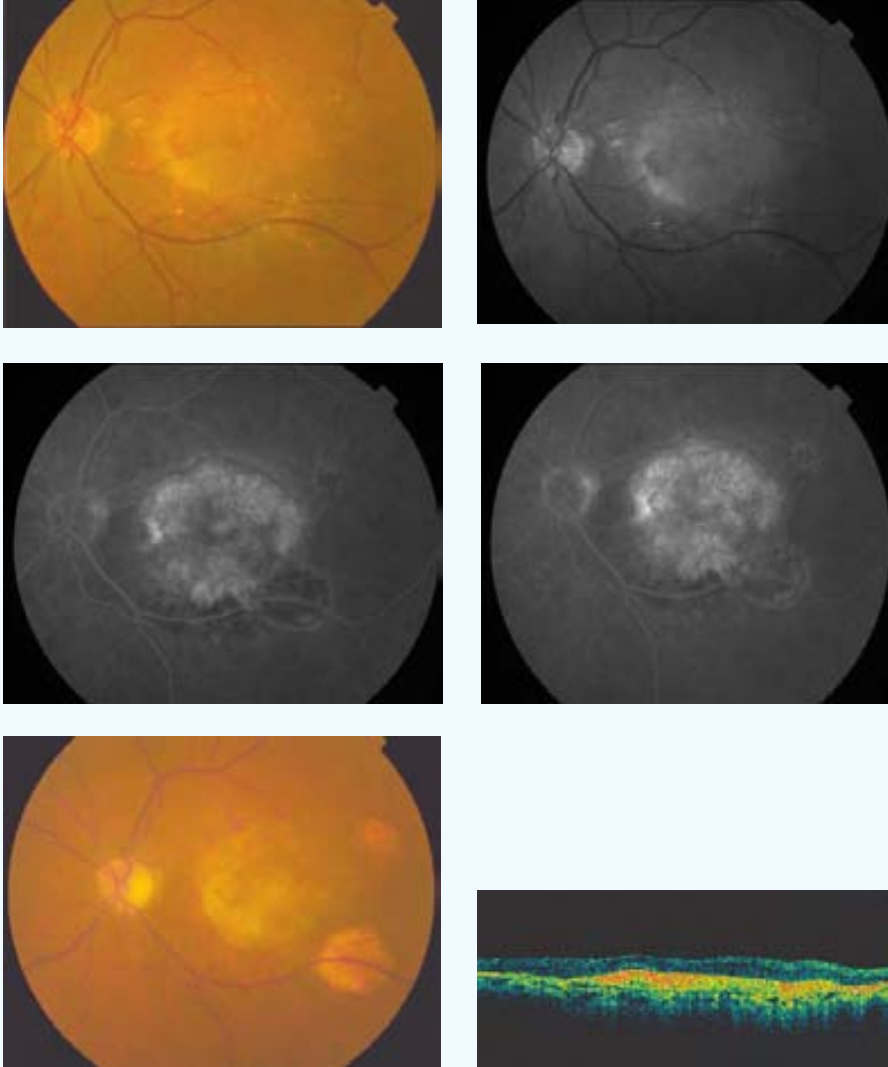
Ojo: OI

Tamaño lesión (micras): 5581 NVC clásica (% inicial): 0 NVC oculta (% inicial): 100

Aplicación (mm) - Energía (mW) - exposición 60 segundos: 3-800 2-530 2-530 [3][‡]

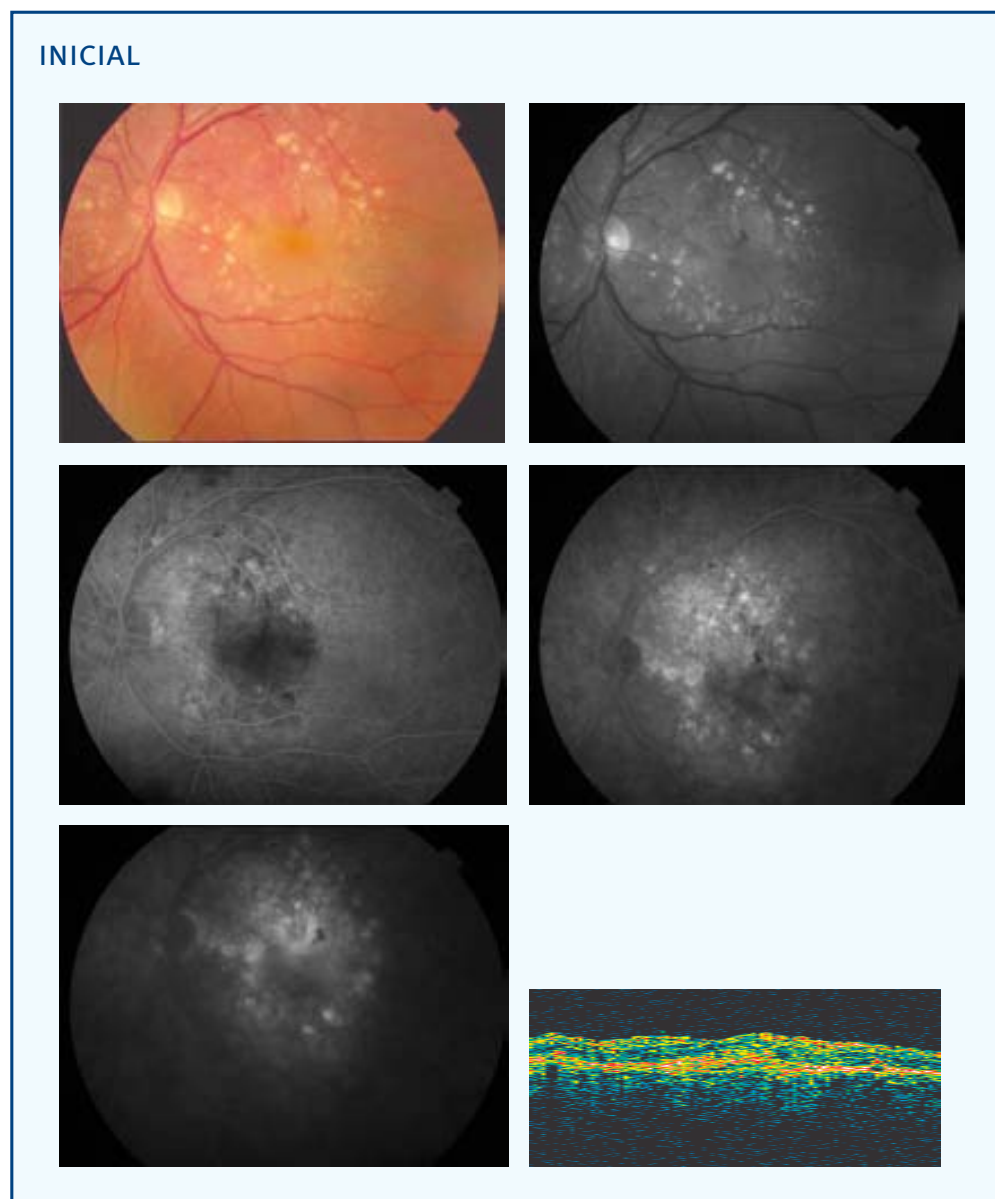
[‡] [Número de aplicaciones en total]

FINAL



AVL inicial: 0,09	AVL final: 0,02	AVP inicial: 5	AVP final: 0
SC inicial: 0,75	SC final: 0	MS inicial: 10,1	MS final: 9,8
CLV inicial: 22,1	CLV final: 2	TCO inicial: 512	TCO final: 375
No. Tratamientos: 1	Exudación final: Regresión	Exudación contalateral: No	
º satisfacción: --	º eficacia: D1		
Complicaciones: Atrofia del EPR			
Seguimiento (meses): 9			

CASO 18



PP / ITT: PP

Sexo: ♂

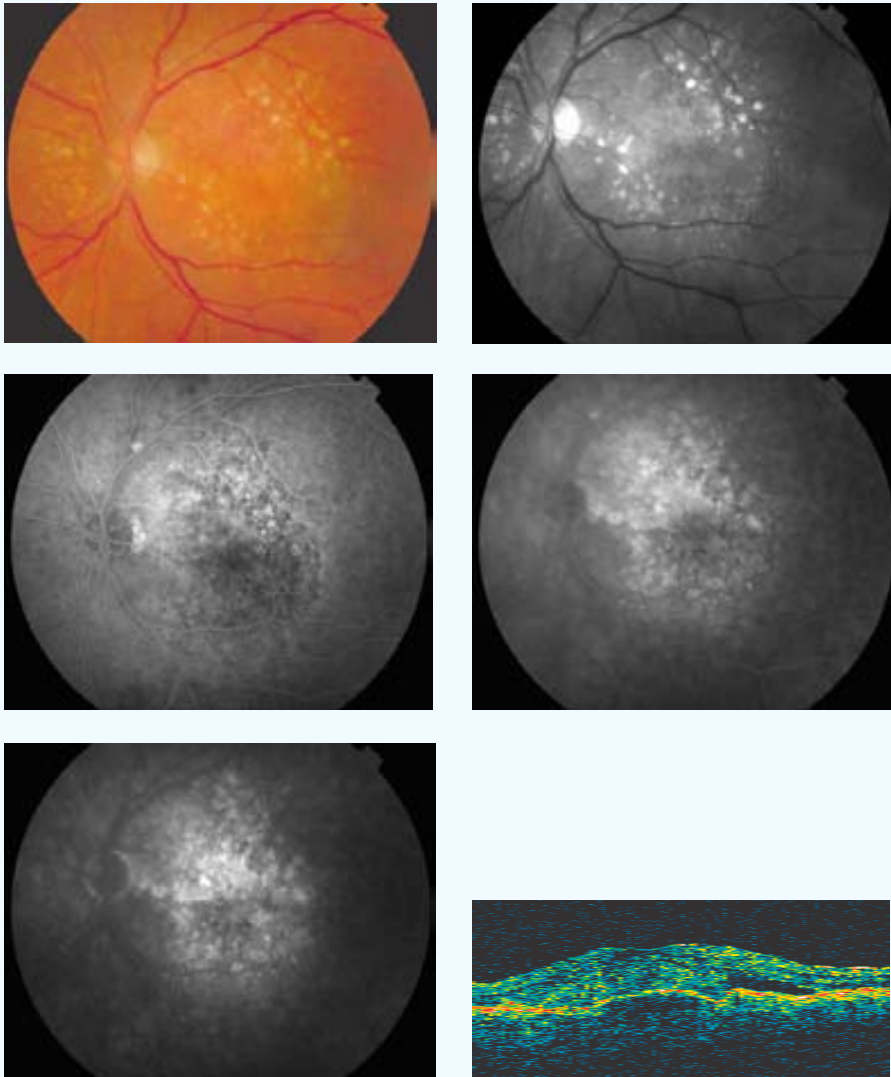
Edad (años): 78

Ojo: OI

Tamaño lesión (micras): 4509 NVC clásica (% inicial): 0 NVC oculta (% inicial): 100

Aplicación (mm) - Energía (mW) - exposición 60 segundos: 3-800

FINAL



AVL inicial: 0,2

AVL final: 0,07

AVP inicial: 2

AVP final: 3

SC inicial: 0,6

SC final: 0,3

MS inicial: 11

MS final: 16,4

CLV inicial: 29,4

CLV final: 21,1

TCO inicial: 665

TCO final: 376

No. Tratamientos: 1

Exudación final: Supresión

Exudación contalateral: Si

º satisfacción: 4

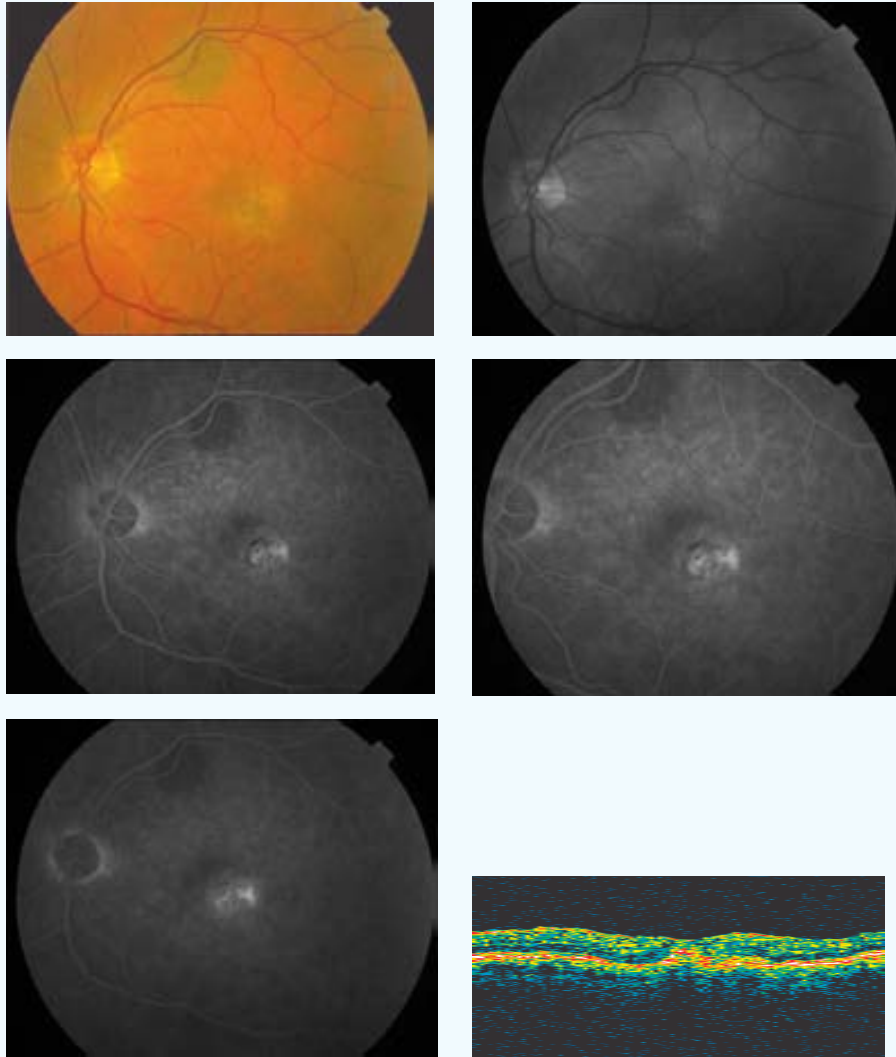
º eficacia: A1

Complicaciones: 0

Seguimiento (meses): 9

CASO 19

INICIAL



PP / ITT: PP

Sexo: ♂

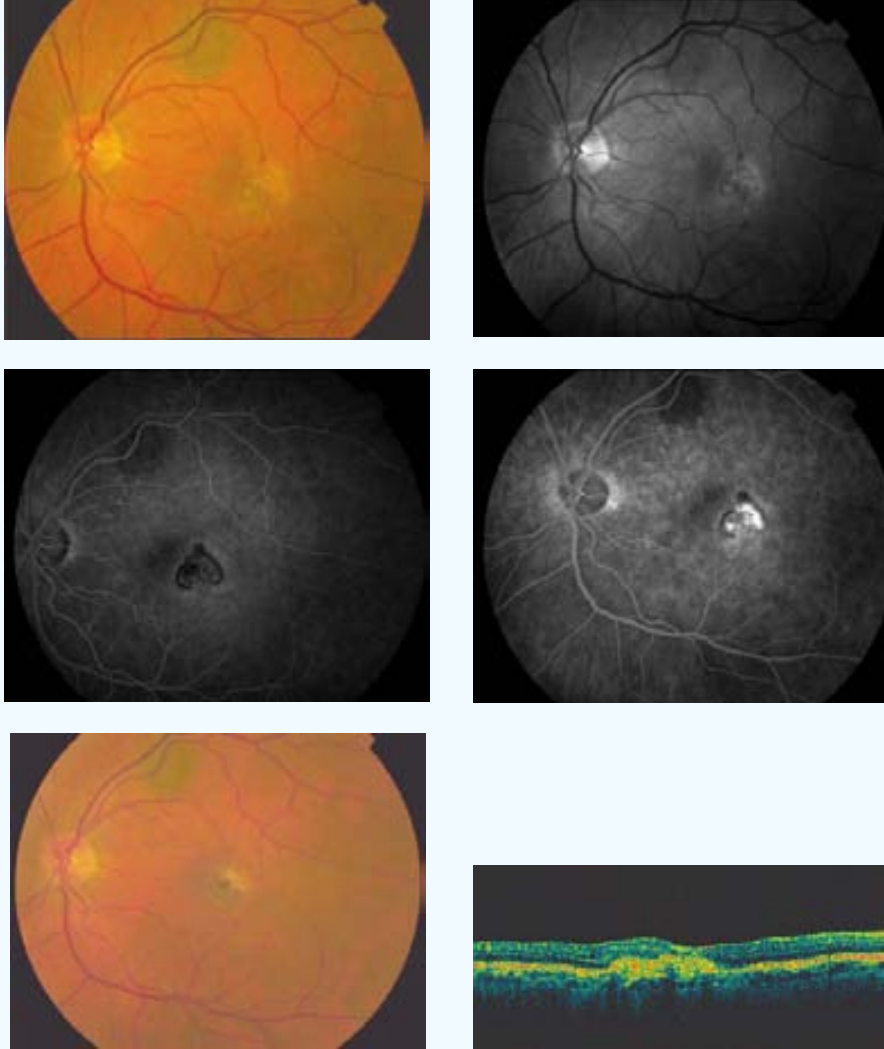
Edad (años): 64

Ojo: OI

Tamaño lesión (micras): 1257 NVC clásica (% inicial): 20 NVC oculta (% inicial): 80

Aplicación (mm) - Energía (mW) - exposición 60 segundos: 3-800

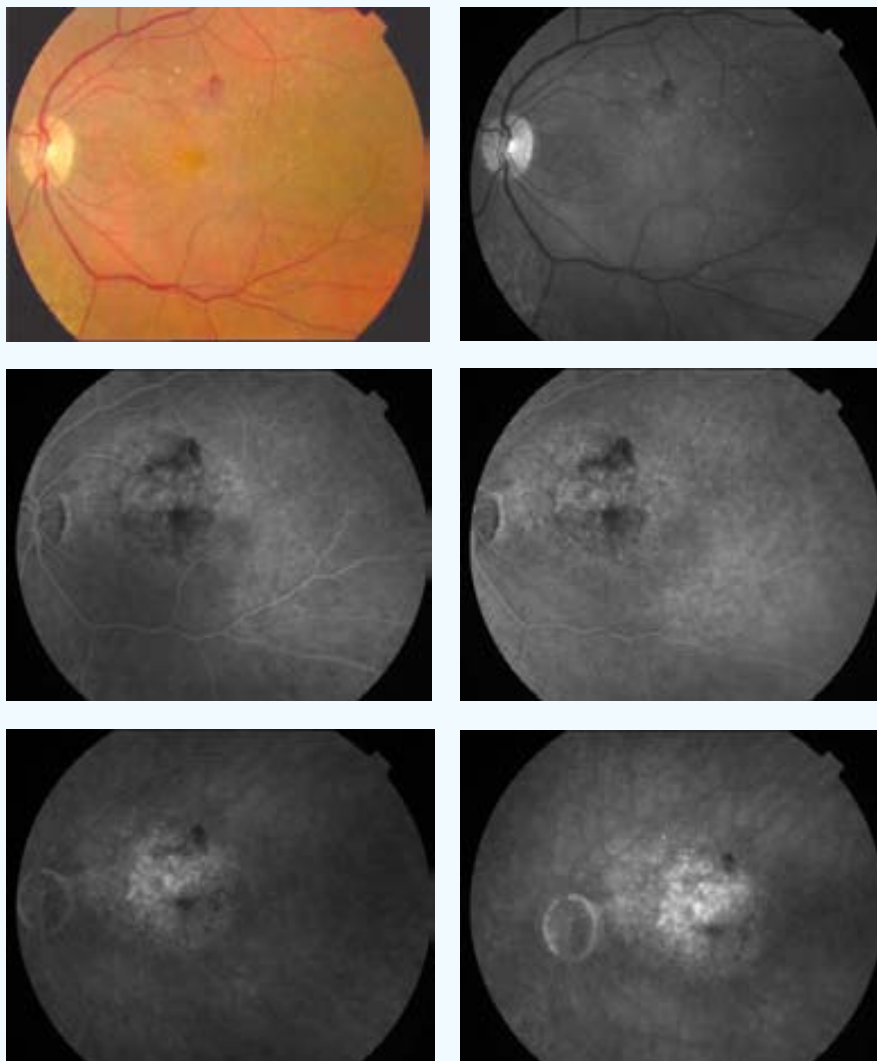
FINAL



AVL inicial: 0,2	AVL final: 0,2	AVP inicial: 2	AVP final: 1
SC inicial: 1,5	SC final: 1,5	MS inicial: 27	MS final: 1,5
CLV inicial: 30,1	CLV final: 40,9	TCO inicial: 293	TCO final: 292
No. Tratamientos: 1	Exudación final: Supresión	Exudación contalateral: No	
º satisfacción: 5	º eficacia: A1		
Complicaciones: 0			
Seguimiento (meses): 9			

CASO 20

INICIAL



PP / ITT: ITT

Sexo: ♀

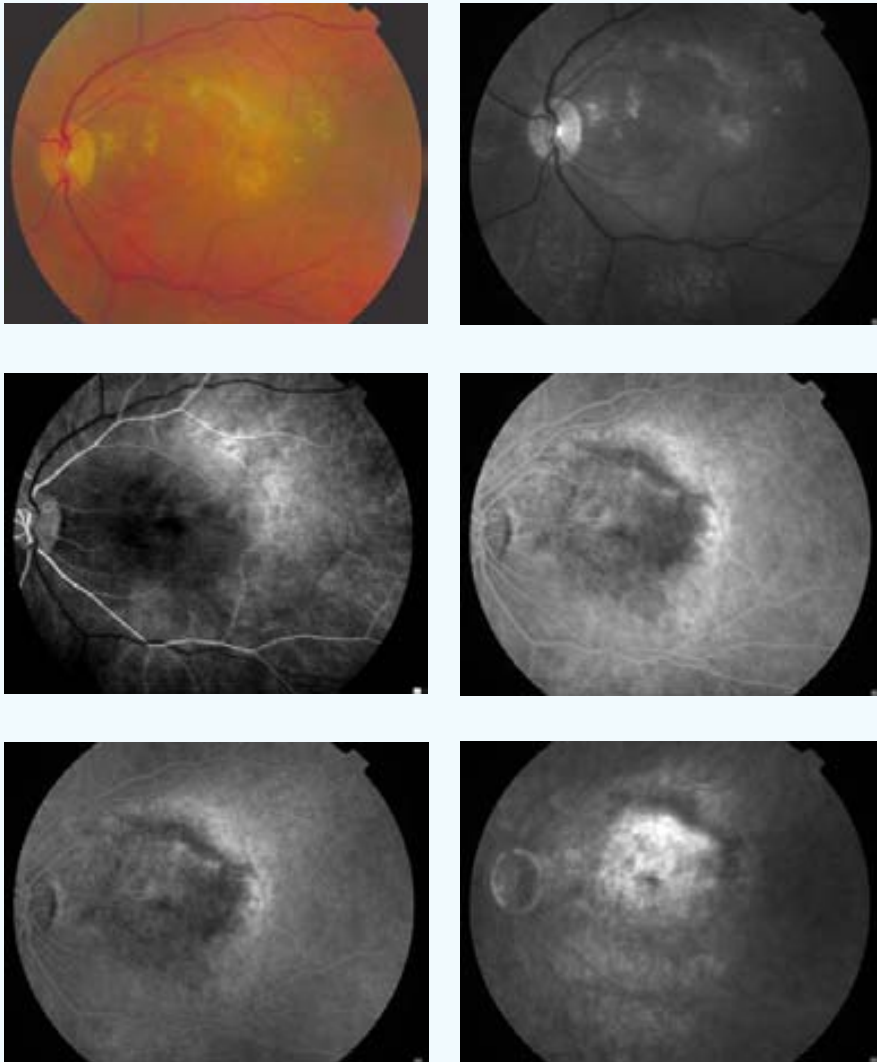
Edad (años): 80

Ojo: OI

Tamaño lesión (micras): 3412 NVC clásica (% inicial): 0 NVC oculta (% inicial): 100

Aplicación (mm) - Energía (mW) - exposición 60 segundos: 3-800

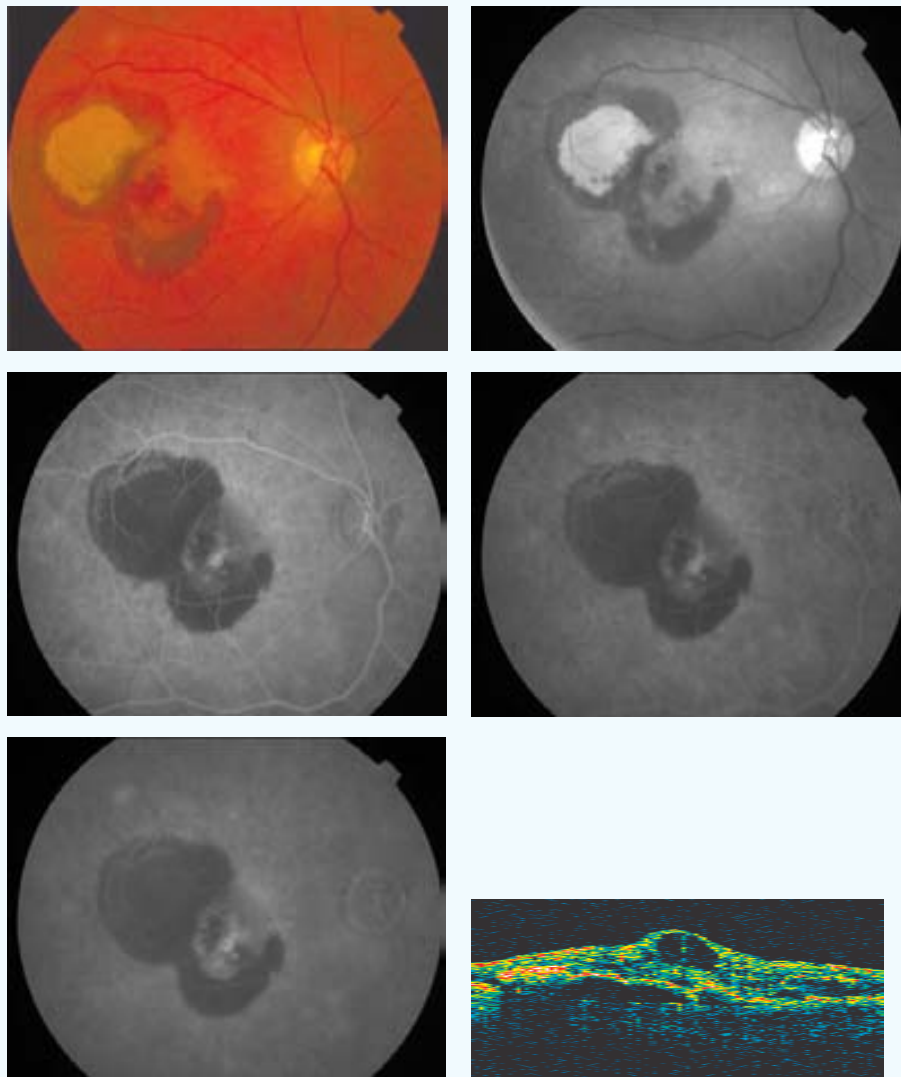
FINAL



AVL inicial: 0,1	AVL final: 0,03	AVP inicial: 5	AVP final: 0
SC inicial: 0,3	SC final: 0	MS inicial: 8,8	MS final: --
CLV inicial: 34	CLV final: --	TCO inicial: --	TCO final: --
No. Tratamientos: 1		Exudación contalateral: Si	
Exudación final: Progresión			
º satisfacción: --	º eficacia: D1		
Complicaciones: 0			
Seguimiento (meses): 6			

CASO 21

INICIAL



PP / ITT: PP

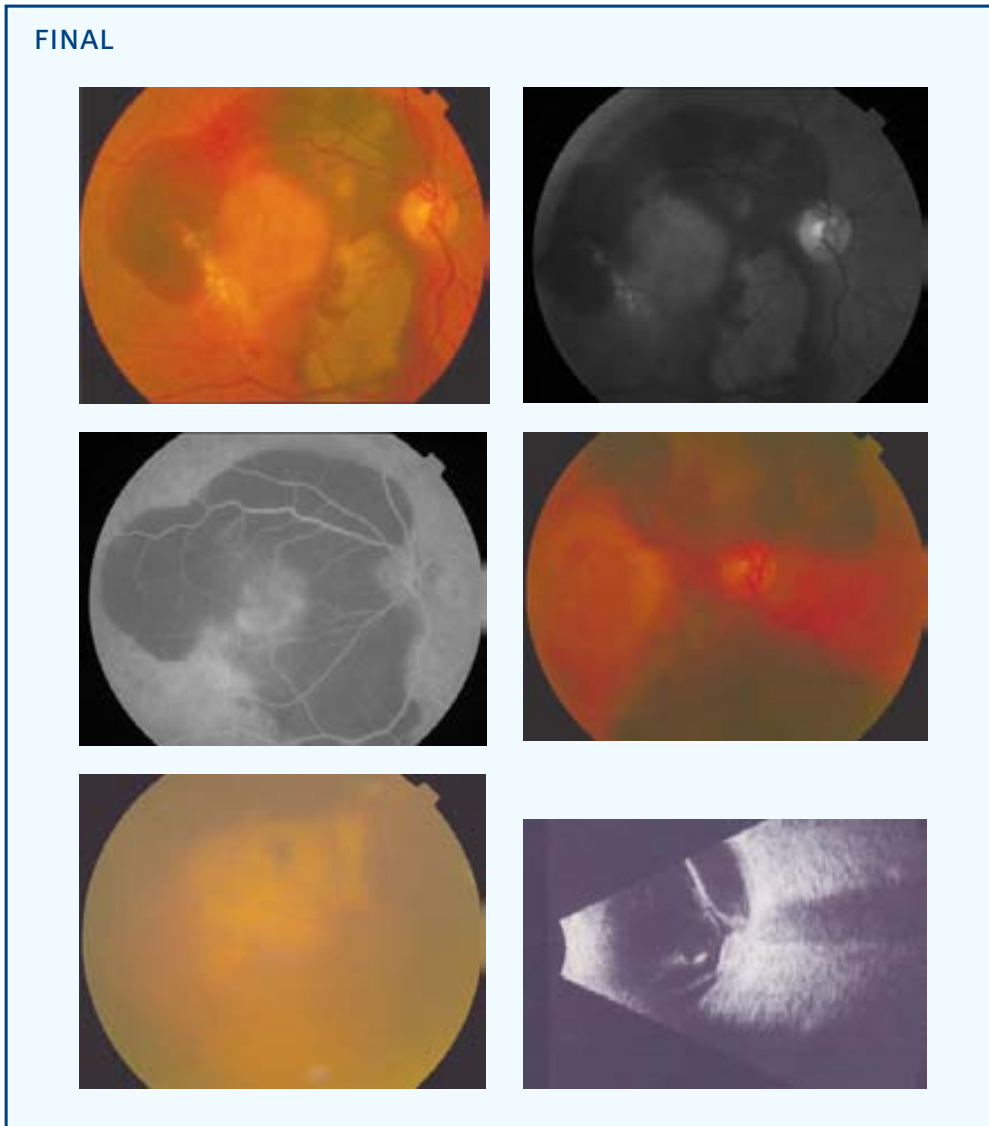
Sexo: ♂

Edad (años): 79

Ojo: OD

Tamaño lesión (micras): 2508 NVC clásica (% inicial): 5 NVC oculta (% inicial): 95

Aplicación (mm) - Energía (mW) - exposición 60 segundos: 3-800

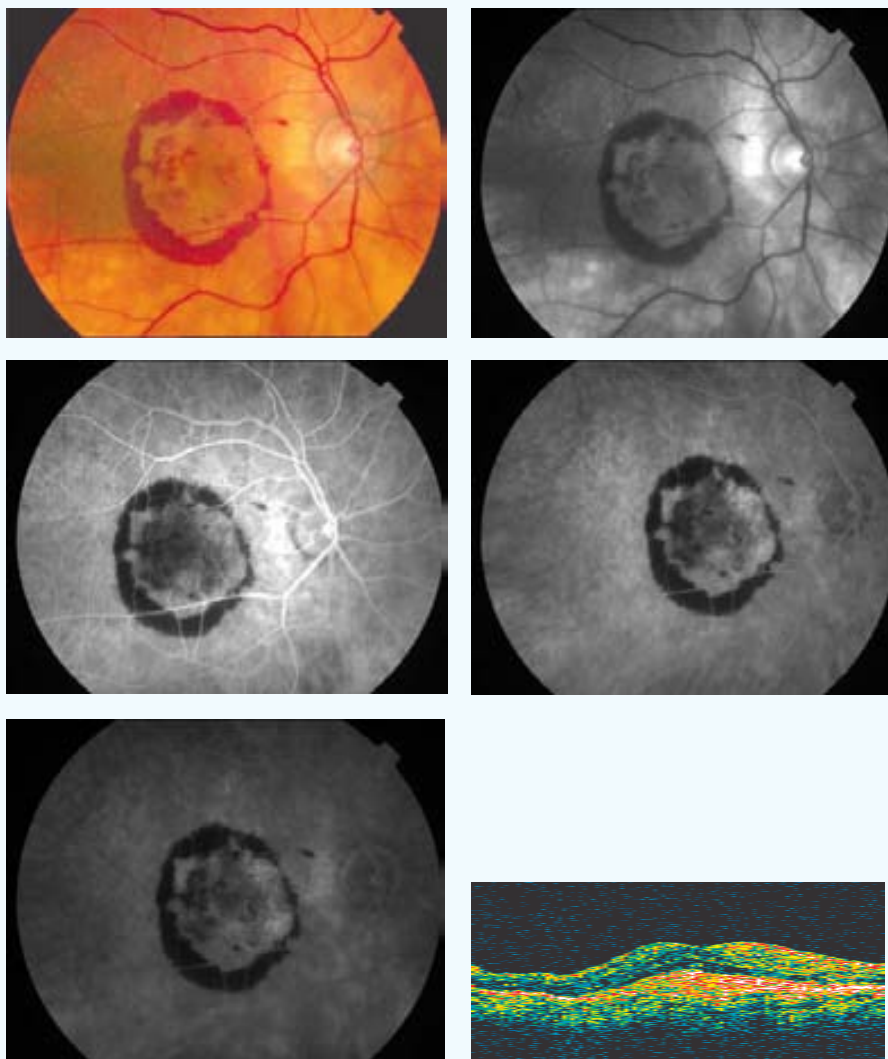


Este paciente presenta como complicación, una hemorragia subretiniana al 3^{er} mes del tratamiento. Luego, en el 6^o mes, esta hemorragia se extiende a la cavidad vítrea, como puede observarse en la fotografía en color del fondo del ojo y en la ecografía realizadas en la última visita de control.

AVL inicial: 0,1	AVL final: 0,001	AVP inicial: 5	AVP final: 0
SC inicial: 1,05	SC final: 0	MS inicial: 13,1	MS final: --
CLV inicial: 64,2	CLV final: 0	TCO inicial: --	TCO final: --
No. Tratamientos: 1			
Exudación final: Progresión		Exudación contalateral: Si	
º satisfacción: 2	º eficacia: D1		
Complicaciones: Hemorragia subretiniana / vítrea			
Seguimiento (meses): 9			

CASO 22

INICIAL



PP / ITT: PP

Sexo: ♀

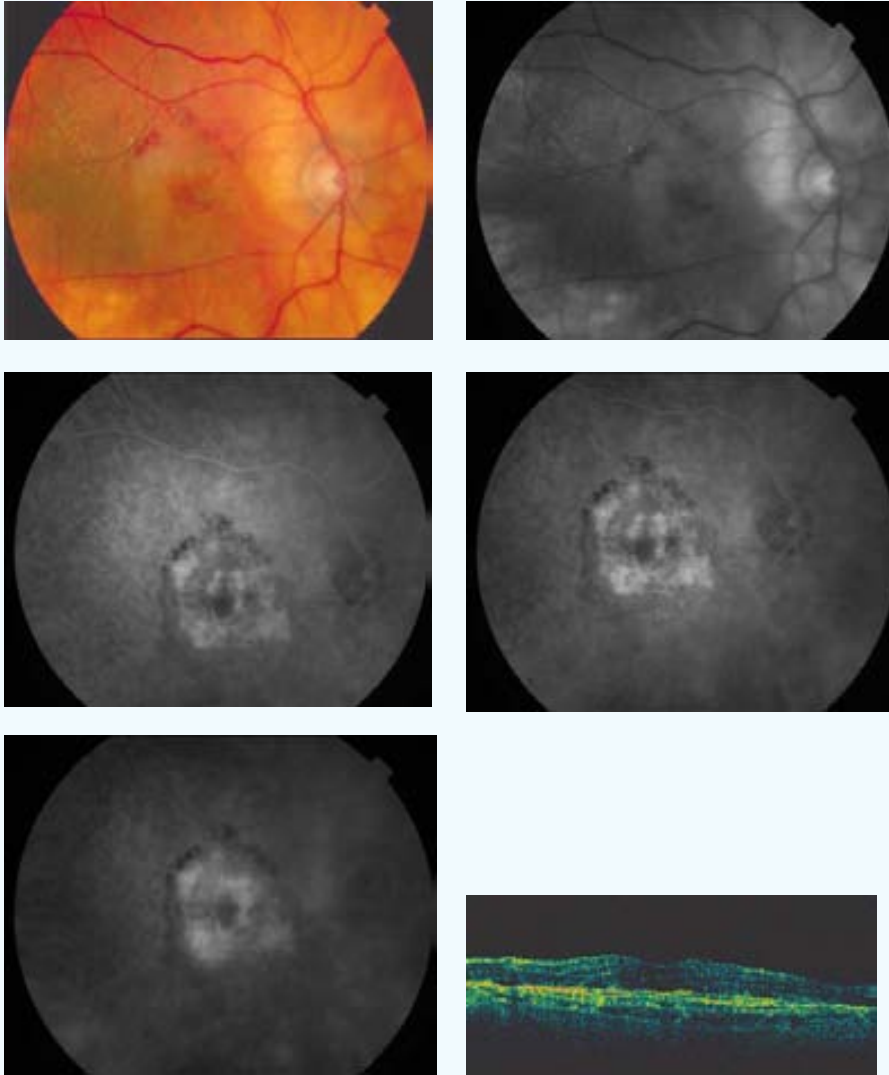
Edad (años): 80

Ojo: OD

Tamaño lesión (micras): 4309 NVC clásica (% inicial): 0 NVC oculta (% inicial): 100

Aplicación (mm) - Energía (mW) - exposición 60 segundos: 3-800

FINAL



AVL inicial: 0,4

SC inicial: 0,9

CLV inicial: 8,1

No. Tratamientos: 1

º satisfacción: 3

Complicaciones: 0

Seguimiento (meses): 9

AVL final: 0,05

SC final: 0

CLV final: 14

Exudación final: Supresión

º eficacia: D3

AVP inicial: 2

MS inicial: 12

TCO inicial: 553

Exudación contateral: Si

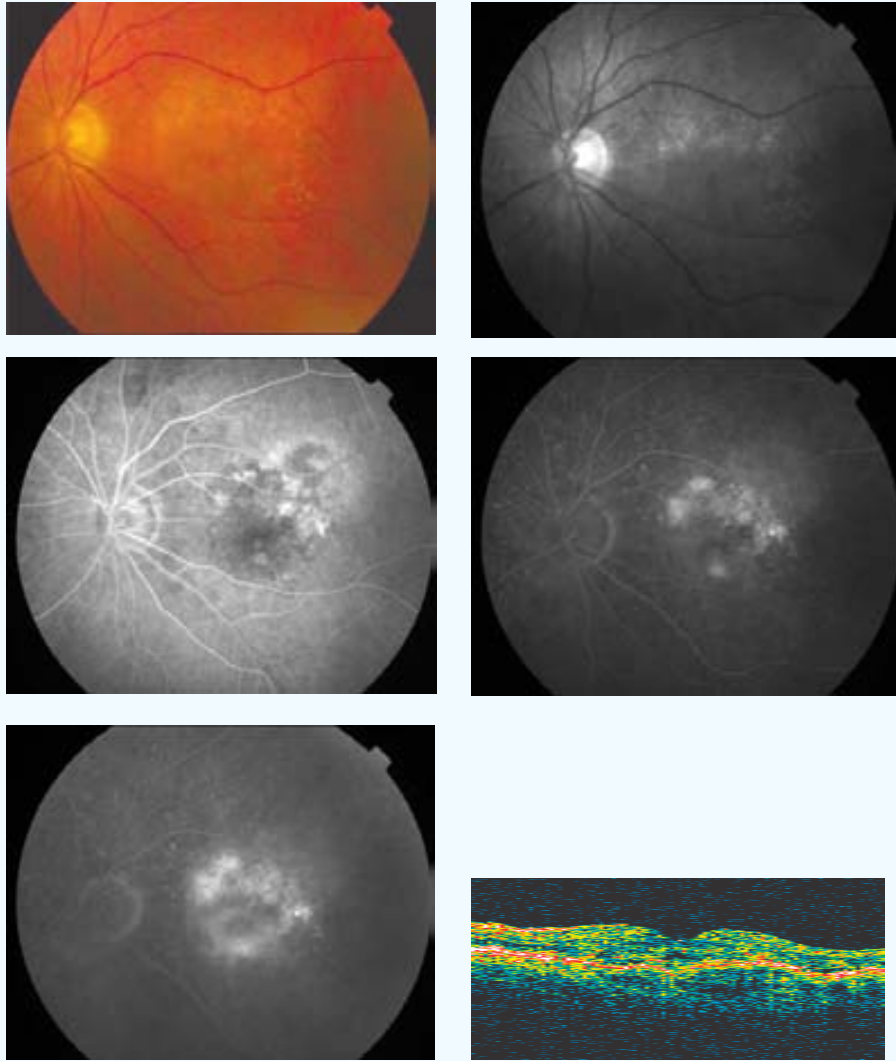
AVP final: 8

MS final: 13,3

TCO final: 360

CASO 23

INICIAL



PP / ITT: PP

Sexo: ♂

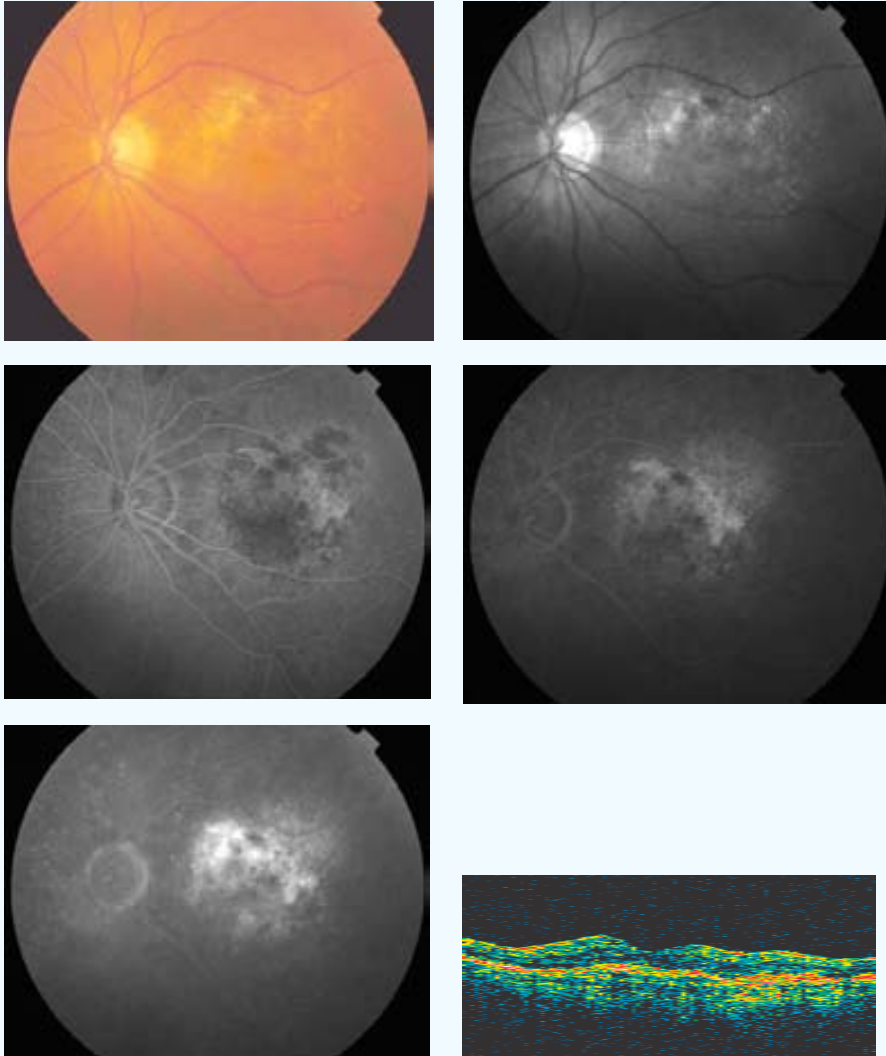
Edad (años): 72

Ojo: OI

Tamaño lesión (micras): 3593 NVC clásica (% inicial): 20 NVC oculta (% inicial): 80

Aplicación (mm) - Energía (mW) - exposición 60 segundos: 3-800

FINAL



AVL inicial: 0,1

AVL final: 0,1

AVP inicial: 5

AVP final: 5

SC inicial: 1,05

SC final: 0,75

MS inicial: 14,6

MS final: 16,3

CLV inicial: 36,5

CLV final: 56,8

TCO inicial: 347

TCO final: 208

No. Tratamientos: 1

Exudación final: Supresión

Exudación contalateral: Si

º satisfacción: 4

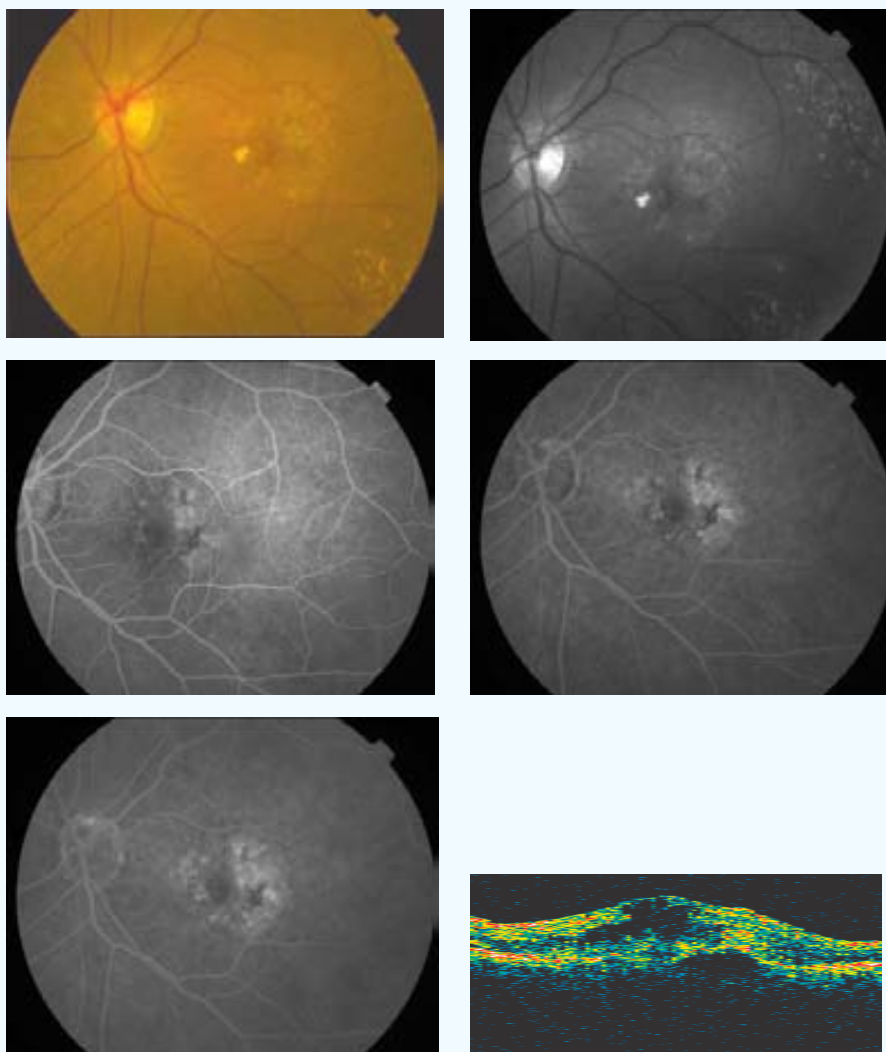
º eficacia: B2

Complicaciones: 0

Seguimiento (meses): 9

CASO 24

INICIAL



PP / ITT: PP

Sexo: ♀

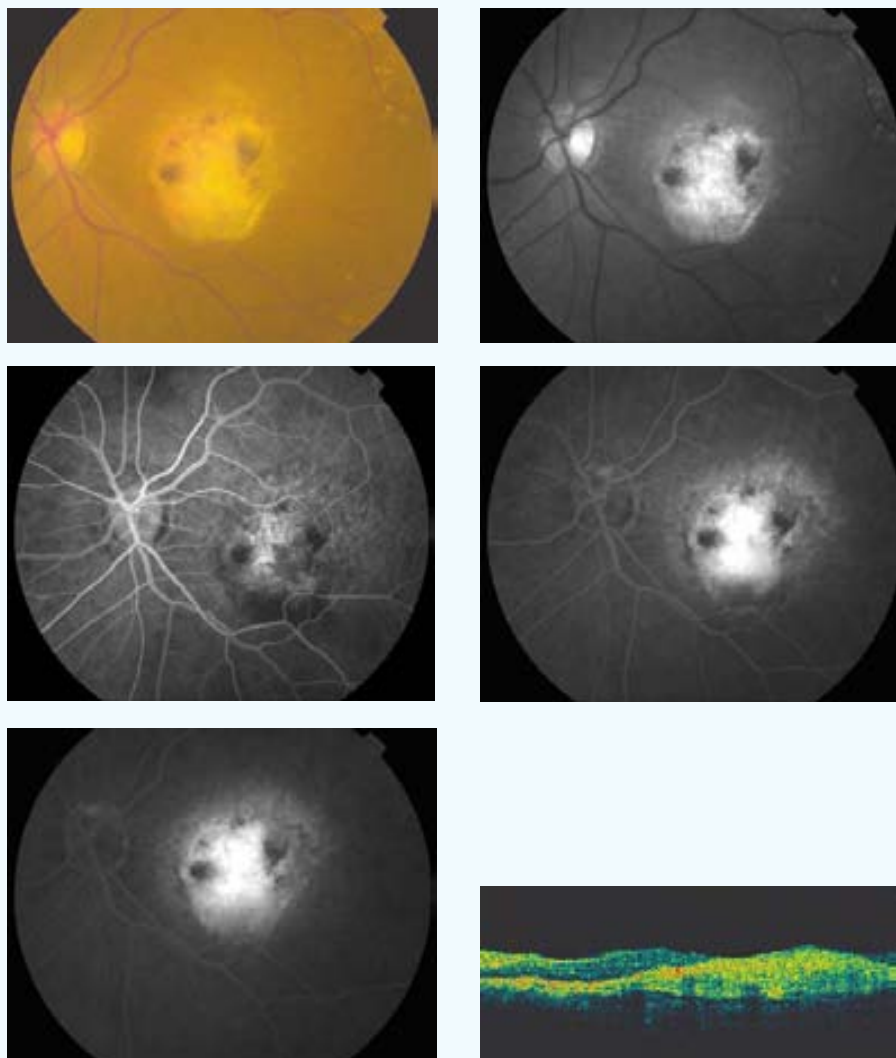
Edad (años): 74

Ojo: OI

Tamaño lesión (micras): 3444 NVC clásica (% inicial): 10 NVC oculta (% inicial): 90

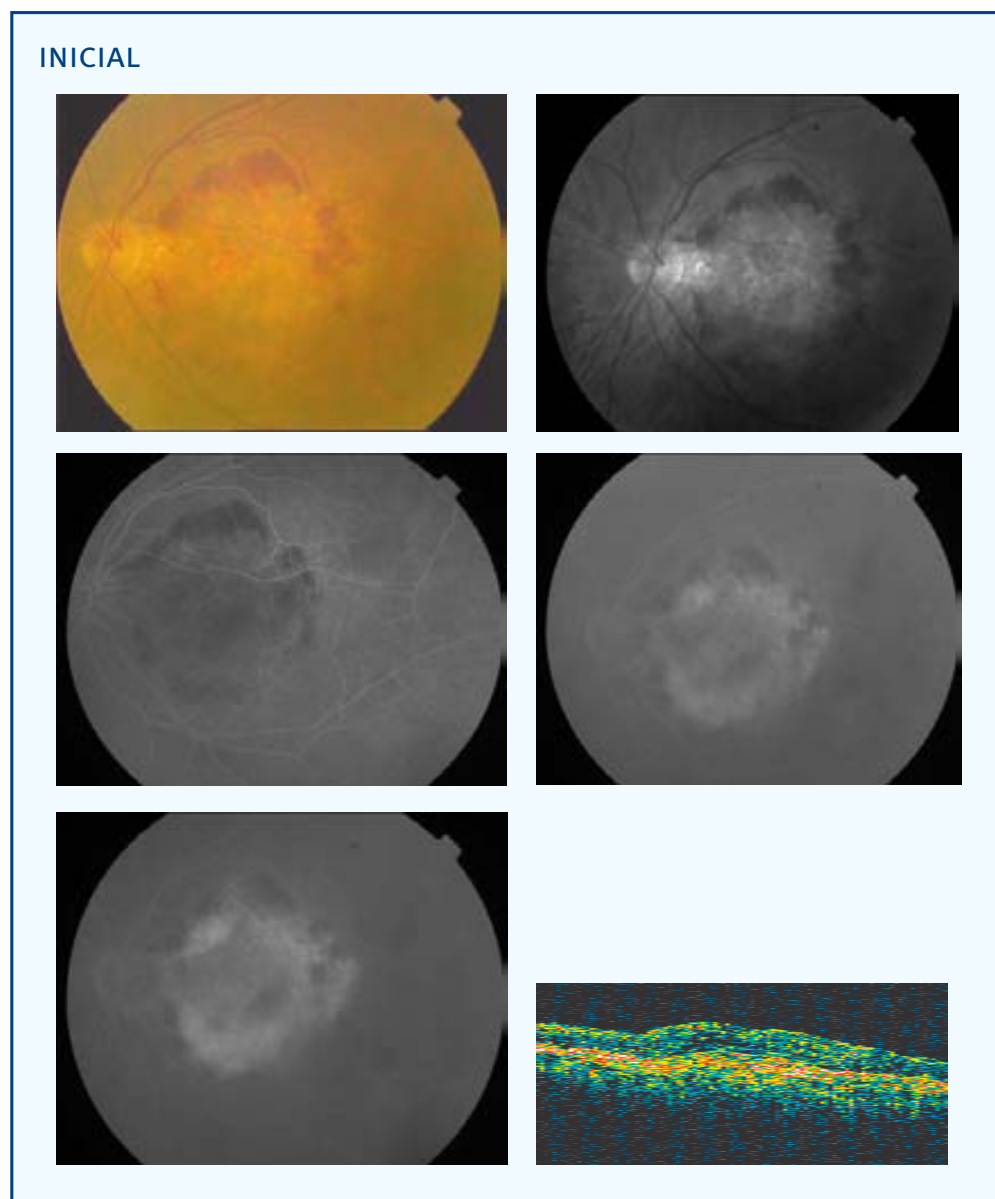
Aplicación (mm) - Energía (mW) - exposición 60 segundos: 3-800

FINAL



AVL inicial: 0,1	AVL final: 0,07	AVP inicial: 5	AVP final: 8
SC inicial: 0,3	SC final: 0,15	MS inicial: --	MS final: --
CLV inicial: 2,3	CLV final: 9,3	TCO inicial: 641	TCO final: 407
No. Tratamientos: 2	Exudación final: Supresión	Exudación contalateral: Si	
º satisfacción: 6	º eficacia: A1		
Complicaciones: 0			
Seguimiento (meses): 9			

CASO 25



PP / ITT: PP

Sexo: ♂

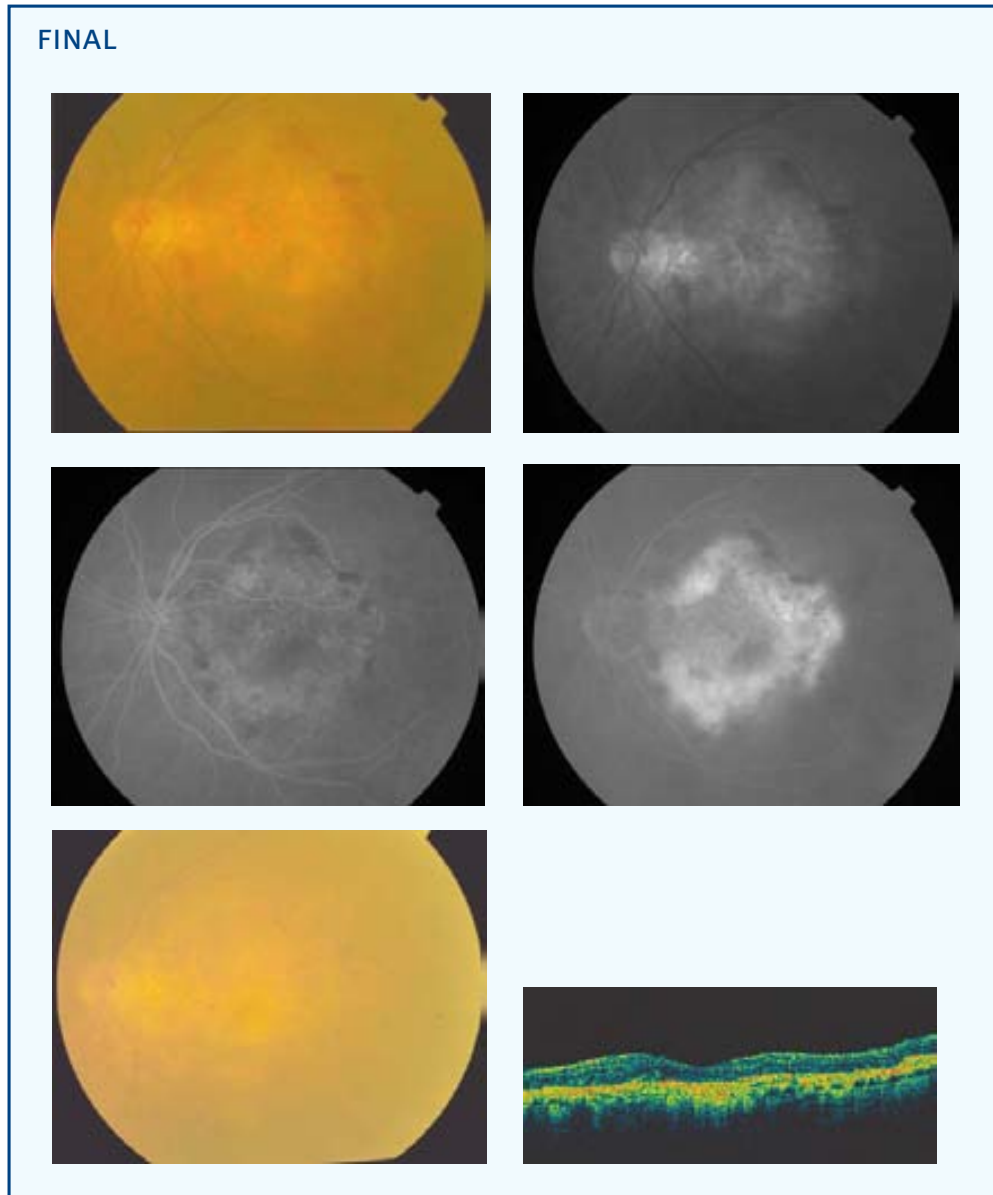
Edad (años): 79

Ojo: OI

Tamaño lesión (micras): 6813 NVC clásica (% inicial): 30 NVC oculta (% inicial): 70

Aplicación (mm) - Energía (mW) - exposición 60 segundos: (3)[§] 3-800

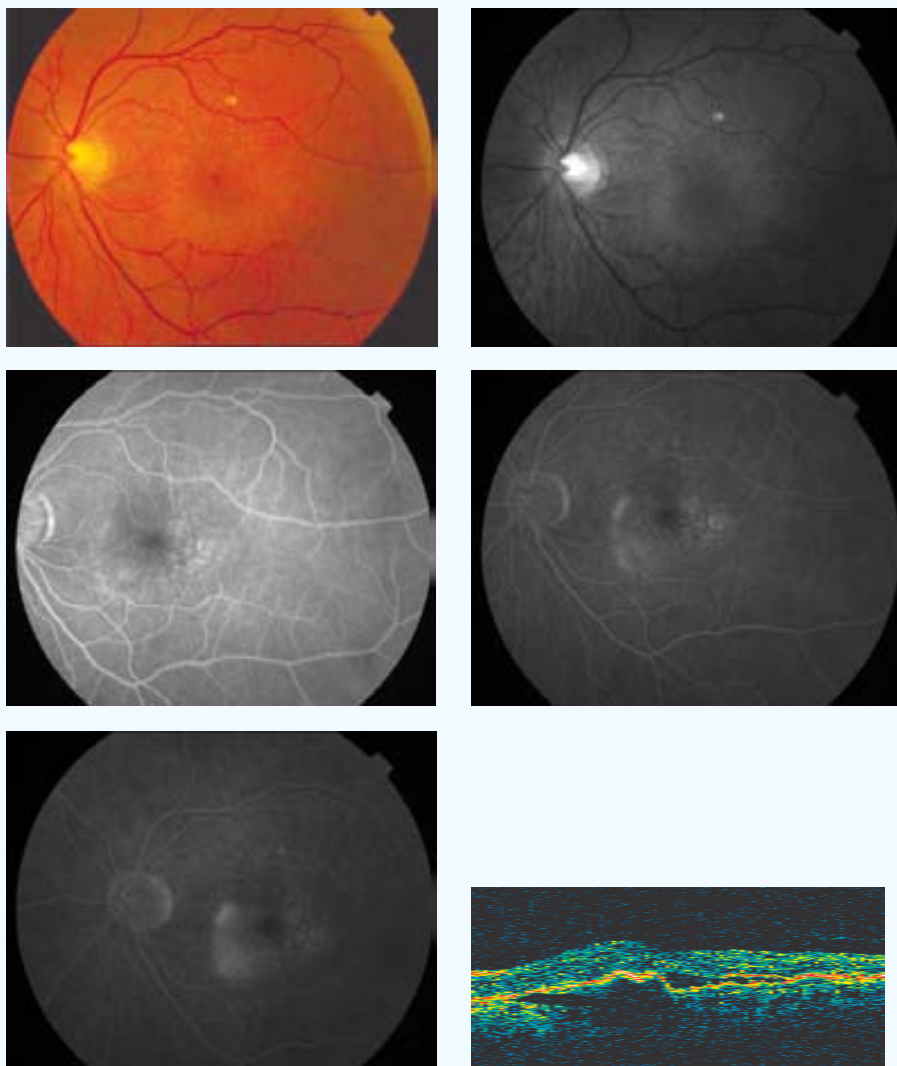
[§] (Número de aplicaciones del diámetro terapéutico)



AVL inicial: 0,25	AVL final: 0,03	AVP inicial: 5	AVP final: 0
SC inicial: 0,75	SC final: 0,45	MS inicial: 8,3	MS final: 8,9
CLV inicial: 5,2	CLV final: 35,1	TCO inicial: 410	TCO final: 273
No. Tratamientos: 1	Exudación final: Supresión	Exudación contalateral: Si	
º satisfacción: 4	º eficacia: A1		
Complicaciones: 0			
Seguimiento (meses): 9			

CASO 26

INICIAL



PP / ITT: PP

Sexo: ♀

Edad (años): 70

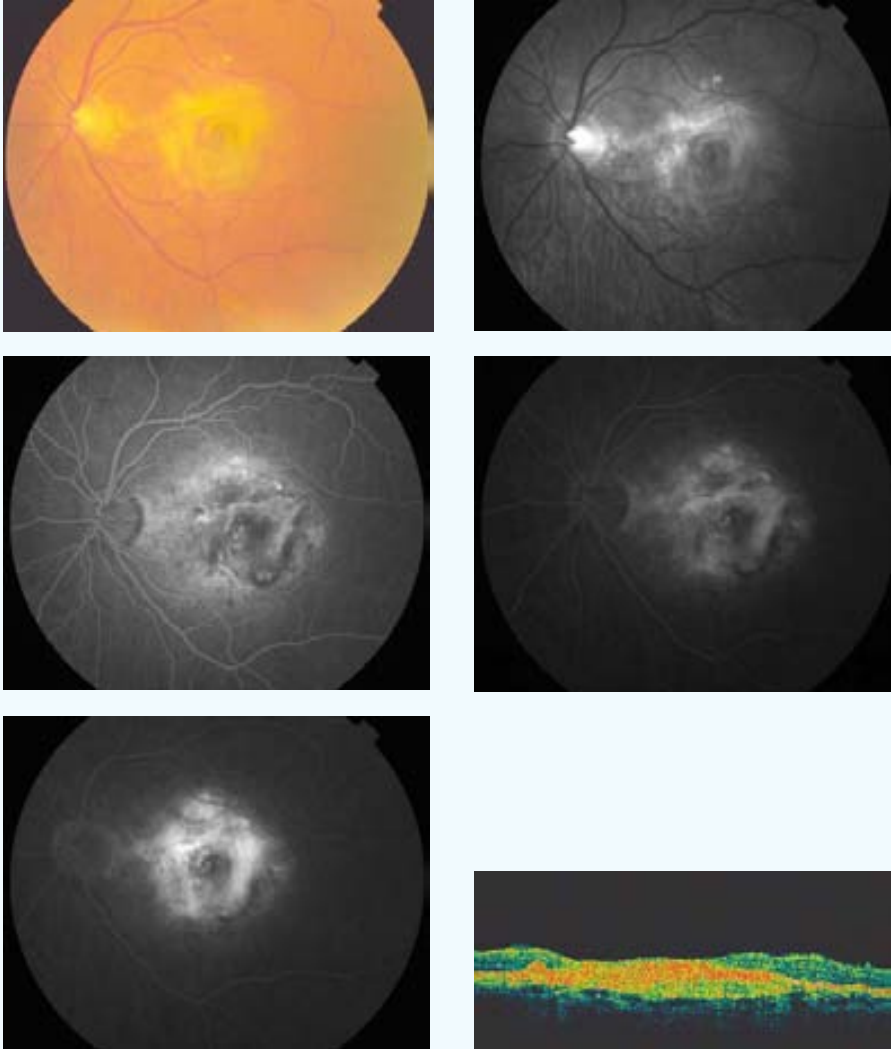
Ojo: OI

Tamaño lesión (micras): 3613 NVC clásica (% inicial): 0 NVC oculta (% inicial): 100

Aplicación (mm) - Energía (mW) - exposición 60 segundos: 3-800 2-530 [2][‡]

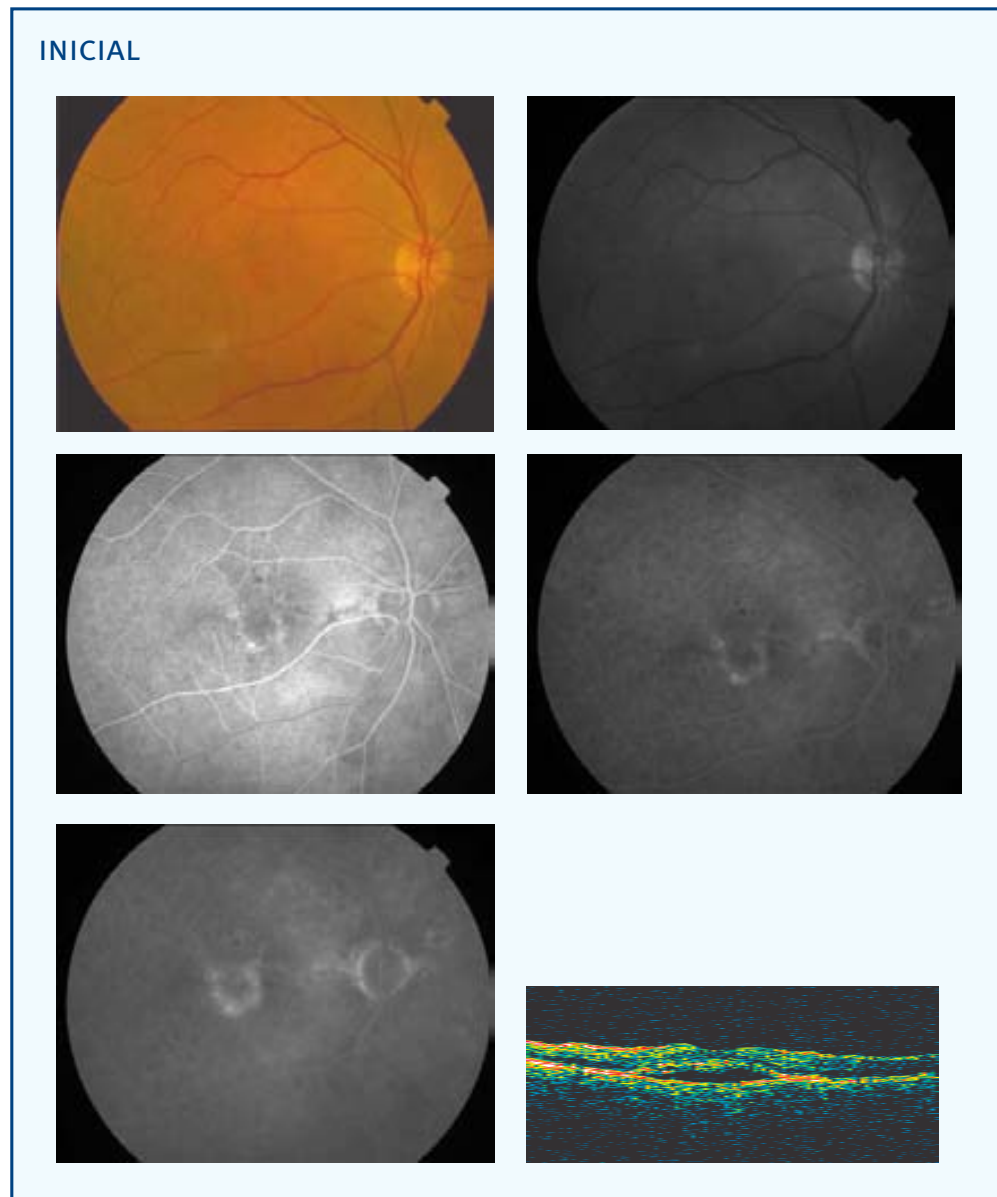
[‡] [Número de aplicaciones en total]

FINAL



AVL inicial: 0,45	AVL final: 0,08	AVP inicial: 2	AVP final: 9
SC inicial: 1,5	SC final: 0,75	MS inicial: 20,9	MS final: 12,1
CLV inicial: 6,1	CLV final: 24,8	TCO inicial: 448	TCO final: 490
No. Tratamientos: 3			
Exudación final: Regresión		Exudación contalateral: Si	
º satisfacción: --		º eficacia: D1	
Complicaciones: Desarrollo NVC clásica			
Seguimiento (meses): 9			

CASO 27



PP / ITT: PP

Sexo: ♂

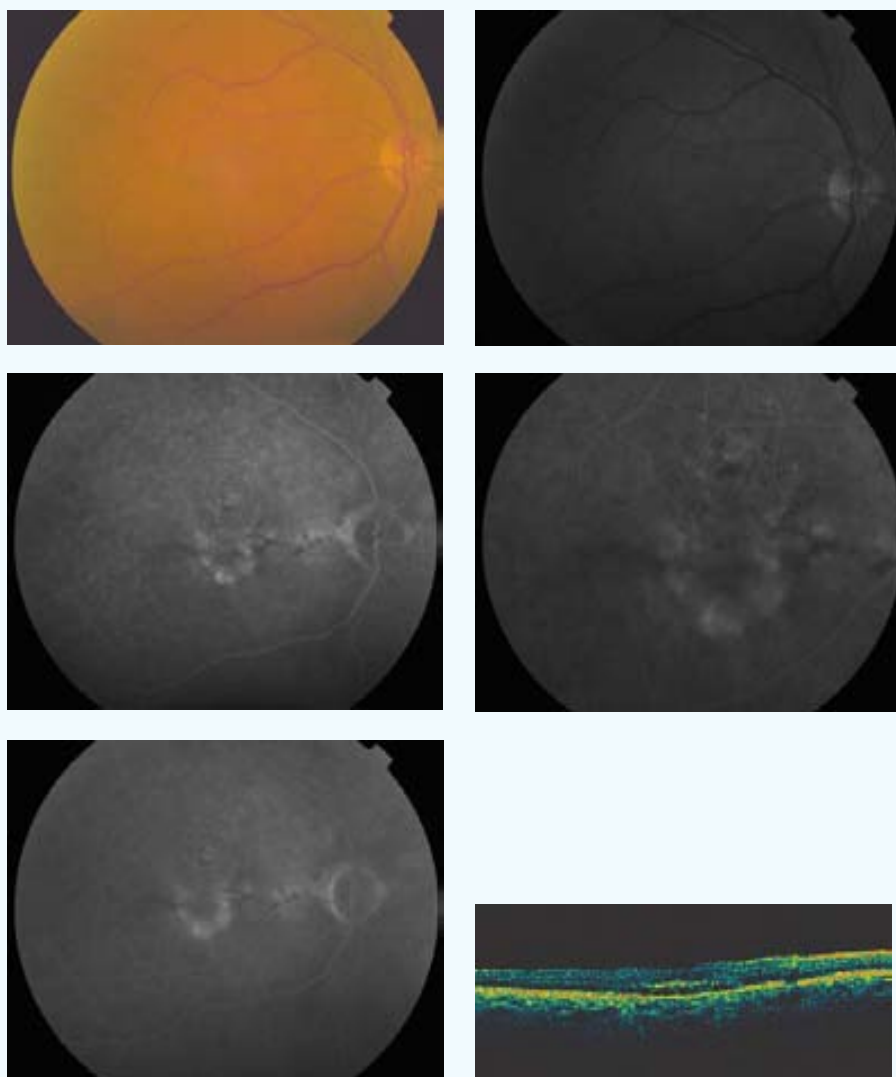
Edad (años): 69

Ojo: OD

Tamaño lesión (micras): 2082 NVC clásica (% inicial): 0 NVC oculta (% inicial): 100

Aplicación (mm) - Energía (mW) - exposición 60 segundos: 3-800

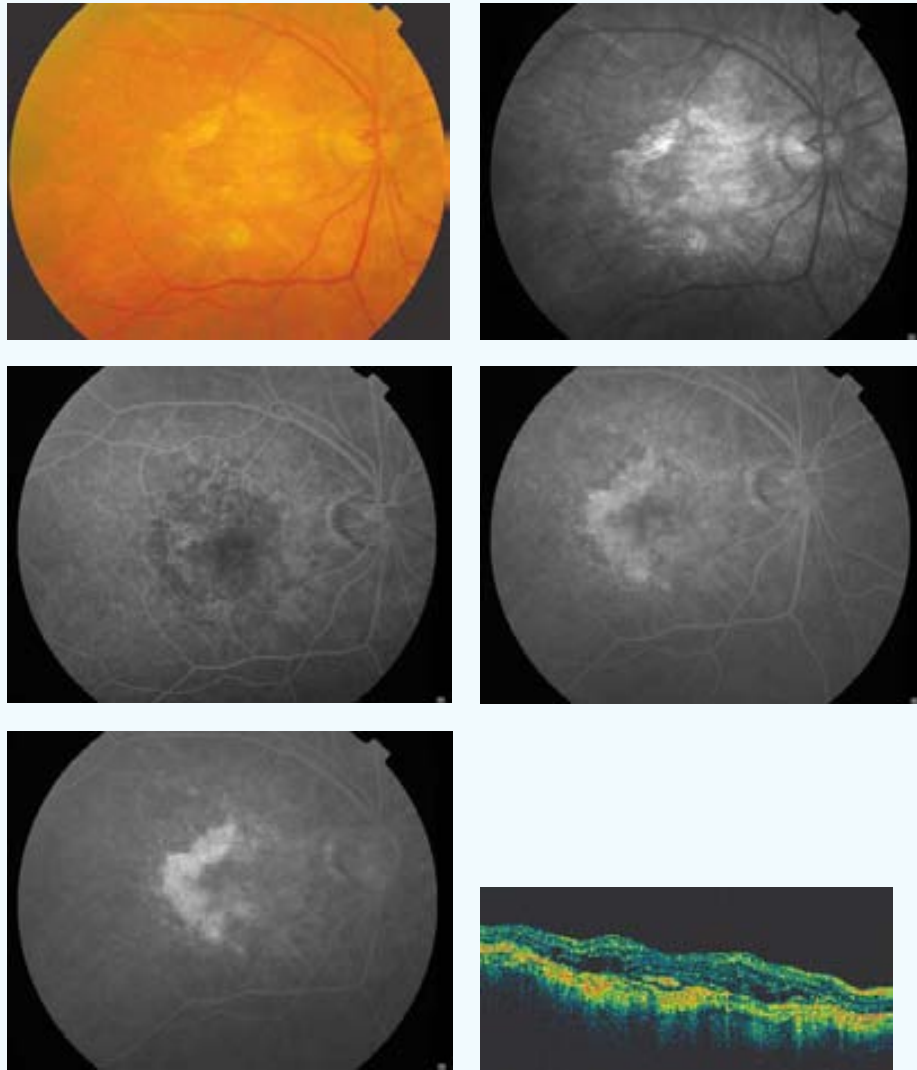
FINAL



AVL inicial: 0,4	AVL final: 0,3	AVP inicial: 2	AVP final: 2
SC inicial: 1,2	SC final: 1,05	MS inicial: 23,3	MS final: 25
CLV inicial: 41,4	CLV final: 26,3	TCO inicial: 384	TCO final: 312
No. Tratamientos: 1	Exudación final: Supresión	Exudación contalateral: No	
º satisfacción: 5	º eficacia: A1		
Complicaciones: 0			
Seguimiento (meses): 9			

CASO 28

INICIAL



PP / ITT: PP

Sexo: ♀

Edad (años): 76

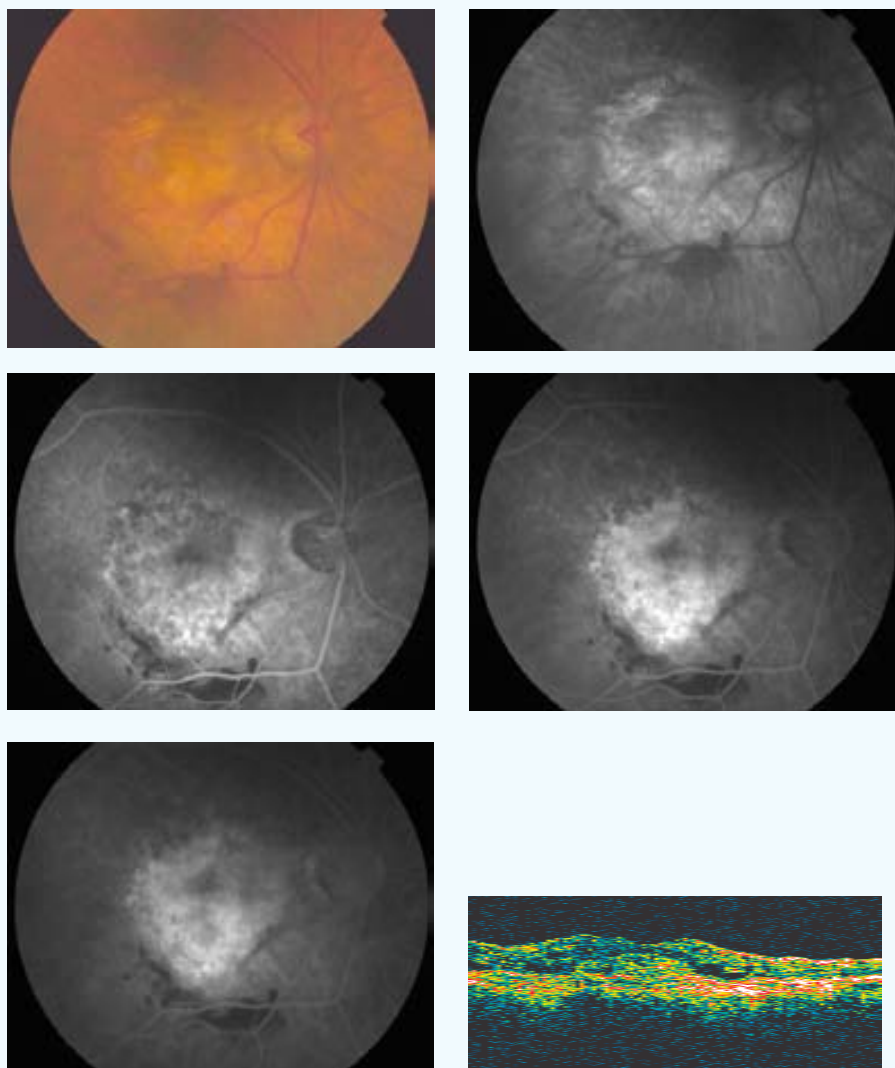
Ojo: OD

Tamaño lesión (micras): 4725 NVC clásica (% inicial): 0 NVC oculta (% inicial): 100

Aplicación (mm) - Energía (mW) - exposición 60 segundos: 3-800 2-530 [2]‡

‡ [Número de aplicaciones en total]

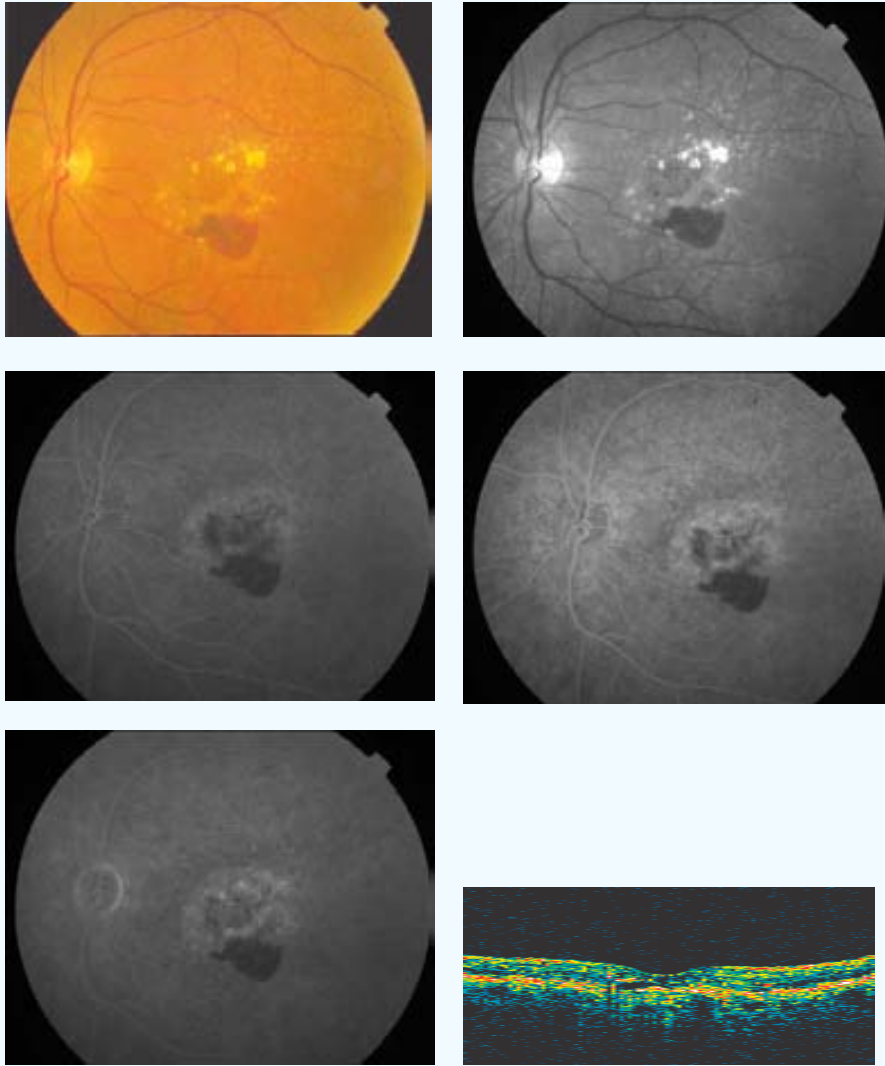
FINAL



AVL inicial: 0,3	AVL final: 0,3	AVP inicial: 2	AVP final: 3
SC inicial: 0,9	SC final: 0,15	MS inicial: 10,9	MS final: 16,2
CLV inicial: 5,2	CLV final: 8,2	TCO inicial: 555	TCO final: 451
No. Tratamientos: 2			
Exudación final: Estabilización		Exudación contalateral: Si	
º satisfacción: 5	º eficacia: D2		
Complicaciones: 0			
Seguimiento (meses): 9			

CASO 29

INICIAL



PP / ITT: ITT

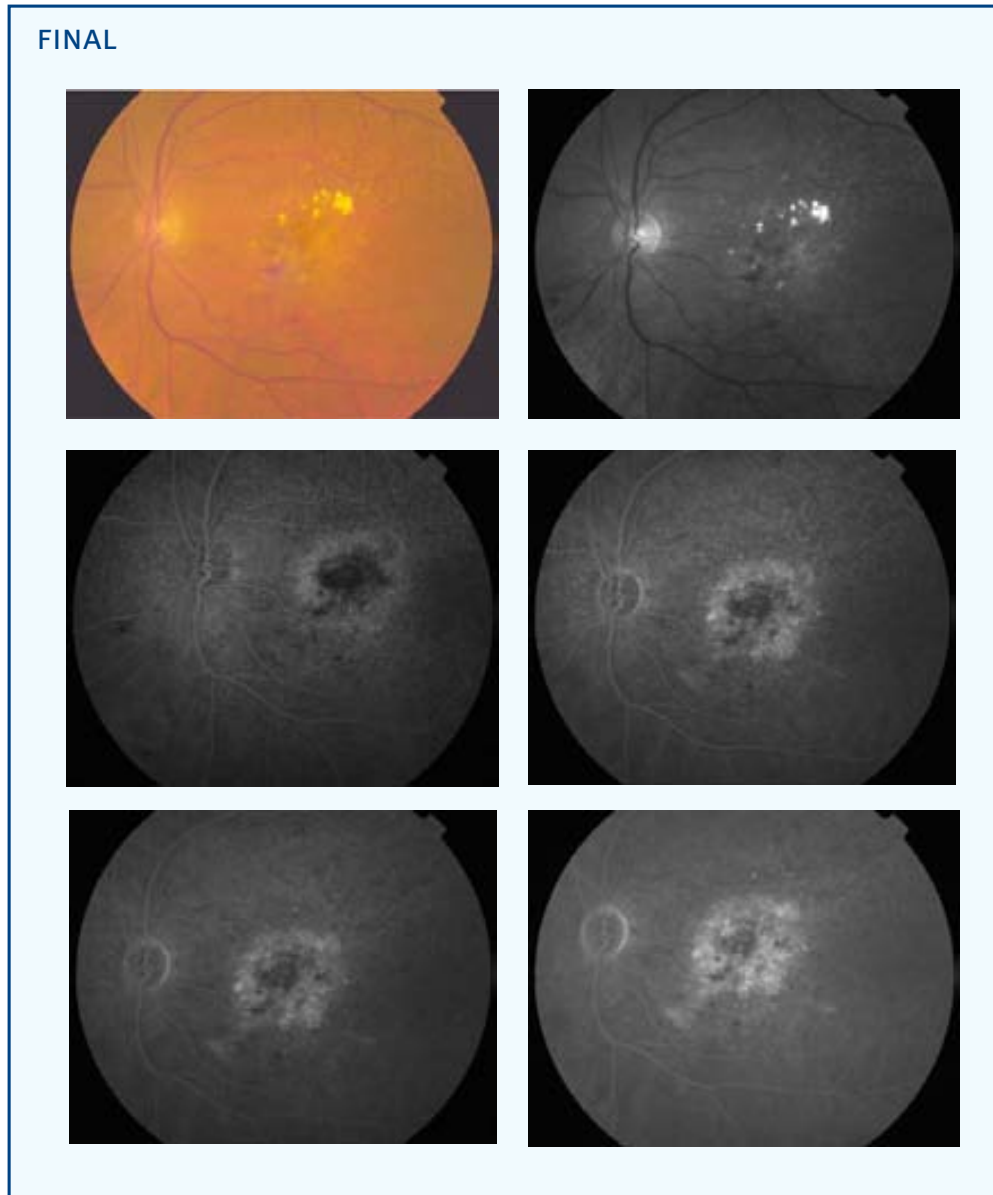
Sexo: ♀

Edad (años): 65

Ojo: OI

Tamaño lesión (micras): 3897 NVC clásica (% inicial): 0 NVC oculta (% inicial): 100

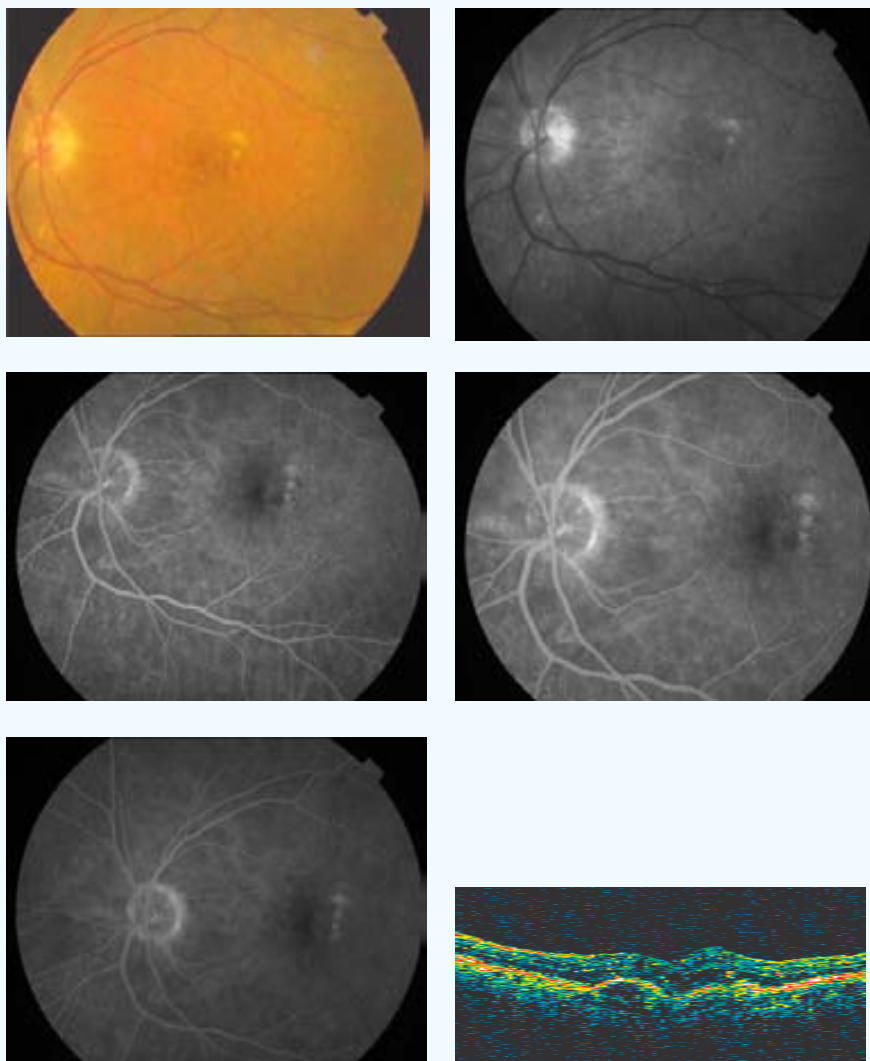
Aplicación (mm) - Energía (mW) - exposición 60 segundos: 3-800



AVL inicial: 0,1	AVL final: 0,07	AVP inicial: 6	AVP final: 6
SC inicial: 0,75	SC final: 1,45	MS inicial: 18,7	MS final: --
CLV inicial: 42,8	CLV final: --	TCO inicial: 256	TCO final: --
No. Tratamientos: 1		Exudación contalateral: No	
Exudación final: Supresión			
º satisfacción: 5	º eficacia: D2		
Complicaciones: 5			
Seguimiento (meses): 6			

CASO 30

INICIAL



PP / ITT: ITT

Sexo: ♀

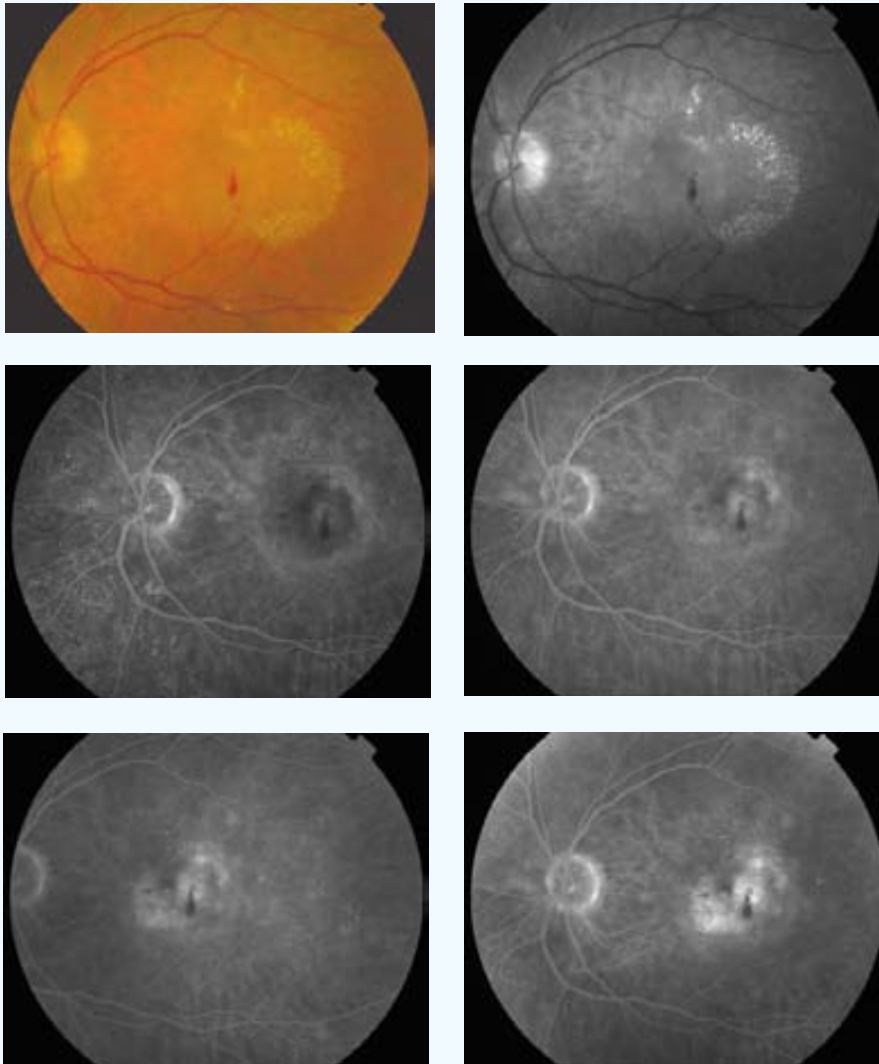
Edad (años): 73

Ojo: OI

Tamaño lesión (micras): 3289 NVC clásica (% inicial): 0 NVC oculta (% inicial): 100

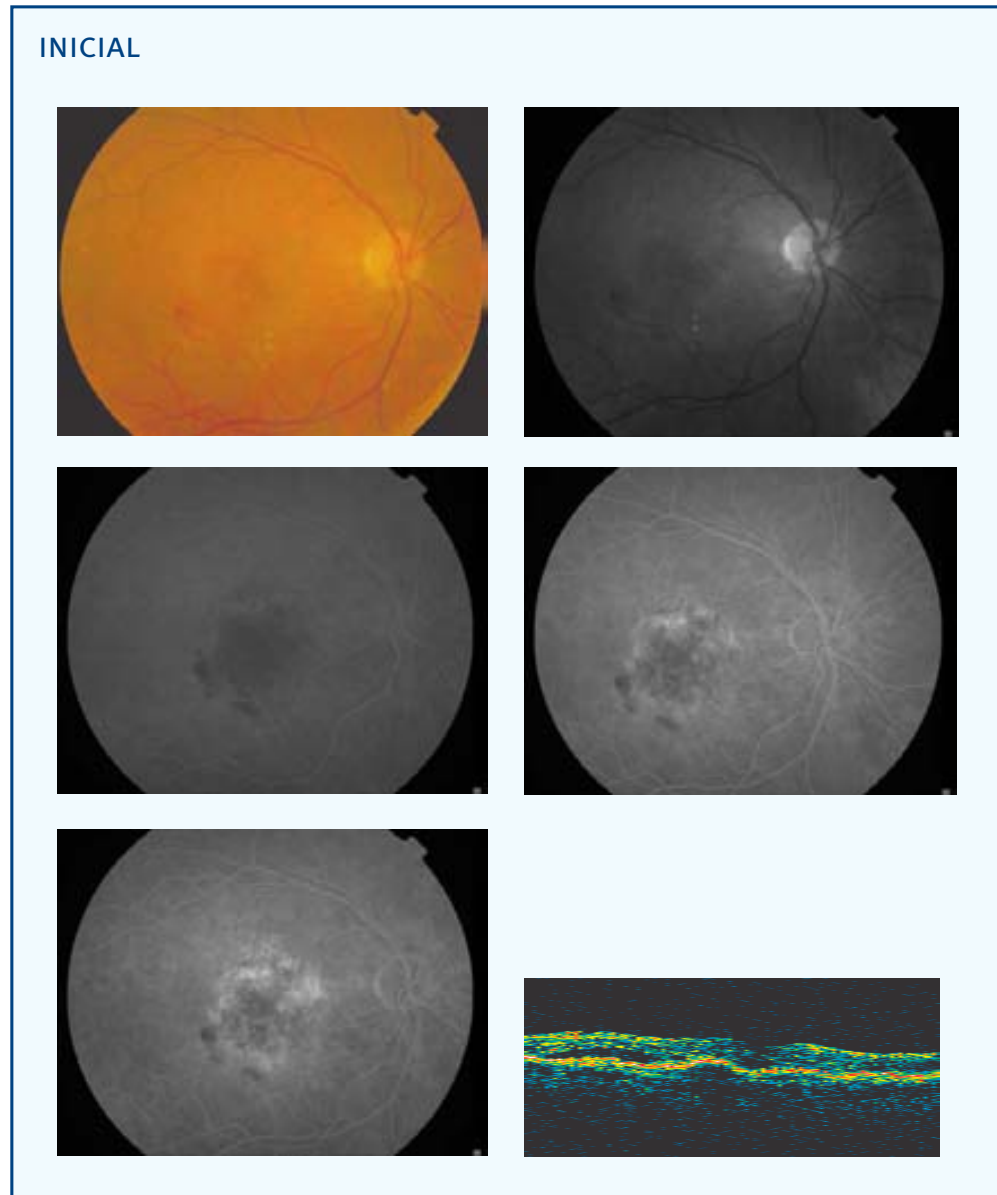
Aplicación (mm) - Energía (mW) - exposición 60 segundos: 3-800

FINAL



AVL inicial: 0,4	AVL final: 0,2	AVP inicial: 2	AVP final: 3
SC inicial: 1,35	SC final: 1,35	MS inicial: 19,2	MS final: --
CLV inicial: 6,9	CLV final: --	TCO inicial: 474	TCO final: --
No. Tratamientos: 2			
Exudación final: Progresión		Exudación contalateral: Si	
º satisfacción: 3	º eficacia: C		
Complicaciones: 0			
Seguimiento (meses): 3			

CASO 31



PP / ITT: PP

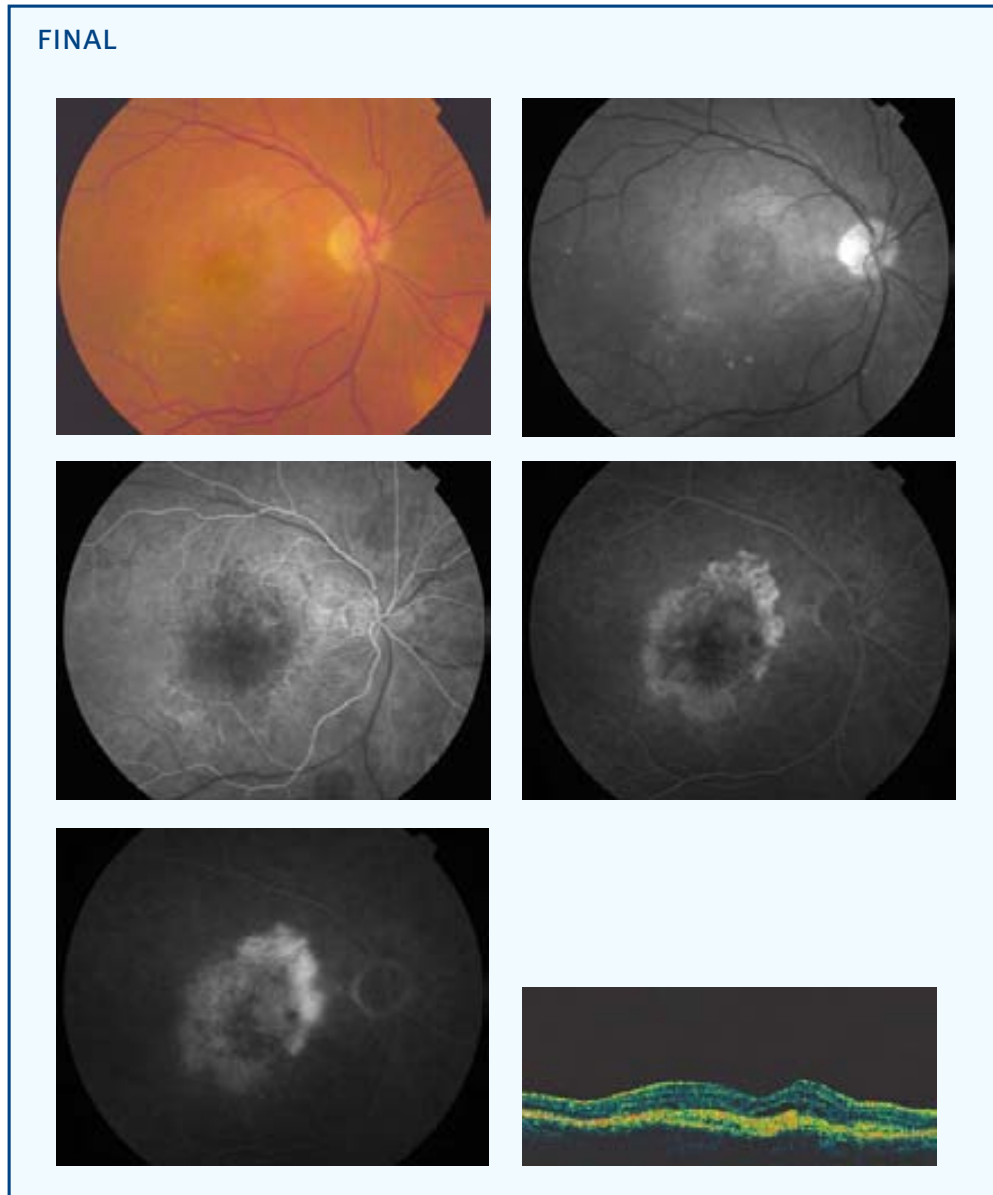
Sexo: ♀

Edad (años): 66

Ojo: OD

Tamaño lesión (micras): 5025 NVC clásica (% inicial): 0 NVC oculta (% inicial): 100

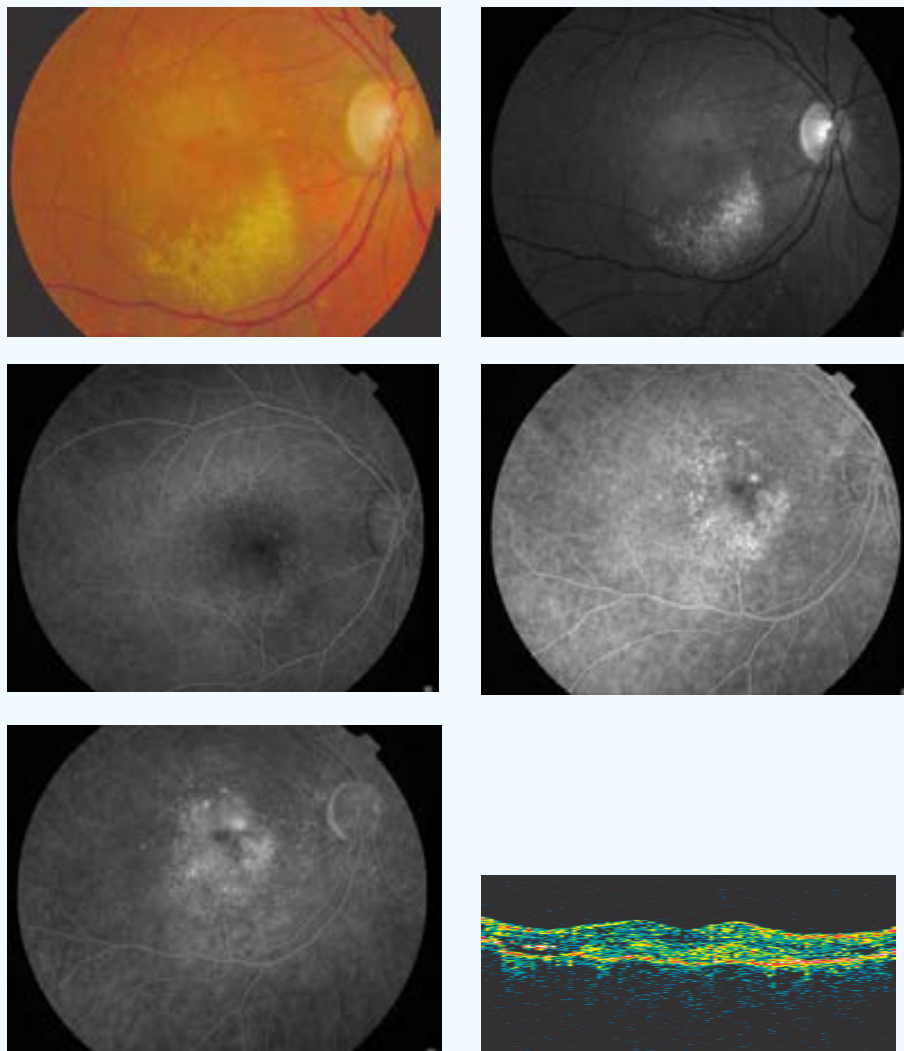
Aplicación (mm) - Energía (mW) - exposición 60 segundos: 3-800



AVL inicial: 0,2	AVL final: 0,02	AVP inicial: 4	AVP final: 10
SC inicial: 0,5	SC final: 0,15	MS inicial: 7,5	MS final: 4,1
CLV inicial: 30,3	CLV final: 30,3	TCO inicial: 324	TCO final: 421
No. Tratamientos: 3		Exudación contalateral: No	
Exudación final: Progresión			
º satisfacción: 2	º eficacia: D2		
Complicaciones: 0			
Seguimiento (meses): 9			

CASO 32

INICIAL



PP / ITT: PP

Sexo: ♀

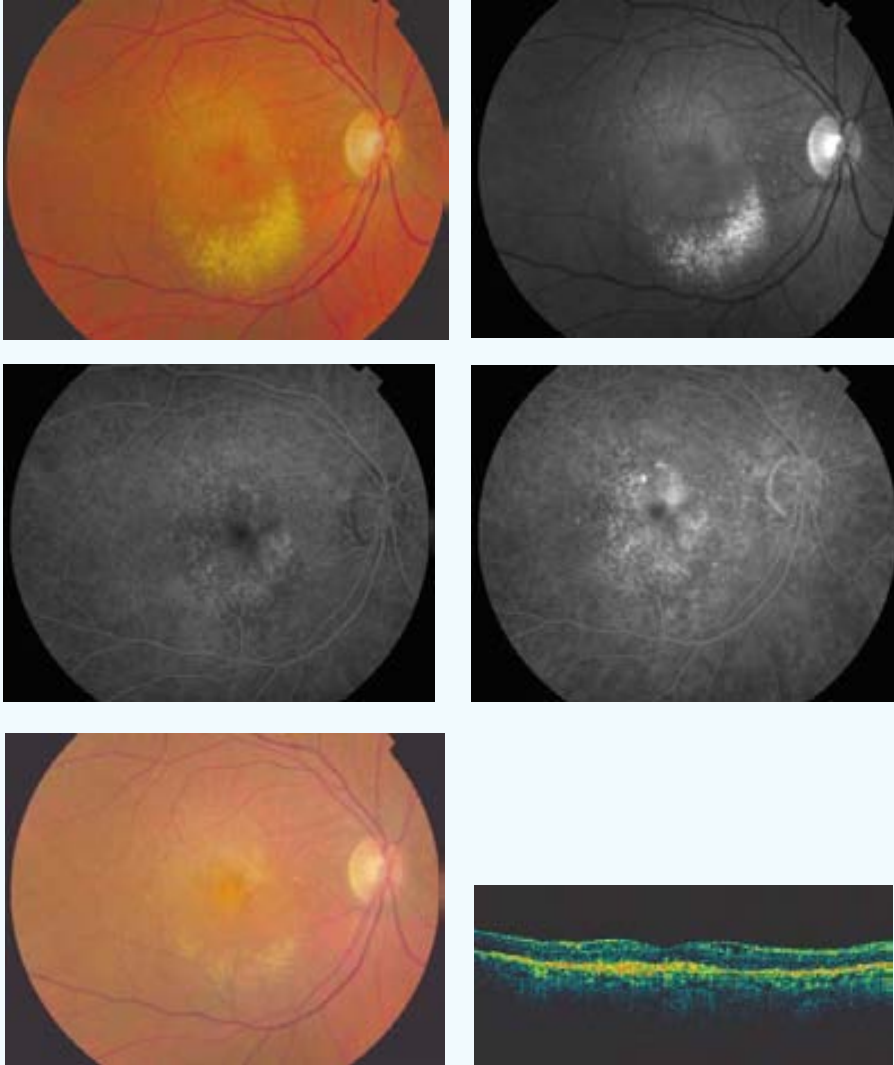
Edad (años): 70

Ojo: OD

Tamaño lesión (micras): 3556 NVC clásica (% inicial): 5 NVC oculta (% inicial): 95

Aplicación (mm) - Energía (mW) - exposición 60 segundos: 3-800

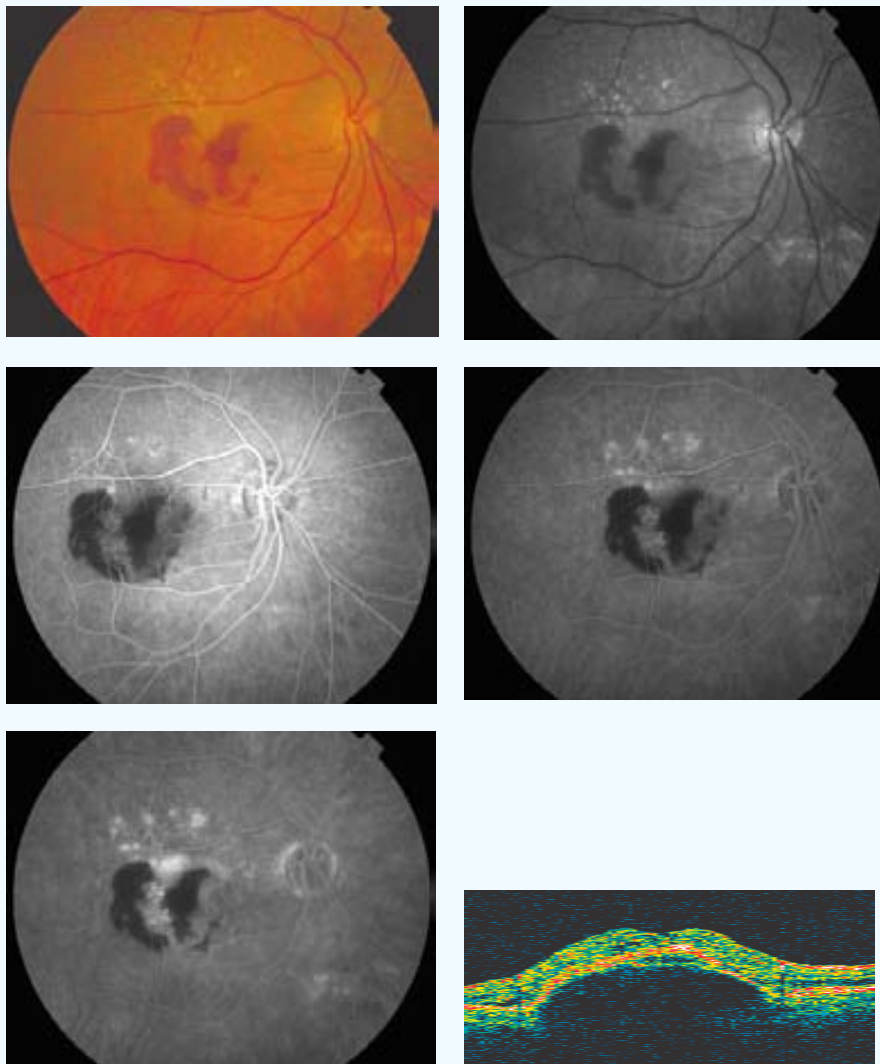
FINAL



AVL inicial: 0,3	AVL final: 0,15	AVP inicial: 6	AVP final: 7
SC inicial: 0,6	SC final: 0,45	MS inicial: 19,3	MS final: 11
CLV inicial: 13,5	CLV final: 32,9	TCO inicial: 402	TCO final: 296
No. Tratamientos: 1	Exudación final: Supresión	Exudación contalateral: No	
º satisfacción: 6	º eficacia: D3		
Complicaciones: 0			
Seguimiento (meses): 9			

CASO 33

INICIAL



PP / ITT: PP

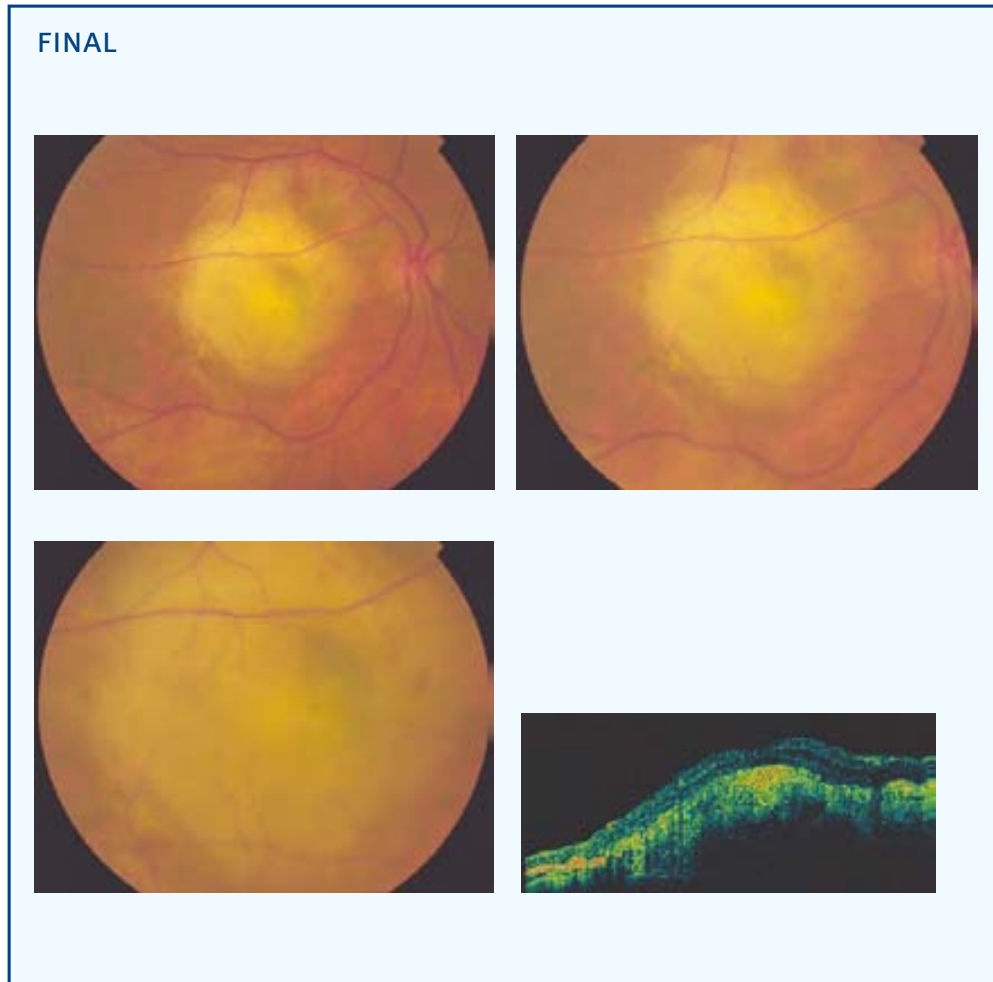
Sexo: ♀

Edad (años): 67

Ojo: OD

Tamaño lesión (micras): 3352 NVC clásica (% inicial): 0 NVC oculta (% inicial): 100

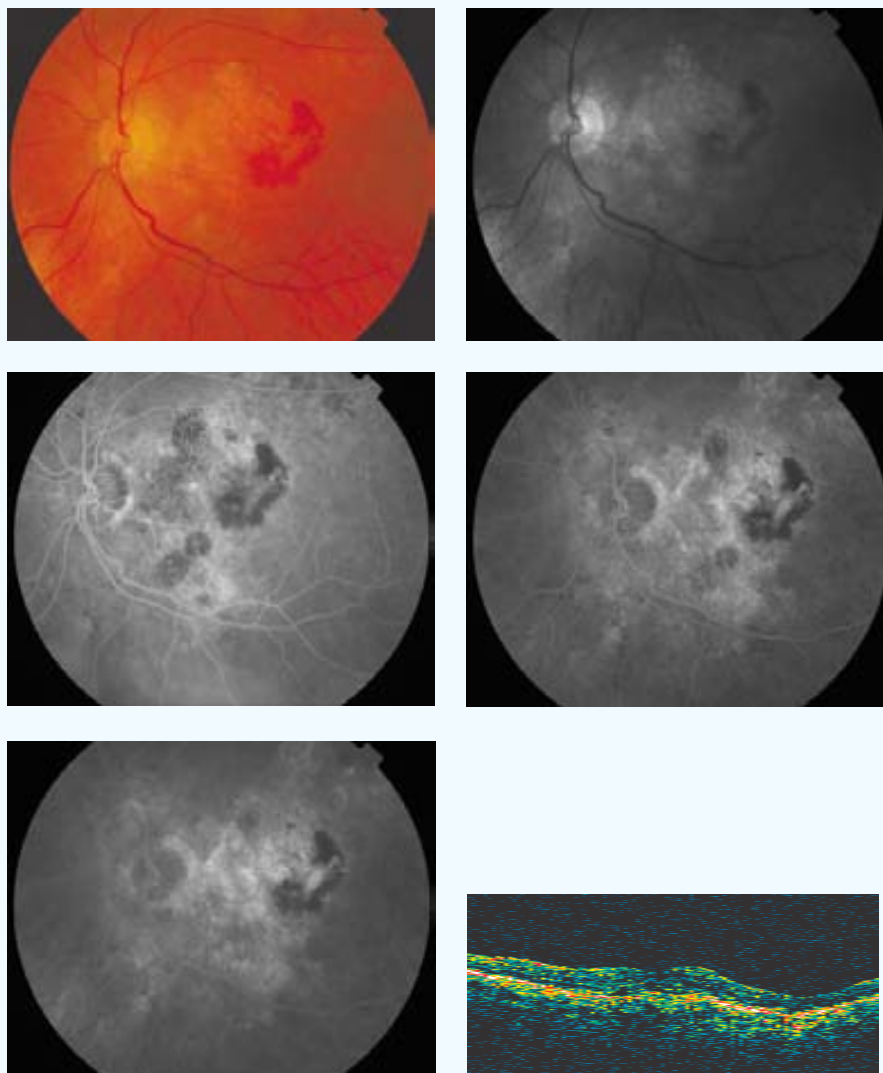
Aplicación (mm) - Energía (mW) - exposición 60 segundos: 3-800



AVL inicial: 0,3	AVL final: 0,05	AVP inicial: 3	AVP final: 8
SC inicial: 1,2	SC final: 0	MS inicial: 19,8	MS final: 11
CLV inicial: 22,7	CLV final: 21,9	TCO inicial: 848	TCO final: 1127
No. Tratamientos: 1	Exudación final: Supresión	Exudación contalateral: No	
º satisfacción: --	º eficacia: D3		
Complicaciones: Hemorragia subretiniana			
Seguimiento (meses): 9			

CASO 34

INICIAL



PP / ITT: PP

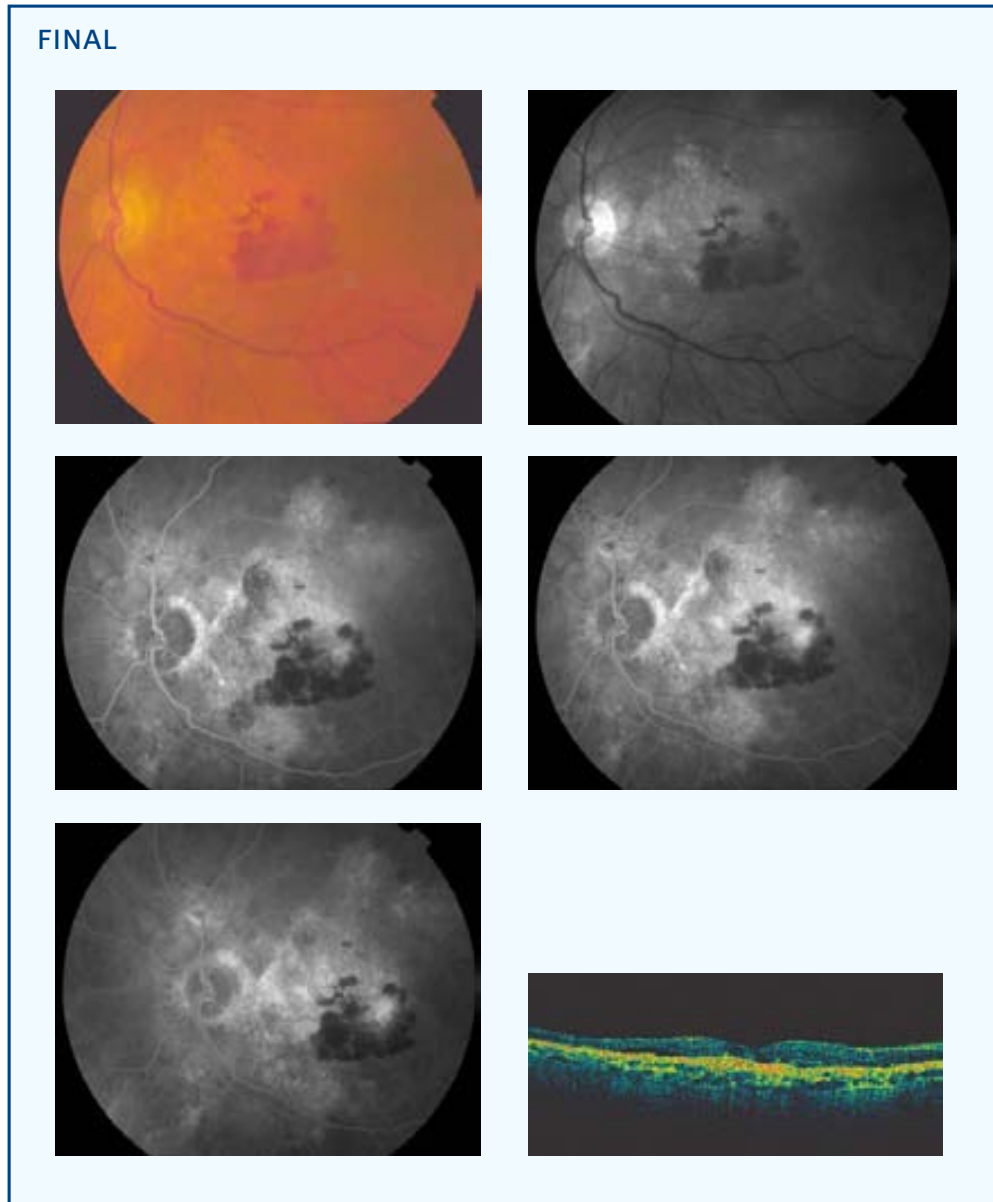
Sexo: ♂

Edad (años): 75

Ojo: OI

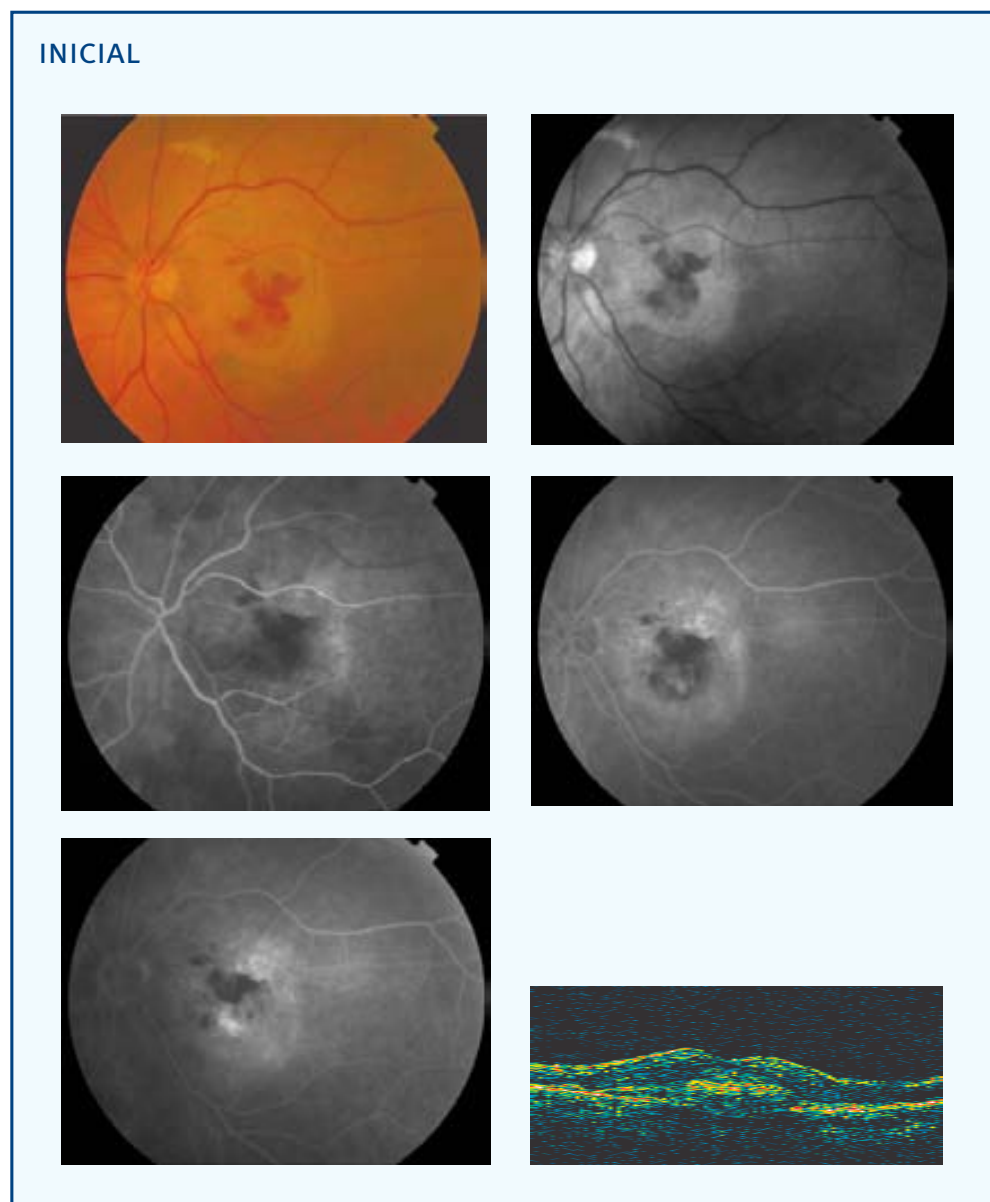
Tamaño lesión (micras): 2908 NVC clásica (% inicial): 45 NVC oculta (% inicial): 55

Aplicación (mm) - Energía (mW) - exposición 60 segundos: 3-800



AVL inicial: 0,15	AVL final: 0,1	AVP inicial: 8	AVP final: 4
SC inicial: 1,05	SC final: 0,9	MS inicial: 14,8	MS final: 13,9
CLV inicial: 47,8	CLV final: 63,4	TCO inicial: 386	TCO final: 149
No. Tratamientos: 1			
Exudación final: Regresión		Exudación contalateral: No	
º satisfacción: 7	º eficacia: B1		
Complicaciones: 0			
Seguimiento (meses): 9			

CASO 35



PP / ITT: ITT

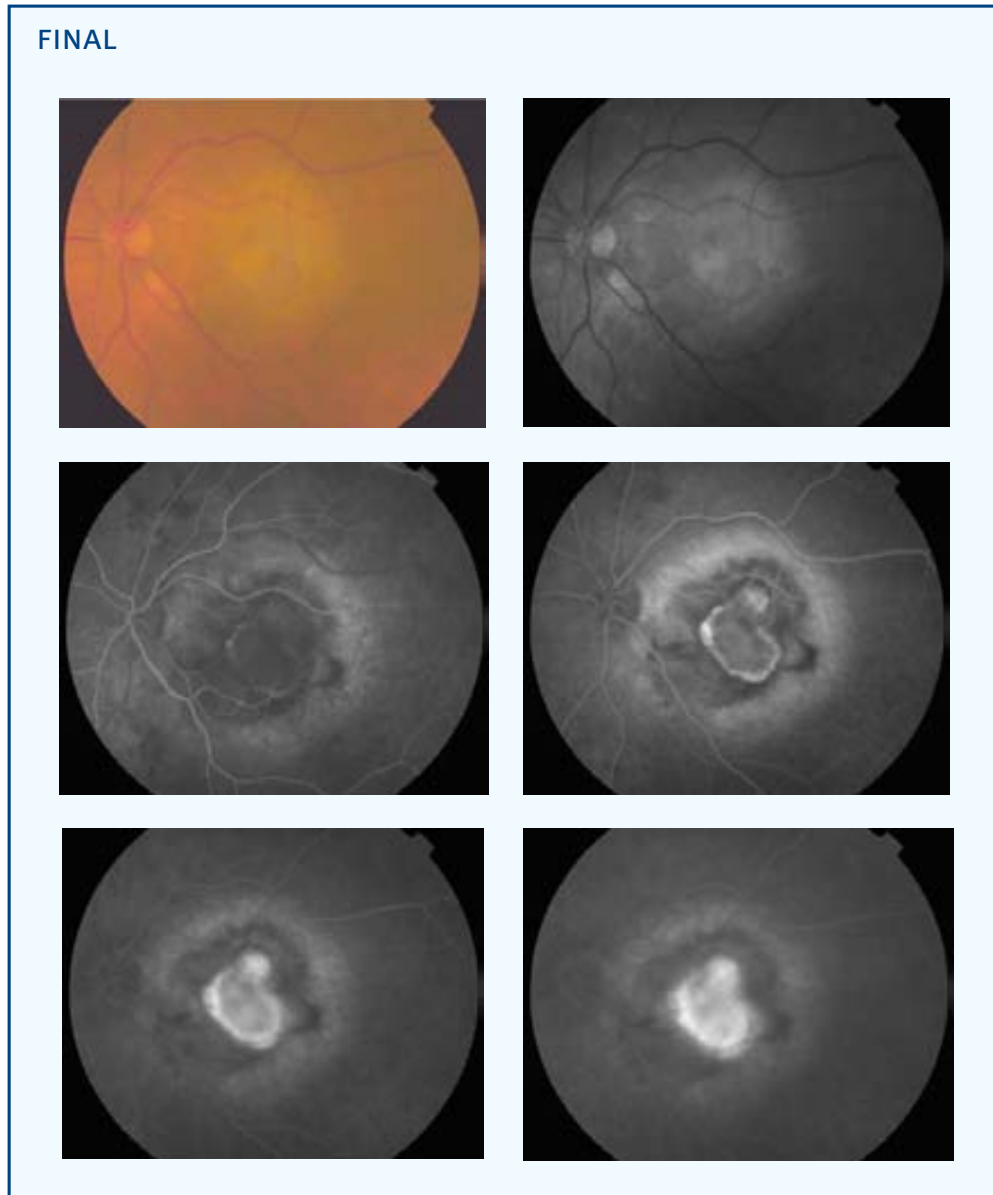
Sexo: ♀

Edad (años): 80

Ojo: OI

Tamaño lesión (micras): 3975 NVC clásica (% inicial): 0 NVC oculta (% inicial): 100

Aplicación (mm) - Energía (mW) - exposición 60 segundos: 3-800



AVL inicial: 0,08	AVL final: 0,03	AVP inicial: 8	AVP final: 0
SC inicial: --	SC final: --	MS inicial: --	MS final: --
CLV inicial: --	CLV final: --	TCO inicial: 586	TCO final: --
No. Tratamientos: 3			
Exudación final: Progresión		Exudación contalateral: No	
º satisfacción: 3	º eficacia: D1		
Complicaciones: Desarrollo NVC clásica			
Seguimiento (meses): 3			

ANEXO 5

RESUMEN DE LAS VARIABLES ANALIZADAS

• Tabla 5.1. Demografía y neovascularización coroidea basal

Caso	ITT	PP	Sexo	Edad (años)	Ojo	Tamaño lesión (micras)	NVC clásica (% inicial)	NVC oculta (% inicial)
1		X	♀	77	OD	4911	5	95
2		X	♂	78	OI	2950	0	100
3	X		♀	78	OD	5336	0	100
4	X		♀	84	OI	2596	15	85
5		X	♀	86	OD		10	90
6		X	♂	59	OI	3000	0	100
7	X		♂	73	OI	2181	0	100
8		X	♂	78	OI	4500	0	100
9		X	♀	78	OI	7262	0	100
10		X	♀	71	OD	3806	0	100
11		X	♀	81	OI	2354	0	100
12	X		♀	86	OI	4105	0	100
13		X	♀	76	OD	3769	0	100
14		X	♀	83	OD	2226	0	100
15		X	♂	79	OI	3318	25	75
16		X	♀	77	OI	3804	5	95
17		X	♀	73	OI	5581	0	100
18		X	♂	78	OI	4509	0	100
19		X	♂	64	OI	1257	20	80
20	X		♀	80	OI	3412	0	100
21		X	♂	79	OD	2508	5	95
22		X	♀	80	OD	4309	0	100
23		X	♂	72	OI	3593	20	80
24		X	♀	74	OI	3444	10	90
25		X	♂	79	OI	6813	30	70
26		X	♀	70	OI	3613	0	100
27		X	♂	69	OD	2082	0	100
28		X	♀	76	OD	4725	0	100
29	X		♀	65	OI	3897	0	100
30	X		♀	73	OI	3289	0	100
31		X	♀	66	OD	5025	0	100
32		X	♀	70	OD	3556	5	95
33		X	♀	67	OD	3352	0	100
34		X	♂	75	OI	2908	45	55
35	X		♀	80	OI	3975	0	100

PP: análisis por protocolo

ITT: análisis por intención de tratar


■ Tratado ■ Placebo

• **Tabla 5.2. Tratamiento con la termoterapia transpupilar y exudación final**

Caso	Aplicación (mm) - Energía(mW) exposición: 60 segundos	No. tratamientos	Exudación final	Exudación contralateral
1	3-800 2-530 2-530 [3]‡	2	Supresión	Si
2	3-800	2	Progresión	Si
3	3-800 2-480 [2]‡	1	Supresión	Si
4	3-800	1	Progresión	Si
5		3	Progresión	Si
6	3-800	1	Supresión	No
7	3-800	1	--	No
8	(3)§ 1,2-320 (1)3-800 [4]‡	2	Supresión	Si
9	3-800 2-530 [2]‡	2	Supresión	No
10	3-800	3	Progresión	Si
11	3-800	1	Supresión	Si
12	3-800	1	Supresión	Si
13	3-800	1	Supresión	Si
14	3-800	1	Progresión	Si
15	3-800	1	Progresión	Si
16	3-800	1	Estabilización	Si
17	3-800 2-530 2-530 [3]‡	1	Regresión	No
18	3-800	1	Supresión	Si
19	3-800	1	Supresión	No
20	3-800	1	Progresión	Si
21	3-800	1	Progresión	Si
22	3-800	1	Supresión	Si
23	3-800	1	Supresión	Si
24	3-800	2	Supresión	Si
25	(3)§ 3-800	1	Supresión	Si
26	3-800 2-530 [2]‡	3	Regresión	Si
27	3-800	1	Supresión	No
28	3-800 2-530 [2]‡	2	Estabilización	Si
29	3-800	1	Supresión	No
30	3-800	2	Progresión	Si
31	3-800	3	Progresión	No
32	3-800	1	Supresión	No
33	3-800	1	Supresión	No
34	3-800	1	Regresión	No
35	3-800	3	Progresión	No

‡ [Número de aplicaciones en total]

§ (Número de aplicaciones del diámetro terapéutico)

 Tratado  Placebo

Supresión: Escape cero en la AF

Regresión: Escape ≥ 1% y ≤ 99% del basal

Estabilización: Escape sin variación al basal

Progresión: Escape > 100% del basal

• **Tabla 5.3. Medidas visuales**

Caso	AVL inicial	AVL final	AVP inicial	AVP final	SC inicial	SC final	MS inicial	MS final	CLV inicial	CLV final	TCO inicial	TCO final
1	0,08	0,06	9	5	5	0,9	16,4	16,7	59	73,7	608	199
2	0,15	0,08	5	6	0,45	0,45	14,2	16,4	48,4	42,7	576	658
3	0,2	0,1	3	5	1,2	0,75	19,3	16,3	15	21,7	568	250
4	0,1	0,07	4	7	1,05	0,75	18	15,7	19,7	10,2	562	--
5	0,25	0,09	2	7	1,35	0,6	16,1	15,8	4,1	13,8	845	426
6	0,08	0,1	7	5	0,9	1,5	7,7	27,5	48	20	208	210
7	0,25	--	3	--	0,45	--	13,7	--	23,6	--	560	--
8	0,4	0,1	2	3	1,05	0,9	18,7	13,8	5,5	37,6	360	464
9	0,2	0,07	3	7	0,3	0,75	13,3	7,8	10	11,7	608	325
10	0,3	0,07	2	6	1,05	1,05	16,7	10	10,3	17	361	353
11	0,3	0,2	2	2	1,2	1,2	21,9	21,5	9,9	8,3	473	408
12	0,2	0,15	6	4	0,75	1,2	15	14,4	48,4	35,7	657	--
13	0,3	0,08	3	3	0,6	0,75	17,5	11,6	28,6	48	909	864
14	0,25	0,008	4	0	0,75	0	8,3	0,2	10,2	0,8	595	--
15	0,2	0,05	2	9	1,2	0,3	19,8	--	33,3	51,2	--	--
16	0,1	0,04	9	9	0,75	1,05	14,4	13,8	40,4	60,4	402	538
17	0,09	0,02	5	0	0,75	0	10,1	9,8	22,1	2	512	375
18	0,2	0,07	2	3	0,6	0,3	11	16,4	29,4	21,1	665	376
19	0,2	0,2	2	1	1,5	1,5	27	1,5	30,1	40,9	293	292
20	0,1	0,03	5	0	0,3	0	8,8	--	34	--	--	--
21	0,1	0,001	5	0	1,05	0	13,1	--	64,2	0	--	--
22	0,4	0,05	2	8	0,9	0	12	13,3	8,1	14	553	360
23	0,1	0,1	5	5	1,05	0,75	14,6	16,3	36,5	56,8	347	208
24	0,1	0,07	5	8	0,3	0,15	--	2,3	--	9,3	641	407
25	0,25	0,03	5	0	0,75	0,45	8,3	8,9	5,2	35,1	410	273
26	0,45	0,08	2	9	1,5	0,75	20,9	12,1	6,1	24,8	448	490
27	0,4	0,3	2	2	1,2	1,05	23,3	25	41,4	26,3	384	312
28	0,3	0,3	2	3	0,9	0,15	10,9	16,2	5,2	8,2	555	451
29	0,1	0,07	6	6	0,75	1,45	18,7	--	42,8	--	256	--
30	0,4	0,2	2	3	1,35	1,35	19,2	--	6,9	--	474	--
31	0,2	0,02	4	10	0,5	0,15	7,5	4,1	30,3	30,3	324	421
32	0,3	0,15	6	7	0,6	0,45	19,3	11	13,5	32,9	402	296
33	0,3	0,05	3	8	1,2	0	19,8	11	22,7	21,9	848	1127
34	0,15	0,1	8	4	1,05	0,9	14,8	13,9	47,8	63,4	386	149
35	0,08	0,03	8	0	--	--	--	--	--	--	586	--

■ Tratado ■ Placebo

• Tabla 5.4. Complicaciones, eficacia y seguimiento

Caso	Complicaciones	º satisfacción (escala 0-10)	º eficacia	Seguimiento (meses)
1	0	5	B2	9
2	0	5	B1	9
3	0	4	D1	6
4	0	4	D1	3
5	0	4	D1	9
6	0	5	A	9
7	--	--	--	0
8	0	5	A1	9
9	0	4	A1	9
10	0	3	D1	9
11	0	5	D2	9
12	0	5	B1	3
13	0	5	B2	9
14	Hemorragia subretiniana	0	D3	9
15	Hemorragia subretiniana	3	D3	9
16	0	4	B1	9
17	Atrofia del EPR	--	D1	9
18	0	4	A1	9
19	0	5	A1	9
20	0	--	D1	6
21	Hemorragia subretiniana / vítrea	2	D1	9
22	0	3	D3	9
23	0	4	B2	9
24	0	6	A1	9
25	0	4	A1	9
26	Desarrollo NVC clásica	--	D1	9
27	0	5	A1	9
28	0	5	D2	9
29	5	5	D2	6
30	0	3	C	3
31	0	2	D2	9
32	0	6	D3	9
33	Hemorragia subretiniana	--	D3	9
34	0	7	B1	9
35	Desarrollo NVC clásica	3	D1	3

Tratado Placebo