



Universitat Autònoma de Barcelona

ADVERTIMENT. L'accés als continguts d'aquesta tesi queda condicionat a l'acceptació de les condicions d'ús establertes per la següent llicència Creative Commons:  http://cat.creativecommons.org/?page_id=184

ADVERTENCIA. El acceso a los contenidos de esta tesis queda condicionado a la aceptación de las condiciones de uso establecidas por la siguiente licencia Creative Commons:  <http://es.creativecommons.org/blog/licencias/>

WARNING. The access to the contents of this doctoral thesis it is limited to the acceptance of the use conditions set by the following Creative Commons license:  <https://creativecommons.org/licenses/?lang=en>



**Universitat Autònoma
de Barcelona**

**Retinopatia diabètica i gruix coroïdal
com a factors associats a la malaltia
ateroscleròtica subclínica en pacients
amb diabetis mellitus tipus 1 sense
antecedents previs de malaltia
cardiovascular**

TESI DOCTORAL

Marc Carbonell Puig

Directors:

Dr. Xavier Valdeperas Belmonte

Dra. Núria Alonso Pedrol

Dr. Dídac Mauricio Puente

Tutor:

Dr. Xavier Valdeperas Belmonte

**Programa de Doctorat en Cirurgia i Ciències Morfològiques
Departament de Cirurgia
Universitat Autònoma de Barcelona**

2019

AGRAÏMENTS

Vull donar les gràcies als directors de la Tesi, el Dr. Xavier Valldeperas, la Dra. Núria Alonso i el Dr. Dídac Mauricio, per la seva inestimable orientació, suport i dedicació en aquesta Tesi.

Agraeixo al Dr. Dídac Mauricio haver-me deixat formar part del seu grup d'investigació.

Vull agrair també a la Dra. Esmeralda Castelblanco el valuós suport en tot el projecte, així com a tots els investigadors que han participat en l'estudi.

També vull agrair a tots els pacients i controls sans per la seva col·laboració.

Finalment agraeixo a tots els companys, amics, familiars i, especialment, a la Clàudia, el seu suport inestimable.

Gràcies a tots.

LLISTA D'ABREVIACIONS

A-OCT	Angiografia de retina per tomografia de coherència òptica
ACC	Artèria caròtida comú
ACE	Artèria caròtida externa
ACI	Artèria caròtida interna
AGE	Productes avançats de la glicosilació
CAC	Calcificació arterial coronària
CV	Cardiovascular
DM	Diabetis mellitus
DM1	Diabetis mellitus tipus 1
DM2	Diabetis mellitus tipus 2
EMD	Edema macular diabètic
EUROCONDOR	European Consortium for the Early Treatment of Diabetic Retinopathy
FGe	Filtrat glomerular estimat
GC	Gruix coroïdal
GCL	Capa de cèl·lules ganglionars de la retina
GIM	Gruix de la íntima-mitja arterial
HDL	Lipoproteïnes d'alta densitat
HTA	Hipertensió arterial
IMC	Índex de massa corporal
LADA	Diabetis autoimmune latent de l'adult
LDL	Lipoproteïnes de baixa densitat
mfERG	Electroretinograma multifocal
MRC	Malaltia renal crònica
RD	Retinopatia diabètica
RNFL	Capa de fibres nervioses de la retina
SD-OCT	Tomografia de coherència òptica de domini espectral
VEGF	Factor de creixement endotelial vascular
VV	<i>Vasa vasorum</i>

ÍNDEX

RESUM

1. PRESENTACIÓ DE LA TESI.....	13
2. INTRODUCCIÓ.....	15
2.1. Diabetis mellitus tipus 1.....	16
2.2. Complicacions microvasculars i macrovasculars de la diabetis mellitus. Vies patogèniques comunes.....	17
2.3. Malaltia macrovascular.....	18
2.3.1. Aterosclerosi.....	18
2.3.2. Factors de risc en DM1.....	18
2.3.3. Avaluació de l'aterosclerosi.....	20
2.3.4. DM1 i aterosclerosi subclínica.....	22
2.3.5. Relació amb la retinopatia diabètica.....	23
2.4. Retinopatia diabètica.....	23
2.4.1. Capes de la retina.....	23
2.4.2. Concepte i epidemiologia de la retinopatia diabètica.....	24
2.4.3. Patogènesi de la retinopatia diabètica.....	25
2.4.4. Classificació i avaluació de la retinopatia diabètica.....	26
2.5. Neurodegeneració retiniana: concepte i avaluació.....	29
2.6. Coroidopatia diabètica: concepte i avaluació.....	32
3. HIPÒTESI.....	34
4. OBJECTIUS.....	36
5. ARTICLES PUBLICATS.....	39
5.1. Article número 1.....	41
5.2. Article número 2.....	55
6. RESUM GLOBAL DELS RESULTATS.....	72
6.1. Article número 1.....	73
6.2. Article número 2.....	74
7. DISCUSSIÓ.....	75
7.1. Aterosclerosi carotídia subclínica i retinopatia diabètica.....	76

7.2. Canvis estructurals de la retina i la coroide i relació amb la retinopatia diabètica.....	79
7.2.1. Relació entre les alteracions retinianes (gruix de RNFL i GCL) i el grau de retinopatia diabètica.....	79
7.2.2. Relació entre el gruix coroïdal i el grau de retinopatia diabètica.....	81
7.3. Limitacions i punts forts de l'estudi	82
8. CONCLUSIONS.....	84
9. LÍNIES DE FUTUR.....	87
10. BIBLIOGRAFIA	89

RESUM

Resum en català

La retinopatia diabètica (RD) és la principal complicació microvascular dels pacients amb diabetis mellitus (DM). A més, els pacients amb DM i RD presenten un risc augmentat de malaltia cardiovascular (CV). En aquest sentit, la malaltia CV per aterosclerosi és la principal causa de morbimortalitat en pacients amb DM. D'altra banda, existeixen evidències que mostren que la neurodegeneració de la retina pot precedir els canvis vasculars visibles en la RD. Finalment, la relació del gruix coroïdal (GC) amb l'estadi de RD no està ben definida.

L'objectiu principal de l'estudi va ser avaluar la relació de la presència i la càrrega de la malaltia ateroscleròtica carotídia subclínica en pacients amb DM de tipus 1 (DM1) amb la presència i la gravetat de la RD, així com avaluar els canvis estructurals de les capes internes de la retina i de la coroïde en pacients amb DM1 i comparar els resultats obtinguts amb un grup de subjectes normoglucèmics.

Es va realitzar un estudi transversal amb 340 pacients amb DM1 sense malaltia CV prèvia i sense malaltia renal crònica (MRC) establerta (41,5% amb RD) i 304 subjectes normoglucèmics aparellats per sexe i edat, amb l'objectiu d'avaluar l'associació de la malaltia ateroscleròtica carotídia subclínica amb la presència i la gravetat de la RD. Per a l'objectiu d'avaluar els canvis estructurals de les capes internes de la retina i la coroïde, es van incloure 242 pacients amb DM1 i 69 subjectes normoglucèmics.

Els resultats que es presenten en aquesta Tesi mostren que en els pacients amb DM1, el percentatge de pacients amb plaques carotídies és més elevat en els que tenen RD en comparació amb els pacients sense RD (44,7% vs. 24,1%, $p < 0,001$). Els pacients amb RD també presenten una freqüència més elevada de ≥ 2 plaques carotídies en comparació amb els pacients sense RD (25,5% vs. 11,1%, $p < 0,001$). La presència d'etapes avançades de RD s'associa de manera independent amb la presència ($p = 0,044$) i la càrrega (≥ 2 plaques

caròtides; $p=0,009$) d'aterosclerosi carotídia subclínica. D'altra banda, l'anàlisi estructural de les capes internes de la retina per SD-OCT mostra que en els pacients amb DM1 el gruix de la capa de fibres nervioses de la retina (RNFL) és menor en els pacients sense RD ($p<0,001$), amb RD lleu ($p<0,001$) i amb RD avançada ($p<0,001$) en comparació amb els subjectes normogluccèmics. El gruix de la capa de cèl·lules ganglionars de la retina (GCL) és menor en pacients amb DM1 i RD avançada en comparació amb els pacients sense RD ($p<0,001$) i RD lleu ($p=0,003$) i amb subjectes normogluccèmics ($p<0,001$). Finalment, els pacients amb DM1 sense RD i amb RD lleu tenen un gruix coroïdal (GC) més elevat que els subjectes normogluccèmics, però el GC en els pacients amb DM1 i RD avançada és menor ($p=0,038$) que en els pacients DM1 i RD lleu i no és significativament diferent del GC dels subjectes normogluccèmics.

En conclusió, en pacients amb DM1 sense malaltia CV prèvia ni MRC establerta, la presència de retinopatia, especialment en les etapes avançades, s'associa a una major càrrega de malaltia ateroscleròtica carotídia en comparació amb els pacients sense RD. Aquesta troballa podria explicar, en part, el risc incrementat de malaltia cardiovascular descrit en pacients amb DM1 i RD ja que la presència i sobretot la càrrega de malaltia ateroscleròtica carotídia s'han descrit com a factors de risc per presentar esdeveniments CV. D'altra banda, els pacients amb DM1 mostren un aprimament significatiu del gruix de RNFL nasal en les primeres etapes de la RD, fins i tot abans de l'aparició de canvis vasculars a la retina. S'observa una disminució del gruix de GCL en les etapes avançades de la RD. El GC és major en els pacients amb DM1 sense RD i amb RD lleu, però disminueix en els estadis avançats.

Paraules clau: diabetis mellitus tipus 1; retinopatia diabètica; aterosclerosi carotídia subclínica; capa de fibres nervioses de la retina; capa de cèl·lules ganglionars de la retina; coroide.

Resum en anglès

Diabetic retinopathy (RD) is the main microvascular complication in patients with diabetes mellitus (DM). In addition, patients with DM and RD have an increased risk of cardiovascular (CV) disease. In this sense, CV disease due to atherosclerosis is the leading cause of morbidity and mortality in patients with DM. On the other hand, there is evidence that retinal neurodegeneration can precede visible vascular changes in RD. Finally, the relationship of choroidal thickness (GC) with RD stage is not well defined.

The aim of the study was to assess the association of the presence and the burden of subclinical carotid atherosclerotic disease in patients with type 1 DM (DM1) according to the presence and severity of RD, as well as to assess the inner retina and choroidal structural changes in DM1 subjects and normoglycaemic subjects.

A cross-sectional study was conducted in 340 patients with DM1 without prior CV disease and no established chronic kidney disease (MRC) (41.5% with RD) and 304 normoglycaemic subjects matched by sex and age, in order to evaluate the association of subclinical carotid atherosclerotic disease with the presence and severity of RD. For the purpose to assess retinal and choroidal structural changes, 242 patients with DM1 and 69 normoglycaemic subjects were included.

The results presented in this Thesis show that in patients with DM1, the percentage of patients with carotid plaques is higher in those with RD compared to those without RD (44.7% vs. 24.1%, $p < 0.001$). Patients with RD also have a higher frequency of ≥ 2 carotid plaques compared to patients without RD (25.5% vs. 11.1%, $p < 0.001$). The presence of advanced stages of RD is independently associated with the presence ($p = 0.044$) and the burden (≥ 2 carotid plaques; $p = 0.009$) of subclinical carotid atherosclerosis. On the other hand, the structural analysis of the inner retinal layers by SD-OCT shows that in patients with DM1 the nasal retinal nerve fibre layer (RNFL) thickness is lower in patients without RD ($p < 0.001$), with mild RD ($p < 0.001$) and with advanced RD ($p < 0.001$) compared with normoglycaemic subjects. The ganglion cell layer (GCL)

thickness is lower in patients with DM1 and advanced RD compared to patients without RD ($p<0.001$) and with mild RD ($p=0.003$) and compared to controls ($p<0.001$). Finally, patients with DM1 without RD and with mild RD have a higher GC than normoglycaemic subjects, but GC in patients with DM1 and advanced RD is lower ($p=0.038$) than in patients with DM1 and mild RD and is not significantly different from that of normoglycaemic subjects.

In conclusion, in patients with DM1 without previous CV disease or established MRC, the presence of RD, especially in advanced stages, is associated with a higher burden of atherosclerotic carotid disease compared to patients without RD. This finding could partly explain the increased risk of CV disease described in patients with DM1 and RD since the presence and especially the burden of carotid atherosclerotic disease have been described as risk factors for presenting CV events. On the other hand, patients with DM1 show a significant thinning of the nasal RNFL in the early stages of the RD, even before any vascular changes in the retina. A decrease in the GCL thickness during the advanced RD stages is observed. The GC is higher in patients with DM1 without RD and in the early stages of DR, but decreases in advanced stages.

Keywords: type 1 diabetes mellitus; diabetic retinopathy; subclinical carotid atherosclerosis; retinal nerve fibre layer; ganglion cell layer, choroid.

1. PRESENTACIÓ DE LA TESI

Aquesta Tesi es presenta en forma de compendi de publicacions segons la normativa aprovada per la Comissió de Doctorat de la Universitat Autònoma de Barcelona.

Els estudis realitzats en la present Tesi Doctoral formen part d'una línia d'investigació dirigida a avaluar l'afectació vascular en pacients amb diabetis mellitus tipus 1 i la interrelació entre ambdós tipus de complicacions de la diabetis (micro i macroangiopàtiques), així com l'estudi de les alteracions retinianes i coroïdals d'aquests pacients.

Els resultats obtinguts han aportat informació rellevant, amb un notable interès per a l'aplicació clínica. Aquests resultats han estat publicats en forma de 2 articles en revistes d'impacte internacional, en els quals el doctorand és el primer signant en tots ells.

El present treball ha estat finançat per una beca del Fondo de Investigación Sanitaria - Instituto de Salud Carlos III (FIS PI12/00183, IP: Dídac Mauricio), així com per la Beca Talents de l'Hospital Universitari Germans Trias i Pujol (2017 i 2018).

2. INTRODUCCIÓ

2.1. Diabetis mellitus tipus 1

La diabetis mellitus (DM) constitueix en l'actualitat una de les malalties cròniques més prevalents a nivell mundial. Aproximadament el 88% dels casos corresponen a DM de tipus 2 (DM2) i el 12% restant, a DM de tipus 1 (DM1) i d'altres tipus de DM. Es considera que actualment la seva prevalença és de proporcions epidèmiques a la major part del món.

La DM afecta més de 400 milions de persones a tot el món i la seva prevalença és creixent: s'estima un augment anual al voltant del 3%. La major part de la càrrega d'aquesta malaltia crònica prové de les seves complicacions i, atès que es preveu que la diabetis passarà de 388 milions el 2013 a 592 milions el 2030, si es compleixen les últimes prediccions(1), les complicacions derivades de la diabetis es convertiran en un problema encara més greu en el futur(2,3).

La DM1 és una malaltia autoimmunitària en la que es produeix una destrucció de cèl·lules β pancreàtiques secretores d'insulina. Encara que es pot diagnosticar a qualsevol edat, és una de les malalties cròniques més freqüents a la infància, amb un pic màxim de presentació entre 5-7 anys i la pubertat, lleugerament més prevalent en sexe masculí(4).

La incidència de la DM1 varia en funció de l'àrea geogràfica, existint un gradient nord-sud. Així, les taxes més altes d'incidència es troben al països del nord d'Europa, mentre que al centre i sud d'Europa aquestes són més baixes(2,5). Malgrat això, existeixen algunes excepcions, com Espanya, que és una zona d'incidència intermèdia (equivalent o superior a alguns països del centre d'Europa)(6). A nivell mundial, les incidències varien entre 57,4 casos/100.000habitants/any a Finlàndia i 0,6 casos/100.000habitants/any a la Índia(6,7). Aquest fet reflexa la implicació de factors tant genètics com ambientals en la seva etiopatogènia.

A Espanya s'estima una incidència de DM1 d'entre 14,3 i 23,2 casos/100.000habitants/any, i una prevalença a la població general d'entre 0,2 i 0,3%, representant entre un 10 i un 15% dels pacients amb DM(8,9).

2.2. Complicacions microvasculars i macrovasculars de la diabetis mellitus. Vies patogèniques comunes

La DM s'associa a un elevat risc de complicacions a llarg termini. Entre les complicacions tardanes de la DM es distingeixen clàssicament dos tipus principals per l'afectació vascular: les microangiopàtiques (retinopatia, nefropatia i neuropatia) i les macroangiopàtiques (afectació de grans vasos: malaltia arterial coronària, accident vascular cerebral de causa isquèmica i malaltia arterial perifèrica)(10). Encara que l'expressió clínica i els factors que contribueixen a l'inici i desenvolupament d'aquestes complicacions poden ser variables segons el tipus de DM, el denominador comú en tots els tipus de DM és la hiperglucèmia crònica.

Tradicionalment, les complicacions micro i macrovasculars de la DM han estat estudiades i tractades com a trastorns diferents i independents. No obstant, en els últims anys, una línia de pensament advoca per un "substrat comú" per al desenvolupament de complicacions micro i macrovasculars de la DM, més enllà dels relacionats amb els factors de risc cardiovascular clàssics, associades a vies patogèniques comunes en els dos tipus de complicacions(11).

S'han suggerit diversos mecanismes potencials que podrien estar involucrats en la relació fisiopatològica entre la micro i la macroangiopatia diabètica, com l'estrès oxidatiu i per la glucèmia, la inflamació crònica de baix grau i mecanismes de reparació de teixits vasculars deteriorats(11).

Més recentment, també s'ha descrit en pacients amb DM2 amb retinopatia diabètica (RD) la microangiopatia diabètica dels microvasos de la paret de les grans artèries, anomenats *vasa vasorum* (VV)(12). En aquest sentit, és interessant fer referència que els principals estímuls que impulsen l'angiogènesi dels VV són la hipòxia i la isquèmia, també descrits en els canvis vasculars retinians que es produeixen en la RD(13).

2.3. Malaltia macrovascular

2.3.1. Aterosclerosi

La malaltia cardiovascular (CV) constitueix la primera causa de morbi-mortalitat en pacients amb DM en el nostre entorn, i entre elles destaca la malaltia coronària, que representa la causa individual més important de mort als països desenvolupats. El nexa comú d'aquest grup de malalties, entre les que s'hi inclouen a més de la malaltia arterial coronària, l'accident vascular cerebral de causa isquèmica i la malaltia arterial perifèrica, és l'aterosclerosi.

L'aterosclerosi és una patologia inflamatòria crònica que afecta la paret arterial, que es caracteritza per un dipòsit de lípids a l'espai subendotelial, provocant un estretament de la llum del vas sanguini, que pot desembocar en l'oclusió d'aquest i desencadenar un procés isquèmic en el teixit per manca d'aport de nutrients i oxigen. Es desenvolupa de forma insidiosa al llarg de la vida i sol ser en una fase avançada quan els seus símptomes es manifesten clínicament en forma d'esdeveniment CV. L'evolució histològica de l'aterosclerosi en pacients amb DM segueix essencialment el mateix curs que en persones sense DM. Malgrat això, la resistència a la insulina i la hiperglucèmia afavoreixen l'acceleració i agreujament del procés aterogènic en la DM2, mentre que en la DM1 l'augment del risc CV es deu bàsicament a la hiperglucèmia(14).

2.3.2. Factors de risc en DM1

Entre els factors de risc associats a l'excés de risc cardiovascular en pacients amb DM1 destaquen l'edat, la proteïnúria, la disminució de la taxa de filtració glomerular, la hipertensió arterial (HTA), l'obesitat, el mal control glucèmic, la dislipèmia, el tabaquisme i la durada de la DM(15). Fins i tot, en pacients amb control glucèmic considerat òptim, el risc de mort per causes CV és més del doble que el d'individus no diabètics(16).

A diferència dels pacients amb DM2, el percentatge de pacients amb DM1 que

presenta associats factors de risc CV clàssics com la HTA o la dislipèmia és més baix(17). Per tant, els mecanismes subjacents responsables de l'augment del risc de mort per causes CV en pacients amb DM1 que tenen un bon control glucèmic no es coneixen amb exactitud en l'actualitat.

Com ja s'ha comentat, l'aterosclerosi sol manifestar-se clínicament en forma d'esdeveniment CV en fases avançades. Aquest fet és especialment important ja que els esdeveniments CV sovint són mortals i moltes de les morts atribuïdes a la malaltia arterial coronària són de forma sobtada. Per tant, existeix una clara necessitat d'identificar la malaltia en una etapa més precoç, en la qual la prevenció primària en constitueix la pedra angular.

Les guies actuals de prevenció primària de les malalties CV utilitzen eines de predicció (Framingham, SCORE) que estimen el risc cardiovascular en funció dels factors clàssics de risc CV (edat, sexe, hàbit tabàquic, pressió arterial sistòlica i colesterol total) i, per tant, les campanyes de prevenció de les malalties CV actuals estan dirigides a la identificació d'aquests factors de risc(18). La majoria de la població pertany al grup de risc "intermedi", que equival a un risc a 10 anys d'entre l'1 i el 5% de presentar una primera complicació ateroscleròtica letal. La majoria dels infarts de miocardi es presenten en subjectes que pertanyen a aquest grup, en el qual el poder predictiu dels factors de risc és baix, de manera que subjectes que presenten un risc elevat de malaltia CV no poden ser correctament identificats ni es poden tractar amb uns objectius individualitzats de control. Per tant, basar tota la prevenció en els factors de risc clàssics no és prou sensible per detectar aquells individus que en un futur presentaran algun esdeveniment CV. D'altra banda, també s'ha pogut comprovar que els factors de risc cardiovascular clàssics sobreestimen el risc en una proporció no menyspreable de pacients que pertanyen al grup de risc cardiovascular "alt"(19).

D'altra banda, la malaltia renal crònica (MRC) establerta és un dels principals motors de l'augment de la morbiditat i mortalitat CV en pacients amb DM1. Concretament, en pacients amb DM1, la presència MRC albuminúrica(20) i no albuminúrica(21) està associada a un risc més elevat de malaltia CV. En els estudis anteriors que mostraven un augment de risc CV en pacients amb RD, la

inclusió de pacients amb MRC pot haver influït en les troballes, ja que la RD sol estar estretament associada a nefropatia diabètica. Per tant, qualsevol estudi sobre l'associació entre RD i malaltia CV ha de tenir en compte aquest fet.

2.3.3. Avaluació de l'aterosclerosi

En l'actualitat existeixen proves d'imatge no invasives que permeten el diagnòstic precoç i la valoració de la gravetat de la malaltia ateroscleròtica. En aquest sentit, tant la guia de la Societat Americana de Cardiologia com el document de consens de la Societat Europea de Cardiologia i altres societats europees sobre la prevenció de la malaltia CV en la pràctica clínica(19), publicat recentment, assenyalen la conveniència de refinar la quantificació de l'estimació del risc CV en l'ampli grup de persones asimptomàtiques, catalogades amb les escales de factors de risc clàssics com de risc "risc intermedi", mitjançant altres exploracions complementàries com l'ecografia carotídia, la calcificació arterial coronària (CAC) i l'índex turmell-braç, en els que l'aplicació d'aquests mateixos pot contribuir a millorar l'estratificació del risc (reclassificar els subjectes a una categoria de risc superior o inferior en funció del resultat obtingut a l'exploració), i identificar la malaltia ateroscleròtica en fases preclíniques.

En aquest sentit, la realització de proves d'imatge no invasives de malaltia ateroscleròtica subclínica ha demostrat ser una prova de cribratge útil per a la predicció de futurs esdeveniments CV. L'ecografia de caròtides és una exploració complementària no invasiva, relativament assequible, que no comporta irradiació al pacient, de manera que es pot realitzar repetidament sense que produeixi efectes adversos al pacient. Aquesta tècnica ecogràfica en mode B i Doppler-color en els plans longitudinal i transvers permet la mesura del gruix íntima-mitja arterial (GIM) i la detecció d'arteriosclerosi subclínica a partir de la identificació de la presència i número (càrrega) de plaques d'ateroma. D'acord amb la metodologia consensuada (Consens de Mannheim), es realitza l'avaluació ecogràfica a l'artèria caròtida comú (ACC) (en l'últim

centímetre pròxim al bulb), bulb carotídi i artèria caròtida interna (ACI) (en el primer centímetre distal a la bifurcació).

El GIM carotídi defineix com la distància entre les interfases ultrasonogràfiques entre lumen-íntima i mitja-adventícia de l'artèria caròtida. Les plaques d'ateroma es defineixen com l'estructura focal que sobresurt al lumen arterial almenys 0,5 mm, o el 50% del valor de GIM de la caròtida circumdant, o demostra un gruix d'1,5 mm, mesurat des de la interfase mitja-adventícia, segons el Consens de Mannheim(22)(Figura 1). La càrrega ateroescleròtica es defineix com el número total de plaques en el territori explorat.

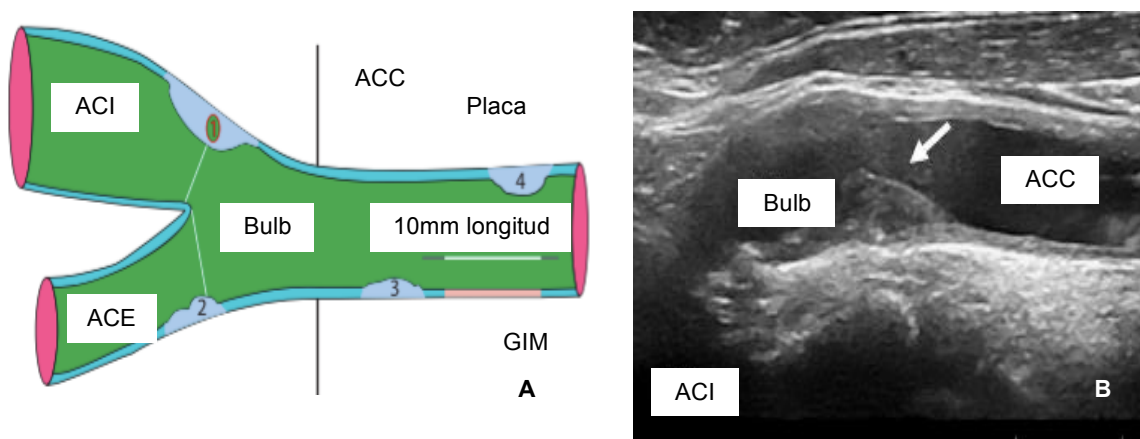


Figura 1. A. Esquema de l'arbre arterial carotídi, amb la mesura del GIM i de la placa segons el Consens de Mannheim. 1: gruix >1,5mm; 2: protusió al lumen >0,5mm; 3, 4: >50% del valor de GIM circumdant. B. Imatge ecogràfica de l'arbre arterial carotídi. Adaptat de PJ Touboul et al.(22)

La mesura de GIM és un marcador d'aterosclerosi subclínica, però, tot i la forta associació entre l'augment de GIM carotídi i la malaltia CV, no està clar si la mesura rutinària del GIM és útil per a la detecció d'aterosclerosi subclínica en la pràctica clínica(23). En aquest sentit, el GIM pot representar un engruiximent de l'íntima, un increment en la capa mitjana, o bé reflectir el contingut inflamatori que precedeix l'aparició de la placa d'ateroma.

Diversos estudis recents confirmen que la presència(24) i la càrrega(25) de placa ateroescleròtica en els diferents territoris arterials carotidis són un predictor més potent del risc CV que el GIM. Estudis de tipus observacional han mostrat que la presència de malaltia ateroescleròtica subclínica al territori arterial carotídi (placa) s'associa, de forma independent als factors de risc CV, a un increment

del risc futur d'esdeveniments CV (Oportunitat relativa entre 1,5 i 2) (24,26). Darrerament, també s'ha descrit que el risc futur d'esdeveniments CV està especialment incrementat en aquells en els que s'evidencia una progressió en el volum de la placa carotídia(27).

La capacitat predictiva dels esdeveniments CV millora quan a més de la informació referent als factors de risc CV clàssics s'inclou a les funcions de risc CV l'obtinguda a l'ecografia carotídia sobre la presència/absència de placa ateromatosa(28). A més, s'ha descrit que existeix una associació entre la presència de malaltia ateroscleròtica carotídia i la lesió ateroscleròtica coronària(29).

2.3.4. DM1 i aterosclerosi subclínica

S'ha descrit que tant el GIM com la freqüència de plaques estan augmentats en nens, adolescents i adults amb DM1 sense malaltia CV prèvia en comparació amb els subjectes control sans aparellats per edat i sexe(15,30,31), tot i que les dades sobre plaques ateroscleròtiques en pacients amb DM1 són escasses. Alguns estudis han publicat una prevalença de plaques entre 18,9%(32) i 28,8%(33) en pacients amb DM1. Malgrat això, un estudi en pacients asimptomàtics amb DM1 sense antecedents de malalties isquèmiques cardíques i llarga evolució de la malaltia (superior a 10 anys) en un país mediterrani, ha descrit que els pacients amb DM1 mostren un GIM major comparat amb el grup control, però no existeixen diferències en la presència de plaques ni en la calcificació de les artèries coronàries(34). Per tant, segons aquests autors, tenint en compte el reduït percentatge de pacients amb DM1 que mostren dades d'aterosclerosi subclínica, no es justifica el cribratge universal de la malaltia coronària en aquesta població, i s'hauria de reservar l'ecografia de caròtides en el subconjunt de pacients amb factors de risc CV i llarga evolució de la malaltia.

2.3.5. Relació amb la retinopatia diabètica

Hi ha pocs estudis que relacionin la RD amb la malaltia ateroscleròtica en pacients amb DM1. S'ha demostrat en diversos estudis que la RD és un predictor independent dels esdeveniments CV i de mortalitat per qualsevol causa, tant en pacients amb DM1 com DM2(35).

A més, en ambdós tipus de DM, la RD s'ha descrit com a factor de risc independent per a l'aparició de malaltia coronària i d'accident cerebrovascular isquèmic. El risc és més elevat en aquells casos amb RD proliferativa.

En pacients amb DM1, asimptomàtics per a malalties CV s'ha descrit que les formes avançades de RD s'associen a la presència de calcificació de les artèries coronàries(36) i també a un augment del GIM carotídi(37). Tanmateix, s'ha descrit un risc augmentat d'ictus associat a la presència de nefropatia diabètica i RD avançada(38).

En pacients amb DM2, alguns estudis han relacionat la rigidesa vascular i l'estadi de la RD, observant una relació entre la gravetat de la RD i la macroangiopatia subclínica (relacionada amb hiperglucèmia, estrès oxidatiu, inflamació crònica i disfunció endotelial)(39). En aquests pacients, l'aterosclerosi carotídia es reconeix com a factor de risc independent de l'ictus isquèmic(40,41) amb un risc que s'incrementa notablement tant en pacients amb DM1 com DM2(42). En aquests pacients, s'ha descrit que la RD és un factor de risc independent associat a la presència de plaques carotídies en subjectes sense malaltia CV prèvia(43,44). S'ha demostrat que la gravetat de la RD està associada al risc futur d'esdeveniments CV incidentals en pacients amb DM2(45).

2.4. Retinopatia diabètica

2.4.1. Capes de la retina

La retina es pot dividir, des del punt de vista histològic, en 10 capes (d'extern a intern)(Figura 2):

1. Membrana limitant interna, que està formada pels extrems de les cèl·lules i astròcits de Müller.
2. Capa de les fibres del nervi òptic (RNFL), que consisteix en els axons de les cèl·lules ganglionars, els vasos retinians i les cèl·lules glials.
3. Capa de cèl·lules ganglionars (GCL), que conté el nucli de cèl·lules ganglionars i cèl·lules glials.
4. Capa plexiforme interna, que conté les sinapsis de les cèl·lules bipolars, amacrines i ganglionars.
5. Capa nuclear interna, que conté els nuclis de les cèl·lules bipolars, horitzontals, amacrines i Müller.
6. Capa plexiforme externa, que conté les sinapsis de cèl·lules fotoreceptores, cèl·lules bipolars i cèl·lules horitzontals.
7. Capa nuclear externa, que conté els nuclis de cèl·lules fotoreceptores.
8. Membrana limitant externa, formada pels complexos d'unió entre les cèl·lules de Müller i entre les cèl·lules de Müller i fotoreceptores.
9. Capa de fotoreceptors.
10. Epiteli pigmentari de la retina (EPR)(46).

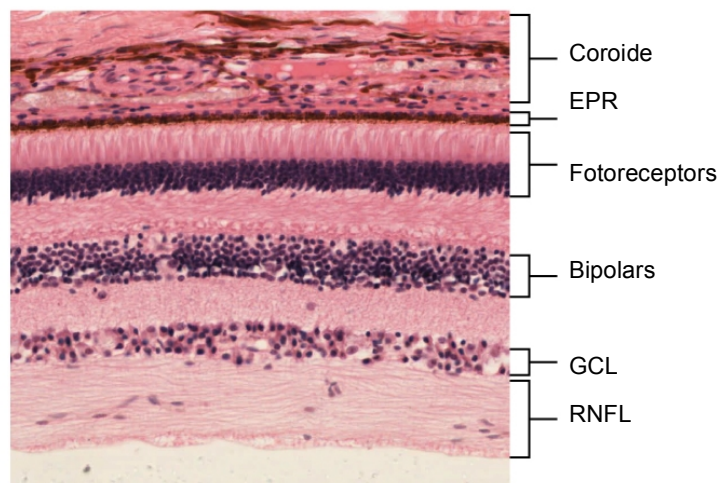


Figura 2. Imatge histològica de la retina amb les principals capes.

2.4.2. Concepte i epidemiologia de la retinopatia diabètica

La RD és una complicació microvascular comuna i específica de la DM i representa una de les principals causes de deteriorament visual i ceguesa

evitable entre la població adulta en edat laboral als països desenvolupats. Tot i que la DM afecta els ulls de diferents maneres (per exemple, augmentant el risc de cataracta), la RD és la complicació oftalmològica més comuna i greu. Als EUA, s'estima que el 40% de persones amb DM2 i el 86% amb DM1 presenten algun grau de RD(47).

En un 10% del total de pacients amb DM aquesta serà en forma de RD proliferativa o edema macular diabètic (EMD), ambdues condicions associades a una pèrdua important d'agudes visual(48).

2.4.3. Patogènesi de la retinopatia diabètica

La RD és una malaltia multifactorial amb molts factors de risc diferents, principalment el mal control metabòlic, la HTA i la dislipèmia(49,50), així com la durada de la DM, l'origen ètnic (més prevalent en hispànics, asiàtics del sud), l'embaràs i la pubertat(51,52)

El control glucèmic és el principal factor implicat en l'aparició i la progressió de la RD en aquests pacients. La presència d'anormalitats morfològiques en la microvasculatura retiniana s'observa ja en pacients amb DM1 infantil amb un control glucèmic deficient a curt termini(53)

L'exposició crònica a la hiperglucèmia i altres factors de risc, com la HTA, podrien iniciar la cascada de canvis bioquímics i fisiològics que condueixen finalment a danys microvasculars i disfuncions de la retina en pacients amb DM. S'han proposat diversos mecanismes bioquímics que modularien la patogènesi de la RD a través d'efectes sobre el metabolisme cel·lular, la senyalització i els factors de creixement, com l'acumulació de sorbitol i productes avançats de la glicosilació (AGE), l'estrès oxidatiu, l'activació de proteïna quinasa C(54), la inflamació i l'activació del sistema renina-angiotensina i el factor de creixement endotelial vascular (VEGF)(49). Tot i que la rellevància del VEGF en la patogènesi de la RD, especialment per a la RD proliferativa, és indiscutible, s'han identificat vies independents del VEGF(55). D'aquestes, l'eritropoietina és un potent factor angiogènic induït per isquèmia

que actua independentment del VEGF durant l'angiogènesi retiniana en la RD proliferativa(56–58). També s'ha demostrat que la concentració en el vitri d'anhidrasa carbònica extracel·lular està incrementada en ulls de pacients amb RD(59). Així mateix, diversos estudis confirmen que la inflamació crònica de baix grau té un paper destacat en la patogènesi de la RD(60–62). En resposta a la hiperglucèmia i altres factors, com la dislipèmia, es produeix un augment de mediadors inflamatoris que podrien causar dany microvascular a la retina. En aquest sentit, els beneficis dels esteroides i dels inhibidors del VEGF intravitrins pel tractament de l'EMD donen suport a aquesta teoria(63).

Finalment, la idea tradicional que la RD és purament una manifestació de danys microvasculars és incompleta. El compromís neuroretinal podria iniciar-se en estadis incipients de la RD, fins i tot abans de l'aparició dels canvis microvasculars. Aquest fet s'ha relacionat amb la teoria que la DM podria reduir la senyalització del receptor d'insulina a la retina, donant lloc a una neurodegeneració inicial. Els resultats d'estudis experimentals suggereixen que la DM afecta negativament tota la retina neurosensorial, amb apoptosi neuronal accelerada i alteració del metabolisme de cèl·lules neuroretinals de suport. Aquests resultats suggereixen que la RD podria ser una neuropatia sensorial que afecta el parènquima de la retina, de manera similar a la neuropatia diabètica perifèrica. Malgrat això, no es coneixen els mecanismes de la interacció entre els elements neuronals i vasculars de la patogènesi de la RD. En aquest sentit, l'American Diabetes Association ha definit recentment la RD com una complicació neurovascular altament teixit-específica que comporta una interrupció progressiva de la interdependència entre diversos tipus de cèl·lules a la retina(64).

2.4.4. Classificació i avaluació de la retinopatia diabètica

Des del punt de vista clínic, la RD es defineix com la presència de signes microvasculars retinians típics en un individu amb DM. Els signes microvasculars de la RD no proliferativa són microaneurismes, hemorràgies, exsudats durs (dipòsits de lípids), taques cotonoses (acumulacions de restes

axoplasmàtiques dins dels feixos d'axons de cèl·lules ganglionars), dilatació venosa i anormalitats microvasculars intraretinals (capil·lars preexistents dilatats). L'EMD és un signe important que es valora per separat de les etapes de la RD, perquè pot portar un curs independent. L'aparició de la neovascularització de la retina constitueix un canvi crític en la progressió de la RD. La proliferació fibrovascular és una característica de la malaltia proliferativa avançada, que pot donar lloc a una hemorràgia vítria o un desprendiment de la retina traccional per fibrosi i tracció progressiva. La pèrdua de visió en la RD es produeix com a conseqüència de les seqüeles de la maculopatia (EMD i isquèmia) i per la neovascularització de la retina (hemorràgia vítria i desprendiment de retina) i de l'iris i angle camerular (glaucoma neovascular).

La RD es classifica com a RD no proliferativa lleu, moderada i greu i RD proliferativa (Figura 3).

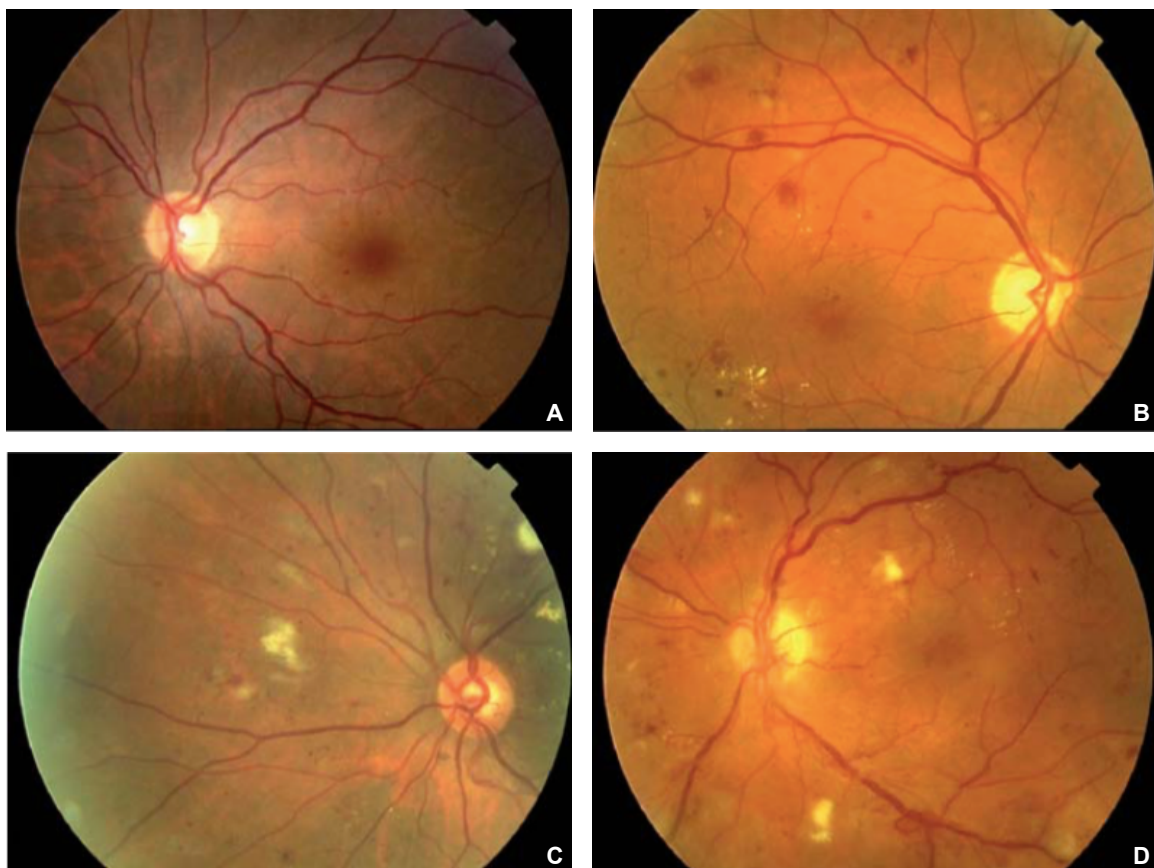


Figura 3. Imatges de funduscòpia que mostren els diferents graus de RD: A. RD lleu, B. RD moderada, C. RD greu, D. RD proliferativa.

La RD no proliferativa lleu es defineix per la presència de només microaneurismes. Aquestes lesions poden evidenciar-se anys després de l'aparició de la DM1, però sovint estan presents en el moment del diagnòstic de la DM2. A mesura que la malaltia avança, la densitat de lesions augmenta. La RD es classifica com a RD no proliferativa moderada per la presència de més lesions que simples microaneurismes, però menys que una RD no proliferativa greu. Es defineix com a RD no proliferativa greu la presència de qualsevol de les següents troballes funduscòpiques: més de 20 hemorràgies intraretinals a cadascun dels 4 quadrants, dilatacions venoses en 2 quadrants, anomalies microvasculars intraretinals en 1 quadrant, sense signes de RD proliferativa. La RD proliferativa es defineix per la presència de neovascularització i/o hemorràgia vítria o preretinal(65)(Taula 1). El risc de progressió cap a la RD proliferativa és proporcional a la gravetat: el 5% de la RD no proliferativa lleu avança cap a la RD proliferativa en un any, en comparació amb el 20% de la moderada.

Grau de RD	Troballes observables a l'oftalmoscòpia
No RD	Sense anomalies
RD no proliferativa lleu	Microaneurismes
RD no proliferativa moderada	Més que només microaneurismes, però menys que RD no proliferativa greu
RD no proliferativa greu	Qualsevol dels següents: més de 20 hemorràgies intraretinals a cadascun dels 4 quadrants, dilatacions venoses en 2 quadrants, anomalies microvasculars intraretinals en 1 quadrant, sense signes de RD proliferativa
RD proliferativa	Neovascularització i/o hemorràgia vítria o preretinal

Taula 1. Escala de gravetat de la retinopatia diabètica. *Adaptada de Wilkinson et al.*(66)

La correcta avaluació de la RD pot incloure l'examen ocular per oftalmoscòpia directa, indirecta i microscòpia amb làmpada de fenedura. Tot i que l'agudesia visual és una mesura important, es pot presentar una RD avançada sense una alteració visual simptomàtica. L'angiografia fluoresceínica s'ha utilitzat tradicionalment per localitzar l'origen i l'abast de les fugues vasculars, la presència d'isquèmia i en la planificació de la teràpia de fotocoagulació làser.

La tomografia de coherència òptica de domini espectral (SD-OCT) és una tecnologia no-invasiva sense contacte que genera imatges de secció transversal d'alta resolució de la retina per documentar els canvis estructurals en 3D, com ara un engruiximent de diferents capes de la retina a causa d'un edema, que no es pot avaluar fàcilment mitjançant un examen clínic fundoscòpic de la retina. Més recentment, s'ha introduït una nova tecnologia, l'OCT-angiografia (A-OCT), que permet obtenir imatges angiogràfiques d'alta resolució sense contacte (Figura 4) i sense necessitat d'injecció intravenosa de contrast(67,68).




Figura 4. Característiques comunes de la RD a l'OCTA. (a) microaneurismes, (b) zona avascular foveal ampliada, (c) zones sense perfusió, (d) edema, (e) bucles vasculars anòmals. *Extreta de PL Nesper et al(67).*

2.5. Neurodegeneració retiniana: concepte i avaluació

Estudis recents mostren una evidència creixent que la neurodegeneració és un esdeveniment precoç en la patogènesi de la RD i que podria estar relacionada amb el desenvolupament d'anormalitats microvasculars(69).

En la neurodegeneració induïda per la DM es produeix apoptosi neural i gliosi reactiva, i aquests canvis histològics s'han observat en models experimentals

de RD, així com en la retina de donants amb DM abans que es detectés la microangiopatia per examen funduscòpic(70,71). Les cèl·lules ganglionars i les cèl·lules amacrines són les primeres neurones en les que es detecta l'apoptosi, però els fotoreceptors també tenen una taxa apoptòtica més gran. La conseqüència estructural d'aquesta mort apoptòtica és una reducció del gruix de les capes internes de la retina i de la capa de fibres nervioses, que es pot detectar mitjançant SD-OCT(72). Actualment, no es coneix si l'apoptosi de cèl·lules neurals o la gliosi reactiva és primer en el procés neurodegeneratiu que es produeix en la RD. No obstant això, la gliosi reactiva pot tenir un paper en els danys a les neurones de la retina i pot relacionar el procés neurodegeneratiu amb la malaltia microvascular.

Els mecanismes més importants en el procés neurodegeneratiu que es produeixen en la RD són: l'augment de l'apoptosi, la reactivitat de les cèl·lules glijals, l'activació de la microglia(73) i l'alteració del metabolisme del glutamat, per acumulació extracel·lular(69).

Les dades d'estudis que utilitzen SD-OCT també suggereixen que els canvis morfològics en la neurodegeneració de la retina poden precedir qualsevol canvi vascular visible(72,74–77). En aquest sentit, les primeres alteracions neurodegeneratives es produeixen a les capes principals de la retina, com ho demostra l'aprimament de la capa de fibres nervioses de la retina (RNFL) i el complex de cèl·lules ganglionars(74,76–78).

Existeix controvèrsia en la bibliografia pel que fa a la neurodegeneració de la retina en subjectes amb DM sense RD. Les dades publicades són contradictòries, amb alguns autors que no troben diferències en el gruix de RNFL o de capa de cèl·lules ganglionars (GCL) en pacients amb DM sense DR en comparació amb controls sans(79,80), mentre que altres autors descriuen diferències en aquestes estructures entre pacients amb DM i controls sans(81).

És interessant destacar que la reducció del gruix de RNFL es reconeix com a signe neurodegeneratiu de dany glaucomatós al nervi òptic associat a la progressió de la malaltia glaucomatosa(82), i també s'observa un aprimament

de RNFL en subjectes amb trastorns neurodegeneratius centrals com l'esclerosi múltiple(83,84), la malaltia de Parkinson(85) i la malaltia d'Alzheimer(86,87).

La neurodegeneració de la retina es pot examinar morfològicament o funcionalment. La conseqüència estructural de la mort apoptòtica de cèl·lules ganglionars és una reducció del gruix de GCL i RNFL, capes principals de la retina interna, i aquesta es pot detectar mitjançant SD-OCT (Figura 5), fins i tot abans que es detecti cap anormalitat microvascular a l'examen funduscòpic(88).

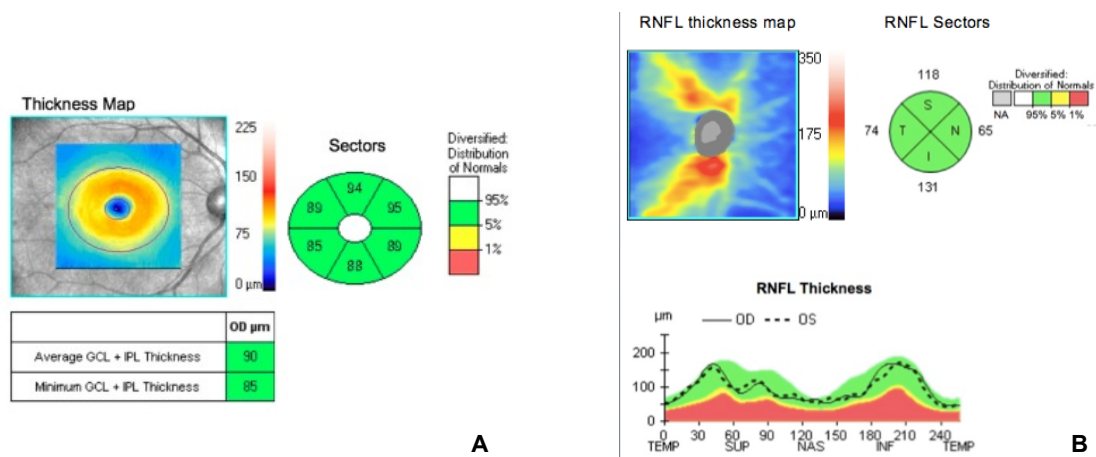


Figura 5. A. Mesures de GCL mitjançant SD-OCT de subjecte normoglicèmic. B. Mesures de RNFL mitjançant SD-OCT de subjecte normoglicèmic. Els colors que es mostren en els diagrames de sectors s'han d'interpretar de la següent manera: el blanc indica valors esperats per sobre del 95%, el verd entre el 5% i el 95% (normal), el groc entre l'1% i el 5% (valor límit) i el vermell per sota de l'11% (fora dels límits normals).

La principal prova diagnòstica per avaluar el deteriorament funcional de la retina és l'electroretinografia multifocal (mfERG), i en la RD es pot detectar un retard de P1 implícit i una amplitud reduïda d'ones "a" i "b"(89). La disfunció de la retina avaluada per mfERG es pot detectar en pacients amb DM sense microangiopatia retiniana visible. Tot i això, el mfERG és un examen car, feixuc i que consumeix molt temps i, per tant, no es pot implementar a la població general i sol estar restringit als assaigs clínics. La sensibilitat retiniana avaluada per microperimetria pot ajudar a superar aquest inconvenient. La microperimetria avalua la intensitat mínima de llum que poden percebre els

pacients quan uns punts de llum estimulen àrees específiques de la retina(68,90).

Aquestes alteracions estructurals i funcionals tenen implicacions clíniques en termes de deficiències de la capacitat sensorial, inclosa disminució de la sensibilitat al contrast, de l'adaptació a la foscor i camps visuals alterats i, per tant, redueix la qualitat de vida relacionada amb la visió(91).

Totes aquestes troballes plantegen la possibilitat que la neurodegeneració de la retina pugui precedir l'aparició de canvis vasculars induïts per la DM.

2.6. Coroidopatia diabètica: concepte i avaluació

La coroide és la principal estructura vascular de l'ull, que proporciona oxigen i nutrients a les capes externes de la retina. Alhora, exerceix una termoregulació retiniana, absorbeix llum i modula la pressió intraocular. Consta de les següents capes vasculars: la capa coriocapil·lar, la capa coroïdal amb vasos de mida mitjana (capa de Sattler) i la capa coroïdal amb grans vasos (capa de Haller)(92).

La resistència al flux sanguini està relacionada amb el diàmetre d'un vas; així, el gruix coroïdal (GC) pot ser proporcional al flux de sang de la coroide i pot constituir un paràmetre per avaluar anormalitats en la vasculatura coroïdal(93).

Els avenços recents en SD-OCT permeten una visualització eficaç de la coroides fins a la interfase coroido-escleral. Aquests avenços inclouen una millor penetració, una velocitat d'adquisició més elevada, una imatge en tres dimensions i una resolució a escala micromètrica(94)(Figura 6).

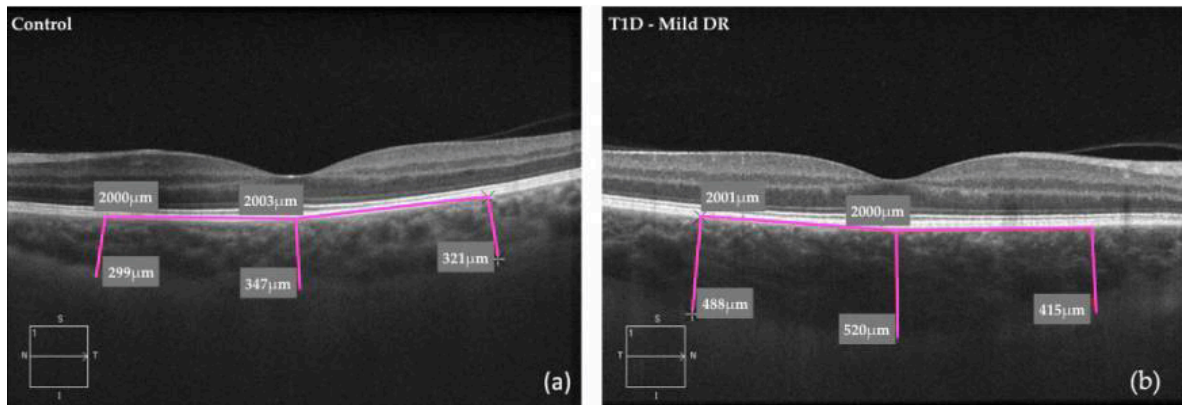


Figura 6. Mesures coroïdals (subfoveal i a una distància de 2000 micres nasal i temporal) mitjançant SD-OCT: (a) subjecte normoglucèmic; (b) subjecte DM1 amb RD lleu.

Les alteracions coroïdals tenen un paper clau en la fisiopatologia de diverses malalties de la retina, inclosa la RD(95–98).

En els pacients diabètics s'han descrit en estudis histològics múltiples canvis patològics a la coroides, com augment de la tortuositat vascular i dilatació focal, àrees no perfores(99) i neovascularització, alhora que diversos estudis han descrit la presència de vasculopatia coroïdal en subjectes diabètics(95,100–103).

Els principals estudis publicats fins el moment han obtingut resultats contradictoris en la relació entre el GC i la RD. Així, alguns mostren una reducció del GC en pacients amb EMD i RD proliferativa(99), mentre que altres han obtingut un augment significatiu del GC proporcional a la gravetat de la RD(104). Cal destacar que la majoria d'aquests estudis estan centrats en pacients amb DM2. No existeixen estudis a la bibliografia que valorin l'alteració coroïdal com a expressió de la microangiopatia en pacients amb DM1 i la relacionin amb el risc CV d'aquests pacients.

3. HIPÒTESI

1. Els pacients amb DM1 presenten una major prevalença de malaltia ateromatosa subclínica al territori carotí que individus sense DM de la mateixa edat i sexe
2. En els pacients amb DM1 sense malaltia renal crònica establerta ni malaltia cardiovascular prèvia, la presència i grau de retinopatia diabètica s'associen a la presència i càrrega de lesió ateroscleròtica subclínica en el territori arterial carotí.
3. En els pacients amb DM1 sense antecedents previs de malaltia cardiovascular i sense malaltia renal crònica establerta, els canvis en les capes internes de la retina es produeixen en estadis inicials de la retinopatia diabètica, abans que es detectin alteracions vasculares.
4. En els pacients amb DM1 sense antecedents previs de malaltia cardiovascular i sense malaltia renal crònica establerta, existeix una associació entre el gruix coroïdal i el grau de retinopatia diabètica.

4. OBJECTIUS

4.1. Objectiu primari

En pacients amb DM1 sense malaltia CV prèvia i funció renal normal,

- 4.1.1. Analitzar la relació existent entre la presència i/o grau de RD i la malaltia ateroscleròtica subclínica en territori arterial carotídi (presència i càrrega).
- 4.1.2. Analitzar la relació existent entre les alteracions de les capes internes de la retina (RNFL i GCL) avaluades per SD-OCT i el grau de RD.
- 4.1.3. Avaluar la relació existent entre el GC per SD-OCT i el grau de RD.

4.2. Objectiu secundari

Avaluar les diferències en la presència i la càrrega de placa ateroscleròtica carotídi subclínica en pacients amb DM1 i en individus sense DM de la mateixa edat i sexe.

Els resultats dels objectius 4.1.1 i 4.2 han estat publicats a l'article 1:

Carbonell M, Castelblanco E, Valdeperas X, Betriu À, Traveset A, Granado-Casas M, et al. Diabetic retinopathy is associated with the presence and burden of subclinical carotid atherosclerosis in type 1 diabetes. *Cardiovasc Diabetol*. 2018;17(1):1–10.

<https://doi.org/10.1186/s12933-018-0706-z>

Els resultats dels objectius 4.1.2 i 4.1.3 han estat publicats a l'article 2:

Carbonell M, Alonso N, Castelblanco E, Real J, Ramírez-Morros A, Simó R, et al. Assessment of Inner Retinal Layers and Choroidal Thickness in Type 1 Diabetes Mellitus: A Cross-Sectional Study. *J Clin Med*. 2019;8(9):1412.

<https://doi.org/10.3390/jcm8091412>

5. ARTICLES PUBLICATS

Amb la finalitat de respondre a les hipòtesis i objectius plantejats amb anterioritat es va dissenyar un estudi transversal.

Es van incloure 340 pacients amb DM1 (41,5% amb RD) i 304 individus normoglucèmics aparellats per sexe i edat, amb l'objectiu d'avaluar l'associació de la malaltia ateroscleròtica carotídia subclínica amb la presència i la gravetat de la RD. Per a l'objectiu d'avaluar els canvis estructurals de la retina i la coroide, d'aquests 340 subjectes, 98 van quedar exclosos o bé perquè no se'ls va realitzar SD-OCT o aquesta no tenia la qualitat suficient (n = 78), o per la presència de criteris d'exclusió oftalmològics (n=20): glaucoma (n=3); tractaments amb làser en els 6 mesos anteriors (n=2); miopia > 5 diòptries (n=6); RD proliferativa tractada amb fotocoagulació (n=9). Com a resultat, es van incloure un total de 242 pacients i 69 controls.

Per a cada subjecte es van obtenir per mètodes estandarditzats les característiques, els paràmetres antropomètrics i les mostres d'orina i sang.

Es va realitzar una avaluació oftalmològica completa a tots els participants i, en els pacients amb DM1, es va definir la RD segons la classificació ETDRS en cinc graus, que posteriorment es van dividir en dos grups segons la gravetat de la RD: RD lleu i RD avançada (RD moderada, RD greu i RD proliferativa), per a l'anàlisi. Així mateix, es va realitzar a tots els participants una SD-OCT per mesurar el gruix de RNFL, GCL i GC.

Tots els participants de l'estudi es van sotmetre al mateix examen d'ecografia de caròtides, amb el que es van identificar les plaques mitjançant mode B i doppler-color.

Els resultats s'han publicat en dos articles.

5.1. Article número 1

Diabetic retinopathy is associated with the presence and burden of subclinical carotid atherosclerosis in type 1 diabetes.

La retinopatia diabètica està associada a la presència i la càrrega d'aterosclerosi carotídia subclínica en diabetis tipus 1.

Carbonell M, Castelblanco E, Valldeperas X, Betriu À, Traveset A, Granado-Casas M, Hernández M, Vázquez F, Martín M, Rubinat E, Lecube A, Franch-Nadal J, Fernández E, Puig-Domingo M, Avogaro A, Alonso N, Mauricio D.

Cardiovascular Diabetology. 2018;17(1):1–10. doi: 10.1186/s12933-018-0706-z

Factor d'impacte 2018: 5,948; quartil 1

ORIGINAL INVESTIGATION

Open Access



Diabetic retinopathy is associated with the presence and burden of subclinical carotid atherosclerosis in type 1 diabetes

Marc Carbonell^{1,7,8†}, Esmeralda Castelblanco^{2,3†}, Xavier Valldeperas^{1,7,8}, Àngels Betriu⁴, Alícia Traveset⁶, Minerva Granado-Casas^{2,4}, Marta Hernández^{4,5}, Federico Vázquez², Mariona Martín², Esther Rubinat⁴, Albert Lecube^{4,5}, Josep Franch-Nadal^{3,9}, Elvira Fernández⁴, Manel Puig-Domingo^{2,3,7}, Angelo Avogaro¹⁰, Núria Alonso^{2,3,4,7*} and Dídac Mauricio^{2,3,4,7*} 

Abstract

Background: Cardiovascular (CV) disease due to atherosclerosis is a major cause of morbidity and mortality in adult patients with diabetes, either type 1 or type 2 diabetes. The aim of the study was to assess the association of the frequency and the burden of subclinical carotid atherosclerotic disease in patients with type 1 diabetes according to the presence and severity of diabetic retinopathy (DR).

Methods: A cross-sectional study was conducted in 340 patients with type 1 diabetes (41.5% with DR), and in 304 non-diabetic individuals. All participants were free from previous CV disease and chronic kidney disease (CKD). B-mode carotid ultrasound imaging was performed in all the study subjects. Patients with type 1 diabetes underwent a full eye examination, and DR patients were divided into two groups: mild disease and advanced disease.

Results: In the group of patients with type 1 diabetes, the percentage of patients with carotid plaques was higher in those with DR compared with those without DR (44.7% vs. 24.1%, $p < 0.001$). Patients with DR also presented a higher incidence of ≥ 2 carotid plaques (25.5% vs. 11.1%, $p < 0.001$). Apart from other traditional cardiovascular risk factors, the presence of advanced stages of DR was independently associated with the presence ($p = 0.044$) and the burden (≥ 2 carotid plaques; $p = 0.009$) of subclinical carotid atherosclerosis.

Conclusions: In patients with type 1 diabetes without previous CV disease or established CKD, the presence of advanced stages of DR is associated with a higher atherosclerotic burden in the carotid arteries. The presence of DR identifies patients at risk for carotid atherosclerotic disease.

Keywords: Type 1 diabetes, Retinopathy, Subclinical carotid atherosclerosis

Background

Cardiovascular (CV) disease due to atherosclerosis is a major cause of morbidity and mortality in adult patients with diabetes, either type 1 or type 2 diabetes. Among the

risk factors associated with the excess of cardiovascular risk in patients with type 1 diabetes are age, proteinuria, decreased glomerular filtration rate, hypertension, obesity, poor glycemic control, lipid levels, smoking and diabetes duration [1]. Even in patients with optimal glycemic control, the risk of death from CV causes is still more than twice that of non-diabetic individuals [2]. Unlike patients with type 2 diabetes, those with type 1 diabetes generally do not have excess rates of obesity, hypertension, or hypercholesterolemia compared with the general population [3]. Thus, the underlying mechanisms

*Correspondence: nalonso32416@yahoo.es; didacmauricio@gmail.com

[†]Marc Carbonell and Esmeralda Castelblanco contributed equally to this work

² Department of Endocrinology and Nutrition, University Hospital and Health Science Research Institute Germans Trias i Pujol, Carretera Canyet S/N, 08916 Badalona, Spain

Full list of author information is available at the end of the article



responsible for the increased risk of death from any cause and of death from CV causes among patients with type 1 diabetes who have good glycemic control are not fully understood. In recent years, a current line of thought has been that there is a “common soil” for the development of micro- and macrovascular complications of diabetes associated with common pathogenic pathways in both types of complications [4]. Diabetic retinopathy (DR) is a common and specific microvascular complication of diabetes that is identified in one-third of people with type 1 diabetes [5]. Glycemic control is the main factor involved in appearance and progression of DR in these patients. Interestingly, the presence of morphological abnormalities in retinal microvasculature is even observed in childhood type 1 diabetic patients with short-term poor glycemic control [6].

It has been shown in several studies that DR is an independent predictor of CV events and all-cause mortality in both patients with type 1 and type 2 diabetes [7]. Multiple potential mechanisms have been suggested to be involved in the pathophysiological link between diabetic micro- and macroangiopathy. These include oxidative and glycemic stress, chronic low-grade inflammation and impaired vascular tissue repair mechanisms [4]. More recently, diabetic microangiopathy of the artery wall microvessels, named vasa vasorum, has also been reported in patients with type 2 diabetes [8]. It is interesting to note that the main stimuli that drive diabetic microangiopathy angiogenesis are hypoxia and ischemia similar to what has been described in the retinal vascular changes that occur in DR [5]. Interestingly, the severity of retinopathy has been shown to be associated with the risk of incidental CV events in patients with type 2 diabetes in the action to control cardiovascular risk in diabetes (ACCORD) eye study, as this risk increased from 1.5 in people with mild nonproliferative retinopathy to 2.4 in people with severe retinopathy [9]. In patients with type 1 diabetes asymptomatic for coronary artery disease, severe forms of DR have been reported to be associated with the presence of coronary artery calcification [10], and also with increased carotid intima-media thickness [11].

On the other hand, established chronic kidney disease (CKD) is one of the main drivers of increased CV morbidity and mortality in patients with type 1 diabetes. Specifically, in patients with type 1 diabetes, the presence of albuminuric [12] and nonalbuminuric [13] CKD is associated with a higher risk of CV disease. In previous studies showing an increased CV risk in patients with DR, the inclusion of patients with CKD may have influenced the findings as DR is usually closely associated with diabetic nephropathy. Therefore, any studies considering the

association of DR with CV disease should take this issue into consideration.

Carotid intima-media thickness (IMT) and the presence of carotid plaques are considered to be surrogate measures of atherosclerosis [14]. Both conditions are associated with CV risk factors [15], predict CV events independently of risk factors [16], and help to stratify patients into different risk categories [17]. However, it should be mentioned that the presence [18] and burden [19] of atherosclerotic plaque is a more powerful predictor of CV risk compared with IMT alone.

Both IMT and the frequency of plaques have been reported to be increased in children, adolescents and adults with type 1 diabetes compared with age- and sex-matched healthy control subjects [1], although data regarding atherosclerotic plaques in patients with type 1 diabetes are very scarce. A paucity of data exists on whether DR and subclinical atherosclerotic disease in the carotid artery territory in patients with type 1 diabetes are associated. Carotid plaque is recognized as an independent risk factor for ischemic stroke [20] with a risk that is markedly increased both in patients with type 1 and type 2 diabetes [21]. In patients with type 1 diabetes, this risk has been described to be associated with the presence of diabetic nephropathy and severe diabetic retinopathy [22]. In patients with type 2 diabetes, ours and other groups have previously described that DR is an independent risk factor associated with the presence of carotid plaques in subjects without previous CV disease [23, 24]. In these patients, it has recently been described that carotid atherosclerosis is also an independent risk factor for stroke [25].

Therefore, we hypothesized that DR is associated with the presence of carotid plaques in subjects with type 1 diabetes without previous CV disease and established chronic kidney disease. In the present study, we sought to assess the association of the frequency and burden of subclinical carotid atherosclerotic disease in patients with type 1 diabetes according to presence and severity of DR. As a secondary outcome, we also evaluated the differences in the presence and burden of subclinical carotid atherosclerosis compared with non-diabetic subjects.

Methods

Subjects

This study was designed as a cross-sectional study in subjects with type 1 diabetes recruited from the diabetic outpatient clinics at two university hospitals in the North-Western region of Spain (Catalonia). All potential participants were identified from the electronic clinical records from the two participating institutions that belong to the same health care organization.

The inclusion criteria for type 1 diabetic subjects were as follows: age > 18 years; diabetes for at least 1 year; normal renal function [estimated glomerular filtration rate (eGFR) > 60 mL/min]; no previous cardiovascular (CV) disease defined as any form of clinical coronary heart disease, stroke or peripheral vascular disease; and any form of diabetic foot disease. We excluded patients with a urine albumin excretion ratio > 300 mg/g and any conditions that precluded a proper full eye examination. A subject was considered to have previous hypertension or dyslipidaemia if he/she was taking medication for the given condition. The selection of non-diabetic control participants was based on the same criteria, except for the criteria that concerned the diabetic specific microvascular complications (retinopathy and albuminuria). Additionally, subjects in the control group had fasting glucose and HbA1c values below 100 mg/dL and 5.7% HbA1c, respectively.

Clinical assessment

For each subject, the age, sex, weight, height, body mass index and waist circumference were obtained by standardized methods. Serum and spot urine samples were collected in the fasting state, and all serum and urine tests were performed using standard laboratory methods as previously described [23].

Ophthalmic examination

In subjects with type 1 diabetes, an experienced ophthalmologist performed a complete eye evaluation and defined DR according to the ETDRS classification in five stages: (1) no apparent retinopathy, (2) mild non-proliferative retinopathy (NPDR) (defined by the presence of microaneurysms), (3) moderate NPDR (presence of microaneurysms, intraretinal hemorrhages or venous beading that did not reach the severity of the next stage), (4) severe NPDR (more than 20 intraretinal hemorrhages in four quadrants, venous beading in two quadrants or intraretinal microvascular abnormalities in one quadrant), and (5) proliferative diabetic retinopathy (PRD) defined by the presence of disc/retina/angle/iris neovascularization, vitreous hemorrhage or tractional retinal detachment [26]. For the purpose of the analysis, patients with DR were classified into two groups according to the severity of diabetic retinopathy: mild diabetic retinopathy and advanced DR (stages 3, 4 and 5 of the ETDRS classification).

Carotid ultrasound imaging

All the study participants underwent the same carotid ultrasound examination. Carotid ultrasonography imaging was performed using a LOGIQ® E9-General Electric (Wauwatosa, WI 53226, USA) equipped with a 15 MHz

linear array probe or a Sequoia 512, Siemens, (North Rhine, Westphalia, Germany) equipped with a 15 MHz linear array probe. All measures and ultrasound studies were assessed by the same researcher at each participating hospital. The detailed carotid ultrasound protocol performed to evaluate the presence of carotid plaques has been previously described [23]. Plaques were identified using B-mode and color Doppler examinations in both the longitudinal and transverse planes to consider circumferential asymmetry and were defined as a “focal structure that encroaches into the arterial lumen of at least 0.5 mm or 50% of the surrounding carotid IMT value or demonstrates a thickness of 1.5 mm, as measured from the media-adventitia interference to the intima-lumen surface” according to the Mannheim consensus [27]. The arterial territories explored included the left and right carotid arteries; for each of them, the common and internal carotid territories and their bifurcation were examined.

The Local Ethics Committee of both participating centers approved the protocol, and all the participants signed informed consent forms.

Statistical analysis

The descriptive statistics of the mean (standard deviation) or median [interquartile range] were estimated for quantitative variables with a normal or non-normal distribution, respectively. For the qualitative variables, absolute and relative frequencies were used. The normal distribution was analyzed by the Shapiro–Wilks test. The differences between groups were assessed by Student’s test, analysis of variance (ANOVA) or Mann–Whitney test, and Kruskal–Wallis test depending on the distributions of the quantitative variables. The significance of the differences in qualitative variables was assessed by Chi squared test or Fisher’s exact test. Logistic regression and multinomial logistic regression models were performed to study the prevalence and burden of subclinical carotid atherosclerotic disease and its association with DR. All variables of the bivariate analysis with a $p < 0.2$ were used. Only the main effects with a significant contribution to the final model according to the likelihood ratio test were included in the final model. For logistic regression model calibration and discrimination, the Homer–Lemeshow test and the area under the ROC curve were used. The R statistical software, version 3.3.1, was used for all the analyses, using a significance level of 0.05.

Sample size

Based on a predefined prevalence of DR in patients with type 1 diabetes of 33%, we estimated a sample size of 309 patients with type 1 diabetes as being sufficient to detect a difference in the frequency of carotid atherosclerotic

plaques of 15% between patients with type 1 diabetes with and without DR, assuming frequencies of plaques of 35 and 20% in patients with and without DR, respectively. This assumption yielded an overall frequency of plaques of 25% in this sample of subjects with type 1 diabetes. A comparison with a group with the same number of non-diabetic subjects would then allow the detection of a difference of 9% between them and type 1 diabetes.

Results

From the initial number of type 1 diabetic patients recruited ($n=397$) in the study, five patients were excluded for presenting an $eGFR < 60$ mL/min, two patients were excluded for presenting a urine albumin/creatinine ratio > 300 mg/g, three patients were excluded for presenting cardiovascular disease and 11 patients were excluded for presenting with one or more ophthalmic exclusion criteria. Additionally, six patients did not attend the carotid ultrasound examination, and 30 patients did not complete all the determinations of the main study outcomes. Therefore, 340 patients with type

1 diabetes were finally enrolled in the study. We enrolled more subjects in the type 1 diabetes group as we allowed recruitment in the two centers until the control group was completed. A total of 332 individuals were contacted for inclusion in the control group. From this initial number, nine individuals did not accept participation, and 19 were excluded because of the presence of exclusion criteria or for not completing all the study procedures. Therefore, from the expected size of the group of non-diabetic individuals ($n=309$), a total of 304 individuals were recruited.

Clinical variables

The results of the study variables for each study group are shown in Table 1. Among the 340 study patients with type 1 diabetes, 141 (41.5%) had DR. The patients with DR were older, had a higher prevalence of hypertension and dyslipidemia and a longer diabetes duration. These patients also exhibited higher systolic blood pressure, pulse pressure, BMI, waist circumference, plasma triglycerides and HbA1c compared with those without DR

Table 1 Clinical characteristics of the study groups

	Control N = 307	Type 1 diabetes			p. control vs. type 1 diabetes	p. no DR vs. DR
		All N = 340	No retinopathy N = 199	Retinopathy N = 141		
Age, years	44.0 [37.0; 51.0]	45.0 [37.0; 53.0]	43.4 (11.1)	48.6 (12.1)	0.164	<0.001
Sex, men	139 (45.7%)	155 (45.6%)	89 (44.7%)	66 (46.8%)	1	0.787
Non-caucasian	9 (2.96%)	4 (1.18%)	3 (1.51%)	1 (0.71%)	0.185	0.645
Current or former smoker	167 (55.3%)	174 (51.3%)	97 (49.0%)	77 (54.6%)	0.354	0.363
Dyslipidemia	39 (12.8%)	144 (42.4%)	72 (36.2%)	72 (51.1%)	<0.001	0.009
Hypertension	26 (8.55%)	88 (25.9%)	36 (18.1%)	52 (36.9%)	<0.001	<0.001
Systolic BP, mmHg	120 [112; 129]	129 [114; 139]	127 [112; 135]	132 [119; 145]	<0.001	<0.001
Diastolic BP, mmHg	76.0 [70.0; 81.0]	75.0 [68.0; 80.0]	74.5 (10.1)	73.7 (9.98)	0.009	0.447
Pulse pressure, mmHg	44.0 [38.0; 51.8]	52.0 [42.5; 62.0]	50.0 [40.0; 58.5]	56.0 [46.8; 70.0]	<0.001	<0.001
BMI kg/m ²	25.2 [23.2; 28.4]	25.6 [22.8; 28.4]	25.0 [22.5; 27.4]	26.3 [23.5; 29.4]	0.827	0.004
Waist circumference, cm	93.0 [84.2; 100]	88.0 [80.0; 98.5]	87.0 [79.0; 95.0]	90.0 [82.0; 102]	<0.001	0.003
HbA1c, %	5.40 [5.20; 5.60]	7.50 [7.00; 8.10]	7.40 [6.80; 7.90]	7.60 [7.20; 8.40]	<0.001	<0.001
HbA1c, mmol/mol	36.0 [33.0; 38.0]	58.0 [53.0; 65.0]	57.0 [51.0; 63.0]	60.0 [55.0; 68.0]	<0.001	<0.001
Total-c, mg/dL	192 [170; 220]	176 [160; 200]	175 [161; 200]	177 [156; 201]	<0.001	0.903
HDL, mg/dL	56.5 [47.0; 68.0]	62.0 [53.0; 74.0]	63.0 [54.0; 74.0]	60.5 [55.0; 72.8]	<0.001	0.197
LDL, mg/dL	116 [94.8; 138]	99.4 [83.0; 116]	99.4 [84.6; 116]	99.5 [79.9; 117]	<0.001	0.684
Triglycerides, mg/dL	85.0 [63.0; 122]	68.0 [53.0; 86.0]	65.0 [53.0; 83.5]	70.0 [55.0; 89.0]	<0.001	0.071
Creatinine, mg/dL	0.78 [0.68; 0.90]	0.76 [0.65; 0.87]	0.77 [0.66; 0.88]	0.76 [0.65; 0.87]	0.044	0.890
Urine albumin/creatinine ratio, mg/g	–	3.96 [2.08; 6.84]	3.58 [1.82; 5.95]	4.70 [2.76; 8.34]	–	0.030
Diabetes duration, years	–	20.0 [14.0; 29.0]	16.0 [11.0; 22.0]	27.0 [20.0; 33.0]	–	<0.001

Variables are expressed as median and interquartile range, unless otherwise specified

BMI body mass index, BP blood pressure, HDL high-density lipoprotein cholesterol, LDL low-density lipoprotein cholesterol, Total-c total cholesterol

(Table 1). The distribution of the stages of DR in the 141 patients with DR was as follows: 89 patients had mild DR, 18 patients had moderate DR, 15 patients had severe DR, and 19 patients had proliferative DR. For further analysis, we classified the status of retinopathy into non-DR ($n=199$, 58.5%), mild DR ($n=89$, 26.2%), and advanced DR (including moderate, severe and proliferative disease) ($n=52$, 15.3%). The clinical characteristics of these 3 groups of patients are shown in Table 2.

Ultrasound examination

The percentage of patients with carotid plaques was higher in patients with type 1 diabetes compared with control subjects (32.6% vs. 23%, $p=0.009$). The patients with type 1 diabetes also presented with a higher percentage of ≥ 2 carotid plaques (17.1% vs. 11.2%, $p=0.023$) compared with non-diabetic subjects. In the group of patients with type 1 diabetes, the percentage of patients with carotid plaques was higher in those with DR compared with those without DR (44.7% vs. 24.1%, $p<0.001$). The patients with DR also presented a higher percentage of ≥ 2 carotid plaques (25.5% vs. 11.1%, $p<0.001$) compared to those without DR (Fig. 1).

Frequency and burden of atherosclerotic plaques in patients with type 1 diabetes

In the group of patients with type 1 diabetes, as the frequency of subclinical carotid atherosclerosis was mainly at the expense of patients with advanced DR, we performed a multiple regression analysis that used the group of patients without DR as the reference group. This analysis revealed that the variables associated with the presence of carotid plaques were age ($p<0.001$), advanced DR ($p=0.044$), smoking ($p=0.013$), dyslipidemia ($p<0.001$), pulse pressure ($p=0.014$), and albumin creatinine ratio ($p=0.013$) (Fig. 2a).

Next, we performed the multivariate logistic regression analysis for the presence of one plaque or multiple (≥ 2) plaques (Additional file 1: Table S1). The variables associated with multiple plaques were age, smoking, dyslipidemia, advanced stages of retinopathy, pulse pressure and albumin creatinine ratio (Fig. 2b).

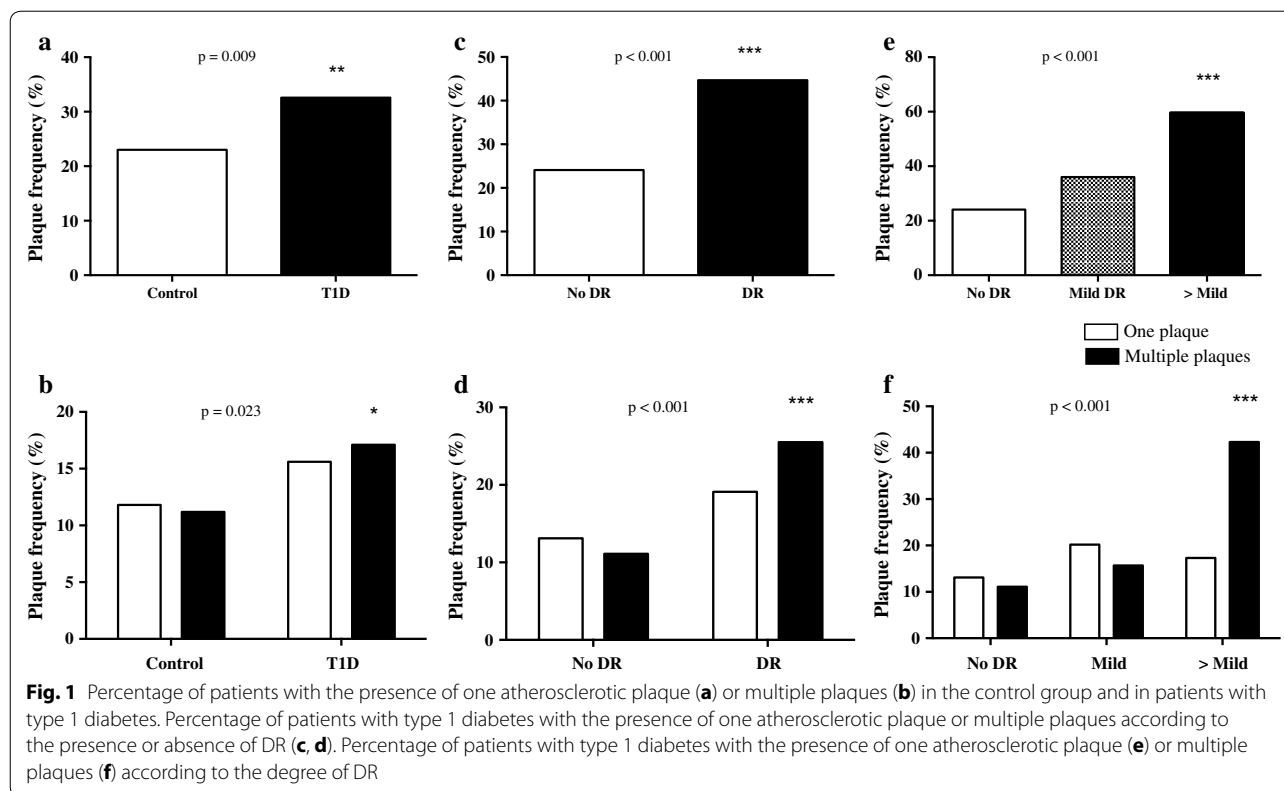
We also performed a similar multivariate logistic regression analysis for the presence and absence of DR as a microvascular complication of atherosclerosis. In this analysis, we did not find a significant contribution of retinopathy ($p=0.140$) for the presence of subclinical carotid atherosclerosis (Additional file 1: Table S2).

Table 2 Clinical characteristics of patients with type 1 diabetes according to the presence and severity of DR

	No DR N = 199	Mild DR N = 89	>Mild DR N = 52	p overall
Age, years	43.4 (11.1)	47.1 (12.2)	51.1 (11.6)	<0.001
Sex, men	89 (44.7%)	41 (46.1%)	27 (51.9%)	0.906
Non-caucasian	3 (1.51%)	1 (1.12%)	0 (0.00%)	1
Current or former smoker	97 (49.0%)	49 (55.1%)	28 (53.8%)	0.588
Antiplatelet	46 (23.1%)	23 (25.8%)	23 (44.2%)	0.009
Dyslipidemia	72 (36.2%)	41 (46.1%)	31 (59.6%)	0.007
Hypertension	36 (18.1%)	25 (28.1%)	27 (51.9%)	<0.001
Systolic BP, mmHg	127 [112; 135]	130 [119; 140]	136 [116; 150]	0.001
Diastolic BP, mmHg	74.5 (10.1)	74.4 (8.92)	72.4 (11.6)	0.395
Pulse pressure, mmHg	50.0 [40.0; 58.5]	53.0 [45.0; 66.0]	62.0 [50.5; 75.0]	<0.001
BMI, kg/m ²	25.0 [22.5; 27.4]	26.2 [23.6; 29.4]	26.3 [23.3; 30.2]	0.013
Waist circumference, cm	87.0 [79.0; 95.0]	90.0 [82.0; 100]	91.5 [82.0; 103]	0.009
HbA1c, %	7.40 [6.80; 7.90]	7.50 [7.10; 8.20]	7.90 [7.30; 8.60]	<0.001
HbA1c, mmol/mol	57.0 [51.0; 63.0]	58.0 [54.0; 66.0]	63.0 [56.0; 70.0]	<0.001
Total-c, mg/dL	175 [161; 200]	177 [154; 200]	184 [157; 201]	0.989
HDL, mg/dL	63.0 [54.0; 74.0]	60.5 [51.8; 71.0]	60.5 [50.8; 76.0]	0.422
LDL, mg/dL	99.4 [84.6; 116]	98.0 [81.8; 121]	105 [78.1; 115]	0.913
Triglycerides, mg/dL	65.0 [53.0; 83.5]	69.0 [53.0; 93.0]	74.0 [56.8; 88.0]	0.166
Creatinine, mg/dL	0.77 [0.66; 0.88]	0.75 [0.64; 0.85]	0.78 [0.68; 0.92]	0.340
Urine albumin/creatinine ratio mg/g	3.58 [1.82; 5.95]	4.00 [1.98; 5.62]	5.71 [3.12; 16.3]	0.001
Diabetes duration	16.0 [11.0; 22.0]	25.0 [18.0; 30.0]	30.5 [22.0; 38.0]	<0.001

Variables are expressed as median and interquartile range, unless otherwise specified

BMI body mass index, BP blood pressure, HDL high-density lipoprotein cholesterol, LDL low-density lipoprotein cholesterol, Total-c total cholesterol



Frequency and burden of atherosclerotic plaques in the whole study group

To analyze the variables associated with the presence and burden of atherosclerotic plaques in the whole group (type 1 diabetes and non-diabetic participants), we performed a logistic regression analysis. We first analyzed the variables associated with the presence of atherosclerotic plaques. In this model, we found an interaction of diabetes with smoking. The variables associated with presence of any plaque were age ($p < 0.001$), dyslipidemia ($p < 0.001$), pulse pressure ($p < 0.001$) and smoking if type 1 diabetes ($p = 0.003$) (Additional file 1: Table S3).

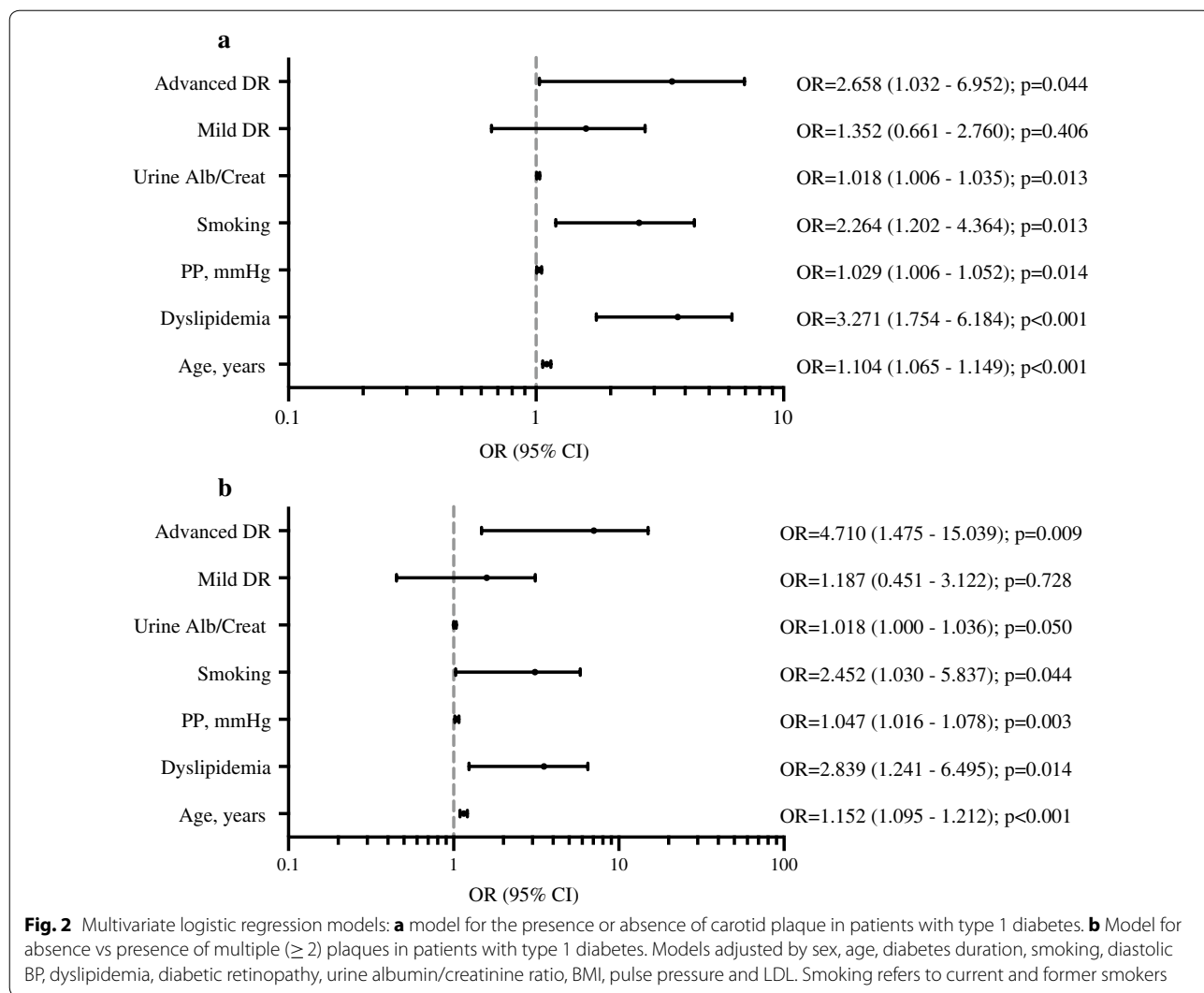
Next, we performed the multivariate logistic regression analysis for the presence of one plaque or multiple (≥ 2) plaques (Additional file 1: Table S3). There were several variables that were consistently associated with the presence of one or multiples plaques: age, dyslipidemia, pulse pressure and smoking if type 1 diabetes. In contrast, only one variable was associated with the presence of multiple plaques, the sex.

Discussion

In the present study, that included a large sample of patients with type 1 diabetes and an age- and sex-matched control group of participants without diabetes, the frequency of carotid plaques was significantly higher

in patients with type 1 diabetes. Interestingly, apart from other well-known cardiovascular risk factors, the presence of advanced DR was an independent predictor of the presence of carotid plaques and of the atherosclerotic burden in type 1 diabetes.

The natural history of atherosclerosis involves a protracted subclinical phase, with the atherosclerotic disease often being detected only at an advanced stage or after a CV event. Non-invasive methods, such as arterial ultrasonography, are used to detect and quantify atherosclerosis and have shown to be a useful screening test for the prediction of future CV events. It is now generally accepted that presence and burden of carotid plaques compared with that of carotid IMT has a higher diagnostic accuracy for the prediction of future CV events [17, 18]. Several studies showed that patients with type 1 diabetes had a significantly increased carotid IMT compared with age- and sex-matched non-diabetic subjects [28]. Less information is available regarding the presence of atherosclerotic plaques in patients with type 1 diabetes, as well as its association with the presence of DR. In a study by Distiller et al. in 148 patients with type 1 diabetes (mean age 48 years, and mean diabetes duration of 26 years), the prevalence of plaques was 18.9%. In this study, DR was reported to be independently associated with the presence of plaques [29]. Additionally,



Ogawa et al. [30] described a plaque frequency of 28.8% in a group of 73 patients with type 1 diabetes (mean age 38 years) with early-onset long-duration type 1 diabetes. This study reported an association between proliferative DR with a maximal carotid IMT of the whole carotid artery. Patients with proliferative DR from that study also showed a non-significant higher frequency of plaques compared with those without this condition (42.9% vs. 23.1%). In the current study, the presence of plaques was significantly higher in patients with type 1 diabetes compared with non-diabetic subjects. Moreover, a higher proportion of patients with type 1 diabetes presented with ≥ 2 carotid plaques compared with controls. The factors independently associated with carotid atherosclerotic plaques in patients with type 1 diabetes were different depending on whether only one plaque or ≥ 2 carotid plaques were present. In both cases, well-known cardiovascular risk factors and, more importantly, advanced

stages of DR were independently associated with sub-clinical atherosclerosis. Interestingly, in a recent study, we have reported that the frequency of preclinical carotid atherosclerosis in patients with latent autoimmune diabetes of the adults (LADA) is similar, or even greater in those with longer disease duration, to subjects of similar age with classic type 1 diabetes and type 2 diabetes [31]. In LADA, preclinical carotid atherosclerosis was also associated with classical risk factors like hypertension and tobacco exposure.

The data related to the presence and extent of carotid plaques in patients with type 2 diabetes are more abundant [32]. In these patients, a high prevalence of carotid plaque presence and burden compared with healthy subjects has been described [33]. In patients with type 2 diabetes, ours and other groups have previously described that DR is an independent risk factor associated with the presence of carotid plaques in subjects without previous

cardiovascular disease [23, 24]. Specifically, the proportion of carotid plaques in type 2 diabetes patients with DR was higher than in type 2 diabetes patients without DR; additionally, patients with DR had a higher burden of atherosclerosis (≥ 2 carotid plaques) [23]. Further, patients with type 2 diabetes and advanced stages of retinopathy have stenotic atherosclerotic plaques more frequently than patients with mild retinopathy [24].

Another proposed measure to evaluate the presence and progression of microvascular complications in patients with type 1 diabetes is the analysis of advanced glycation end-products (AGEs). In these patients, it has been described that accumulation of AGEs in the skin is independently associated with progression of retinopathy as well as with presence and progression of subclinical cardiovascular disease (i.e. the severity of coronary artery calcification and the IMT carotid progression) [34, 35]. Other authors have suggested factors, other than the presence and burden of atherosclerotic plaques, that may be involved in the increased cardiovascular risk in patients with type 1 diabetes, i.e. increased arterial stiffness [36, 37], and HDL dysfunction [38].

Diabetic retinopathy has been described to be associated with macrovascular disease [39], as well as with increased CV morbidity and mortality [7]. It is interesting to note that the presence of severe DR is among the independent risk factors for stroke both in patients with type 1 diabetes [7, 22] and in patients with type 2 diabetes [40]. Thus, the presence and extent of carotid atheromatous disease described in the present study in patients with type 1 diabetes and DR may be one of the factors associated with the higher risk of stroke described in patients with type 1 diabetes given that the presence of carotid plaque is an accepted independent risk factor for stroke. Lipid concentrations are strongly related to the risk of cardiovascular disease.

In patients with type 1 diabetes, it has been reported that in the context of good glycemic control HDL cholesterol is often similar or higher, and triglycerides and LDL cholesterol are often lower in type 1 diabetes in comparison with non-diabetic subjects [41]. This is consistent with the fair glycemic control observed in type 1 diabetes patients in our study. In the current study, the increased HDL concentration observed in type 1 diabetes compared with control subjects may be related to the increased waist circumference in control subjects. The latter has already been found to be associated with reduced HDL concentrations in patients with type 1 diabetes [42].

The current study has several limitations. First, the study design does not allow for the identification of a pathophysiological link between DR and atherosclerosis. Additionally, the initial sample size calculation was

primarily based on the presence of DR and not on the severity of this microvascular complication; given our findings, a larger study may be warranted to confirm the current results.

Conclusions

The present study performed in a large cohort of patients with type 1 diabetes free from CV disease shows a higher prevalence and burden of carotid atherosclerotic disease in these patients. In a similar way to what has been described in patients with type 2 diabetes, the presence of advanced stages of DR is independently associated with the presence of carotid plaques and the burden of atherosclerotic disease in patients with type 1 diabetes. Given the association described between the atherosclerotic plaque burden and the risk of future CV events in the general population, the patients with type 1 diabetes and DR may be a subgroup of patients who should be regarded at increased risk for future CV events and should be followed more closely to prevent CV disease. The follow-up of the whole cohort of our patients with type 1 diabetes may help to address these issues. The current findings should lead to an increased awareness of DR as a non-classic cardiovascular risk factor for type 1 diabetes and to its proper consideration for preventive treatment among clinicians.

Additional file

Additional file 1: Table S1. Multivariate and multinomial logistic regression models of the presence/absence of atherosclerotic plaque, none vs one plaque, and none vs multiple plaques in patients with type 1 diabetes with DR as a variable introduced as stages No/Mild/>Mild. **Table S2.** Multivariate and multinomial logistic regression models of the presence/absence of atherosclerotic plaque, none vs one plaque, and none vs multiple (≥ 2) plaques in patients with type 1 diabetes with DR as a variable introduced as presence/absence. **Table S3.** Multivariate and multinomial logistic regression models of the presence/absence of atherosclerotic plaque, none vs one plaque, and none vs multiple (≥ 2) plaques in the whole study group.

Abbreviations

CV: cardiovascular; DR: diabetic retinopathy; CKD: chronic kidney disease; IMT: intima-media thickness; eGFR: estimated glomerular filtration rate.

Authors' contributions

MC and EC contributed to the study design, conducting the study, data analysis, and writing of the manuscript. NA and DM contributed to the study design and coordination, conducting the study, data analysis, and writing of the manuscript. XV, MG, MH, FV, MM, AT, and ER contributed to the data collection and conducting the study. AA, AB, AL, MP-D, and JF-N. contributed to data interpretation and discussion. DM is the guarantor of this work and, as such, has full access to all the data in the study and takes responsibility for the integrity of the data and the accuracy of the data analysis. All authors read and approved the final manuscript.

Author details

¹ Department of Ophthalmology, University Hospital Germans Trias i Pujol, Badalona, Spain. ² Department of Endocrinology and Nutrition, University Hospital and Health Science Research Institute Germans Trias i Pujol,

Carretera Canyet S/N, 08916 Badalona, Spain. ³ Center for Biomedical Research on Diabetes and Associated Metabolic Diseases (CIBERDEM), Barcelona, Spain. ⁴ Biomedical Research Institute of Lleida, Lleida, Spain. ⁵ Department of Endocrinology and Nutrition, University Hospital Arnau de Vilanova, Lleida, Spain. ⁶ Department of Ophthalmology, University Hospital Arnau de Vilanova, Lleida, Spain. ⁷ Department of Medicine, Barcelona Autonomous University (UAB), Barcelona, Spain. ⁸ Department of Surgery, Barcelona Autonomous University (UAB), Barcelona, Spain. ⁹ Primary Health Care Center Raval Sud, Gerència d'Atenció Primària, Institut Català de la Salut, Barcelona, Spain. ¹⁰ Department of Medicine, University of Padova, Padua, Italy.

Acknowledgements

The authors thank Montserrat Martinez (Statistics Unit, IRB Lleida) for her valuable assistance in conducting the statistical analysis. We particularly acknowledge the patients, IGTP-HUGTP and IRB Lleida (B.0000682) Biobanks (part of the Spanish National Biobanks Network of ISCIII PT13/0010/0009 and PT13/0010/0014, respectively), and the Tumor Bank Network of Catalonia for their collaboration.

Competing interests

The authors declare that they have no competing interests.

Availability of data and materials

Primary material is held by the authors.

Consent for publication

Authors give full consents for publication of the present article.

Ethics approval and consent to participate

The Local Ethics Committee of both participating centers approved the protocol, and all the participants signed informed consent forms.

Funding

This research was supported by grants from the Spanish Ministry of Health, the Carlos III National Institute of Health (PI12/0183 and PI15/0625) and European Regional Development Fund (ERDF). CIBER for Diabetes and Associated Metabolic Diseases (CIBERDEM) is an initiative of ISCIII, Spain. The Health Sciences Research Institute Germans Trias i Pujol is part of the CERCA Programme/Generalitat de Catalunya.

Publisher's Note

Springer Nature remains neutral with regard to jurisdictional claims in published maps and institutional affiliations.

Received: 11 February 2018 Accepted: 18 April 2018

Published online: 04 May 2018

References

- de Ferranti SD, de Boer IH, Fonseca V, et al. Type 1 diabetes mellitus and cardiovascular disease: a scientific statement from the American heart association and American diabetes association. *Circulation*. 2014;130:1110–30.
- Lind M, Svensson AM, Kosiborod M, et al. Glycemic control and excess mortality in type 1 diabetes. *N Engl J Med*. 2014;371:1972–82.
- Livingstone SJ, Looker HC, Hothersall EJ, et al. Risk of cardiovascular disease and total mortality in adults with type 1 diabetes: Scottish registry linkage study. *PLoS Med*. 2012;9:e1001321.
- Brownlee M. The pathobiology of diabetic complications: a unifying mechanism. *Diabetes*. 2005;54:1615–25.
- Cheung N, Mitchell P, Wong TY. Diabetic retinopathy. *Lancet*. 2010;376:124–36.
- Li LJ, Lamoureux E, Wong TY, Lek N. Short-term poor glycemic control and retinal microvascular changes in pediatric type 1 diabetes patients in Singapore: a pilot study. *BMC Ophthalmol*. 2017;17:60.
- Kramer CK, Rodrigues TC, Canani LH, Gross JL, Azevedo MJ. Diabetic retinopathy predicts all-cause mortality and cardiovascular events in both type 1 and 2 diabetes: meta-analysis of observational studies. *Diabetes Care*. 2011;34:1238–44.
- Arcidiacono MV, Traveset A, Rubinat E, et al. Microangiopathy of large artery wall: a neglected complication of diabetes mellitus. *Atherosclerosis*. 2013;228:142–7.
- Gerstein HC, Ambrosius WT, Danis R, et al. Diabetic retinopathy, its progression, and incident cardiovascular events in the ACCORD trial. *Diabetes Care*. 2013;36:1266–71.
- Almeida FK, Esteves JF, Gross JL, Biavatti K, Rodrigues TC. Severe forms of retinopathy predict the presence of subclinical atherosclerosis in type 1 diabetes subjects. *Arq Bras Cardiol*. 2011;97(4):346–9.
- Araszkievicz A, Rogowicz-Frontczak A, Zozulinska-Ziolkiewicz D, Pilacinski S, Wykretowicz A, Wierusz-Wysocka B. Presence of retinopathy in type 1 diabetic patients is associated with subclinical macroangiopathy. *Scand J Clin Lab Invest*. 2011;71(7):563–8.
- de Boer IH, Gao X, Cleary PA, et al. Diabetes control and complications trial/epidemiology of diabetes interventions and complications (DCCT/EDIC) research group. Albuminuria changes and cardiovascular and renal outcomes in type 1 diabetes: the DCCT/EDIC study. *Clin J Am Soc Nephrol*. 2016;11:1969–77.
- Thorn LM, Gordin D, Harjutsalo V, et al. The presence and consequence of nonalbuminuric chronic kidney disease in patients with type 1 diabetes. *Diabetes Care*. 2015;38:2128–33.
- Weber LA, Cheezum MK, Reese JM, et al. Cardiovascular imaging for the primary prevention of atherosclerotic cardiovascular disease events. *Curr Cardiovasc Imaging Rep*. 2015;8:36.
- O'Leary DH, Polak JF, Kronmal RA, et al. Thickening of the carotid wall. A marker for atherosclerosis in the elderly? Cardiovascular health study collaborative research group. *Stroke*. 1996;27:224–31.
- Chambless LE, Heiss G, Folsom AR, et al. Association of coronary heart disease incidence with carotid arterial wall thickness and major risk factors: the atherosclerosis risk in communities (ARIC) study, 1987–1993. *Am J Epidemiol*. 1997;146:483–94.
- Nambi V, Chambless L, Folsom AR, et al. Carotid intima-media thickness and presence or absence of plaque improves prediction of coronary heart disease risk: the ARIC (atherosclerosis risk in communities) study. *J Am Coll Cardiol*. 2010;55:1600–7.
- Gepner AD, Young R, Delaney JA, et al. Comparison of coronary artery calcium presence, carotid plaque presence, and carotid intima-media thickness for cardiovascular disease prediction in the multi-ethnic study of atherosclerosis. *Circ Cardiovasc Imaging*. 2015;8:e002262.
- Sillescu H, Muntendam P, Adourian A, et al. Carotid plaque burden as a measure of subclinical atherosclerosis: comparison with other tests for subclinical arterial disease in the high risk plaque BiImage study. *JACC Cardiovasc Imaging*. 2012;5:681–9.
- Touboul PJ, Labreuche J, Vicaud E, Amarenco P, GENIC Investigators. Carotid intima-media thickness, plaques, and Framingham risk score as independent determinants of stroke risk. *Stroke*. 2005;36:1741–5.
- Sundquist K, Li X. Type 1 diabetes as a risk factor for stroke in men and women aged 15–49: a nationwide study from Sweden. *Diabet Med*. 2006;23:1261–7.
- Hägg S, Thorn LM, Putaala J, et al. Incidence of stroke according to presence of diabetic nephropathy and severe diabetic retinopathy in patients with type 1 diabetes. *Diabetes Care*. 2013;36:4140–6.
- Alonso N, Traveset A, Rubinat E, et al. Type 2 diabetes-associated carotid plaque burden is increased in patients with retinopathy compared to those without retinopathy. *Cardiovasc Diabetol*. 2015;14:33.
- de Kreutzenberg SV, Coracina A, Volpi A, et al. Microangiopathy is independently associated with presence, severity and composition of carotid atherosclerosis in type 2 diabetes. *Nutr Metab Cardiovasc Dis*. 2011;21:286–93.
- Wu Y, He J, Sun X, et al. Carotid atherosclerosis and its relationship to coronary heart disease and stroke risk in patients with type 2 diabetes mellitus. *Medicine (Baltimore)*. 2017;96:e8151.
- Wilkinson CP, Ferris FL 3rd, Klein RE, et al. Proposed international clinical diabetic retinopathy and diabetic macular edema disease severity scales. *Ophthalmology*. 2003;110:1677–82.
- Touboul PJ, Hennerici MG, Meairs S, et al. Mannheim carotid intima-media thickness consensus (2004–2006). An update on behalf of the advisory board of the 3rd and 4th watching the risk symposium, 13th and 15th European stroke conferences, Mannheim, Germany, 2004, and Brussels, Belgium, 2006. *Cerebrovasc Dis*. 2007;23:75–80.

28. Sun YP, Cai YY, Li HM, Deng SM, Leng RX, Pan HF. Increased carotid intima-media thickness (CIMT) levels in patients with type 1 diabetes mellitus (T1DM): a meta-analysis. *J Diabetes Complicat.* 2015;29:724–30.
29. Distiller LA, Joffe BI, Melville V, Welman T, Distiller GB. Carotid artery intima-media complex thickening in patients with relatively long-surviving type 1 diabetes mellitus. *J Diabetes Complicat.* 2006;20:280–4.
30. Ogawa Y, Uchigata Y, Iwamoto Y. Progression factors of carotid intima-media thickness and plaque in patients with long-term, early-onset type 1 diabetes mellitus in Japan: simultaneous comparison with diabetic retinopathy. *J Atheroscler Thromb.* 2009;16:821–8.
31. Hernández M, López C, Real J, Valls J, Ortega-Martinez de Victoria E, Vázquez F, Rubinat E, Granado-Casas M, Alonso N, Molí T, Betriu A, Lecube A, Fernández E, Leslie RD, Mauricio D. Preclinical carotid atherosclerosis in patients with latent autoimmune diabetes in adults (LADA), type 2 diabetes and classical type 1 diabetes. *Cardiovasc Diabetol.* 2017;16:94.
32. Bernard S, Sérusclat A, Targe F, et al. Incremental predictive value of carotid ultrasonography in the assessment of coronary risk in a cohort of asymptomatic type 2 diabetic subjects. *Diabetes Care.* 2005;28:1158–62.
33. Catalan M, Herreras Z, Pinyol M, et al. Prevalence by sex of preclinical carotid atherosclerosis in newly diagnosed type 2 diabetes. *Nutr Metab Cardiovasc Dis.* 2015;25:742–8.
34. Sell DR, Sun W, Gao X, Strauch C, Lachin JM, Cleary PA, Genuth S, Vincent M, Monnier VM, The DCCT/EDIC Research Group. Skin collagen fluorophore LW-1 versus skin fluorescence as markers for the long-term progression of subclinical macrovascular disease in type 1 diabetes. *Cardiovasc Diabetol.* 2016;15:30.
35. Osawa S, Katakami N, Kuroda A, Takahara M, Sakamoto F, Kawamori D, Matsuoka T, Matsuhisa M, Shimomura I. Skin autofluorescence is associated with early-stage atherosclerosis in patients with type 1 diabetes. *J Atheroscler Thromb.* 2017;24:312–26.
36. Bradley TJ, Slorach C, Mahmud FH, Dunger DB, Deanfield J, Deda L, Elia Y, Har RLH, Hui W, Moineddin R, Reich HN, Scholey JW, Mertens L, Sochett E, Cherney DZI. Early changes in cardiovascular structure and function in adolescents with type 1 diabetes. *Cardiovasc Diabetol.* 2016;15:31.
37. Peeters SA, Engelen L, Buijs J, Chaturvedi N, Fuller JH, Jorsal A, Parving HH, Tarnow L, Theilade S, Rossing P, Schalkwijk CG, Stehouwer CDA. Circulating matrix metalloproteinases are associated with arterial stiffness in patients with type 1 diabetes: pooled analysis of three cohort studies. *Cardiovasc Diabetol.* 2017;16:139.
38. Heier M, Borja MS, Brunborg C, Seljeflot I, Margeisdottir HD, Hanssen KF, Dahl-Jørgensen K, Oda MN. Reduced HDL function in children and young adults with type 1 diabetes. *Cardiovasc Diabetol.* 2017;16:85.
39. Li LX, Zhao CC, Ren Y, et al. Prevalence and clinical characteristics of carotid atherosclerosis in newly diagnosed patients with ketosis-onset diabetes: a cross-sectional study. *Cardiovasc Diabetol.* 2013;12:18.
40. Xie J, Ikram MK, Cotch MF, et al. Association of diabetic macular edema and proliferative diabetic retinopathy with cardiovascular disease: a systematic review and meta-analysis. *JAMA Ophthalmol.* 2017;135:586–93.
41. Guy J, Ogden L, Wadwa RP, Hamman RF, Mayer-Davis EJ, Liese AD, D'Agostino R Jr, Marcovina S, Dabelea D. Lipid and lipoprotein profiles in youth with and without type 1 diabetes: the SEARCH for diabetes in youth case-control study. *Diabetes Care.* 2009;32(3):416–20.
42. Fernández-Miró M, Chillarón JJ, Albareda M, Fontserè S, Colom C, Vila L, Pedro-Botet J, Flores JLR, TEST-T1D study group. Hypertriglyceridemic waist in type 1 diabetes patients: prevalence and related factors. *Minerva Endocrinol.* 2017;42(1):1–7.

Ready to submit your research? Choose BMC and benefit from:

- fast, convenient online submission
- thorough peer review by experienced researchers in your field
- rapid publication on acceptance
- support for research data, including large and complex data types
- gold Open Access which fosters wider collaboration and increased citations
- maximum visibility for your research: over 100M website views per year

At BMC, research is always in progress.

Learn more biomedcentral.com/submissions



Table S1. Multivariate and multinomial logistic regression models of the presence/absence of atherosclerotic plaque, none vs one plaque, and none vs multiple plaques in patients with type 1 diabetes with DR as a variable introduced as stages No/Mild/>Mild.

	Presence of any carotid plaques Vs. No plaque *			Burden of carotid plaques †					
				One plaque vs. No plaque			Multiple plaques vs. No plaque		
	OR	95% CI	P	OR	95% CI	P	OR	95% CI	P
Sex, woman	0.830	0.431 - 1.591	0.574	1.015	0.479 - 2.152	0.968	0.579	0.243 - 1.378	0.218
Age, years	1.104	1.065 - 1.149	<0.001	1.068	1.022 - 1.116	0.003	1.152	1.095 - 1.212	<0.001
BMI, Kg/m ²	1.009	0.934 - 1.090	0.819	1.005	0.920 - 1.098	0.911	1.009	0.912 - 1.115	0.869
Dyslipidemia	3.271	1.754 - 6.184	<0.001	3.874	1.809 - 8.297	0.001	2.839	1.241 - 6.495	0.014
LDL, mg/dL	1.006	0.995 - 1.018	0.310	1.003	0.990 - 1.016	0.678	1.012	0.997 - 1.028	0.123
DBP, mmHg	1.000	0.968 - 1.032	0.992	1.016	0.979 - 1.054	0.406	0.978	0.938 - 1.019	0.281
PP, mmHg	1.029	1.006 - 1.052	0.014	1.017	0.991 - 1.044	0.205	1.047	1.016 - 1.078	0.003
Smoking	2.264	1.202 - 4.364	0.013	2.146	1.027 - 4.485	0.043	2.452	1.030 - 5.837	0.044
Urine alb/creat	1.018	1.006 - 1.035	0.013	1.017	1.003 - 1.032	0.021	1.018	1.000 - 1.036	0.050
Diabetes duration, years	0.988	0.956 - 1.021	0.467	1.006	0.969 - 1.045	0.745	0.962	0.923 - 1.003	0.068
DR: Mild	1.352	0.661 - 2.760	0.406	1.422	0.638 - 3.170	0.391	1.187	0.451 - 3.122	0.728
Advanced	2.658	1.032 - 6.952	0.044	1.630	0.525 - 5.061	0.398	4.710	1.475 - 15.039	0.009

CI, confidence interval; DBP, diastolic blood pressure; PP, pulse pressure; OR, odds ratio. *The logistic model showed a good discrimination with an AUC of 0.883 (95%CI: [0.846, 0.919] and no significant lack of calibration (Hosmer-Lemeshow test p-value= 0.15). †The burden of carotid plaques was modeled by a multinomial logistic regression model.

Table S2. Multivariate and multinomial logistic regression models of the presence/absence of atherosclerotic plaque, none vs one plaque, and none vs multiple (≥ 2) plaques in patients with type 1 diabetes with DR as a variable introduced as presence/absence.

	Presence of any carotid plaques vs.				Burden of carotid plaques †				
	No plaque *		One plaque vs. No plaque		Multiple plaques vs. No plaque				
	OR	95% CI	P	OR	95% CI	P	OR	95% CI	P
Sex, woman	0.792	0.415 - 1.505	0.478	1.018	0.484 - 2.144	0.962	0.517	0.221 - 1.212	0.130
Age, years	1.103	1.064 - 1.147	<0.001	1.069	1.023 - 1.117	0.003	1.148	1.092 - 1.206	<0.001
BMI, kg/m ²	1.014	0.939 - 1.094	0.725	1.008	0.923 - 1.100	0.864	1.021	0.925 - 1.128	0.677
Dyslipemia	3.288	1.768 - 6.198	<0.001	3.827	1.791 - 8.177	0.001	2.952	1.309 - 6.658	0.010
LDL, mg/dL	1.006	0.995 - 1.018	0.311	1.002	0.989 - 1.015	0.765	1.013	0.998 - 1.028	0.092
DBP, mmHg	0.997	0.966 - 1.029	0.869	1.015	0.978 - 1.053	0.435	0.974	0.935 - 1.014	0.200
PP, mmHg	1.030	1.007 - 1.054	0.010	1.017	0.990 - 1.044	0.216	1.048	1.018 - 1.079	0.002
Smoking, yes	2.204	1.175 - 4.223	0.015	2.116	1.016 - 4.409	0.046	2.377	1.015 - 5.568	0.047
Urine alb/creat	1.020	1.007 - 1.037	0.008	1.018	1.003 - 1.034	0.018	1.022	1.004 - 1.040	0.015
Diabetes duration, years	0.991	0.960 - 1.024	0.596	1.007	0.970 - 1.045	0.734	0.970	0.932 - 1.010	0.138
DR, yes	1.638	0.851 - 3.167	0.140	1.445	0.677 - 3.082	0.342	1.925	0.829 - 4.469	0.129

CI, confidence interval; DBP, diastolic blood pressure; PP, pulse pressure; OR, odds ratio. *The logistic model showed a good discrimination with an AUC of 0.883 (95%CI: [0.847, 0.919] and no significant lack of calibration (Hosmer-Lemeshow test p-value= 0.29). †The burden of carotid plaques was modeled by a multinomial logistic regression model.

Table S3. Multivariate and multinomial logistic regression models of the presence/absence of atherosclerotic plaque, none vs one plaque, and none vs multiple (≥ 2) plaques in the whole study group.

	Presence of carotid plaques vs. No plaque *				Burden of carotid plaques †				
	One plaque vs. No plaque		Multiple vs. No plaque		One plaque vs. No plaque		Multiple vs. No plaque		
	OR	95% CI	p	OR	95% CI	p	OR	95% CI	p
Sex, woman	0.699	0.441 - 1.103	0.125	0.891	0.518 - 1.533	0.678	0.510	0.281 - 0.928	0.028
Age, years	1.097	1.070 - 1.126	<0.001	1.080	1.048 - 1.112	<0.001	1.119	1.084 - 1.156	<0.001
BMI, Kg/m ²	1.055	0.999 - 1.114	0.052	1.049	0.985 - 1.118	0.138	1.059	0.989 - 1.135	0.103
Dyslipidemia	2.879	1.765 - 4.720	<0.001	3.250	1.812 - 5.830	<0.001	2.492	1.333 - 4.656	0.004
LDL cholesterol, mg/dL	1.007	0.999 - 1.014	0.099	1.005	0.996 - 1.014	0.299	1.009	0.999 - 1.020	0.069
DBP, mmHg	0.999	0.976 - 1.023	0.950	1.009	0.981 - 1.037	0.542	0.988	0.959 - 1.018	0.448
PP, mmHg	1.037	1.018 - 1.056	<0.001	1.025	1.003 - 1.047	0.026	1.052	1.028 - 1.076	<0.001
Interaction diabetes - smoking ‡									
Type 1 diabetes if no smoking	0.526	0.250 - 1.096	0.088	0.467	0.198 - 1.100	0.082	0.643	0.231 - 1.790	0.398
Type 1 diabetes if smoking	1.378	0.720 - 2.649	0.333	1.701	0.765 - 3.781	0.193	1.117	0.496 - 2.512	0.789
Smoking if no type 1 diabetes	0.972	0.501 - 1.893	0.933	0.671	0.300 - 1.498	0.330	1.573	0.635 - 3.897	0.328
Smoking if type 1 diabetes	2.546	1.397 - 4.728	0.003	2.443	1.201 - 4.971	0.014	2.733	1.254 - 5.957	0.012

CI, confidence interval; DBP, diastolic blood pressure; PP, pulse pressure; OR, odds ratio, *The logistic regression model showed a good discrimination with an AUC of 0.865 (95%CI: [0.835, 0.894] and no significant lack of calibration (Hosmer-Lemeshow test p-value= 0.12). †The burden of carotid plaques was modeled by a multinomial logistic regression model. ‡OR were estimated from the fitted model by fixing the value of the second variable in case of interaction. test p-value= 0.12) (1). The burden of carotid plaques was modeled by a multinomial logistic regression model (2).

5.2. Article número 2

Assessment of Inner Retinal Layers and Choroidal Thickness in Type 1 Diabetes Mellitus: A Cross-Sectional Study.

Avaluació de les capes internes de la retina i de l'espessor coroïdal en diabetes mellitus tipus 1: un estudi transversal.





Carbonell M, Alonso N, Castelblanco E, Real J, Ramírez-Morros A, Simó R, Hernández C, Jurjo C, Traveset A, Valldeperas X, Mauricio D.

Journal of Clinical Medicine. 2019;8(9),1412. doi: 10.3390/jcm8091412

Factor d'impacte 2019: 5,688; quartil 1

Article

Assessment of Inner Retinal Layers and Choroidal Thickness in Type 1 Diabetes Mellitus: A Cross-Sectional Study

Marc Carbonell ^{1,2,†}, Núria Alonso ^{3,4,5,†}, Esmeralda Castelblanco ^{4,6,7,†} , Jordi Real ^{4,7},
Anna Ramírez-Morros ³, Rafael Simó ^{4,8} , Cristina Hernández ^{4,8} , Carme Jurjo ^{9,10},
Alicia Traveset ^{9,10}, Xavier Valldeperas ^{1,2,*} and Dídac Mauricio ^{4,5,6,7,10,*} 

¹ Department of Ophthalmology, University Hospital Germans Trias i Pujol, 08916 Badalona, Spain

² Department of Surgery, Barcelona Autonomous University (UAB), 08035 Barcelona, Spain

³ Department of Endocrinology and Nutrition, University Hospital and Health Science Research Institute Germans Trias i Pujol, 08916 Badalona, Spain

⁴ Centre for Biomedical Research on Diabetes and Associated Metabolic Diseases (CIBERDEM), 08907 Barcelona, Spain

⁵ Department of Medicine, Barcelona Autonomous University (UAB), 08035 Barcelona, Spain

⁶ Department of Endocrinology & Nutrition, Hospital de la Santa Creu i Sant Pau & Institut d'Investigació Biomèdica Sant Pau (IIB Sant Pau), 08041 Barcelona, Spain

⁷ DAP-Cat Group, Unitat de Suport a la Recerca Barcelona, Fundació Institut Universitari per a la Recerca a l'Atenció Primària de Salut Jordi Gol i Gurina (IDIAPJGol), 08025 Barcelona, Spain

⁸ Department of Endocrinology and Nutrition, Hospital Universitari Vall d'Hebron, Diabetes and Metabolism Research Unit, Vall d'Hebron Institut de Recerca (VHIR), Universitat Autònoma de Barcelona, 08035 Barcelona, Catalonia, Spain

⁹ Department of Ophthalmology, University Hospital Arnau de Vilanova, 25198 Lleida, Spain

¹⁰ Biomedical Research Institute of Lleida (IRBLleida) & University of Lleida, 25198 Lleida, Spain

* Correspondence: xvalldeperas@gmail.com (X.V.); didacmauricio@gmail.com (D.M.);
Tel.: +34-93-497-8859 (X.V.); +34-93-556-5661 (D.M.)

† Authors contributed equally.

Received: 30 July 2019; Accepted: 4 September 2019; Published: 8 September 2019



Abstract: Recent studies have shown that retinal neurodegeneration may precede visible vascular changes in diabetic retinopathy (DR). In addition, the relationship of choroidal thickness (CT) with DR stage is not well defined. To assess the inner retinal and choroidal structural changes in type 1 diabetic subjects (T1D), a cross-sectional study was conducted in 242 T1D patients and in 69 age-matched, non-diabetic individuals. The nasal retinal nerve fibre layer (RNFL) thickness was lower in T1D patients without DR ($p < 0.001$), with mild DR ($p < 0.001$), and with advanced DR ($p < 0.001$) compared to control subjects. The ganglion cell layer (GCL) thickness was lower in T1D patients with advanced DR compared to those with mild DR ($p = 0.003$) and without DR ($p < 0.001$) and compared to the control subjects ($p < 0.001$). T1D subjects with no DR and mild DR had higher CT than the control subjects, but the CT in T1D patients with advanced DR was lower ($p = 0.038$) than that in T1D subjects with mild DR and was not significantly different from that of the control subjects. In conclusion, T1D subjects showed a significant thinning of the nasal RNFL in the early stages of the disease, even before any vascular changes in the retina. A decrease in the GCL thickness during advanced DR stages was observed. Choroidal thickness was higher in T1D subjects without DR and in early DR stages but decreased in advanced stages.

Keywords: type 1 diabetes; diabetic retinopathy; retinal nerve fibre layer; ganglion cell layer; choroid

1. Introduction

Diabetic retinopathy (DR) is one of the leading causes of visual impairment and preventable blindness among the adult working-age population in developed countries. DR is a multifactorial disease with many different risk factors, including glycated haemoglobin (HbA1c), blood pressure, and serum lipid levels [1,2]. Classically, DR has primarily been considered a microvascular disorder in which the initial manifestations include retinal microaneurysms, capillary alterations, and haemorrhaging. These vascular alterations may lead to degeneration of the neuronal and glial structures of the inner retina as the disease progresses. However, data from recent studies using spectral-domain optical coherence tomography (SD-OCT) imaging suggest that morphological changes in retinal neurodegeneration may precede any visible vascular changes [3–7]. In this regard, the earliest neurodegenerative alterations occur in the main layers of the inner retina, as evidenced by the thinning of the retinal nerve fibre layer (RNFL) and the ganglion cell complex (GCC) [4,6–8].

Choroidal alterations also play a key role in the pathophysiology of several retinal diseases, including DR [9–12]. Choroidal thickness (CT) is considered a measure of choroidal blood flow, which supplies the outer retinal layers. Several studies have described the presence of choroidal vasculopathy in diabetic subjects [9,13–16]. However, those studies—most of which were performed in a paediatric population—have reported contradictory findings, likely due to their small sample sizes. A similar controversy exists for the presence of retinal neurodegeneration in subjects who have diabetes without DR. The published data are contradictory, with some authors finding no differences in RNFL or ganglion cell layer (GCL) thickness in patients with type 1 diabetes (T1D) without DR compared to healthy control subjects [17,18], whereas other authors have described differences in these structures between diabetic patients and control subjects [19]. In this context, the aims of the present study were (1) to evaluate the retinal and choroidal structures in a large cohort of patients with T1D using SD-OCT and (2) to determine whether retinal and choroidal alterations are correlated with the degree of diabetic retinopathy.

2. Experimental Section

2.1. Patients

This was a cross-sectional study conducted in subjects diagnosed with T1D recruited from outpatient clinics at two university hospitals within the same health care organization (Institut Català de la Salut) in Catalonia, Spain.

The inclusion criteria for T1D subjects were as follows: (1) age ≥ 18 years, (2) diagnosis of T1D with disease duration \geq one year, (3) normal renal function (estimated glomerular filtration rate > 60 mL/min), (4) urine albumin excretion rate < 300 mg/g, and (5) the absence of cardiovascular disease (ischaemic heart disease, cerebrovascular disease, peripheral arterial disease, and heart failure) or diabetic foot disease.

The control group consisted of 69 healthy age- and sex-matched volunteers. The selection criteria for the control subjects were the same as those for the T1D subjects, except for the specific microvascular complications (retinopathy and albuminuria). Additional inclusion criteria for the control subjects were: (1) fasting glucose < 100 mg/dL and (2) HbA1c $< 5.7\%$. Ophthalmologic exclusion criteria for both groups included a refractive error of 5 dioptres or more, concomitant retinal diseases, ocular inflammation, glaucoma, macular oedema, previous surgery (during the year before the exam), and laser photocoagulation (during the six months before the exam).

The present subject sample was a subset of 340 T1D subjects included in a previously published study aimed at assessing the association of subclinical carotid atherosclerotic disease with the presence and severity of diabetic retinopathy [20]. For the current study, it was also important to exclude patients with previous cardiovascular disease and/or chronic kidney disease, as these two conditions are known to be associated with vascular damage. Of those 340 subjects, 98 were excluded from the present study either because they did not undergo SD-OCT ($n = 78$) or due to the presence of

ophthalmologic exclusion criteria ($n = 20$) as follows: glaucoma ($n = 3$); laser treatments in the previous 6 months ($n = 2$); myopia > 5 dioptres ($n = 6$); and proliferative diabetic retinopathy treated with photocoagulation ($n = 9$). As a result, a total of 242 subjects were included in the current study.

2.2. Clinical Assessment

Serum and urine samples were collected in the fasting state. Subject characteristics (gender, age, and ethnicity), anthropometric parameters (weight, height, body mass index, and waist circumference), other parameters (hypertension, dyslipidaemia, smoking, medication, and disease duration) and laboratory measurements (glucose, HbA1c, triglycerides, total/HDL/LDL cholesterol, creatinine, and albumin/creatinine ratio), assessed using standard laboratory methods previously described, were recorded [21].

2.3. Ophthalmic Examination

A complete ophthalmological evaluation, including retinopathy classification, was performed by two expert ophthalmologists (MC and CJ) in both the patient and control groups. Optical coherence tomography measurements were performed using spectral-domain OCT (Cirrus HD-OCT, model 4000, Carl Zeiss Meditec, Dublin, CA, USA) to measure RNFL, GCL, and CT. Only SD-OCT scans with a signal strength > 8 were used for the analysis. RNFL thickness was measured according to an Optic Disc Cube 200×200 protocol, with the data calculated automatically by quadrant (temporal, superior, nasal, inferior). Mean values were also calculated. The GCL thickness was measured (including mean and minimum thicknesses) using the Macula Cube 512×128 protocol around the fovea. Choroidal thickness was measured using enhanced-depth imaging (EDI-OCT) with a high-definition 5-line Raster scan pattern. The measurements were made manually with a caliper in three positions (subfoveal, nasal, and temporal to the fovea) at a distance of $2000 \mu\text{m}$. Choroidal thickness was calculated as the vertical distance between the first hyperreflective line (Bruch's membrane) and the second hyperreflective line (the internal surface of the sclera) [22].

DR was classified into five stages according to the Early Treatment Diabetic Retinopathy Study (ETDRS) classification [23], as follows: (1) no apparent retinopathy, (2) mild non-proliferative retinopathy (NPDR), (3) moderate NPDR, (4) severe NPDR, and (5) proliferative diabetic retinopathy (PRD). Diabetic subjects with DR were reclassified into 2 stages (mild [ETDRS stages 1–2] or advanced [ETDRS stages 3–4] DR). Additionally, subjects with SD-OCT choroid measurements of 2 or more standard deviations above the mean value observed in the control group were classified as having a thickening of the choroid. Further, subjects with SD-OCT RNFL measurements less than 2 standard deviations below the mean value observed in the control group were classified as having a thinning of the RNFL. For the analysis, we used the ophthalmological variables obtained for the right eye if both eyes had the same DR grade. Otherwise, the variables from the eye with the highest DR grade were selected.

The ethics committees of both participating centres approved the study, which was performed in accordance with the principles of the Declaration of Helsinki. Written informed consent was obtained from all participants.

2.4. Statistical Analysis

A descriptive between-group comparison was performed to assess homogeneity in the clinical characteristics of the study population. Student's *t*-test was performed to determine the significant differences between two groups (T1D versus control) in the quantitative variables, and a Chi-square test was used to compare qualitative variables between groups. Univariate and multivariate regression models were performed to estimate the crude and adjusted associations. The multivariate results were adjusted for sex, age, hypertension, dyslipidaemia, and body mass index (BMI).

The subanalysis in the T1D subjects was performed by examining the association between the DR grade and the ophthalmological variables. Differences between groups were evaluated by analysis of

variance (ANOVA), and p values were corrected using the post hoc Tukey test. Linear multivariate regression models were performed to assess the associations for each ophthalmological variable. Correction for multiple comparisons was performed using the Benjamini–Hochberg procedure (or false discovery rate). The cut-off for statistical significance was set as $p < 0.05$. The statistical R package (v. 3.5.1, Free Software Foundation, <https://www.r-project.org/>) was used for data management and to perform the statistical analysis.

3. Results

The clinical characteristics of the study group are summarized in Table 1. Hypertension and dyslipidaemia were more prevalent in the T1D group, who also had higher blood pressure (systolic and diastolic) than the control subjects. There were no significant differences between groups in terms of age, sex, ethnicity, smoking habits, BMI, waist circumference, creatinine levels, or urine/albumin/creatinine ratios. The proportion of microalbuminuria was 3.3% (8/242) in T1D and 2.9% (2/69) in the control group. The mean duration of T1D was 20.6 years.

Table 1. Clinical characteristics of the study population.

Variables ¹	Control	Type 1 Diabetes	p Value
<i>N</i>	69	242	-
Age, years	45.1 (11.2)	44.5 (10.7)	0.668
Sex, male	30 (43.5%)	114 (47.1%)	0.692
Ethnicity, Caucasian	69 (100%)	239 (98.8%)	1.000
Current or former smoker	35 (50.7%)	128 (53.2%)	0.387
Antiplatelet agents	0 (0.00%)	67 (27.7%)	<0.001
Dyslipidaemia	5 (7.25%)	95 (39.3%)	<0.001
Hypertension	7 (10.1%)	58 (24.0%)	0.020
Systolic blood pressure, mmHg	118 (13.2)	126 (17.1)	<0.001
Diastolic blood pressure mmHg	71.8 (9.38)	74.4 (10.0)	0.049
Body mass index, kg/m ²	24.6 (3.62)	25.6 (4.05)	0.059
Waist circumference, cm	87.2 (11.0)	88.9 (12.6)	0.290
HbA1c, %	5.28 (0.31)	7.60 (1.03)	<0.001
Total cholesterol, mg/dL	203 (30.8)	180 (28.9)	<0.001
HDL cholesterol, mg/dL	59.9 (12.4)	64.3 (15.4)	0.017
LDL cholesterol, mg/dL	123 (29.3)	102 (24.2)	<0.001
Triglycerides, mg/dL	103 (69.4)	74.4 (34.7)	0.002
Creatinine, mg/dL	0.79 (0.13)	0.77 (0.16)	0.151
Urine albumin/creatinine ratio, mg/g	7.65 (10.4)	7.02 (13.6)	0.684
Diabetes duration, years	-	20.6 (10.4)	-

¹ All data are given as the mean (standard deviation) or n (%). Student's t -test was used for quantitative variables and Chi-square test for qualitative variables. HDL, high density lipoprotein; LDL, low density lipoprotein.

3.1. Ophthalmologic Examination

Of the 242 T1D subjects, 139 (57.4%) did not have DR, 74 (30.6%) had mild DR, and 29 (12%) presented with advanced DR. The clinical variables of the study group according to DR grade are shown in Table S1.

Nasal RNFL was significantly lower in all three T1D subgroups (i.e., those without DR, mild DR, and advanced DR) ($p < 0.001$) than in the control group, contrary to what was observed in the superior and inferior sectors, in which the RNFL was greater in the T1D subjects than in the control subjects $p = 0.004$ and $p < 0.001$, respectively. No significant differences between the T1D subjects and control subjects were observed in the temporal RNFL ($p = 0.283$) (Figure S1, Table S2). The proportion of subjects with retinal thinning assessed in the RNFL in T1D subjects without DR was 1.5% (2/130) in the superior sector, 0.8% (1/131) in the nasal sector, and 1.5% (2/131) in the inferior sector. The presence of retinal thinning in subjects with advanced DR was 11.1% (1/9) in the superior sector, 0% (0/9) in the nasal sector, and 22.2% (2/9) in the inferior sector.

GCL thickness was significantly lower in T1D subjects with advanced DR versus T1D subjects without DR ($p < 0.001$), subjects with mild DR ($p = 0.010$), and the control group ($p < 0.001$) (Table 2, Figure 1). There were no significant differences in GCL between the T1D and control subjects (Table S2).

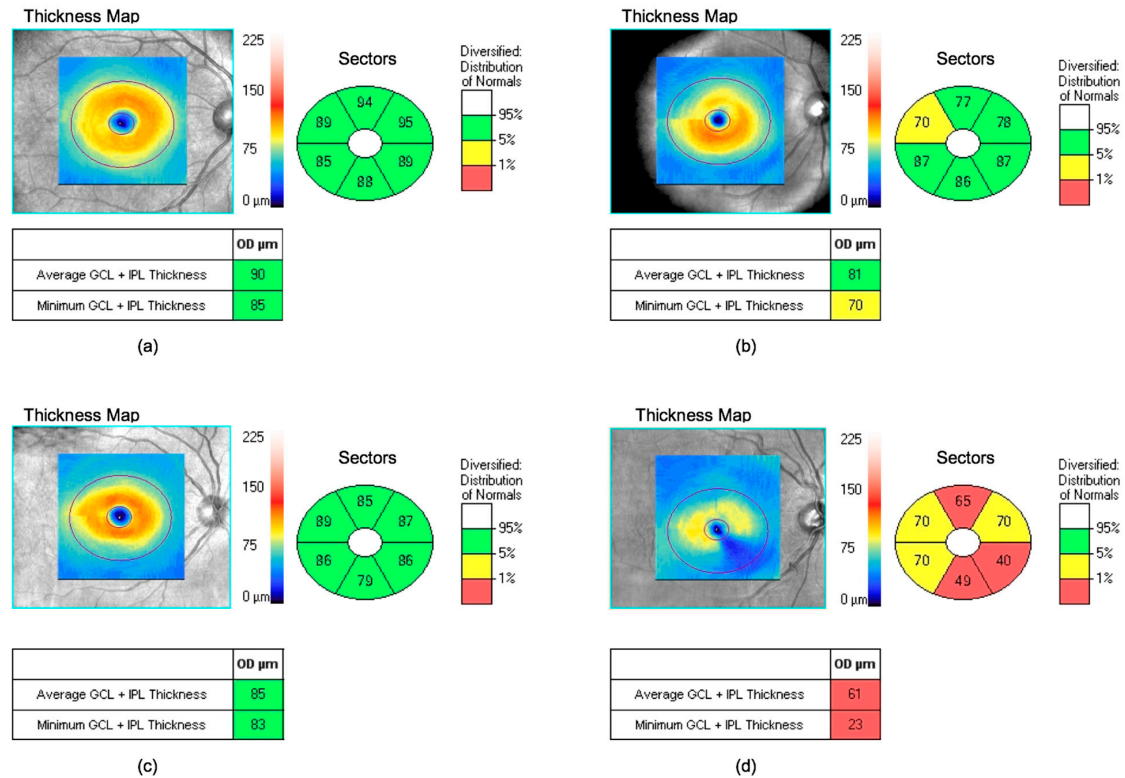


Figure 1. Ganglion cell layer (GCL) measurements by spectral-domain optical coherence tomography: (a) control subjects; (b) T1D subjects with mild DR; (c) type 1 diabetes (T1D) subjects without DR and (d) T1D subjects with advanced diabetic retinopathy (DR). Colours shown in the GCL thickness sector diagram should be interpreted as follows: white indicates expected values above 95%, green is between 5% and 95% (normal), yellow is from 1% to 5% (borderline), and red is below 1% (outside normal limits). OD, right eye.

Choroidal thickness was also significantly greater in the subfoveal ($p < 0.001$), nasal ($p < 0.001$), and temporal ($p = 0.004$) sectors in T1D subjects versus those in the control subjects (Figure 2). Up to 8.3% (11/133) of the T1D subjects without DR presented a thickening of the choroid. This proportion of patients was observed in the three sectors analysed (temporal, nasal, and subfoveal). In relation to the group of T1D subjects with mild DR, thickening was observed in 7.1% (5/70) of subjects in the temporal sector, 17.1% (12/70) in the nasal sector and 10% (7/70) in the subfoveal sector. Choroidal thickness was greater in the T1D subjects with mild DR and without DR compared to control subjects (Figure 2), both for the subfoveal region ($p = 0.006$ and $p < 0.001$, respectively) and the nasal region ($p = 0.001$ and $p < 0.001$, respectively). Temporal CT was greater only in patients with mild DR ($p = 0.005$) versus control subjects. Temporal and nasal CT values were lower in T1D subjects with advanced DR ($p = 0.038$ and $p = 0.045$, respectively) compared to T1D subjects with mild DR (Figure 3, Table 2).

Table 2. Association between diabetic retinopathy grade and ophthalmological variables.

Variables ¹	Control	No DR	Mild DR	Advanced DR	p Overall	p CT vs. No DR	p CT vs. Mild DR	p CT vs. Adv. DR	p No DR vs. Mild DR	p No DR vs. Adv. DR	p Mild DR vs. Adv. DR
CT (subfoveal)	322 (92.6)	367 (93.8)	386 (97.7)	341 (83.7)	<0.001	0.006	<0.001	0.812	0.549	0.526	0.148
CT (nasal)	228 (86.9)	278 (87.4)	300 (89.5)	249 (72.4)	<0.001	0.001	<0.001	0.706	0.314	0.372	0.045
CT (temporal)	291 (76.2)	321 (80.5)	337 (81.8)	289 (76.3)	0.002	0.056	0.005	0.998	0.542	0.206	0.038
GCL (mean)	82.4 (6.6)	84.3 (7.2)	81.4 (10.8)	78.5 (18.8)	0.018	0.561	0.925	0.275	0.175	0.024	0.533
GCL (minimum)	79.6 (10.4)	80.7 (9.9)	77.8 (12)	68 (25.0)	<0.001	0.932	0.821	<0.001	0.373	<0.001	0.003
RNFL (mean)	91.6 (9.8)	95.1 (10.7)	92.5 (19.3)	94.6 (16.7)	0.287	0.305	0.980	0.763	0.545	0.998	0.898
RNFL (temporal)	66.9 (12.5)	65.4 (10.1)	62.9 (13.3)	70.2 (16)	0.056	0.822	0.197	0.681	0.499	0.303	0.063
RNFL (superior)	110 (17.5)	116 (18.0)	119 (16.8)	120 (21)	0.026	0.104	0.035	0.141	0.837	0.852	0.995
RNFL (nasal)	110 (18.2)	75.9 (14.8)	75.5 (18.3)	76.4 (16.0)	<0.001	<0.001	<0.001	<0.001	0.999	0.999	0.997
RNFL (inferior)	111 (17.7)	125 (19.1)	124 (23.9)	118 (31.0)	<0.001	<0.001	0.003	0.484	0.954	0.471	0.725

¹ All data are given as the mean (standard deviation), measure units in μm . Differences between groups were evaluated by analysis of variance (ANOVA), and *p* values were corrected using the post hoc Tukey test. Adv., Advanced; CT, choroidal thickness; GCL, ganglion cell layer; RNFL, retinal nerve fibre layer.

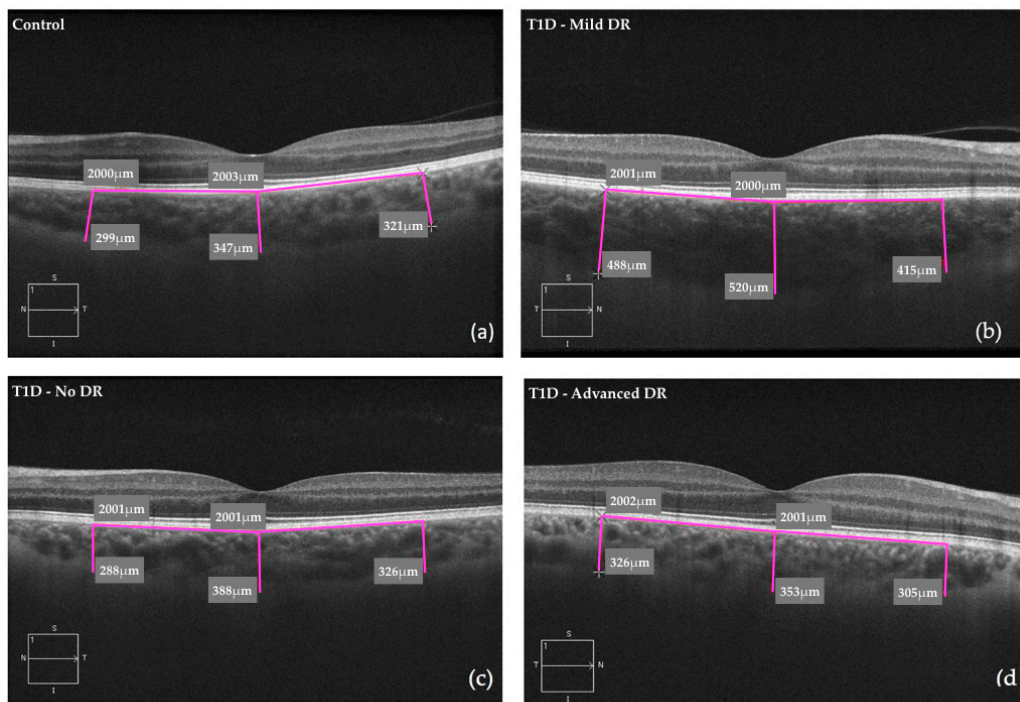


Figure 2. Choroidal measurements by spectral-domain optical coherence tomography: (a) control subjects; (b) T1D subjects with mild DR; (c) T1D subjects without DR and (d) T1D subjects with advanced DR. T1D, type 1 diabetes; DR, diabetic retinopathy.

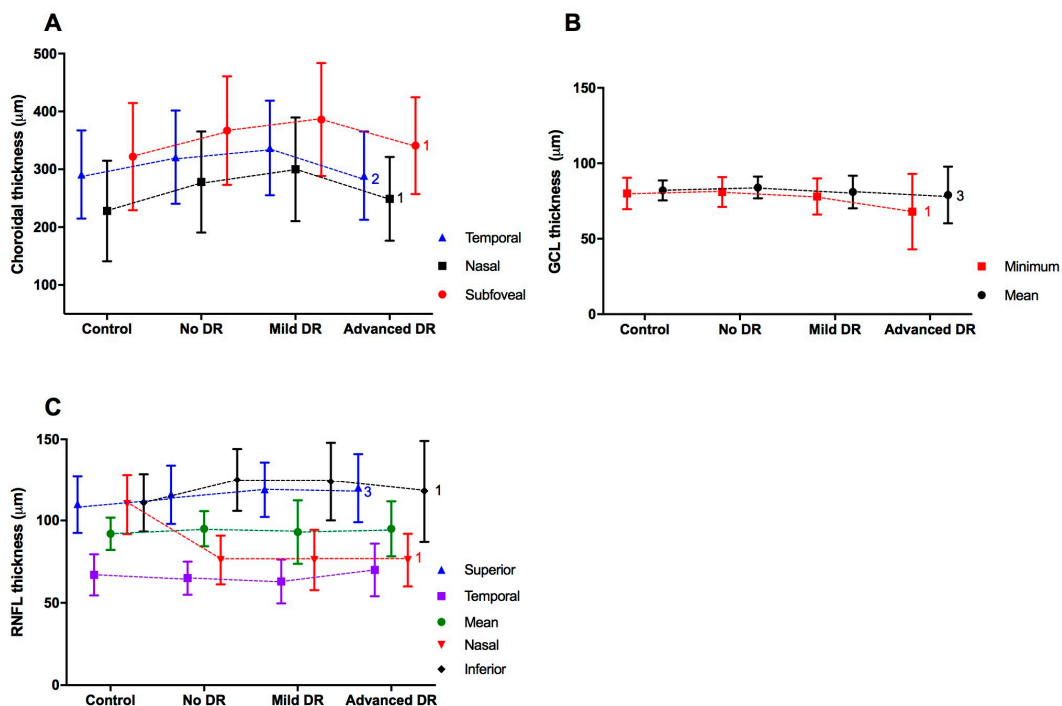


Figure 3. The thickness of the ophthalmological variables according to the diabetic retinopathy (DR) group. (A) Choroidal thickness. (B) Ganglion cell layer (GCL). (C) Retinal Nerve Fibre Layer thickness (RNFL). Differences between groups (control, no DR, Mild DR, and advanced DR) were evaluated by analysis of variance, and the *p* values were corrected using the post hoc Tukey test; 1, *p* < 0.001; 2, *p* < 0.01; 3, *p* < 0.05. In the figure, the mean and standard deviation. Control group *n* = 69, no DR *n* = 139, Mild DR *n* = 74 and Advanced DR *n* = 29.

3.2. Ophthalmological Associations

The univariate analysis revealed significant associations of T1D with subfoveal, nasal, and temporal CT and with RNFL thickness in the superior, nasal, and inferior sectors (Supplementary Table S3). Additionally, in T1D subjects without DR, thickening of the choroid was associated with age and smoking ($p = 0.015$ and $p = 0.017$, respectively) in the temporal sector and with smoking in the nasal sector ($p = 0.004$). Furthermore, in T1D subjects with mild DR, thickening of the choroid was associated with male gender in both the temporal sector ($p = 0.017$) and the subfoveal sector ($p = 0.042$) and with age and smoking habits in the subfoveal sector ($p = 0.035$ and $p = 0.007$, respectively).

In the multivariate linear regression analysis, all of these associations remained statistically significant after adjusting for clinical variables (sex, age, hypertension, dyslipidaemia, and BMI). Choroidal thickness was greater in T1D subjects compared to control subjects in all sectors: 50 μm in the subfoveal sector ($\beta = 50.52$; $p < 0.001$), 54 μm in the nasal sector ($\beta = 54.99$; $p < 0.001$), and 29 μm in the temporal sector ($\beta = 29.08$; $p = 0.020$). For RNFL thickness, the nasal sector was thinner in T1D patients compared to control subjects ($\beta = -35.29$, $p < 0.001$). However, RNFL values in the superior and inferior sectors were higher in T1D patients than in control subjects ($\beta = 5.76$, $p = 0.046$; $\beta = 12.00$, $p < 0.001$, respectively).

Multivariate regression analysis, performed to assess the association between the ophthalmological variables and the DR grade (mild and advanced DR versus no DR), showed that the minimum GCL was the only ophthalmological parameter independently associated with advanced DR. In this subject group, the minimum GCL value was 11 μm lower ($\beta = -11.34$; $p = 0.004$) than in T1D subjects without DR (Table 3). By contrast, no association was found between the DR grade and CT or RNFL values.

Table 3. Multivariate analysis of the association between the ophthalmological variables and the grade of diabetic retinopathy in patients with type 1 diabetes.

Variables	Mild DR		Advanced DR	
	Estimated β (SE)	p Value	Estimated β (SE)	p Value
CT (subfoveal)	28.17 (13.31)	0.126	-7.52 (20.50)	0.892
CT (nasal)	28.84 (12.64)	0.126	-13.75 (19.46)	0.687
CT (temporal)	23.83 (11.40)	0.126	-17.46 (17.56)	0.535
GCL (mean)	-2.39 (1.52)	0.330	-4.96 (2.36)	0.126
GCL (minimum)	-2.06 (1.91)	0.514	-11.34 (2.98)	0.004
RNFL, mean	-2.43 (2.12)	0.514	0.54 (3.34)	0.917
RNFL, temporal	-2.48 (1.78)	0.412	6.99 (3.01)	0.126
RNFL, superior	2.23 (2.69)	0.629	1.17 (4.56)	0.917
RNFL, nasal	-0.22 (2.43)	0.929	0.71 (4.11)	0.917
RNFL, inferior	-1.34 (3.28)	0.892	-6.10 (5.56)	0.514

In the multivariate analysis, the estimated β coefficients are given after adjustment for the clinical variables (sex, age, hypertension, dyslipidaemia, and body mass index), and p values were adjusted via the method of Benjamini and Hochberg for multiple comparisons. SE, standard error; CT, Choroidal thickness; GCL, ganglion cell layer; RNFL, retinal nerve fibre layer.

4. Discussion

In the present study, we found that, compared to control subjects, nasal RNFL thickness was lower in T1D subjects, regardless of the DR grade. GCL thickness was also lower in the advanced DR subgroup compared to subjects with mild DR or those without DR and to non-diabetic individuals. On the other hand, choroidal thickness was higher in patients with no DR and mild DR compared to the control subjects. Interestingly, CT was lower in subjects with advanced DR than in subjects with mild DR and similar to the CT values in control subjects. Thus, we report a direct correlation between choroidal alterations and the degree of retinopathy in T1D patients. Relatively few studies have evaluated the association between inner retinal and choroidal changes with the degree of DR in T1D patients [4–9,13,14,16,18,24]. Moreover, many of these studies were small, and most were

performed in paediatric populations. Thus, the mean duration of diabetes was relatively short. To our knowledge, this study included the largest cohort of T1D patients with an evaluation of structural features of the retina by SD-OCT.

4.1. RNFL and GCL

There is evidence to suggest that retinal neurodegeneration begins early in the pathogenesis of DR [3–8,19,24,25]. In the early stages of DR, before this complication becomes clinically evident, it is not possible to detect microvascular abnormalities by ophthalmoscopic examination. However, in these pre-clinical stages, the presence of abnormalities can be detected by multifocal electroretinogram (mfERG) or SD-OCT [26]. Some authors have found no differences in the RNFL or GCL thickness using SD-OCT in paediatric [17,18] or young [9] T1D subjects without DR when compared to non-diabetic subjects [18]. By contrast, other studies have found differences in RNFL and GCL thickness when comparing diabetic subjects to control subjects. A meta-analysis that included 8 studies with small sample sizes concluded that retinal thinning may be present in diabetic subjects with mild DR or no DR, leading those authors to suggest that retinal neurodegeneration may be considered an early stage of DR that precedes visible retinal vasculopathy [19]. Other studies have compared young or paediatric T1D subjects without DR to healthy control subjects and found significant thinning of the RNFL [4,5,8] and the GCL [4,5,7,8] in diabetic patients. Gundogan et al. found that GCL thinning was most prominent in the temporal sector, leading those authors to suggest that the temporal GCL sectors are the most vulnerable in diabetic subjects and, thus, that data obtained by SD-OCT could be used as biomarkers of retinal neurodegeneration in diabetic patients without DR [5]. We did observe a significant thinning in the GCL of T1D subjects compared to the control subjects, although this change was only significant for advanced DR, not for mild or no DR. However, we were unable to evaluate these sectorial changes in the temporal GCL area because the SD-OCT instrument used does not allow for this type of subanalysis. Van Dijk et al. found RNFL and GCL thinning in T1D subjects with mild DR but not without DR compared to control subjects [6]. Their results suggest that thinning of the inner retinal layers appears to occur at the expense of thinning of the GCL and later of the RNFL due to loss of ganglion cell axons. These authors inferred that the nasal RNFL sector is the most vulnerable in diabetic subjects, since ganglion cell axons travel in bundles to the head of the optic nerve without crossing. We found similar changes in our series, with an intense thinning of the nasal RNFL in T1D subjects without DR compared to control subjects as reported by other authors [8]. Notably, this thinning was similar in subjects with advanced stages of DR. Importantly, this finding remained statistically significant after adjustment for clinical variables in the multivariate regression analysis. It is interesting to note that the presence of any sign of macular oedema was a strict exclusion criterion, and, therefore, macular thickness (or the thickness of any of the inner retinal layer) was not affected by this feature in our patients. Other authors obtained similar results in studies based on mfERG, in which they found a longer P1-implicit time and a lower P1 amplitude in the nasal area than in the temporal area in eyes of diabetic subjects [27,28].

More recently, the results reported in the European Consortium for the Early Treatment of Diabetic Retinopathy (EUROCONDOR) study, which enrolled 449 participants with type 2 diabetes, pointed to the existence of two phenotypes of subjects: a group in which there is neurodegeneration/neurodysfunction without microvascular involvement and another group of subjects with microangiopathy but without neurodysfunction. The results of the study showed that 58% of subjects with neurodysfunction, evaluated by mfERG, had no evidence of visible retinopathy. On the other hand, 32% of subjects with visible microvascular disease did not present any functional or structural abnormalities related to neurodegeneration. This study also showed that the correspondence between SD-OCT thinning and mfERG abnormalities in subjects without DR was 67% [26,29]. Our results are in line with those reported in the EUROCONDOR study, in that there is a proportion of subjects without DR who show SD-OCT evidence of neurodegeneration, while a proportion of subjects with severe nonproliferative DR do not show SD-OCT evidence of neurodegeneration.

4.2. Choroid

The choroid provides oxygen and nutrients to the outer retinal layers and is the only blood supply of the avascular fovea [30]. In DR, several histopathological choroidal abnormalities have been reported, including vascular remodelling with increased tortuosity, obstruction and dilatation of the choriocapillaries, choroidal aneurysms, and choroidal neovascularisation. The association between choroidal thickness and DR stage has been widely reported. Several studies have not found any significant differences between T1D subjects and control subjects in terms of CT [8,9,16,24]. However, this lack of difference could be due to the relatively recent onset of diabetes in the patients (mostly paediatric) included in those studies. By contrast, other studies have found significant choroidal thinning in T1D patients with [14] and without DR [5,14] compared to non-diabetic individuals. Vusojevic et al. attributed this thinning to a relative vasoconstriction or decrease in perfusion pressure in the choroidal vessels [15]. Our results—obtained in a large cohort of adult T1D subjects—differ substantially from those of previous reports. We found a significant increase in CT in diabetic subjects with mild DR and even in those without DR. Interestingly, while choroidal thickening was observed in diabetic subjects without DR and in those with mild DR, the CT in patients with advanced DR was similar to the CT in controls. A possible explanation for the CT difference observed in relation to retinopathy grades may be related to inflammation. It has been suggested that polymorphonuclear neutrophils might contribute to vaso-occlusive events and endothelial cell injury in the diabetic choroid. In this way, the loss of choriocapillaries in the diabetic choroid could render those areas of the choroid overlaying the retinal pigment epithelium (RPE) hypoxic [31]. When the RPE is hypoxic, it upregulates VEGF (vascular endothelial growth factor) production, which stimulates angiogenesis [32]. Alternatively, the increase in CT could be interpreted as a hyper-vascularization stage similar to the hyperfiltration that occurs in early stages of diabetic nephropathy. These findings suggest that changes in choroidal vasculature could be an early event in the diabetic retina, even where there is no DR [33]. The thinner CT observed in the advanced stages of DR could be related to the progressive damage of the endothelium that results from this process, causing reduced flow and ischaemia.

4.3. Study Strengths and Limitations

The present study has several limitations. First, despite the relatively large number of subjects with T1D included in the study, after stratification by the degree of DR, the numbers in each category were limited, especially in the advanced stages. Second, patients with a history of cardiovascular disease, microalbuminuria, or diabetic foot disease were excluded from the study, thereby excluding patients with other comorbidities. Third, the presence of retinal neurodegeneration was assessed by SD-OCT to measure the inner retinal layer thickness (a morphological parameter), whereas the use of other technologies based on the assessment of functional parameters (e.g., mfERG or microperimetry) might exhibit different results. Fourth, the refractive error of the patients included in the study was not recorded. Since myopic status could alter chorioretinal thickness, especially in high myopia, the absence of data on refractive errors can also be added to the limiting factors. However, it should be noted that all patients had less than 5.00 dioptres. Finally, the absence of patients without previous established cardiovascular and/or renal disease does not enable us to extrapolate our findings to T1D subjects with previous cardiovascular disease and/or chronic kidney disease.

This study also has several important strengths. First, this study included the largest cohort of patients with T1D, in which SD-OCT was used to evaluate structural features of the retina. In addition, it reports, for the first time, a direct correlation between choroidal alterations and the degree of diabetic retinopathy in patients with T1D.

5. Conclusions

The current study, carried out on T1D patients, reveals a significant thinning of nasal RNFL, even before any vascular changes in the retina can be detected by standard diagnostic techniques. GCL

thickness was also decreased in T1D subjects with advanced DR compared to the control subjects. In addition, while choroidal thickness was increased in T1D subjects with mild or no DR, the CT thickness in subjects with advanced DR was similar to the CT values obtained from the control subjects. Overall, our findings suggest that SD-OCT could be used as an early diagnostic imaging test to detect diabetes-related retinal involvement.

Supplementary Materials: The following material is available online at <http://www.mdpi.com/2077-0383/8/9/1412/s1>: Table S1: Clinical characteristics of the study population according to diabetic retinopathy grade; Table S2: Ophthalmological variables in the study population by group; Table S3: Univariate and multivariate analysis of the association between ophthalmological variables and type 1 diabetes with respect to the control group; and Figure S1: Retinal nerve fibre layer (RNFL) measurements by spectral-domain optical coherence tomography: (a) control subjects and (b) T1D subjects with mild DR. TEMP, temporal sector; SUP, superior sector; NAS, nasal sector; INF, inferior sector.

Author Contributions: Conceptualization, D.M. and N.A.; methodology, M.C., A.R.-M., C.J., A.T. and X.V.; formal analysis, J.R. and E.C.; investigation, M.C., N.A., E.C., X.V., D.M., R.S. and C.H.; writing—original draft preparation, M.C., E.C. and X.V.; writing—review and editing, N.A., R.S., C.H. and D.M.; supervision, D.M. and N.A.; D.M., N.A., M.C., A.R.-M., C.J., A.T., X.V., J.R., E.C., R.S. and C.H. read and approved the final manuscript.

Funding: This research was supported by grants from the Spanish Ministry of Health, the Carlos III National Institute of Health (PI12/0183 and PI15/0625) and the European Regional Development Fund (ERDF). CIBER for Diabetes and Associated Metabolic Diseases (CIBERDEM) is an initiative of ISCIII, Spain. The Health Sciences Research Institute Germans Trias i Pujol is part of the CERCA Programme/Generalitat de Catalunya.

Acknowledgments: We thank all the study participants for their contribution.

Conflicts of Interest: The authors declare no conflict of interest.

References

1. Wong, T.Y.; Cheung, C.M.; Larsen, M.; Sharma, S.; Simó, R. Diabetic retinopathy. *Nat. Rev. Dis. Primers* **2016**, *17*, 16012. [[CrossRef](#)] [[PubMed](#)]
2. Lee, R.; Wong, T.Y.; Sabanayagam, C. Epidemiology of diabetic retinopathy, diabetic macular edema and related vision loss. *Eye Vis.* **2015**, *2*, 17. [[CrossRef](#)] [[PubMed](#)]
3. Simó, R.; Stitt, A.W.; Gardner, T.W. Neurodegeneration in diabetic retinopathy: Does it really matter? *Diabetologia* **2018**, *61*, 1902–1912. [[CrossRef](#)] [[PubMed](#)]
4. El-Fayoumi, D.; Badr Eldine, N.M.; Esmael, A.F.; Ghalwash, D.; Soliman, H.M. Retinal nerve fiber layer and ganglion cell complex thicknesses are reduced in children with type 1 diabetes with no evidence of vascular retinopathy. *Investig. Ophthalmol. Vis. Sci.* **2016**, *57*, 5355–5360. [[CrossRef](#)] [[PubMed](#)]
5. Gundogan, F.C.; Akay, F.; Uzun, S.; Yolcu, U.; Caglltay, E.; Toyran, S. Early Neurodegeneration of the Inner Retinal Layers in Type 1 Diabetes Mellitus. *Ophthalmologica* **2016**, *235*, 125–132. [[CrossRef](#)] [[PubMed](#)]
6. Van Dijk, H.W.; Verbraak, F.D.; Kok, P.H.B.; Garvin, M.K.; Sonka, M.; Lee, K.; Devries, J.H.; Michels, R.P.J.; van Velthoven, M.E.J.; Schlingemann, R.O.; et al. Decreased retinal ganglion cell layer thickness in patients with type 1 diabetes. *Investig. Ophthalmol. Vis. Sci.* **2010**, *51*, 3660–3665. [[CrossRef](#)] [[PubMed](#)]
7. Karti, O.; Nalbantoglu, O.; Abali, S.; Ayhan, Z.; Tunc, S.; Kusbeci, T.; Ozkan, B. Retinal Ganglion Cell Loss in Children With Type 1 Diabetes Mellitus without Diabetic Retinopathy. *Ophthalmic Surg. Lasers Imaging Retin.* **2017**, *48*, 473–477. [[CrossRef](#)]
8. Chen, Y.; Li, J.; Yan, Y.; Shen, X. Diabetic macular morphology changes may occur in the early stage of diabetes. *BMC Ophthalmol.* **2016**, *16*, 12. [[CrossRef](#)]
9. Gołębowska, J.; Olechowski, A.; Wysocka-Mincewicz, M.; Baszyńska-Wilk, M.; Groszek, A.; Czeszyk-Piotrowicz, A.; Szalecki, M.; Hautz, W. Choroidal Thickness and Ganglion Cell Complex in Pubescent Children with Type 1 Diabetes without Diabetic Retinopathy Analyzed by Spectral Domain Optical Coherence Tomography. *J. Diabetes Res.* **2018**, *2018*, 5458015. [[CrossRef](#)]
10. Gupta, P.; Thakku, S.G.; Sabanayagam, C.; Tan, G.; Cheung, C.M.G.; Lamoureux, E.L.; Wong, T.Y.; Cheng, C.Y. Characterisation of choroidal morphological and vascular features in diabetes and diabetic retinopathy. *Br. J. Ophthalmol.* **2017**, *101*, 1038–1044. [[CrossRef](#)]
11. Melancia, D.; Vicente, A.; Cunha, J.P.; Abegão Pinto, L.; Ferreira, J. Diabetic choroidopathy: A review of the current literature. *Graefes Arch. Clin. Exp. Ophthalmol.* **2016**, *254*, 1453–1461. [[CrossRef](#)] [[PubMed](#)]

12. Ferrara, D.; Waheed, N.K.; Duker, J.S. Progress in Retinal and Eye Research Investigating the choriocapillaris and choroidal vasculature with new optical coherence tomography technologies. *Prog. Retin. Eye Res.* **2015**. [[CrossRef](#)]
13. Çağiltay, E.; Toyran, S.; Akay, F.; Uzun, S.; Gundogan, F.C. Choroidal and macular thickness changes in type 1 diabetes mellitus patients without diabetic retinopathy AU—Yolcu, Umit. *Postgrad. Med.* **2016**, *128*, 755–760.
14. Esmaeelpour, M.; Brunner, S.; Ansari-Shahrezaei, S.; Nemetz, S.; Povázay, B.; Kajic, V.; Drexler, W.; Binder, S. Choroidal thinning in diabetes type 1 detected by 3-dimensional 1060 nm optical coherence tomography. *Investig. Ophthalmol. Vis. Sci.* **2012**, *53*, 6803–6809. [[CrossRef](#)] [[PubMed](#)]
15. Vujosevic, S.; Midena, E. Retinal Layers Changes in Human Preclinical and Early Clinical Diabetic Retinopathy Support Early Retinal Neuronal and Müller Cells Alterations. *J. Diabetes Res.* **2013**, *2013*, 905058. [[CrossRef](#)] [[PubMed](#)]
16. Sayin, N.; Kara, N.; Pirhan, D.; Vural, A.; Ersan, H.B.A.; Onal, H.; Cinar, S. Evaluation of subfoveal choroidal thickness in children with type 1 diabetes mellitus: An EDI-OCT study. *Semin. Ophthalmol.* **2014**, *29*, 27–31. [[CrossRef](#)] [[PubMed](#)]
17. Pekel, E.; Altuncik, S.A.; Pekel, G. Evaluation of optic disc, retinal nerve fiber and macular ganglion cell layers in pediatric diabetes. *Int. Ophthalmol.* **2018**, *38*, 1955–1961. [[CrossRef](#)] [[PubMed](#)]
18. Elhabashy, S.A.; Elbarbary, N.S.; Nageb, K.M.; Mohammed, M.M. Can optical coherence tomography predict early retinal microvascular pathology in type 1 diabetic adolescents without minimal diabetic retinopathy? A single-centre study. *J. Pediatr. Endocrinol. Metab.* **2015**, *28*, 139–146. [[CrossRef](#)] [[PubMed](#)]
19. Jonsson, K.B.; Frydkjaer-Olsen, U.; Grauslund, J. Vascular Changes and Neurodegeneration in the Early Stages of Diabetic Retinopathy: Which Comes First? *Ophthalmic Res.* **2016**, *56*, 1–9. [[CrossRef](#)] [[PubMed](#)]
20. Carbonell, M.; Castelblanco, E.; Valdeperas, X.; Betriu, À.; Traveset, A.; Granado-Casas, M.; Hernández, M.; Vázquez, F.; Martín, M.; Rubinat, E.; et al. Diabetic retinopathy is associated with the presence and burden of subclinical carotid atherosclerosis in type 1 diabetes. *Cardiovasc. Diabetol.* **2018**, *17*, 66. [[CrossRef](#)] [[PubMed](#)]
21. Alonso, N.; Traveset, A.; Rubinat, E.; Ortega, E.; Alcubierre, N.; Sanahuja, J.; Hernández, M.; Betriu, A.; Jurjo, C.; Fernández, E.; et al. Type 2 diabetes-associated carotid plaque burden is increased in patients with retinopathy compared to those without retinopathy. *Cardiovasc. Diabetol.* **2015**, *14*, 33. [[CrossRef](#)] [[PubMed](#)]
22. Boonarpa, N.; Zheng, Y.; Stangos, A.N.; Lu, H.; Raj, A.; Czanner, G.; Harding, S.P.; Nair-Sahni, J. Standardization of choroidal thickness measurements using enhanced depth imaging optical coherence tomography. *Int. J. Ophthalmol.* **2015**, *8*, 484–491. [[PubMed](#)]
23. Wilkinson, C.P.; Ferris, F.L.; Klein, R.E.; Lee, P.P.; Agardh, C.D.; Davis, M.; Dills, D.; Kampik, A.; Pararajasegaram, R.; Verdager, J.T.; et al. Proposed international clinical diabetic retinopathy and diabetic macular edema disease severity scales. *Ophthalmology* **2003**, *110*, 1677–1682. [[CrossRef](#)]
24. Scarinci, F.; Picconi, F.; Virgili, G.; Giorno, P.; Di Renzo, A.; Varano, M.; Frontoni, S.; Parravano, M. Single retinal layer evaluation in patients with type 1 diabetes with no or early signs of diabetic retinopathy: The first hint of neurovascular crosstalk damage between neurons and capillaries? *Ophthalmologica* **2017**, *237*, 223–231. [[CrossRef](#)]
25. Simó, R.; Hernández, C. Novel approaches for treating diabetic retinopathy based on recent pathogenic evidence. *Prog. Retin. Eye Res.* **2015**, *48*, 160–180. [[CrossRef](#)]
26. Santos, A.R.; Ribeiro, L.; Bandello, F.; Lattanzio, R.; Egan, C.; Frydkjaer-Olsen, U.; García-Arumí, J.; Gibson, J.; Grauslund, J.; Harding, S.P.; et al. Functional and structural findings of neurodegeneration in early stages of diabetic retinopathy: Cross-sectional analyses of baseline data of the EUROCONDOR project. *Diabetes* **2017**, *66*, 2503–2510. [[CrossRef](#)]
27. Holm, K.; Adrian, M.L. In diabetic eyes, multifocal ERG reflects differences in function between the nasal part and the temporal part of the macula. *Graefe's Arch. Clin. Exp. Ophthalmol.* **2012**, *250*, 1143–1148. [[CrossRef](#)]
28. Simão, S.; Costa, M.Â.; Sun, J.K.; Cunha-Vaz, J.; Simó, R. Development of a Normative Database for Multifocal Electroretinography in the Context of a Multicenter Clinical Trial. *Ophthalmic Res.* **2017**, *57*, 107–117. [[CrossRef](#)]
29. Simó, R.; Hernández, C.; Porta, M.; Bandello, F.; Grauslund, J.; Harding, S.P.; Aldington, S.J.; Egan, C.; Frydkjaer-Olsen, U.; García-Arumí, J.; et al. Effects of Topically Administered Neuroprotective Drugs in Early Stages of Diabetic Retinopathy: Results of the EUROCONDOR Clinical Trial. *Diabetes* **2019**, *68*, 457–463. [[CrossRef](#)] [[PubMed](#)]

30. Nickla, D.L.; Wallman, J. The multifunctional choroid. *Prog. Retin. Eye Res.* **2010**, *29*, 144–168. [[CrossRef](#)] [[PubMed](#)]
31. Luttj, G.A. Diabetic choroidopathy. *Vis. Res.* **2017**, *139*, 161–167. [[CrossRef](#)] [[PubMed](#)]
32. Anderson, O.A.; Finkelstein, A.; Shima, D.T. A2E Induces IL-1 β Production in Retinal Pigment Epithelial Cells via the NLRP3 Inflammasome. *PLoS ONE* **2013**, *8*, e67263. [[CrossRef](#)] [[PubMed](#)]
33. Kim, M.; Ha, M.J.; Choi, S.Y.; Park, Y.H. Choroidal vascularity index in type-2 diabetes analyzed by swept-source optical coherence tomography. *Sci. Rep.* **2018**, *8*, 70. [[CrossRef](#)] [[PubMed](#)]



© 2019 by the authors. Licensee MDPI, Basel, Switzerland. This article is an open access article distributed under the terms and conditions of the Creative Commons Attribution (CC BY) license (<http://creativecommons.org/licenses/by/4.0/>).

Table S1. Clinical characteristics of the study population according to diabetic retinopathy grade.

Variables ¹	Control N=69	No DR N=139	Mild DR N=74	Advanced DR N=29	p overall	p CT vs No DR	p CT vs Mild DR	p CT vs Adv. DR	p No DR vs Mild DR	p No DR vs Adv. DR	p Mild DR vs Adv. DR
Age, years	45.1 (11.2)	42.8 (10.1)	45.9 (11.5)	49.0 (9.78)	0.018	0.440	0.972	0.358	0.176	0.023	0.548
Sex, men	30 (43.5%)	68 (48.9%)	33 (44.6%)	13 (44.8%)	0.869	1.000	1.000	1.000	1.000	1.000	1.000
Race, Caucasian	69 (100%)	137 (98.6%)	73 (98.6%)	29 (100%)	1.000	1.000	1.000	.	1.000	1.000	1.000
Current/former smoker	35 (50.7%)	72 (52.2%)	40 (54.1%)	15 (55.2%)	0.901	0.981	0.981	0.981	0.981	0.981	0.981
Antiplatelet Agents	0 (0.00%)	36 (25.9%)	18 (24.3%)	13 (44.8%)	<0.001	<0.001	<0.001	<0.001	0.931	0.086	0.086
Dyslipidaemia	5 (7.25%)	48 (34.5%)	32 (43.2%)	15 (51.7%)	<0.001	<0.001	<0.001	<0.001	0.325	0.190	0.577
Hypertension	7 (10.1%)	19 (13.7%)	20 (27.0%)	19 (65.5%)	<0.001	0.616	0.027	<0.001	0.032	<0.001	0.001
Systolic BP, mmHg	118 (13.2)	123 (15.9)	130 (15.5)	135 (22.3)	<0.001	0.203	<0.001	<0.001	0.019	0.003	0.523
Diastolic BP mmHg	71.8 (9.38)	74.7 (10.3)	74.3 (8.48)	73.2 (12.5)	0.249	0.202	0.443	0.912	0.992	0.903	0.968
Body mass index, kg/m ²	24.6 (3.62)	25.2 (3.99)	25.9 (3.73)	26.6 (4.97)	0.095	0.709	0.242	0.118	0.699	0.355	0.845
Waist circumference, cm	87.2 (11.0)	88.0 (11.8)	89.7 (11.7)	91.1 (17.4)	0.426	0.972	0.653	0.496	0.810	0.627	0.955
HbA1c, %	5.28 (0.31)	7.38 (0.88)	7.78 (1.15)	8.18 (1.09)	<0.001	<0.001	<0.001	<0.001	0.011	<0.001	0.181
HbA1c, mmol/mol	34.2 (3.57)	57.2 (9.56)	61.6 (12.6)	65.8 (11.9)	<0.001	<0.001	<0.001	<0.001	0.011	<0.001	0.190
Total cholesterol, mg/dL	203 (30.8)	179 (26.2)	181 (31.8)	186 (33.4)	<0.001	<0.001	<0.001	0.045	0.916	0.578	0.871
HDL, mg/dL	59.9 (12.4)	64.4 (14.4)	63.8 (17.5)	65.0 (15.3)	0.191	0.174	0.417	0.406	0.991	0.997	0.979
LDL, mg/dL	123 (29.3)	101 (21.7)	102 (25.9)	106 (30.5)	<0.001	<0.001	<0.001	0.019	0.970	0.685	0.883
Triglycerides, mg/dL	103 (69.4)	71.6 (29.3)	79.5 (43.8)	75.1 (31.9)	<0.001	<0.001	0.011	0.028	0.611	0.981	0.970
Creatinine, mg/dL	0.79 (0.13)	0.77 (0.17)	0.75 (0.14)	0.79 (0.16)	0.285	0.736	0.289	1.000	0.742	0.866	0.508
Albumin/creatinine ratio, mg/g	7.65 (10.4)	4.99 (4.76)	5.30 (7.37)	21.2 (33.4)	<0.001	0.456	0.661	<0.001	0.998	<0.001	<0.001
Diabetes duration, years	-	17.0 (9.00)	24.8 (10.4)	27.6 (8.94)	<0.001	-	-	-	<0.001	<0.001	0.354

¹All data are given as the mean (standard deviation) or n (%). BP, blood pressure; HDL, high density lipoprotein; LDL, low density lipoprotein.



Table S2. Ophthalmological variables in the study population by group.

Variables ¹	Control	T1D	<i>p</i> value
Subfoveal CT	322 (92.6)	370 (94.5)	<0.001
Nasal CT	228 (86.9)	281 (87.5)	<0.001
Temporal CT	291 (76.2)	322 (81.3)	0.004
GCL Average	82.4 (6.64)	82.8 (10.4)	0.764
GCL Minimum	79.6 (10.4)	78.4 (13.6)	0.417
RNFL (Average)	91.6 (9.81)	94.2 (14.6)	0.082
RNFL (Temporal)	66.9 (12.5)	65.1 (12.0)	0.283
RNFL (Superior)	110 (17.5)	117 (17.9)	0.004
RNFL (Nasal)	110 (18.2)	75.8 (16.0)	<0.001
RNFL (Inferior)	111 (17.7)	124 (22.0)	<0.001

¹All data are given as the mean (standard deviation), measure units in μm and *p* values were adjusted by the method of Benjamini & Hochberg for multiple comparisons. RNFL, retinal nerve fibre layer; CT, choroidal thickness; GCL, ganglion cell layer.

Table S3. Univariate and multivariate analysis of the association between ophthalmological variables and type 1 diabetes with respect to the control group.

Variables	Univariate		Multivariate	
	Estimated β (SE)	<i>p</i> value	Estimated β (SE)	<i>p</i> value
Subfoveal CT	48.03 (12.90)	<0.001	50.52 (13.28)	<0.001
Nasal CT	53.75 (11.98)	<0.001	54.99 (12.57)	<0.001
Temporal CT	30.80 (10.99)	0.009	29.08 (11.24)	0.020
GCL, mean	0.32 (1.33)	0.813	1.09 (1.39)	0.482
GCL, minimum	-1.24 (1.77)	0.537	-0.55 (1.84)	0.776
RNFL (mean)	2.65 (1.87)	0.226	1.62 (1.97)	0.482
RNFL (temporal)	-1.84 (1.67)	0.338	-1.82 (1.77)	0.436
RNFL (superior)	7.08 (2.46)	0.009	5.76 (2.60)	0.046
RNFL (nasal)	-33.97 (2.28)	<0.001	-35.29 (2.43)	<0.001
RNFL (inferior)	13.20 (2.91)	<0.001	12.00 (3.07)	<0.001

In the multivariate analysis, estimated β coefficients are given after adjusting for the clinical variables (sex, age, hypertension, and dyslipidaemia and body mass index), and *p* values were adjusted by the Benjamini & Hochberg procedure for multiple comparisons. The control group was used as a reference group. SE, standard error; CT, Choroidal thickness; GCL, ganglion cell layer; RNFL, retinal nerve fibre layer.

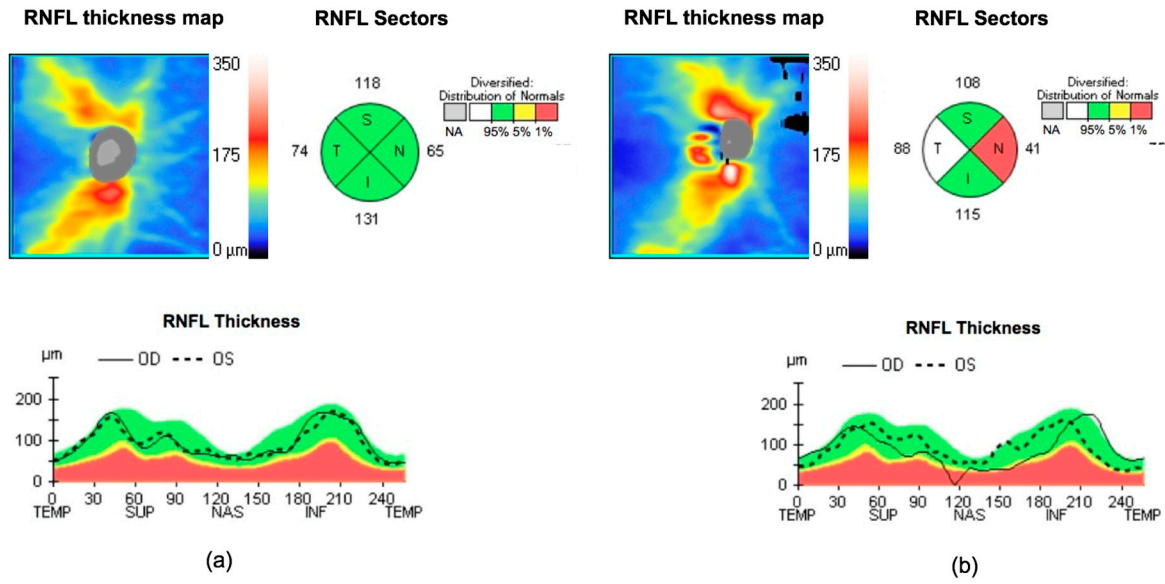


Figure S1. Retinal nerve fibre layer (RNFL) measurements by spectral-domain optical coherence tomography: (a) control subjects and (b) T1D subjects with mild DR. TEMP and T, temporal sector; SUP and S, superior sector; NAS and N, nasal sector; INF and I, inferior sector. Colours shown in the RNFL thickness sector diagram should be interpreted as follows: white indicates expected values above 95%, green between 5 and 95% (normal), yellow from 1 to 5% (borderline), and red below 1% (outside normal limits). OD, right eye; OS, left eye.

6. RESUM GLOBAL DELS RESULTATS

6.1. Article número 1

Els principals resultats d'aquest article són:

1. El percentatge de subjectes amb placa carotídia és més gran en pacients amb DM1 que en subjectes sense DM de la mateixa edat i sexe (32,6% vs. del 23%, $p=0,009$). La càrrega de malaltia ateromatosa (número de plaques) també és superior en pacients amb DM1 respecte controls (17,1% vs. 11,2%, $p=0,023$).
2. En el grup DM1, el percentatge de pacients amb plaques carotídies és més elevat en els que presenten RD comparat amb els que no tenen RD (44,7% vs. 24,1%, $p<0,001$). Els pacients amb RD també presenten un percentatge més gran de ≥ 2 plaques carotídies (25,5% vs. 11,1%, $p<0,001$) en comparació amb els pacients sense RD.
3. En pacients amb DM1, les variables associades a la presència de plaques carotídies són l'edat ($p<0,001$), la RD avançada ($p=0,044$), l'hàbit tabàquic ($p=0,013$), la dislipèmia ($p<0,001$), la pressió de pols ($p=0,014$) i el quocient d'albumina/creatinina en orina ($p=0,013$). Així mateix, les variables associades a ≥ 2 plaques són l'edat ($p<0,001$), la RD avançada ($p=0,009$), l'hàbit tabàquic ($p=0,044$), la dislipèmia ($p<0,014$), la pressió del pols ($p=0,003$) i el quocient d'albumina/creatinina en orina ($p=0,050$).

6.2. Article número 2

Els principals resultats d'aquest article són:

1. En relació a les capes internes de la retina:
 - 1.1. Els pacients amb DM1 amb i sense RD presenten un aprimament significatiu en el sector nasal de RNFL ($p < 0,001$) respecte a un grup control de subjectes sense DM.
 - 1.2. El gruix de GCL és significativament inferior en els pacients amb DM1 i RD avançada en comparació amb pacients amb DM1 sense RD ($p < 0,001$), amb pacients amb RD lleu ($p = 0,010$) i amb el grup control de subjectes sense DM ($p < 0,001$). El gruix de GCL s'associa de forma independent al grau avançat de RD.
2. Els pacients amb DM1 presenten un GC significativament major respecte al grup control de subjectes sense DM. El GC en pacients amb DM1 sense RD o RD lleu és superior al del grup control. En canvi el GC en aquells pacients amb DM1 i RD avançada és significativament inferior als que presenten RD lleu i també en relació al grup control.
3. El GC en pacients amb DM1 sense RD i RD lleu s'associa a l'edat i a l'hàbit tabàquic.

7. DISCUSSIÓ

En el present estudi, que inclou una extensa cohort de pacients adults amb DM1 i un grup de control de subjectes amb normoglicèmia, els pacients amb DM1 presenten una prevalença de placa ateromatosa carotídia significativament més alta. En aquest grup de pacients, la RD en el seu grau avançat s'associa de forma independent a la presència i càrrega de plaques carotídies.

A més, el gruix de RNFL nasal és menor en els pacients amb DM1, independentment del grau de RD, en comparació amb subjectes sense DM; mentre que el gruix de GCL és menor només en els pacients amb DM1 i RD avançada en comparació amb subjectes amb DM1 i RD lleu o sense RD i amb subjectes no diabètics. D'altra banda, el GC és superior en pacients amb DM1 sense RD i RD lleu en comparació amb el grup control, mentre que en els pacients amb RD avançada el GC és inferior en comparació a pacients amb DM1 i RD lleu i similar al grup control. Així, hem trobat correlació directa entre les alteracions coroïdals i el grau de RD en pacients amb DM1.

A continuació, es discuteixen els resultats més rellevants:

7.1. Aterosclerosi carotídia subclínica i retinopatia diabètica

La història natural de la malaltia CV inclou una fase subclínica perllongada, en la qual l'aterosclerosi arterial evoluciona de forma silenciosa i, per tant, habitualment es detecta la malaltia CV en fases avançades o després d'un esdeveniment CV.

L'ecografia arterial és un mètode no invasiu que s'utilitza per detectar i quantificar l'aterosclerosi i ha demostrat ser una prova de cribatge útil per a la predicció futura d'esdeveniments CV. Actualment, s'accepta que la presència i la càrrega de plaques carotídies són millors predictors d'esdeveniments CV futurs que el GIM de les artèries carotídes(24,105).

En pacients amb DM1, diversos estudis han demostrat que aquests pacients presenten un GIM carotídi significativament més alt que els subjectes no diabètics(106). Hi ha poques dades a la bibliografia d'estudis que hagin analitzat la presència de plaques ateroscleròtiques en pacients amb DM1, així com la seva associació amb la presència de RD. En un estudi de Distiller *et al.* en 148 pacients amb DM1 (mitjana d'edat de 48 anys i durada mitjana de DM de 26 anys), la freqüència de plaques carotídies va ser del 18,9%. En aquest estudi, es va descriure que la presència de RD estava associada de manera independent amb la presència de plaques(32). En aquest sentit també, Ogawa *et al.*(33) van descriure una freqüència de plaques carotídies del 28,8% en un grup de 73 pacients amb DM1 de debut a la infància i llarga evolució de la malaltia (edat mitjana de 38 anys). Aquest mateix estudi va descriure una associació entre la RD proliferativa i el GIM carotídi.

L'aterosclerosi carotídia subclínica també s'ha analitzat en un altre subgrup de pacients amb DM d'etiologia autoimmune, la diabetis autoimmune latent de l'adult (LADA), i s'ha descrit que la freqüència de l'aterosclerosi carotídia preclínica en aquests pacients és similar, o fins i tot major en els que tenen una durada més llarga de la malaltia, en comparació amb pacients amb DM1 clàssica i DM2 d'edat similar(107). En els pacients amb LADA, l'aterosclerosi carotídia preclínica també s'associa a factors de risc clàssics com la HTA i l'hàbit tabàquic.

En pacients amb DM2, les dades relacionades amb la presència i la càrrega de plaques carotídies són més abundants(108). En aquest sentit, s'ha descrit en pacients amb DM2 sense malaltia CV prèvia una major prevalença i càrrega de plaques ateroscleròtiques carotídies en comparació amb subjectes sans(109). A més, s'ha descrit que la presència de RD és un factor de risc independent associat a la presència de plaques carotídies en pacients amb DM2 sense malaltia CV prèvia(43,44). Concretament, la proporció de subjectes amb plaques carotídies en pacients amb DM2 i RD va ser superior en comparació a pacients amb DM2 sense RD; a més, els pacients amb RD presentaven una càrrega més elevada d'aterosclerosi (≥ 2 plaques carotídies)(43).

Els resultats obtinguts en la present Tesi Doctoral mostren que la presència de plaques és significativament més alta en pacients amb DM1 en comparació amb subjectes normoglicèmics. A més, una proporció més alta de pacients amb DM1 presenten ≥ 2 plaques carotídiades en comparació amb els controls. Els factors que s'associen de forma independent amb la presència de plaques ateroscleròtiques en pacients amb DM1 són diferents en funció de la càrrega ateroscleròtica (una placa vs. ≥ 2 plaques). En ambdós casos, els factors de risc CV clàssics i, més important, els graus avançats de RD s'associen de forma independent amb l'aterosclerosi subclínica.

S'ha descrit que la RD està relacionada amb la malaltia macrovascular(110), així com amb una major morbiditat i mortalitat per malalties CV(35). És interessant fer referència que la presència de RD avançada es troba entre els factors independents de risc d'ictus tant en pacients amb DM1(35,38) com DM2(111).

D'altra banda, les concentracions de lípids estan fortament relacionades amb el risc de patir malalties CV(112). En aquest sentit, la Guia sobre diabetis, pre-diabetis i malalties CV de l'European Society of Cardiology i l'European Association for the Study of Diabetes de 2019 recomana classificar els pacients amb DM amb un risc CV molt alt si presenten malaltia CV establerta, o dany a altres òrgans diana (proteinúria, insuficiència renal definida com un filtrat glomerular estimat (FGe) < 30 ml/min/1,73m², hipertròfia ventricular esquerra o RD) o més de tres factors de risc majors (edat, HTA, dislipèmia, hàbit tabàquic, obesitat) o DM1 de debut a la infància o de llarga durada (> 20 anys). L'objectiu de nivells de lípids recomanats és de $< 1,4$ mmol/L (< 55 mg/dL) i una reducció d'almenys el 50% en aquests pacients (recomanació classe I). Malgrat això, aquesta guia no considera els diferents graus de RD per a la recomanació dels objectius de dislipèmia en pacients amb DM(19).

7.2. Canvis estructurals de la retina i la coroide i relació amb la retinopatia diabètica

Hi ha pocs estudis que hagin avaluat l'associació entre els canvis de les capes internes de la retina i els canvis coroïdals, així com la seva relació amb el grau de RD en pacients amb DM1(74,75,113,76–78,80,95,100,101,103). A més, molts d'aquests estudis tenien mides mostrals petites, i la majoria es van realitzar en poblacions pediàtriques i, per tant, la durada mitjana de la DM era relativament curta. Els treballs presentats en aquesta Tesi Doctoral inclouen la major cohort de pacients amb DM1 amb una avaluació de les característiques estructurals de la retina per SD-OCT.

7.2.1. Relació entre les alteracions retinianes (gruix de RNFL i GCL) i el grau de retinopatia diabètica

Existeixen evidències que suggereixen que la neurodegeneració de la retina podria ser una etapa inicial en la patogènesi de la RD(74–78,81,113,114). En aquest sentit, en les primeres etapes de la RD, abans que aquesta complicació esdevingui clínicament evident, no és possible detectar anomalies microvasculars en l'examen oftalmoscòpic. Tot i això, en aquestes etapes preclíniques, es pot detectar la presència d'alteracions suggestives de neurodegeneració mitjançant mfERG o SD-OCT(69).

Alguns autors no han descrit diferències en el gruix de les capes internes de la retina (RNFL i GCL) mitjançant SD-OCT en pacients pediàtrics(79,80) o joves(95) amb DM1 sense RD en comparació amb subjectes no diabètics(80). En canvi, altres estudis que han comparat pacients amb DM1 joves o pediàtrics sense RD amb subjectes de control sans han descrit un aprimament significatiu de RNFL(74,75,78) i GCL(74,75,77,78). Gundogan *et al.* va descriure que l'aprimament de GCL era més acusat en el sector temporal, i va suggerir que el sector temporal de GCL és més vulnerable en pacients amb DM1 i, per tant, que les dades obtingudes per SD-OCT es podrien utilitzar com a biomarcadors de neurodegeneració retiniana en pacients amb DM1 sense RD(75). En aquest

sentit, una meta-anàlisi que va incloure 8 estudis amb mides mostrals petites va concloure que l'aprimament de la retina pot estar present en pacients amb DM1 i RD lleu o sense RD, i va suggerir que la neurodegeneració de la retina pot considerar-se una etapa primerenca de la RD que precedeix la vasculopatia retiniana visible(81).

Altres autors han descrit un aprimament de RNFL i GCL en pacients amb DM1 i RD lleu, però no en pacients amb DM1 sense RD, en comparació amb els subjectes de control(76). Aquests autors suggereixen que l'aprimament de les capes internes de la retina sembla produir-se a expenses de l'aprimament de GCL i, posteriorment, de la RNFL, a causa de la pèrdua d'axons de les cèl·lules ganglionars; i a més, van inferir que el sector nasal de RNFL és el més vulnerable en pacients amb DM1, ja que els axons de les cèl·lules ganglionars viatgen fins al cap del nervi òptic sense creuar-se.

Els resultats obtinguts en els treballs que es presenten en aquesta Tesi mostren un aprimament significatiu de GCL en pacients amb DM1 en comparació amb els subjectes normoglicèmics, tot i que aquest canvi només és significatiu en etapes avançades de la RD, i no en pacients amb RD lleu o sense RD. D'altra banda, hem descrit un intens aprimament de RNFL nasal en pacients amb DM1 sense RD en comparació amb els subjectes normoglicèmics, tal com han descrit altres autors(78). Aquest aprimament també s'observa en els pacients amb DM1 i etapes avançades de RD. És important destacar que aquesta troballa es manté estadísticament significativa després de l'ajust per a variables clíniques en l'anàlisi de regressió multivariant. En relació a l'ús d'altres tècniques per avaluar la neurodegeneració, alguns autors han obtingut resultats similars en estudis basats en mfERG, en els quals han descrit un temps implícit de P1 més llarg i una menor amplitud de P1 a la zona nasal que a la zona temporal en ulls de pacients amb DM2 respecte controls normoglicèmics(89,115).

Més recentment, els resultats descrits a l'estudi de l'European Consortium for the Early Treatment of Diabetic Retinopathy (EUROCONDOR), que va incloure 449 pacients amb DM2, van assenyalar l'existència de dos fenotips de

subjectes: un grup en el que hi ha neurodegeneració/neurodisfunció sense afectació microvascular i un altre grup de pacients amb microangiopatia però sense neurodisfunció. Els resultats de l'estudi van demostrar que el 58% dels pacients amb neurodisfunció, avaluats per mfERG, no tenien evidència de retinopatia visible. D'altra banda, el 32% dels pacients amb malaltia microvascular visible no presentava cap anormalitat funcional o estructural relacionada amb la neurodegeneració. Aquest estudi també va demostrar que la correspondència entre l'aprimament per SD-OCT i les anormalitats en mfERG en pacients sense RD va ser del 67%(69,116).

7.2.2. Relació entre el gruix coroïdal i el grau de retinopatia diabètica

La coroide proporciona oxigen i nutrients a les capes externes de la retina i és l'únic subministrament sanguini de la fòvea(92). En la RD, s'han descrit diverses anomalies coroïdals histopatològiques, inclosa la remodelació vascular amb augment de tortuositat, obstrucció i dilatació dels coriocapil·lars, aneurismes coroïdals i neovascularització.

L'associació entre el GC i el grau de RD s'ha descrit en diversos articles, tot i que els resultats descrits són contradictoris. Alguns estudis no han descrit diferències significatives en el GC entre pacients amb DM1 i subjectes de control(78,95,103,113). Malgrat això, aquesta manca de diferències podria ser deguda al poc temps d'evolució de la DM1 en els pacients inclosos en aquests estudis (majoritàriament pediàtrics). En canvi, altres estudis han descrit un aprimament significatiu del GC en pacients amb DM1 i RD(101) i sense RD(75,101) en comparació amb els subjectes normoglicèmics. Alguns autors han suggerit que aquest aprimament podria ser degut a una relativa vasoconstricció o disminució de la pressió de perfusió en els vasos coroïdals(102).

A diferència del descrit en estudis previs, els resultats que es presenten en aquesta Tesi mostren un augment significatiu de GC en pacients amb DM1 sense RD i amb RD lleu en comparació amb al grup control. En canvi, el GC en pacients amb DM1 i RD avançada és similar al GC en els subjectes

normoglucèmics. Una possible explicació per a la diferència de GC observada en relació amb els diferents graus de RD podria estar relacionada amb l'estat inflamatori. En aquest sentit, s'ha suggerit que els neutròfils polimorfonuclears poden contribuir a esdeveniments vaso-oclusius i a lesió de les cèl·lules endotelials a la coroide diabètica. D'aquesta manera, la pèrdua de coriocapil·lars a la coroide diabètica podria fer que aquestes àrees de la coroide es superposessin a l'epiteli pigmentari de la retina hipòxic(117). Quan l'EPR és hipòxic, augmenta la producció de VEGF, que estimula l'angiogènesi(118). Alternativament, l'augment de GC es podria interpretar com una etapa d'hipervascularització similar a la hiperfiltració que es produeix en les primeres etapes de la nefropatia diabètica. Aquestes troballes suggereixen que els canvis en la vasculatura coroïdal podrien ser un esdeveniment precoç a la RD, fins i tot quan aquesta és indetectable per examen oftalmoscòpic(119). L'aprimament del GC observat en les etapes avançades de la RD podria estar relacionat amb el dany progressiu de l'endoteli que resulta d'aquest procés, provocant un flux sanguini reduït i isquèmia.

7.3. Limitacions i punts forts de l'estudi

El present estudi té diverses limitacions:

En primer lloc, el disseny de l'estudi no permet establir la relació fisiopatològica entre la RD i els seus graus amb l'aterosclerosi.

En segon lloc, el càlcul inicial de la mida de la mostra es va fer fonamentat principalment en la presència de RD i no en la gravetat d'aquesta complicació microvascular. Així, malgrat el nombre relativament gran de pacients amb DM1 inclosos a l'estudi, després de l'estratificació pel grau de RD, els subjectes van ser limitats en les etapes avançades de RD.

En tercer lloc, es van excloure de l'estudi els pacients amb antecedent de malaltia CV, augment de l'excreció urinària d'albumina, insuficiència renal i peu diabètic, exclouent així pacients amb altres comorbiditats importants. Per tant, no és possible extrapolar les troballes en aquells subjectes amb DM1 i malaltia CV i/o MRC.

En quart lloc, la presència de neurodegeneració retiniana es va avaluar mitjançant SD-OCT, que permet mesurar el gruix de les capes internes de la retina (un paràmetre morfològic), mentre que l'ús d'altres tècniques basades en l'avaluació de paràmetres funcionals (per exemple, mfERG o microperimetria) podria presentar resultats diferents.

Aquest estudi també presenta diversos punts forts:

Primer, inclou la cohort més extensa de pacients amb DM1, publicada fins al moment segons el nostre coneixement per cerca a *Pubmed* a Novembre de 2019, en la qual s'han avaluat les característiques estructurals de la retina mitjançant SD-OCT.

A més, descriu, per primera vegada, una correlació directa entre les alteracions coroïdals i el grau de RD en pacients amb DM1.

8. CONCLUSIONS

1. En pacients amb DM1 sense malaltia CV, els graus avançats de RD, que inclouen la RD moderada, la RD greu i la RD proliferativa, s'associen de forma independent a la presència i càrrega de plaques ateroscleròtiques carotídies.
2. Els pacients amb DM1 sense malaltia CV presenten alteracions morfològiques a les capes internes de la retina suggestives de neurodegeneració, tant en una etapa prèvia a l'inici dels canvis vasculars de la RD (sector nasal de RNFL), com en etapes avançades de la RD (GCL).
3. En pacients amb DM1 sense malaltia CV prèvia el GC varia en funció de la presència i/o grau de RD. En concret, respecte als subjectes sense DM, el GC és superior en pacients sense RD o RD lleu, mentre que no s'observen diferències amb el grup de pacients amb RD avançada.
4. Els pacients amb DM1 sense malaltia CV prèvia presenten, en comparació amb subjectes sense DM de la mateixa edat i sexe, una prevalença i una càrrega de malaltia ateroscleròtica carotídia més elevada.

En general, els nostres resultats suggereixen que el SD-OCT es podria utilitzar com una prova d'imatge de diagnòstic precoç per detectar una afectació de la retina relacionada amb la DM tot i no haver-hi EMD associat. Així, tenint en compte l'associació que es descriu entre la càrrega de placa ateroscleròtica i el risc d'esdeveniments CV futurs en la població general, els pacients amb DM1 i RD podrien ser un subgrup de pacients que s'haurien de considerar amb un risc més elevat per a futurs esdeveniments CV, i s'haurien de seguir amb més intensitat per prevenir la malaltia CV. Els resultats actuals haurien de conduir a una consciència més gran de la RD com a factor de risc CV no clàssic dels pacients amb DM1 i a la seva adequada consideració per al tractament preventiu entre els clínics.

9. LÍNIAS DE FUTUR

1. Analitzar l'associació entre el GC i la presència de malaltia ateroscleròtica subclínica en pacients amb DM1 sense història prèvia de malaltia CV.

2. Valoració funcional de les cèl·lules nervioses de la retina amb la realització de mERG a la cohort de pacients amb DM1 que s'ha analitzat en els estudis que formen part d'aquesta Tesi Doctoral. L'objectiu seria analitzar el grau de concordança i l'associació entre les alteracions funcionals de la retina (mERG) i les alteracions estructurals de les capes internes de la retina (SD-OCT).

10. BIBLIOGRAFIA

1. Cho NH, Shaw JE, Karuranga S, Huang Y, da Rocha Fernandes JD, Ohlrogge AW, et al. IDF Diabetes Atlas: Global estimates of diabetes prevalence for 2017 and projections for 2045. *Diabetes Res Clin Pract.* 2018;138:271–81.
2. Patterson C, Guariguata L, Dahlquist G, Soltész G, Ogle G, Silink M. Diabetes in the young - a global view and worldwide estimates of numbers of children with type 1 diabetes. *Diabetes Res Clin Pract.* 2014;103(2):161–75.
3. Diaz-Valencia PA, Bougnères P, Valleron AJ. Global epidemiology of type 1 diabetes in young adults and adults: A systematic review. *BMC Public Health.* 2015;15(1).
4. Gale EAM. Type 1 diabetes in the young: The harvest of sorrow goes on. *Diabetologia.* 2005;48(8):1435–8.
5. Aathira R. Advances in management of type 1 diabetes mellitus. *World J Diabetes.* 2014;5(5):689.
6. Patterson CC, Harjutsalo V, Rosenbauer J, Neu A, Cinek O, Skrivarhaug T, et al. Trends and cyclical variation in the incidence of childhood type 1 diabetes in 26 European centres in the 25 year period 1989–2013: a multicentre prospective registration study. *Diabetologia.* 2019;62(3):408–17.
7. Harjutsalo V, Sjöberg L, Tuomilehto J. Time trends in the incidence of type 1 diabetes in Finnish children: a cohort study. *Lancet.* 2008;371(9626):1777–82.
8. Abellana R, Ascaso C, Carrasco JL, Castell C, Tresserras R. Geographical variability of the incidence of Type 1 diabetes in subjects younger than 30 years in Catalonia, Spain. *Med Clin (Barc).* 2009;132(12):454–8.
9. Lora-Gómez RE, Morales-Pérez FM, Arroyo-Díez FJ, Barquero-Romero J. Incidence of type 1 diabetes in children in Cáceres, Spain, during 1988–1999. *Diabetes Res Clin Pract.* 2005;69(2):169–74.
10. Donaghue KC, Chiarelli F, Trotta D, Allgrove J, Dahl-Jorgensen K. Microvascular and macrovascular complications associated with diabetes in children and adolescents. *Pediatr Diabetes.* 2009;10(SUPPL. 12):195–203.

11. Brownlee M. Banting Lecture 2004, The Pathobiology of Diabetic Complications A Unifying Mechanism. *Diabetes*. 2001;51(1):7–18.
12. Arcidiacono MV, Traveset A, Rubinat E, Ortega E, Betriu A, Hernández M, et al. Microangiopathy of large artery wall: A neglected complication of diabetes mellitus. *Atherosclerosis*. 2013;228(1):142–7.
13. Aouiss A, Anka Idrissi D, Kabine M, Zaid Y. Update of inflammatory proliferative retinopathy: Ischemia, hypoxia and angiogenesis. *Curr Res Transl Med*. 2019;67(2):62–71.
14. Paneni F, Beckman JA, Creager MA, Cosentino F. Diabetes and vascular disease: Pathophysiology, clinical consequences, and medical therapy: Part i. *Eur Heart J*. 2013;34(31):2436–46.
15. De Ferranti SD, De Boer IH, Fonseca V, Fox CS, Golden SH, Lavie CJ, et al. Type 1 diabetes mellitus and cardiovascular disease a scientific statement from the american heart association and american diabetes association. Vol. 130, *Circulation*. 2014. 1110–1130 p.
16. Lind M, Svensson AM, Kosiborod M, Gudbjörnsdottir S, Pivodic A, Wedel H, et al. Glycemic control and excess mortality in type 1 diabetes. *N Engl J Med*. 2014;371(21):1972–82.
17. Livingstone SJ, Looker HC, Hothersall EJ, Wild SH, Lindsay RS, Chalmers J, et al. Risk of Cardiovascular Disease and Total Mortality in Adults with Type 1 Diabetes: Scottish Registry Linkage Study. *PLoS Med*. 2012;9(10).
18. Jamthikar A, Gupta D, Khanna NN, Araki T, Saba L, Nicolaides A, et al. A Special Report on Changing Trends in Preventive Stroke/Cardiovascular Risk Assessment Via B-Mode Ultrasonography. *Curr Atheroscler Rep*. 2019;21(7).
19. Cosentino F, Grant PJ, Aboyans V, Bailey CJ, Ceriello A, Delgado V, et al. 2019 ESC Guidelines on diabetes, pre-diabetes, and cardiovascular diseases developed in collaboration with the EASD. *Eur Heart J*. 2019;1–69.
20. de Boer IH, Gao X, Cleary PA, Bebu I, Lachin JM, Molitch ME, et al. Albuminuria changes and cardiovascular and renal outcomes in type 1 diabetes: The DCCT/EDIC study. *Clin J Am Soc Nephrol*. 2016;11(11):1969–77.

21. Thorn LM, Gordin D, Harjutsalo V, Hägg S, Masar R, Saraheimo M, et al. The presence and consequence of nonalbuminuric chronic kidney disease in patients with type 1 diabetes. *Diabetes Care*. 2015;38(11):2128–33.
22. Touboul PJ, Hennerici MG, Meairs S, Adams H, Amarenco P, Bornstein N, et al. Mannheim carotid intima-media thickness consensus (2004-2006): An update on behalf of the advisory board of the 3rd and 4th Watching the Risk Symposium 13th and 15th European Stroke Conferences, Mannheim, Germany, 2004, and Brussels, Belgium, 2006. *Cerebrovasc Dis*. 2007;23(1):75–80.
23. Nezu T, Hosomi N, Aoki S, Matsumoto M. Carotid Intima-media thickness for atherosclerosis. *J Atheroscler Thromb*. 2016;23(1):18–31.
24. Gepner AD, Young R, Delaney JA, Tattersall MC, Blaha MJ, Post WS, et al. Comparison of coronary artery calcium presence, carotid plaque presence, and carotid intima-media thickness for cardiovascular disease prediction in the multi-ethnic study of atherosclerosis. *Circ Cardiovasc Imaging*. 2014;8(1).
25. Sillesen H, Muntendam P, Adourian A, Entekin R, Garcia M, Falk E, et al. Carotid Plaque Burden as a Measure of Subclinical Atherosclerosis. *JACC Cardiovasc Imaging*. 2012;5(7):681–9.
26. Baber U, Mehran R, Sartori S, Schoos MM, Sillesen H, Muntendam P, et al. Prevalence, impact, and predictive value of detecting subclinical coronary and carotid atherosclerosis in asymptomatic adults: The bioimage study. *J Am Coll Cardiol*. 2015;65(11):1065–74.
27. Wannarong T, Parraga G, Buchanan D, Fenster A, House AA, Hackam DG, et al. Progression of carotid plaque volume predicts cardiovascular events. *Stroke*. 2013;44(7):1859–65.
28. Amato M, Veglia F, de Faire U, Giral P, Rauramaa R, Smit AJ, et al. Carotid plaque-thickness and common carotid IMT show additive value in cardiovascular risk prediction and reclassification. *Atherosclerosis*. 2017;263:412–9.
29. Cohen GI, Aboufakher R, Bess R, Frank J, Othman M, Doan D, et al. Relationship between carotid disease on ultrasound and coronary disease on CT angiography. *JACC Cardiovasc Imaging*.

- 2013;6(11):1160–7.
30. Järvisalo MJ, Raitakari M, Toikka JO, Putto-Laurila A, Rontu R, Laine S, et al. Endothelial Dysfunction and Increased Arterial Intima-Media Thickness in Children with Type 1 Diabetes. *Circulation*. 2004;109(14):1750–5.
 31. Singh TP, Groehn H, Kazmers A. Vascular function and carotid intimal-medial thickness in children with insulin-dependent diabetes mellitus. *J Am Coll Cardiol*. 2003;41(4):661–5.
 32. Distiller LA, Joffe BI, Melville V, Welman T, Distiller GB. Carotid artery intima-media complex thickening in patients with relatively long-surviving type 1 diabetes mellitus. *J Diabetes Complications*. 2006;20(5):280–4.
 33. Ogawa Y, Uchigata Y, Iwamoto Y. Progression factors of carotid intima-media thickness and plaque in patients with long-term, early-onset type 1 diabetes mellitus in Japan: simultaneous comparison with diabetic retinopathy. *J Atheroscler Thromb*. 2009;16(6):821–8.
 34. Aguilera E, Serra E, Granada ML, Alonso N, Pellitero S, Pizarro E, et al. Low prevalence of subclinical atherosclerosis in asymptomatic patients with Type 1 diabetes in a european mediterranean population. *Diabetes Care*. 2014;37(3):814–20.
 35. Kramer CK, Rodrigues TC, Canani LH, Gross JL, Azevedo MJ. Diabetic retinopathy predicts all-cause mortality and cardiovascular events in both type 1 and 2 diabetes: Meta-analysis of observational studies. *Diabetes Care*. 2011;34(5):1238–44.
 36. Almeida FK, Esteves JF, Gross JL, Biavatti K, Rodrigues TC. Severe forms of retinopathy predict the presence of subclinical atherosclerosis in type 1 diabetes subjects. *Arq Bras Cardiol*. 2011;97(4):346–9.
 37. Araszkievicz A, Rogowicz-Frontczak A, Zozulinska-Ziolkiewicz D, Pilacinski S, Wykretowicz A, Wierusz-Wysocka B. Presence of retinopathy in type 1 diabetic patients is associated with subclinical macroangiopathy. *Scand J Clin Lab Invest*. 2011;71(7):563–8.
 38. Hägg S, Thorn LM, Putaala J, Liebkind R, Harjutsalo V, Forsblom CM, et al. Incidence of stroke according to presence of diabetic nephropathy and severe diabetic retinopathy in patients with type 1 diabetes. *Diabetes Care*. 2013;36(12):4140–6.

39. Tanaka K, Kawai T, Saisho Y, Meguro S, Harada K, Satoh Y, et al. Relationship between stage of diabetic retinopathy and pulse wave velocity in Japanese patients with type 2 diabetes. *J Diabetes Res.* 2013;2013.
40. Touboul PJ, Labreuche J, Vicaud E, Amarenco P. Carotid intima-media thickness, plaques, and Framingham risk score as independent determinants of stroke risk. *Stroke.* 2005;36(8):1741–5.
41. Wu Y, He J, Sun X, Zhao YM, Lou HY, Ji XL, et al. Carotid atherosclerosis and its relationship to coronary heart disease and stroke risk in patients with type 2 diabetes mellitus. *Med (United States).* 2017;96(39):1–7.
42. Sundquist K, Li X. Type 1 diabetes as a risk factor for stroke in men and women aged 15-49: A nationwide study from Sweden. *Diabet Med.* 2006;23(11):1261–7.
43. Alonso N, Traveset A, Rubinat E, Ortega E, Alcubierre N, Sanahuja J, et al. Type 2 diabetes-associated carotid plaque burden is increased in patients with retinopathy compared to those without retinopathy. *Cardiovasc Diabetol.* 2015;14(1):1–9.
44. Vigili de Kreutzenberg S, Coracina A, Volpi A, Fadini GP, Frigo AC, Guarneri G, et al. Microangiopathy is independently associated with presence, severity and composition of carotid atherosclerosis in type 2 diabetes. *Nutr Metab Cardiovasc Dis.* 2011;21(4):286–93.
45. Gerstein HC, Ambrosius WT, Danis R, Ismail-Beigi F, Cushman W, Calles J, et al. Diabetic retinopathy, its progression, and incident cardiovascular events in the ACCORD trial. *Diabetes Care.* 2013;36(5):1266–71.
46. Tsang SH, Sharma T. CHA PTE R 1 Retinal Histology and Anatomical Landmarks Bruch ' s Membrane Anatomical Landmarks of The Macula. 2018;4–6.
47. Roy MS, Klein R, O'Colmain BJ, Klein BEK, Moss SE, Kempen JH. The Prevalence of Diabetic Retinopathy among Adult Type 1 Diabetic Persons in the United States. *Arch Ophthalmol.* 2004;122(4):546–51.
48. Echouffo-Tcheugui JB, Ali MK, Roglic G, Hayward RA, Narayan KM. Screening intervals for diabetic retinopathy and incidence of visual loss: A systematic review. *Diabet Med.* 2013;30(11):1272–92.

49. Wong TY, Ming C, Cheung G, Larsen M, Sharma S, Simó R. Diabetes mellitus is a global epidemic with profound morbidity. 2016;(March).
50. Lee R, Wong TY, Sabanayagam C. Epidemiology of diabetic retinopathy, diabetic macular edema and related vision loss. *Eye Vis.* 2015;2(1):17.
51. Donaghue KC, Fairchild JM, Craig ME, Chan AK, Hing S, Cutler LR, et al. Do all prepubertal years of diabetes duration contribute equally to diabetes complications? *Diabetes Care.* 2003;26(4):1224–9.
52. Olsen BS, Sjølie AK, Hougaard P, Johannesen J, Marinelli K, Jacobsen BB, et al. The significance of the prepubertal diabetes duration for the development of retinopathy and nephropathy in patients with type 1 diabetes. *J Diabetes Complications.* 2004;18(3):160–4.
53. Li LJ, Lamoureux E, Wong TY, Lek N. Short-term poor glycemic control and retinal microvascular changes in pediatric Type 1 Diabetes patients in Singapore: A pilot study. *BMC Ophthalmol.* 2017;17(1):1–6.
54. Nowak M, Wielkoszyński T, Marek B, Kos-Kudła B, Swietochowska E, Siemińska L, et al. Antioxidant potential, paraoxonase 1, ceruloplasmin activity and C-reactive protein concentration in diabetic retinopathy. *Clin Exp Med.* 2010;10(3):185–92.
55. Lechner J, O’Leary OE, Stitt AW. The pathology associated with diabetic retinopathy. *Vision Res.* 2017;139:7–14.
56. García-Arumí J, Garcí-Arumí J, Fonollosa A, Macià C, Hernandez C, Martinez-Castillo V, et al. Vitreous levels of erythropoietin in patients with macular oedema secondary to retinal vein occlusions: a comparative study with diabetic macular oedema. *Eye (Lond).* 2009 May;23(5):1066–71.
57. Hernández C, Simó R. Erythropoietin produced by the retina: Its role in physiology and diabetic retinopathy. Vol. 41, *Endocrine.* 2012. p. 220–6.
58. Watanabe D. Erythropoietin as a retinal angiogenic factor in proliferative diabetic retinopathy. *Nihon Ganka Gakkai Zasshi.* 2007;111(11):892–8.
59. Gao BB, Clermont A, Rook S, Fonda SJ, Srinivasan VJ, Wojtkowski M, et al. Extracellular carbonic anhydrase mediates hemorrhagic retinal and cerebral vascular permeability through prekallikrein activation. *Nat Med.* 2007;13(2):181–8.
60. Antonetti DA, Barber AJ, Bronson SK, Freeman WM, Gardner TW,

- Jefferson LS, et al. Diabetic retinopathy: Seeing beyond glucose-induced microvascular disease. *Diabetes*. 2006;55(9):2401–11.
61. Ben-Mahmud BM, Chan WH, Abdulahad RM, Datti A, Orlacchio A, Kohner EM, et al. Clinical validation of a link between TNF- α and the glycosylation enzyme core 2 GlcNAc-T and the relationship of this link to diabetic retinopathy. *Diabetologia*. 2006;49(9):2185–91.
 62. Spijkerman AMW, Gall MA, Tarnow L, Twisk JWR, Lauritzen E, Lund-Andersen H, et al. Endothelial dysfunction and low-grade inflammation and the progression of retinopathy in Type 2 diabetes. *Diabet Med*. 2007;24(9):969–76.
 63. Elman MJ, Aiello LP, Beck RW, Bressler NM, Bressler SB, Edwards AR, et al. Plus Prompt or Deferred Laser or Triamcinolone Plus Prompt Laser for Diabetic Macular Edema. *Ophtha*. 2010;117(6):1064-1077.e35.
 64. Solomon SD, Chew E, Duh EJ, Sobrin L, Sun JK, VanderBeek BL, et al. Diabetic retinopathy: A position statement by the American Diabetes Association. *Diabetes Care*. 2017;40(3):412–8.
 65. Wilkinson CP, Ferris FL, Klein RE, Lee PP, Agardh CD, Davis M, et al. Proposed international clinical diabetic retinopathy and diabetic macular edema disease severity scales. *Ophthalmology*. 2003;110(9):1677–82.
 66. Wilkinson CP, Ferris FL, Klein RE, Lee PP, Agardh CD, Davis M, et al. Proposed international clinical diabetic retinopathy and diabetic macular edema disease severity scales. *Ophthalmology*. 2003;110(9):1677–82.
 67. Nesper PL, Soetikno BT, Zhang HF, Fawzi AA. OCT angiography and visible-light OCT in diabetic retinopathy. *Vision Res*. 2017;139:191–203.
 68. Sacconi R, Casaluci M, Borrelli E, Mulinacci G, Lamanna F, Gelormini F, et al. Multimodal Imaging Assessment of Vascular and Neurodegenerative Retinal Alterations in Type 1 Diabetic Patients without Fundoscopic Signs of Diabetic Retinopathy. *J Clin Med*. 2019;8(9):1409.
 69. Santos AR, Ribeiro L, Bandello F, Lattanzio R, Egan C, Frydkjaer-Olsen U, et al. Functional and structural findings of neurodegeneration in early stages of diabetic retinopathy: Cross-sectional analyses of baseline data of the EUROCONDOR project. *Diabetes*. 2017;66(9):2503–10.
 70. Barber AJ, Lieth E, Khin SA, Antonetti DA, Buchanan AG, Gardner TW. Neural apoptosis in the retina during experimental and human diabetes:

- Early onset and effect of insulin. *J Clin Invest*. 1998;102(4):783–91.
71. Garcia-Ramírez M, Hernández C, Villarroel M, Canals F, Alonso MA, Fortuny R, et al. Interphotoreceptor retinoid-binding protein (IRBP) is downregulated at early stages of diabetic retinopathy. *Diabetologia*. 2009;52(12):2633–41.
 72. Simó R, Stitt AW, Gardner TW. Neurodegeneration in diabetic retinopathy: does it really matter? *Diabetologia*. 2018;61(9):1902–12.
 73. Arroba AI, Valverde ÁM. Modulation of microglia in the retina: new insights into diabetic retinopathy. *Acta Diabetol*. 2017;54(6):527–33.
 74. El-Fayoumi D, Badr Eldine NM, Esmael AF, Ghalwash D, Soliman HM. Retinal nerve fiber layer and ganglion cell complex thicknesses are reduced in children with type 1 diabetes with no evidence of vascular retinopathy. *Investig Ophthalmol Vis Sci*. 2016;57(13):5355–60.
 75. Gundogan FC, Akay F, Uzun S, Yolcu U, Çağlltay E, Toyran S. Early Neurodegeneration of the Inner Retinal Layers in Type 1 Diabetes Mellitus. *Ophthalmologica*. 2016;235(3):125–32.
 76. van Dijk HW, Verbraak FD, Kok PHB, Garvin MK, Sonka M, Lee K, et al. Decreased retinal ganglion cell layer thickness in patients with type 1 diabetes. *Investig Ophthalmol Vis Sci*. 2010;51(7):3660–5.
 77. Karti O, Nalbantoglu O, Abali S, Ayhan Z, Tunc S, Kusbeci T, et al. Retinal Ganglion Cell Loss in Children With Type 1 Diabetes Mellitus Without Diabetic Retinopathy. *Ophthalmic Surgery, Lasers Imaging Retin*. 2017;48(6):473–7.
 78. Chen Y, Li J, Yan Y, Shen X. Diabetic macular morphology changes may occur in the early stage of diabetes. *BMC Ophthalmol*. 2016;16(1):1–7.
 79. Pekel E, Altıncık SA, Pekel G. Evaluation of optic disc, retinal nerve fiber and macular ganglion cell layers in pediatric diabetes. *Int Ophthalmol*. 2018;38(5):1955–61.
 80. Elhabashy SA, Elbarbary NS, Nageb KM, Mohammed MM. Can optical coherence tomography predict early retinal microvascular pathology in type 1 diabetic adolescents without minimal diabetic retinopathy? A single-centre study. *J Pediatr Endocrinol Metab*. 2015;28(1–2):139–46.
 81. Jonsson KB, Frydkjaer-Olsen U, Grauslund J. Vascular Changes and Neurodegeneration in the Early Stages of Diabetic Retinopathy: Which

- Comes First? *Ophthalmic Res.* 2016;56(1):1–9.
82. Kim HJ, Jeoung JW, Yoo BW, Kim HC, Park KH. Patterns of glaucoma progression in retinal nerve fiber and macular ganglion cell-inner plexiform layer in spectral-domain optical coherence tomography. *Jpn J Ophthalmol.* 2017;61(4):324–33.
 83. Pérez Del Palomar A, Cegoñino J, Montolío A, Orduna E, Vilades E, Sebastián B, et al. Swept source optical coherence tomography to early detect multiple sclerosis disease. The use of machine learning techniques. *PLoS One.* 2019;14(5):e0216410.
 84. Balcer, LJ, Calabresi, PA, Frohman, TC, Frohman, EM, Green, AJ, Kardon, R, et al. Retinal layer segmentation in multiple sclerosis: a systematic review and meta-analysis. *Lancet Neurol.* 2017;16(10):797–812.
 85. Chrysou A, Jansonius NM, Laar T Van. Parkinsonism and Related Disorders Retinal layers in Parkinson ' s disease : A meta-analysis of spectral-domain optical coherence tomography studies. 2019;(April).
 86. den Haan J, Verbraak FD, Visser PJ, Bouwman FH. Retinal thickness in Alzheimer's disease: A systematic review and meta-analysis. *Alzheimer's Dement Diagnosis, Assess Dis Monit.* 2017;6:162–70.
 87. Cunha JP, Proença R, Dias-Santos A, Almeida R, Águas H, Alves M, et al. OCT in Alzheimer's disease: thinning of the RNFL and superior hemiretina. *Graefe's Arch Clin Exp Ophthalmol.* 2017;255(9):1827–35.
 88. Rodrigues EB, Urias MG, Penha FM, Badaró E, Novais E, Meirelles R, et al. Diabetes induces changes in neuroretina before retinal vessels: A spectral-domain optical coherence tomography study. *Int J Retin Vitreol.* 2015;1(1):1–8.
 89. Simão S, Costa MÂ, Sun JK, Cunha-Vaz J, Simó R. Development of a Normative Database for Multifocal Electroretinography in the Context of a Multicenter Clinical Trial. *Ophthalmic Res.* 2017;57(2):107–17.
 90. Montesano G, Gervasoni A, Ferri P, Allegrini D, Migliavacca L, De Cilla S, et al. Structure-function relationship in early diabetic retinopathy: A spatial correlation analysis with OCT and microperimetry. *Eye.* 2017;31(6):931–9.
 91. Trento M, Durando O, Lavecchia S, Charrier L, Cavallo F, Costa MA, et

- al. Vision related quality of life in patients with type 2 diabetes in the EUROCONDOR trial. *Endocrine*. 2017;57(1):83–8.
92. Nickla DL, Wallman J. The multifunctional choroid. *Prog Retin Eye Res*. 2010;29(2):144–68.
 93. Wang H, Tao Y. Choroidal structural changes correlate with severity of diabetic retinopathy in diabetes mellitus. *BMC Ophthalmol*. 2019;19(1):1–9.
 94. Copete S, Flores-Moreno I, Montero JA, Duker JS, Ruiz-Moreno JM. Direct comparison of spectral-domain and swept-source OCT in the measurement of choroidal thickness in normal eyes. *Br J Ophthalmol*. 2014 Mar;98(3):334–8.
 95. Gołębiowska J, Olechowski A, Wysocka-Mincewicz M, Baszyńska-Wilk M, Groszek A, Czeszyk-Piotrowicz A, et al. Choroidal Thickness and Ganglion Cell Complex in Pubescent Children with Type 1 Diabetes without Diabetic Retinopathy Analyzed by Spectral Domain Optical Coherence Tomography. *J Diabetes Res*. 2018;2018:1–9.
 96. Gupta P, Thakku SG, Sabanayagam C, Tan G, Cheung CMG, Lamoureux EL, et al. Characterisation of choroidal morphological and vascular features in diabetes and diabetic retinopathy. *Br J Ophthalmol*. 2017;101(8):1038–44.
 97. Melancia D, Vicente A, Cunha JP, Abegão Pinto L, Ferreira J. Diabetic choroidopathy: a review of the current literature. *Graefe's Arch Clin Exp Ophthalmol*. 2016;254(8):1453–61.
 98. Ferrara D, Waheed NK, Duker JS. Progress in Retinal and Eye Research Investigating the choriocapillaris and choroidal vasculature with new optical coherence tomography technologies. *Prog Retin Eye Res*. 2015;
 99. Unsal E, Eltutar K, Zirtiloğlu S, Dinçer N, Ozdoğan Erkul S, Güngel H. Choroidal thickness in patients with diabetic retinopathy. *Clin Ophthalmol*. 2014 Jan;8:637–42.
 100. Çağıltay E, Toyran S, Akay F, Uzun S, Gundogan FC. Choroidal and macular thickness changes in type 1 diabetes mellitus patients without diabetic retinopathy AU - Yolcu, Umit. *Postgrad Med*. 2016 Nov 16;128(8):755–60.
 101. Esmaeelpour M, Brunner S, Ansari-Shahrezaei S, Nemetz S, Povâzay B,

- Kajic V, et al. Choroidal thinning in diabetes type 1 detected by 3-dimensional 1060 nm optical coherence tomography. *Investig Ophthalmol Vis Sci.* 2012;53(11):6803–9.
102. Vujosevic S, Midena E. Retinal Layers Changes in Human Preclinical and Early Clinical Diabetic Retinopathy Support Early Retinal Neuronal and Müller Cells Alterations. *J Diabetes Res.* 2013;2013:1–8.
103. Sayin N, Kara N, Pirhan D, Vural A, Ersan HBA, Onal H, et al. Evaluation of subfoveal choroidal thickness in children with type 1 diabetes mellitus: An EDI-OCT study. *Semin Ophthalmol.* 2014;29(1):27–31.
104. Kim JT, Lee DH, Joe SG, Kim JG, Yoon YH. Changes in choroidal thickness in relation to the severity of retinopathy and macular edema in type 2 diabetic patients. *Investig Ophthalmol Vis Sci.* 2013;54(5).
105. Nambi V, Chambless L, Folsom AR, He M, Hu Y, Mosley T, et al. Carotid Intima-Media Thickness and Presence or Absence of Plaque Improves Prediction of Coronary Heart Disease Risk. *J Am Coll Cardiol.* 2010;55(15):1600–7.
106. Sun YP, Cai YY, Li HM, Deng SM, Leng RX, Pan HF. Increased carotid intima-media thickness (CIMT) levels in patients with type 1 diabetes mellitus (T1DM): A meta-analysis. *J Diabetes Complications.* 2015;29(5):724–30.
107. Hernández M, López C, Real J, Valls J, Ortega-Martinez de Victoria E, Vázquez F, et al. Preclinical carotid atherosclerosis in patients with latent autoimmune diabetes in adults (LADA), type 2 diabetes and classical type 1 diabetes. *Cardiovasc Diabetol.* 2017;16(1):1–9.
108. Bernard S, Sérusclat A, Targe F, Charrière S, Roth O, Beaune J, et al. Incremental predictive value of carotid ultrasonography in the assessment of coronary risk in a cohort of asymptomatic type 2 diabetic subjects. *Diabetes Care.* 2005;28(5):1158–62.
109. Catalan M, Herreras Z, Pinyol M, Sala-Vila A, Amor AJ, de Groot E, et al. Prevalence by sex of preclinical carotid atherosclerosis in newly diagnosed type 2 diabetes. *Nutr Metab Cardiovasc Dis.* 2015;25(8):742–8.
110. Li LX, Zhao CC, Ren Y, Tu YF, Lu JX, Wu X, et al. Prevalence and clinical characteristics of carotid atherosclerosis in newly diagnosed

- patients with ketosis-onset diabetes: A cross-sectional study. *Cardiovasc Diabetol*. 2013;12(1):1–10.
111. Xie J, Ikram MK, Cotch MF, Klein B, Varma R, Shaw JE, et al. Association of diabetic macular edema and proliferative diabetic retinopathy with cardiovascular disease a systematic review and meta-analysis. *JAMA Ophthalmol*. 2017;135(6):586–93.
 112. Heier M, Borja MS, Brunborg C, Seljeflot I, Margeirsdottir HD, Hanssen KF, et al. Reduced HDL function in children and young adults with type 1 diabetes. *Cardiovasc Diabetol*. 2017;16(1):1–8.
 113. Scarinci F, Picconi F, Virgili G, Giorno P, Di Renzo A, Varano M, et al. Single retinal layer evaluation in patients with type 1 diabetes with no or early signs of diabetic retinopathy: The first hint of neurovascular crosstalk damage between neurons and capillaries? *Ophthalmologica*. 2017;237(4):223–31.
 114. Simó R, Hernández C. Novel approaches for treating diabetic retinopathy based on recent pathogenic evidence. *Prog Retin Eye Res*. 2015;48:160–80.
 115. Holm K, Adrian ML. In diabetic eyes, multifocal ERG reflects differences in function between the nasal part and the temporal part of the macula. *Graefe's Arch Clin Exp Ophthalmol*. 2012;250(8):1143–8.
 116. Simó R, Hernández C, Porta M, Bandello F, Grauslund J, Harding SP, et al. *Corresponding Authors: 1. 2018;
 117. Riaz N, Wolden SL, Gelblum DY, Eric J. HHS Public Access. 2016;118(24):6072–8.
 118. Anderson OA, Finkelstein A, Shima DT. A2E Induces IL-1 β Production in Retinal Pigment Epithelial Cells via the NLRP3 Inflammasome. *PLoS One*. 2013;8(6).
 119. Kim M, Ha MJ, Choi SY, Park YH. Choroidal vascularity index in type-2 diabetes analyzed by swept-source optical coherence tomography. *Sci Rep*. 2018;8(1):1–8.

