

DEPARTAMENTO DE CIRUGÍA

APLICACIÓN DE LA PERIMETRÍA ORIENTADA POR
TENDENCIAS (TOP) EN LA EVALUACIÓN DE LOS
TRAUMATISMOS CRANEOENCEFÁLICOS LEVES

ELENA SORLÍ CLEMENTE

UNIVERSITAT DE VALENCIA
Servei de Publicacions
2007

Aquesta Tesi Doctoral va ser presentada a València el dia 20 d' Abril de 2007 davant un tribunal format per:

- D. Manuel Antonio González de la Rosa
- D. Jaime Lloret García
- D. Jorge Mateu Mahiques
- D. Vicente Vila Bou
- D. Pedro Roldán Badia

Va ser dirigida per:

D^a. Antonia Fons Moreno

D. Jose M. González Darder

©Copyright: Servei de Publicacions
Elena Sorlí Clemente

Depòsit legal:

I.S.B.N.:978-84-370-6883-1

Edita: Universitat de València
Servei de Publicacions
C/ Artes Gráficas, 13 bajo
46010 València
Spain
Telèfon: 963864115

UNIVERSITAT DE VALÈNCIA
FACULTAT DE MEDICINA I ODONTOLOGIA
DEPARTAMENT DE CIRURGIA



**APLICACIÓN DE LA PERIMETRÍA ORIENTADA
POR TENDENCIAS (TOP) EN LA EVALUACIÓN
DE LOS TRAUMATISMOS
CRANEOENCEFÁLICOS LEVES**

Memoria presentada por:

Elena M^a Sorlí Clemente

**Para la obtención del grado de
Doctor en Medicina y Cirugía**

Valencia, 2006

A Ángel, mi amor.

A Lucía y Elena, mi vida.

A mis padres y hermanos, por todo.

Mi agradecimiento

A la Profesora Antonia Fons Moreno y al Profesor José M. González Darder, por haber aceptado la dirección de esta tesis y por el apoyo, orientación y confianza demostrados durante su realización.

Al Profesor Manuel González de la Rosa, Catedrático de Oftalmología de la Universidad de la Laguna. Su constante ánimo y sus enseñanzas en el campo de la perimetría han hecho posible que saliera adelante este trabajo.

A todos mis compañeros del Servicio de Oftalmología del Hospital General de Castellón, en especial a la Doctora M. Carmen Arias López, Jefe de Servicio, por su orientación, consejo y colaboración constante.

Al personal de la Unidad de Corta Estancia del Hospital General de Castellón. Habéis sido parte importante de este trabajo y de mi vida. Siempre os estaré agradecida.

Al personal de Enfermería de Oftalmología del Centro de Especialidades Jaime I de Castellón, en especial a Elena, Francis y M^a Jesús, por ayudarme con toda paciencia y cariño en tantas perimetrías.

Al Profesor Jorge Mateu Mahiques y a Fuensanta Saura Igual, del Departamento de Matemáticas de la Universidad Jaume I de Castellón, por su ayuda y asesoramiento en el análisis estadístico de los datos.

A Matthias Monhart, de Haag-Strait AG, por su colaboración y por la aportación de mucha e interesante documentación sobre Octopus, perimetría y TOP.

A mi hermano, Vicente Sorlí Clemente, por su ayuda en la elaboración del soporte informático de este trabajo.

A todos los pacientes y voluntarios que accedieron a participar en este estudio. Por su dedicación y amabilidad.

Por último a mi marido, Ángel Arrufat, a mi hija Lucía y a Loli. Sin vosotros a mi lado no hubiera sido posible.

ABREVIATURAS

AV: Agudeza Visual

Células o capas K: Koniocelulares

Células o capas M: células en parasol o Magnocelulares

Células o capas P: células enanas o Parvocelulares

CGL: Cuerpo Geniculado Lateral

CO: Citocromo Oxidasa

DTI: Resonancia con Tensor de Difusión

GABA: Ácido Gamma-Amino Butírico

GCS: Escala del Coma de Glasgow

LAD: Lesión Axonal Difusa

LF: Fluctuación a Largo Plazo

LV (sLV): Varianza de Pérdida (raíz de la Varianza de Pérdida)

MD: Defecto Medio

MS: Sensibilidad Media

MTI: Resonancia con Transferencia Magnética

PET: Tomografía por Emisión de Positrones

PEV: Potenciales Evocados Visuales

RFD: Reflejo Fotomotor Directo

RM: Resonancia Magnética

RMf: Resonancia Magnética Funcional

Rx: Radiografía Simple

SF: Fluctuación a Corto Plazo

SPECT: Tomografía Computerizada por Emisión de Fotón Único

TC: Tomografía Axial Computerizada

TCE: Traumatismo Craneoencefálico

TO: Tensión Ocular

TOP: Perimetría Orientada por Tendencias

1.- INTRODUCCIÓN.....	1
1.1.- Anatomía y fisiología del sistema sensorial visual.....	1
1.1.1.- La vía retino-genicular.....	2
1.1.2.- Cuerpo geniculado lateral.....	5
1.1.3.- Corteza visual primaria.....	8
1.1.4.- Corteza visual extraestriada.....	14
1.2.- El traumatismo craneoencefálico leve.....	15
1.2.1.- Introducción.....	15
1.2.2.- Diagnóstico clínico.....	17
1.2.3.- Guías de práctica clínica. Las “Guías Italianas”.....	23
1.2.4.- Fisiopatología del daño cerebral postraumático.....	24
1.2.5.- Síndrome postconmocional.....	37
1.3.- La perimetría.....	40
1.3.1.- Conceptos básicos.....	40
1.3.2.- Técnicas perimétricas clásicas.....	41
1.3.3.- Variables que afectan al resultado de la perimetría.....	47
1.3.4.- Análisis estadístico del campo visual.....	51
1.3.5.- Las estrategias rápidas.....	55
1.3.6.- Nuevas técnicas perimétricas.....	59
1.4.- La perimetría orientada por tendencias (TOP).....	61
1.5.- Perimetría automática y neurooftalmología. Correlación topográfica de la lesión traumática.....	65
1.5.1.- Defectos prequiasmáticos.....	67
1.5.2.- Defectos quiasmáticos.....	72

1.5.3.- Defectos postquiasmáticos.....	74
1.5.4.- Defectos perimétricos inexplicables.....	86
2.- JUSTIFICACIÓN Y OBJETIVOS.....	89
2.1.- Justificación.....	89
2.2.- Objetivos.....	91
3.- MATERIAL Y METODOS.....	93
3.1.- Pacientes.....	93
3.1.1.- Criterios de inclusión.....	93
3.1.2.- Criterios de exclusión.....	93
3.2.- Descripción del protocolo clínico.....	95
3.2.1.- Datos de filiación del paciente.....	95
3.2.2.- Datos epidemiológicos.....	95
3.2.3.- Datos obtenidos de la exploración neurológica al ingreso.....	96
3.2.4.- Datos obtenidos de la exploración oftalmológica.....	97
3.3.- Estudio perimétrico.....	99
3.3.1.- Perímetro Octopus 1-2-3.....	99
3.3.2.- El programa 32 de Octopus.....	101
3.3.3.- Descripción del protocolo perimétrico.....	102
3.4.- Base de datos.....	103
3.5.- Análisis estadístico.....	103

4.- RESULTADOS.....	107
4.1.- Características de la muestra.....	107
4.1.1.- Edad.....	107
4.1.2.- Sexo.....	109
4.2.- Datos obtenidos al ingreso.....	110
4.2.1.- Etiología del TCE.....	110
4.2.2.- Localización del traumatismo.....	111
4.2.3.- Estudio comparativo según etiología y localización.....	112
4.2.4.- Distribución según la Escala de Coma de Glasgow (GCS) al ingreso.....	113
4.3.- Exploración clínica oftalmológica. Estadística descriptiva.....	115
4.3.1.- Tiempo transcurrido entre el TCE y la primera visita oftalmológica.....	115
4.3.2.- Anamnesis.....	116
4.3.3.- Exploración de la agudeza visual en la primera visita.....	117
4.3.4.- Exploración del tamaño y reactividad pupilar en la primera visita.....	118
4.3.5.- Tonometría ocular en la primera visita.....	120
4.3.6.- Test de colores en la primera visita.....	121
4.3.7.- Exploración de la motilidad ocular extrínseca en la primera visita.....	121
4.3.8.- Exploración de la agudeza visual en la segunda visita.....	121
4.3.9.- Exploración del tamaño y reactividad pupilar en la segunda visita.....	122
4.4.- Exploración clínica oftalmológica. Estadística analítica.....	124
4.4.1.- Comparación de la exploración clínica en ambos ojos en la primera visita.....	124
4.4.2.- Comparación de la exploración clínica en ambos ojos en la segunda visita.....	125
4.4.3.- Comparación de los datos entre ambas visitas.....	126

4.4.4.- Comparación entre el grupo caso y el grupo control.....	128
4.5.- Exploración perimétrica mediante la estrategia TOP.....	130
4.5.1.- Análisis de la Sensibilidad Media (MS) del grupo caso en exploraciones sucesivas.....	130
4.5.2.- Análisis del Defecto Medio (MD) del grupo caso en exploraciones sucesivas.....	134
4.5.3.- Análisis de la raíz de la Varianza de Pérdida (sLV) del grupo caso en exploraciones sucesivas.....	137
4.5.4.- Test de comparación de medias para MS, MD y sLV del grupo control entre la primera y la segunda exploración.....	141
4.5.5.- Análisis de los Falsos Positivos y Negativos del grupo caso.....	141
4.5.6.- Representación gráfica espacial de los datos.....	142
4.5.7.- Análisis estadístico de los valores de MS, MD y sLV del grupo caso.....	148
4.5.8.- Análisis de las Fluctuaciones del umbral.....	150
4.5.9.- Distribución y cuantificación porcentual de los defectos.....	154
4.5.10.- Análisis comparativo entre los datos perimétricos y la localización del TCE.....	162
5.- DISCUSIÓN.....	179
6.- CONCLUSIONES.....	197
7.- BIBLIOGRAFÍA.....	201

ÍNDICE DE FIGURAS

Pg.

Fig.1.- Topografía de la capa de bastones y conos en la retina humana.....	2
Fig.2.- Sección coronal a través del CGL de mono macaco.....	7
Fig.3.- Diagrama esquemático simplificado de las proyecciones eferentes de las capas P, K y M del CGL.....	8
Fig.4.- Esquema de las principales conexiones intrínsecas y extrínsecas de V1 en primates.....	10
Fig.5.- Diagrama esquemático de la información modular de V1.....	13
Fig.6.- Alteraciones campimétricas asociadas con lesiones de la vía óptica.....	67
Figs.7 y 7bis.- Mapas de Horton y Hoyt.....	83 y 84
Fig.8.- Octopus 1-2-3.....	100
Fig.9.- Malla de puntos del programa 32 de Octopus.....	101
Fig.10.- Edad ambos grupos.....	107
Fig.11.- Distribución por edad.....	108
Fig.12.- Distribución por sexo.....	109
Fig.13.- Distribución por etiología.....	110
Fig.14.- Distribución según la localización del TCE.....	111
Fig.15.- Distribución según etiología y localización.....	112
Fig.16.- Distribución de las observaciones según la GCS al ingreso.....	113
Fig.17.- Nivel de consciencia (GCS) según la etiología del TCE.....	114
Fig.18.- Nivel de consciencia (GCS) según la localización del TCE.....	114
Fig.19.- Tiempo transcurrido (días) entre TCE y 1ª visita oftalmológica.....	115
Fig.20.- Distribución de frecuencias de los síntomas obtenidos de la anamnesis.....	116
Fig.21.- Agudeza visual del ojo derecho en la primera visita	117
Fig.22.- Agudeza visual del ojo izquierdo en la primera visita.....	117
Fig.23.- Pupilometría ojo derecho y ojo izquierdo en condiciones basales (primera visita).....	118
Fig.24.- Pupilometría de ojo derecho e izquierdo con iluminación directa (primera visita).....	119
Fig.25.- Tonometría ocular ojo derecho y ojo izquierdo en la primera visita.....	120
Fig.26.- Pupilometría ojo derecho y ojo izquierdo en condiciones basales (segunda visita).....	122
Fig.27.- Pupilometría de ojo derecho e izquierdo con iluminación directa (segunda visita).....	123
Fig.28.- Distribución de la Sensibilidad Media (MS) en las tres exploraciones para el ojo derecho.....	131
Fig.29.- Distribución de la Sensibilidad Media (MS) en las tres exploraciones para el ojo izquierdo.....	133
Fig.30.- Distribución del Defecto Medio (MD) en las tres exploraciones para el ojo derecho.....	135
Fig.31.- Distribución del Defecto Medio (MD) en las tres exploraciones para el ojo izquierdo.....	137
Fig.32.- Distribución de la raíz de la varianza de pérdida (sLV) en las tres exploraciones para el ojo derecho.....	138
Fig.33.- Distribución de la raíz de la varianza de pérdida (sLV) en las tres exploraciones para el ojo izquierdo.....	140

Fig.34.- Análisis de la Sensibilidad Media en cada punto del campo visual.....	143
Fig.35.- Análisis del Defecto Medio en cada punto del ojo campo visual.....	144
Fig.36.- Análisis de la Desviación Típica del defecto en cada punto del campo visual.....	145
Fig.37.- Representación de los componentes principales de la sensibilidad para el ojo izquierdo.....	146
Fig.38.- Representación de los componentes principales de la sensibilidad para el ojo derecho.....	147
Fig.39.- Distribución de frecuencias de las desviaciones locales en el grupo caso.....	152
Fig.40.- Distribución de frecuencias de las desviaciones locales entre la tercera exploración del grupo caso y el grupo control.....	153
Fig.41.- Distribución global de los defectos en el primer y segundo examen (%).....	153
Fig.42.- Distribución global de los escotomas reproducibles (%).....	154
Fig.43.- Disposición de los escotomas reproducibles en cada caso.....	155-160
Fig.44.- Sensibilidad Media en el TCE frontal	162
Fig.45.- Sensibilidad Media en el TCE parietotemporal derecho	163
Fig.46.- Sensibilidad Media en el TCE parietotemporal izquierdo.....	164
Fig.47.- Sensibilidad Media en el TCE occipital.....	165
Fig.48.- Sensibilidad Media en el poliTCE.....	166
Fig.49.- Sensibilidad Media en el TCE fronto-parieto-temporal derecho	167
Fig.50.- Sensibilidad Media en el TCE fronto-parieto-temporal izquierdo.....	168
Fig.51.- Defecto Medio en el TCE frontal.....	169
Fig.52.- Defecto Medio en el TCE parietotemporal derecho	170
Fig.53.- Defecto Medio en el TCE parietotemporal izquierdo	171
Fig.54.- Defecto Medio en el TCE occipital	172
Fig.55.- Defecto Medio en el poliTCE.....	173
Fig.56.- Defecto Medio en el TCE fronto-parieto-temporal derecho.....	174
Fig.57.- Defecto Medio en el TCE fronto-parieto-temporal izquierdo	175
Fig.58.- Valores de los residuos para el ojo derecho.....	176
Fig.59.- Valores de los residuos para el ojo izquierdo.....	177

ÍNDICE DE TABLAS

Pg.

Tabla 1.- Comparación de medias entre ambos ojos en la primera visita mediante test t para muestras pareadas.....	124
Tabla 2.- Comparación de ambos ojos en la primera visita mediante el test de los signos.....	125
Tabla 3.- Comparación de ambos ojos en la primera visita mediante el test del signo-rango de Wilcoxon para muestras pareadas.....	125
Tabla 4.- Comparación de medias entre ambos ojos en la segunda visita mediante test t para muestras pareadas.....	125
Tabla 5.- Comparación entre ambos ojos en la segunda visita mediante el test de los signos.....	125
Tabla 6.- Comparación de ambos ojos en la segunda visita mediante el test del signo-rango de Wilcoxon para muestras pareadas.....	126
Tabla 7.- Comparación de las medias para el ojo derecho entre la primera y la segunda visita mediante test t para muestras pareadas.....	126
Tabla 8.- Comparación de las medianas para el ojo derecho entre la primera y la segunda visita mediante el test de los signos.....	127
Tabla 9.- Comparación de las medianas para el ojo derecho entre la primera y la segunda visita mediante el test del signo-rango de Wilcoxon para muestras pareadas.....	127
Tabla 10.- Comparación de las medias para el ojo izquierdo entre la primera y la segunda visita mediante test t para muestras pareadas.....	127
Tabla 11.- Comparación de las medianas para el ojo izquierdo entre la primera y la segunda visita mediante el test de los signos.....	128
Tabla 12.- Comparación de las medianas para el ojo izquierdo entre la primera y la segunda visita mediante el test del signo-rango de Wilcoxon para muestras pareadas.....	128
Tabla 13.- Comparación de las medias y medianas entre caso-control para ambos ojos en la 1ª visita.....	129
Tabla 14.- Comparación de las medias y medianas entre caso-control para ambos ojos en la 2ª visita.....	129
Tabla 15.- Valores de Sensibilidad Media (MS) en las tres exploraciones para el ojo derecho.....	130
Tabla 16.- Valores de Sensibilidad Media (MS) en las tres exploraciones para el ojo izquierdo.....	132
Tabla 17.- Valores de Defecto Medio (MD) en las tres exploraciones para el ojo derecho.....	135
Tabla 18.- Valores de Defecto Medio (MD) en las tres exploraciones para el ojo izquierdo.....	136
Tabla 19.- Valores de la raíz de la varianza de pérdida (sLV) en las tres exploraciones para el ojo derecho.....	139
Tabla 20.- Valores de la raíz de la varianza de pérdida (sLV) en las tres exploraciones para el ojo izquierdo.....	139

Tabla 21.- T-Test de comparación de medias para MS, MD y sLV del grupo control.....	141
Tabla 22.- Valores porcentuales medios de falsos positivos y negativos del grupo caso.....	141
Tabla 23.- Análisis de los valores de MS, MD y sLV entre caso y control en exámenes sucesivos.....	148
Tabla 24.- Comparación de los valores de MS, MD y sLV del grupo caso entre ambos ojos.....	149
Tabla 25.- Valores medios de la SF en ambos ojos del grupo caso.....	150
Tabla 26.- Valor medio de la SF en el grupo control.....	151
Tabla 27.- Valores medios de la LF en ambos ojos en el grupo caso.....	151

1.- INTRODUCCIÓN

1.1.- ANATOMIA Y FISIOLÓGÍA DEL SISTEMA SENSORIAL VISUAL.

El conjunto formado por la retina, nervios ópticos, quiasma, cintillas, cuerpos geniculados laterales, radiaciones geniculadocalcarinas, áreas visuales de asociación y conexiones interhemisféricas relacionadas constituyen el sistema sensorial visual principal de los seres humanos. Este sistema neuronal aferente cruza en ángulo recto los sistemas mayores sensitivo ascendente y motor descendente de los hemisferios cerebrales, y su porción anterior está en estrecha relación con las estructuras vasculares y óseas situadas a nivel de la base del cerebro. La función de este sistema es el procesamiento y la integración de la información que llega al cerebro a través de los nervios ópticos. Aunque el ojo es el órgano encargado de transformar las señales luminosas en impulsos nerviosos, es el cerebro el último responsable de la percepción y cognición visuales.

Todo este conjunto de estructuras poseen un indudable valor de localización para el diagnóstico de las enfermedades neurológicas, como veremos en un capítulo posterior. El papel preponderante de la visión en el humano puede ser expresado en cifras comparando el número de fibras presentes en el nervio óptico, unas 1.200.000, y en la porción coclear del nervio estatoacústico, unas 31.000,⁽⁶²⁾ de manera que la relación entre las neuronas aferentes del aparato visual periférico y las del sistema auditivo se acerca a 40/1.

Las bases anatomofuncionales del sistema sensorial visual de los mamíferos han sido establecidas históricamente en estudios realizados en gatos y monos fundamentalmente, así como en estudios anatomopatológicos en cadáver humano. Con estos resultados se han hecho extrapolaciones sobre el funcionamiento del sistema nervioso central del hombre, aunque hay datos que aún no han podido ser demostrados. En los últimos años, la aparición de modernas técnicas de imagen (RM, TC, PET), el desarrollo de nuevas técnicas histológicas e inmunohistoquímicas (la tinción histoquímica de citocromo oxidasa (CO), el anticuerpo CAT-301, etc.), y, más recientemente, la aplicación de técnicas de estudio funcional (RM funcional, PEV multimodales), ha permitido desarrollar nuevos mapas topográficos del córtex visual así

como el estudio “in vivo” de la secuencia de niveles del procesamiento visual en el ser humano.^{(201),(206),(203)}

En este capítulo revisaremos la anatomía funcional del sistema retino-geniculado-cortical, que es la base neural del proceso visual.

1.1.1- La vía retino-genicular

El funcionamiento de la retina puede ser resumido en la transformación de la luz en impulsos nerviosos vía fotorreceptores (conos y bastones), y la codificación de la información visual por las estructuras neuronales de la retina (células amacrinas, horizontales, bipolares y ganglionares). Las rutas de los bastones intervienen en la visión con luz tenue (visión escotópica), mientras que los conos participan en la visión diurna y de los colores.⁽²⁰¹⁾

La retina puede ser dividida en una zona central o foveal, una parafoveal y una zona periférica. La fovea subtende 5° de ángulo visual, mientras que el área foveal-parafoveal combinada representa aproximadamente 8°. La fovea soporta la mayor densidad de conos (190.000/mm²) y células ganglionares, con una rápida caída de concentración hacia la periferia, donde predominan los bastones.

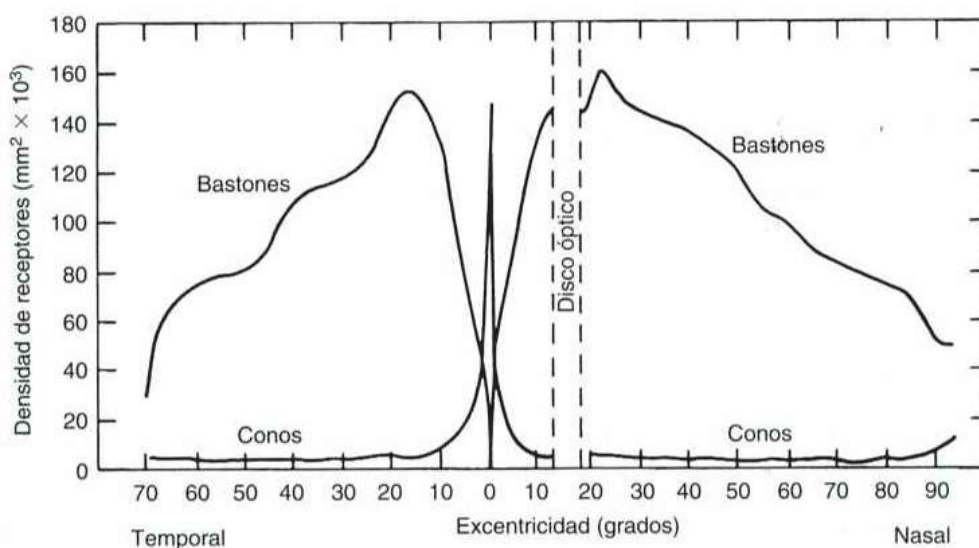


Fig.1.- Topografía de la capa de bastones y conos en la retina humana (Tomado de: Kaufman PL, Albert A. Adler. Fisiología del ojo. Aplicación clínica. Madrid: Elsevier; 2004:413)

1.1.1.1.- *Células ganglionares de la retina*

La capa de células ganglionares de la retina está compuesta fundamentalmente por células ganglionares, en un número de aproximadamente 1.6 millones de células, y células amacrinas desplazadas, y recibe información de más de 4 millones de fotorreceptores.⁽²⁴⁾ Su espesor es máximo a nivel macular, donde mide 60-80 μm , contiene 8-10 hileras nucleares y encontramos el 69% del total de células ganglionares retinianas. En el resto de áreas, contiene una o dos hileras de células con un grosor de unas 10-20 μm .^{(30),(171)}

Las células ganglionares son las neuronas que recogen toda la información visual procesada en la retina enviándola al encéfalo. Sus dendritas establecen conexiones con las células bipolares y amacrinas en la capa plexiforme interna de la retina, y sus axones forman el nervio óptico y finalizan predominantemente en las capas parvocelulares (P) del cuerpo geniculado lateral o sus equivalentes, como veremos más adelante. Se estima que alrededor del 10% proyecta a estructuras subtalámicas y participa en procesos no visuales, como los reflejos pupilares o el ritmo circadiano.^{(3),(121)}

La clasificación de las células ganglionares es incompleta y confusa, en gran parte porque se han denominado de manera diferente en distintas especies y porque las características funcionales de los distintos morfológicos de células se conocen poco. La mayoría de estudios al respecto han sido llevados en gatos y primates. La estructura funcional del sistema visual humano se extrapola por similitud de la del primate, aunque hasta el momento no se ha podido demostrar.

En el mono se han descrito dos tipos principales de células ganglionares retinianas, las células P o enanas y las células M o en parasol.^{(28),(8),(34)}

Las *células P o enanas* son unas células pequeñas, de baja conductividad, cuya importancia se ha ido incrementando a lo largo de la evolución de los primates. Estas células tienen un campo dendrítico pequeño ya que en la retina central recibe impulsos de un único cono, aunque un mismo cono puede enviar impulsos a varias células ganglionares. Las células P proyectan sus eferencias a la parte parvocelular del cuerpo geniculado lateral (CGL). Se ha estimado que alrededor del 80% de las células

ganglionares de la retina pertenecen a este tipo, y es probable que lleven información acerca de la forma y la percepción cromática.⁽³⁴⁾

Las *células ganglionares tipo M o en parasol*, poseen un cuerpo celular más grande, del que surgen una o varias dendritas formando un árbol amplio y de distribución horizontal que cubre toda la retina. Su campo dendrítico aumenta con la excentricidad retiniana y su densidad disminuye hacia la periferia.⁽²²⁾ Estas células están conservadas en la escala filogenético. Fisiológicamente, parece ser que engloban más de un tipo celular: Algunas de ellas se corresponden con células ganglionares de centro “on” sensibles al azul. Otras células M reciben impulsos desde todos los tipos cromáticos de conos y envían terminales a la parte magnocelular del CGL. Estas células constituyen el 10% de las células ganglionares, y responden a estímulos móviles o cambiantes, por lo que es posible que sean las responsables de transportar este tipo de información al encéfalo.⁽³⁾

Hay un último tipo celular ganglionar, descrito en gatos, cuya existencia y función en el hombre es aún tema de debate. Son las células W, caracterizadas por tener una velocidad de conducción axonal lenta y campos receptivos grandes, con centros “on-off”. Parece ser que emiten eferencias hacia los núcleos pretectales mesencefálicos, con lo que participarían en la porción aferente del relejo pupilar.⁽²³³⁾ Otra conexión conocida de estas células es con el colículo superior,^{(185),(186)} cuya función visual es la coordinación del control retiniano y cortical de los movimientos sacádicos y la fijación. Más discutida es una supuesta conexión con las zonas intermedias de las láminas magno y parvocelulares del CGL, aunque aún no ha sido demostrado.

1.1.1.2- *Las proyecciones retinogeniculadas.*

Los patrones de las proyecciones de las células ganglionares retinianas en el sistema visual maduro son muy precisos. Un rasgo común a los vertebrados superiores es que las células ganglionares de cada ojo proyectan hacia capas diferentes del CGL. En consecuencia, cada neurona de CGL procesa información de un solo ojo. Otra característica de las proyecciones retinogeniculadas de una misma especie es *el mapa retinotópico*.⁽¹⁷⁹⁾ Las proyecciones de cada retina se organizan de tal modo que las células ganglionares vecinas proyectan topográficamente hacia las células vecinas del

CGL. Aunque existen muchos tipos de células ganglionares desde un punto de vista funcional, las neuronas de CGL reciben información de un solo tipo. Sin embargo, los patrones exactos de organización entre las células ganglionares y sus destinos centrales no se conocen tan bien.⁽²³¹⁾

Tras la salida del ojo, los axones de las células ganglionares se organizan en fascículos mielinizados, constituyendo el *nervio óptico*,⁽⁶²⁾ que en su trayecto de 50-60 mm de longitud consta de tres porciones: intraorbitaria, intracanalicular e intracraneal.^{(199),(159)}

A nivel de la zona anteroinferior del suelo del III ventrículo los nervios ópticos confluyen en el *quiasma óptico*, donde se produce la decusación de las fibras procedentes de las hemirretinas nasales de ambos ojos. Del ángulo posterolateral del quiasma se inician las *cintillas ópticas*, bandas de aproximadamente 3.5 mm de grosor y 5.1 mm de longitud, que divergen y discurren hacia atrás, rodeando los pedúnculos cerebrales, en estrecha asociación con la arteria cerebral posterior, para terminar en los *cuerpos geniculados laterales*.⁽¹⁵⁹⁾

1.1.2.- Cuerpo geniculado lateral.

El 80% de la información visual procedente de la retina, importante para la percepción consciente en los primates, viaja a través del cuerpo geniculado lateral (CGL). De la misma manera, recibe información de todos los sistemas sensoriales, excepto del olfatorio.

Aunque se acepta que el CGL es la principal vía de entrada a través de la cual las señales visuales llegan a la corteza visual, no hay tal consenso acerca de cual es su misión en la visión.⁽²⁵⁾ Las funciones principales del CGL son regular el flujo de información visual a la corteza y mantener la separación de las propiedades del estímulo para un uso eficiente por parte de las neuronas corticales.

1.1.2.1.- Capas y tipos celulares

Se localiza en la zona dorsolateral del tálamo, y presenta una morfología cónica asimétrica cuyo ápex redondeado está dispuesto lateralmente. Contiene 6 capas que

guardan la misma estructura irregular. Cada capa representa, de forma retinotópica, el hemisferio visual contralateral, de tal modo que los campos visuales superior e inferior se localizan en la zona lateral y medial de cada una, y los campos visuales central (perifoveal) y periférico se localizan en la zona posterior y anterior respectivamente.⁽¹⁷⁹⁾

Las fibras directas y cruzadas procedentes del quiasma óptico se disponen en capas alternadas, las cruzadas en las capas 1, 4 y 6, y las directas en las capas 2, 3 y 5, y es aquí donde se originan las neuronas visuales terminales que integran las radiaciones geniculado-calcarinas.

El CGL de los primates se caracteriza por tres tipos de capas celulares: capas de células grandes (*capas magnocelulares o M*), de células intermedias (*capas parvocelulares o P*), de localización y de células pequeñas (*capas koniocelulares o K*). Todos los primates poseen al menos dos capas P y dos capas M, bajo cada una de las cuales se encuentran las capas K: En el ser humano y en otros primates, cada capa P puede subdividirse en dos o a veces más capas en algunas zonas del núcleo, por lo que el CGL humano normal puede tener entre 2 y 6 capas P.⁽²⁵⁾

En cuanto a los tipos celulares, las células del CGL se pueden agrupar en dos clases celulares principales: *células repetidoras*, que envían axones a la corteza visual e *interneuronas* cuyos axones permanecen en el interior del CGL. La relación entre ambas es de 4:1, y presentan diferencias en la morfología de sus campos dendríticos.

Existen diferentes clases de células repetidoras, *M*, *P* y *K*. Se distinguen entre sí por su morfología, sus conexiones anatómicas, su neuroquímica, su resolución espacial y temporal, y su sensibilidad a longitudes de onda (propiedades del color).^{(103),(179)}

Las *células P* son células de pequeño tamaño que se organizan en las capas parvocelulares del CGL. Poseen campos receptivos centro-periferia pequeños, una velocidad axonal media (4.0 mseg), presentan respuesta selectiva al color y una alta resolución espacial.

Las *células M*, son células de mayor tamaño organizadas en las capas magnocelulares del CGL. Poseen campos receptivos centro-periferia de tamaño mediano, una velocidad axonal alta (2.0 mseg), no presentan respuesta al color y tienen una alta sensibilidad al contraste y una alta resolución temporal.

Por último, *las células K*, son células muy pequeñas localizadas entre las capas magno y parvocelulares. Tienen campos receptivos grandes de organización variable y

una velocidad de conducción baja ($>5.0\text{msg}$), excepto cuando se trata de estímulos en movimiento, en que la velocidad de conductividad puede ser mayor que la de la células M,⁽¹⁴⁸⁾ moderada respuesta al color azul,⁽¹³²⁾ y una resolución espacial y temporal intermedia.⁽²⁵⁾

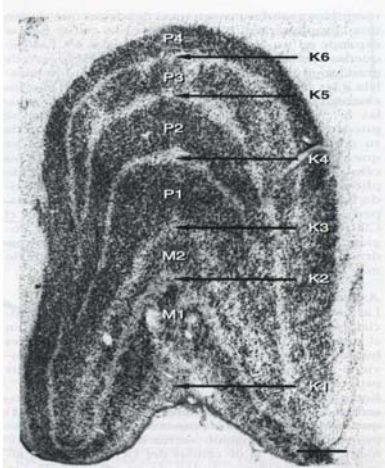


Fig.2.- Sección coronal a través del CGL de mono macaco donde se muestran las capas P, M y K. En este plano se observan cuatro capas P, dos capas M y seis capas K. Barra de escala =500 μm . (Tomado de: Kaufman PL, Albert A. Adler. Fisiología del ojo. Aplicacion clínica. Madrid: Elsevier; 2004:657)

1.1.2.2.- Axones aferentes

La principal aferencia del CGL son los axones retinianos. De éstos, el 80% proviene de las células parvocelulares de la retina, que inervan las capas P del núcleo. Entre el 7 y 9% de las aferencias, provienen de células magnocelulares retinianas que mandan axones a las capas M del CGL. No se posee tanta información de la aferencia retiniana a las células K.⁽¹⁶¹⁾

Además de las aferencias retinianas las células del CGL reciben aferencias extrarretinianas, que constituyen mayor número de sinapsis incluso que las aferencias retinianas. Entre otras, el CGL recibe información de la corteza visual primaria, de áreas extraestriadas, áreas pretectales y del colículo superior. Las aferencias extrarretinianas de origen visual, al igual que las retinianas, mantienen la exactitud retinotópica.

1.1.2.2.- Axones eferentes

En primates, la mayor parte de los axones eferentes del CGL finalizan su recorrido en las distintas capas de la corteza visual primaria (corteza estriada) y en el sector visual del núcleo talámico reticular. Otra eferencia de menor importancia finaliza en varias áreas extraestriadas, implicadas en la visión residual (vista ciega) en pacientes que han perdido su corteza visual primaria. Parece ser que se originarían en algunas células K del CGL.⁽⁸⁶⁾

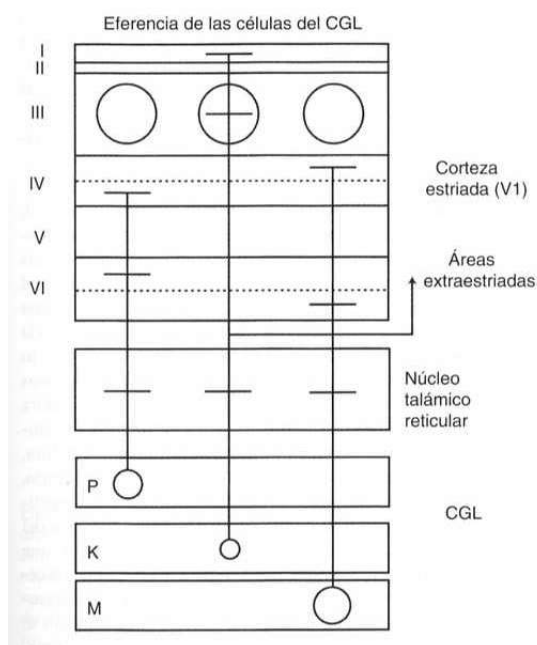


Fig.3.- Diagrama esquemático simplificado de las proyecciones eferentes de las capas P, K y M del CGL. (Ver explicación en texto). (Tomado de Tomado de: Kaufman PL, Albert A. Adler. Fisiología del ojo. Aplicación clínica. Madrid: Elsevier; 2004:661)

1.1.3.- Corteza visual primaria

En el ser humano, la corteza visual primaria (área 17 de Brodmann o área V1), se encuentra localizada en el lóbulo occipital y se extiende desde el asa posterior a lo largo de la pared medial del hemisferio, entre ambos márgenes, superior e inferior, de la cisura calcarina. La fovea se encuentra representada en el polo occipital y la periferia

lejana del campo visual se representa en el margen anterior de la cisura calcarina, con los campos visuales superior e inferior representados en la porción inferior (gyrus cuneus) y en la superior (gyrus cuneus), respectivamente.^{(91),(45)}

Funcionalmente se cree que, mientras el CGL optimiza las señales para proveer una representación compacta del mundo visual, el córtex visual extrae y reorganiza esta información para convertirla en las señales necesarias para crear una percepción coherente.⁽²⁴⁾

1.1.3.1.- *Capas y tipos celulares.*

El área cortical estudiada con mayor detalle ha sido V1. Es un área de gran complejidad estructural y funcional que hoy en día sigue siendo tema de debate científico. A semejanza de lo que sucede en el CGL, las células en el córtex estriado se organizan en 6 capas horizontales principales, algunas de las cuales, las capas III y IV, contienen varias subdivisiones.

El complejo celular que compone V1, consiste en más de 120 millones de neuronas, y es de dos tipos morfológicamente diferentes. El 80% de las células contienen *glutamato* y muchas espinas en sus dendritas, mientras que el resto contiene *GABA* y pocas espinas dendríticas. Las primeras, pueden ser a su vez de dos tipos: *células estrelladas*, pequeñas, localizadas fundamentalmente en la capa IV, y *células piramidales*, presentes en todas las capas. Las células piramidales son las únicas que envían eferencias fuera de V1.⁽²⁵⁾

1.1.3.2.- *Axones aferentes*

1.1.3.2.1.- Aferencias del Cuerpo Geniculado Lateral

Diferentes estudios en primates han puesto de manifiesto que la activación de neuronas de V1 depende por completo de las aferencias del CGL.⁽¹²⁷⁾

La mayoría de las aferencias del CGL a V1, al igual que en otras áreas corticales, finaliza en la capa IV; la principal eferencia hacia otras áreas corticales sale

de capas situadas por encima de la capa IV, en su mayor parte de la capa III; y la principal eferencia hacia áreas subcorticales procede de las capas V y VI.⁽²⁵⁾

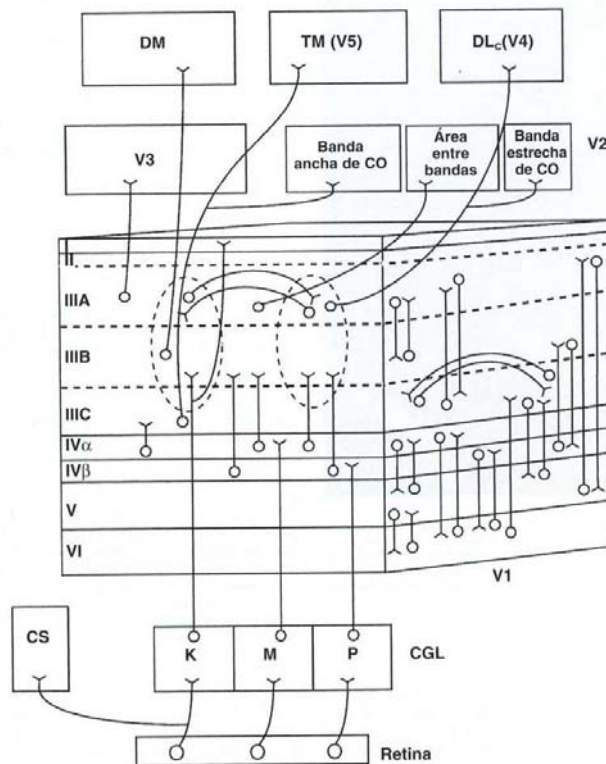


Fig.4.- Esquema de las principales conexiones intrínsecas y extrínsecas de V1 en primates. Ver descripción en el texto. (Tomado de: Kaufman PL, Albert A. Adler. Fisiología del ojo. Aplicación clínica. Madrid: Elsevier; 2004:675)

Las capas *magnocelulares* y *parvocelulares* provenientes del cuerpo geniculado lateral, se proyectan sobre áreas y capas específicas, IVα y IVβ respectivamente, en el córtex estriado. Aquí las señales visuales se transforman respecto a las señales de la retina y el CGL. Las magnocelulares, cursan la información que brinda las bases fisiológicas de la velocidad y dirección del movimiento, vergencias y, principalmente, movimiento de seguimiento, disparidad binocular y estereopsis más grosera. Por la vía parvocelular, cursa la información que brinda las bases fisiológicas para el sentido de la forma, tamaño, color, estereopsis fina y fusión central. Las aferencias provenientes de las *células K* geniculares son menos conocidas, aunque parece que se proyectan sobre las capas IIIB y I.⁽²⁴⁾

Además, las aferencias procedentes de las capas del CGL de cada ojo permanecen separadas como columnas de dominancia ocular en seres humanos y en otros primates.⁽⁵²⁾

1.1.3.2.2.- Otras aferencias

Además del CGL, V1 recibe gran variedad de aferencias modulatorias de áreas subcorticales y de áreas corticales, entre otras recibe aferencias del tronco de encéfalo y de núcleos del prosencéfalo basal. Estas conexiones regulan qué señales visuales se transmitirán hacia áreas visuales superiores.

1.1.3.3.- *Axones eferentes*

En cuanto a las eferencias de V1, numerosas células de las capas que se encuentran por fuera de la capa IV envían sus axones a otras regiones del cerebro. Los axones eferentes subcorticales de V1 (tálamo, mesencéfalo y protuberancia) se originan en el interior de las dos capas más inferiores (V y VI). La capa VI aporta la principal retroalimentación al CGL, y los axones de la capa V proporcionan la principal vía de señales al núcleo pulvinar del tálamo, que a su vez envía axones hacia áreas extraestriadas. La capa V proporciona también una importante aferencia al colículo superior que, aunque no se ha demostrado que participe en el análisis de la información visual, si es importante en la orientación visual y los movimientos sacádicos del ojo.

Cada una de estas capas también envían axones a otros destinatarios visuales corticales y subcorticales; de ellos cabe destacar la conexión con el lóbulo frontal y su contribución en el control de los movimientos conjugados de los ojos.⁽²¹⁵⁾

Los axones corticales eferentes de V1 se originan sobre todo en la capa III; cada área extraestriada recibe aferencia de diferentes subcapas de la capa III y de las células del interior de las manchas ricas en citocromo oxidasa (manchas CO), células encargadas del procesamiento del color,⁽¹²³⁾ así como de las áreas entre dichas manchas que se encuentran en la capa III.

Por último, V1 envía conexiones a áreas extraestriadas, como veremos a continuación.

1.1.3.4.- Conexiones en el interior de V1

Es importante señalar que el mayor número de conexiones entre las células de V1 se establecen a nivel local, ya sea en el interior de una capa o dentro de una columna vertical cortical, y se efectúan por medio de neuronas excitadoras o inhibitoras. El flujo de información parece ser que se origina en la capa IV, a continuación se activan las capas superiores y, por último, las inferiores.⁽²³⁾

1.1.3.5.- Los campos receptivos de las células de V1. Células simples y complejas

El estudio de las propiedades de los campos receptivos de las neuronas de V1 parece indicar que las señales se transforman respecto a las señales de la retina y del CGL. En V1 aparecen nuevas propiedades, tales como la binocularidad y la sensibilidad a la orientación del estímulo y a la dirección del movimiento. Del mismo modo, las células de V1 mantienen la selectividad retinotópica de las aferencias de las células del CGL.

Hubel y Wiesel⁽²⁵⁾ estudiaron en los años 60 y 70 las propiedades fisiológicas de las células del córtex visual primario. Utilizando luces de diferente orientación, descubrieron que todas las células de V1 tenían campos receptivos muy pequeños y que todas las células externas a la capa dominante, la capa IV, eran selectivas respecto a la orientación. El estímulo orientador eficaz era una línea luminosa que tuviera la orientación correcta y que incidiera en la parte adecuada del campo receptivo celular. Según la complejidad de su estructura, las células se dividieron en *simples* y *complejas*.

Cuando se proyectaba una línea luminosa de orientación idónea en una región determinada del campo receptor celular, ésta daba una respuesta positiva que se denominó ON. La proyección en regiones colindantes inhibía a la célula y solamente daba respuesta cuando desaparecía el estímulo, respuesta OFF.

Las células complejas eran selectivas en relación con la orientación, al igual que las simples, pero se diferenciaban en que estas últimas tenían campos receptivos mayores y en lugar de presentar zonas concretas desde las que se puede obtener respuestas ON y OFF, ambos tipos de respuestas se podían obtener estimulando

cualquier parte del campo receptor. Estas células reciben invasión de las células simples y nos permiten diferenciar la forma y su relación con el ambiente.

Hubel y Wiesel descubrieron que las células que eran selectivas a la longitud de onda lo eran también respecto a la orientación. Un tipo especial de célula, la célula de inhibición periférica, sólo responde si el estímulo, que debe presentar una orientación correcta, posee la longitud adecuada. La respuesta de esta célula disminuye si la longitud del estímulo se extiende más allá de su campo receptivo, hacia una zona inhibidora del mismo.

En el córtex extraestriado, se observaron células aún más complejas a las que se conoce como *hipercomplejas*.

1.1.3.6.- Arquitectura funcional de V1. Columnas y módulos.

Hubel y Wiesel,⁽⁹⁴⁾ observaron que las características más importantes de los estímulos debían codificarse de manera repetida para cubrir cualquier punto del campo visual, de modo que la forma y el movimiento pudieran apreciarse con igual exactitud, sin diferencias en las diferencias localizaciones espaciales. A partir de estas observaciones crearon un modelo en el que propusieron que el córtex se compone de módulos repetidos, que llamaron *hipercolumnas o módulos*. Cada una de ellas debía contener toda la maquinaria necesaria para analizar una porción del campo visual.

Posteriormente, Livingstone y Hubel,⁽¹²³⁾ explicaron que cada hipercolumna se compondría de dos *columnas de dominancia ocular*, que representan a cada uno de los ojos, una serie de *columnas de orientación*, que representarían 180° de rotación, y *manchas de citocromo oxidasa* (“blobs”), que representarían la información del color.

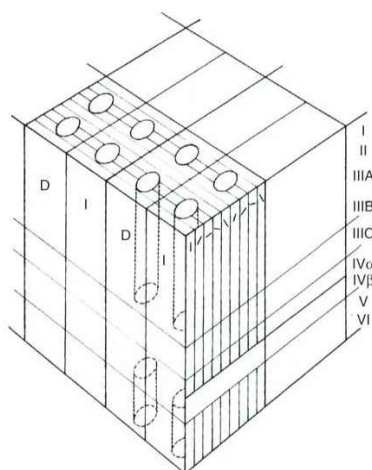


Fig.5.- Diagrama esquemático de la información modular de V1. Cada módulo (o hipercolumna) se compone de dos columnas de dominancia ocular (representadas como D –ojo derecho- e I –ojo izquierdo-), una serie de columnas de orientación, una serie de columnas de orientación y manchas CO (columnas de líneas de puntos). (Tomado de: Livingstone MS, Hubel DH. Anatomy and physiology of a color system in the primate visual cortex.. J Neurosci 1984;4:309-356)

La hipercolumna constituiría, según esto, la unidad "básica" del ordenamiento en la recepción de la información. Estas se van repitiendo, al igual que los elementos que la conforman, regularmente por toda la superficie de la corteza visual primaria; cada hipercolumna corresponde al elemento neural necesario para analizar un punto de la retina. Cabe señalar que cada hipercolumna se va interconectando con otras, constituyendo un entramado de una gran complejidad que ayuda a recibir, ordenar y decodificar toda la información visual que llega al córtex visual primario, lugar desde el cual será destinada hacia otros centros superiores encargados de otras funciones.⁽²¹⁵⁾

1.1.4.- Corteza visual extraestriada

Para poder analizar, identificar e interpretar la información que nos llega del entorno visual, ésta tiene que ser procesada a nivel de las áreas visuales superiores de asociación. A este nivel se produce una identificación más global y compleja de los objetos ("qué") y de sus relaciones espaciales ("dónde"). Son las áreas 18 y 19 de Brodmann (o, con las modernas técnicas histológicas e inmunohistoquímicas, las áreas V2, V3, V3a (o DM), V4 y V5 (o TM)).^{(201),(5)}

No está bien definida, ni siquiera en estudios invasivos en animales, la correspondencia entre las definiciones anatómica y funcional de V1. Por el mismo motivo, no hay una técnica definitiva para distinguir entre las respuestas neuronales de V1 y V2.⁽¹⁹⁾ Estudios recientes funcionales en humanos con RM, PET y PEV han facilitado mayor información acerca de la distribución cortical estriada y extraestriada.⁽²⁰³⁾ Se han descrito hasta un total de 10 áreas corticales, y parece ser que un 25% del cerebro humano está implicado en el proceso visual.⁽²⁰¹⁾

El área V2 tiene como misión integrar ambas mitades del campo visual por medio de una vía comisural interhemisférica principal que atraviesa el rodete del cuerpo calloso. De esta forma, las áreas del el córtex visual de un hemisferio están conectadas con sus homólogos del hemisferio contralateral.

Las áreas V3, V4 y V5, comprenden la extensión lateral del lóbulo occipital, en su mayor parte, y ocupan una porción posterior de los lóbulos parietal y temporal.

Existen dos corrientes principales de procesamiento en la corteza extraestriada: las corrientes dorsal y ventral. *La corriente dorsal* del procesamiento visual se encarga

de informar sobre la situación de los objetos en el espacio visual y de cómo manejarlos. Las eferencias dorsales de V1 y V2 discurren a través del área TM y de V3 hasta alcanzar áreas de la corteza parietal. La corriente ventral del procesamiento se encarga del reconocimiento de los objetos. Las proyecciones eferentes de V1 y V2 conducidas por la corriente ventral, discurren a través de V4 hasta alcanzar áreas del lóbulo temporal. ⁽²⁵⁾

1.2.- EL TRAUMATISMO CRANEOENCEFÁLICO LEVE

1.2.1.- Definición de TCE leve. Importancia epidemiológica

El TCE leve, ha sido durante años una entidad clínica infravalorada en la literatura científica, a pesar de ser la urgencia neuroquirúrgica más frecuentemente atendida en los Servicios de Urgencia. Los estudios epidemiológicos de Krauss y colaboradores, ^{(119),(110),(111),(112),(113)} así como los de Guerrero, ⁽⁷⁹⁾ Weber, ⁽²¹⁹⁾ Tate, ⁽¹⁹⁷⁾ Chiu, ⁽³³⁾ y otros, cifran la incidencia de TCE leves en aproximadamente un 65-80% del total de los TCE.

En una revisión de la literatura, Gómez ⁽⁶³⁾ afirma que la incidencia estimada de asistencias por TCE leve en los diferentes estudios epidemiológicos oscila entre 131-400/100.000 hab./año. Un reciente estudio epidemiológico realizado sobre la ciudad de Buenos Aires, habla de 322/100.000 hab./año. ⁽¹²⁸⁾ En el Reino Unido, las cifras de pacientes atendidos por TCE leve se sitúan en torno a 150.000 cada año, ⁽²⁰⁰⁾ mientras que en EEUU rondan las 325.000 asistencias anuales. ⁽⁶³⁾ Los trabajos de Krauss y MacArthur, ⁽¹¹⁰⁾ estiman el rango de TCE leve en EEUU en 175-200/100.000 habitantes, siendo la causa de 56.000 muertes cada año; otros autores, sin embargo, dan cifras de incidencia en este país bastante más elevadas (1115.2/100000). ⁽⁹⁾ Todos los autores enfatizan la importancia socioeconómica y legal de estos datos, estimando el coste de la atención hospitalaria del TCE leve en más de 60 millones de dólares anuales.

En una reciente revisión de la literatura, el *WHO Collaborating Centre Task Force on Mild Brain Injury* ⁽²⁶⁾ estiman la incidencia de ingresos hospitalarios por TCE leve en 100-300 /100.000 habitantes cada año. Sin embargo, los autores opinan que,

como muchos TCE no son tratados en los hospitales, la incidencia real del problema estaría en torno a 600/100.000 habitantes.

En España, las cifras disponibles son poco fiables, aunque en los últimos años se publicaron los resultados de una encuesta multicéntrica nacional que cifra la media anual estimada de TCEs leves atendidos en los hospitales españoles en 1397, ascendiendo a más de 92.000 el número de pacientes con TCE leve que durante el año 2000 fueron atendidos por los Servicios de Neurocirugía de nuestro país. En cuanto al aspecto económico, los autores cifran el precio medio de hospitalización en 240.3 €/día, el precio medio de la estancia en urgencias en 165.8 €/día, y el coste medio de una TC y una Rx craneales en 106.9 y 14.3 € respectivamente.⁽¹⁸⁾

La revisión de estas cifras pone de manifiesto la importancia sanitaria y económica de esta patología, lo cual hace necesaria una sistematización del diagnóstico y tratamiento de estos pacientes, en vistas a una optimización del uso de los recursos materiales y humanos que de ella se derivan.

Hasta el momento, no existe un consenso universal sobre la definición y clasificación del TCE leve, la indicación de pruebas neurorradiológicas, los criterios de ingreso hospitalario y las pautas terapéuticas adecuadas para prevenir el desarrollo de complicaciones postraumáticas, intentando además obtener una relación “coste-beneficio” aceptable.

En los primeros estudios con relación al TCE leve^{(229),(98),(195)} se incluían todos aquellos pacientes atendidos en un servicio de Urgencias que hubieran sufrido un “golpe en la cabeza”, independientemente de que tuvieran o no sintomatología neurológica, utilizando una clasificación internacional bastante imprecisa, ICD-9 800-804, 850, 854.

En el año 1981, Rimel y colaboradores,⁽¹⁶⁹⁾ definieron el trauma craneal leve como aquel que en la escala de coma de Glasgow (GCS) puntuaba entre 13 y 15, tenían una pérdida de conocimiento menor de 20 minutos y precisaban ingreso de menos de 48 horas, criterio que ha venido siendo utilizado posteriormente por la mayoría de autores.^{(63),(200)} Esta división de la gravedad del TCE es totalmente arbitraria, aunque ha demostrado con el tiempo poseer una importancia pronóstica junto a los hallazgos clínicos y neurorradiológicos.

Otros grupos de estudio, sin embargo, sólo consideraban como TCE leve al que ocurría en aquellos pacientes que presentaban síntomas neurológicos al ingreso,

olvidando aquellos pacientes que presentaban fractura de cráneo en la Rx pero no presentaban pérdida de conocimiento al ingreso.^{(47),(98),(99),(144),(180)}

En un trabajo posterior, Garnett y colaboradores⁽⁵⁸⁾ utilizaron, junto a la GCS la duración de la amnesia postraumática como indicador para clasificar la severidad del TCE, encontrando una clara correlación entre ambos. Este último criterio, fue utilizado años antes que la GCS para la evaluación de la gravedad del TCE, aunque presentaba una serie de limitaciones derivadas de la dificultad para medir con exactitud dicho parámetro. Hoy en día, sin embargo, tanto la amnesia postraumática como la pérdida de consciencia, son datos clínicos relevantes en la evaluación neurológica inicial de un TCE. Neill⁽¹⁵¹⁾ aplica al estudio de los TCE leves una escala de Glasgow ampliada (GCS-E), afirmando que aumenta la sensibilidad de la valoración inicial del paciente.

En 1993 el Comité Interdisciplinar para el Estudio del Daño Cerebral Traumático Leve del Congreso Americano de Medicina de Rehabilitación, definió el TCE leve como todo aquel traumatismo craneal con pérdida de conciencia de menos de 30 minutos de duración, y amnesia postraumática de duración inferior a 24 horas.⁽¹⁰⁴⁾ Esta es hoy en día la definición más aceptada, aunque Gómez⁽⁶³⁾ opina que deben ser considerados como TCE leve todos los ocurridos en pacientes atendidos en Urgencias con una puntuación en la GCS de 13-15, hayan tenido o no pérdida de conocimiento tras el impacto.

Por último, algunos autores^{(29),(93)} afirman que debía segregarse el grupo de los GCS 13 de los TCE considerados leves, ya que tienen un peor pronóstico y que pueden presentar lesiones en el momento del ingreso hospitalario en el 40% de los casos.

En el presente trabajo, seguiremos las indicaciones del Congreso Americano de Medicina de Rehabilitación para establecer el criterio de inclusión de pacientes en nuestro estudio.

1.2.2.- Diagnóstico clínico

1.2.2.1.- La conmoción cerebral

El paciente típico con TCE leve, sufre una *conmoción cerebral*, que se define como toda alteración en el nivel de consciencia producido tras un traumatismo.⁽⁶³⁾ Este

término es frecuentemente utilizado en la literatura como sinónimo de TCE leve, e implica un trastorno transitorio de la función neuronal secundario a una serie de fuerzas mecánicas. La severidad de la conmoción es directamente proporcional a la magnitud de la fuerza traumática aplicada.

La conmoción se manifiesta clínicamente con una pérdida de consciencia de menos de 30 minutos de duración (parálisis sensoriomotora o inconsciencia traumática), o un periodo de confusión normalmente de menos de una hora de duración, y a lo sumo de no más de 24 horas.

Los síntomas clínicos de la conmoción son la confusión y la amnesia de episodio (amnesia retrógrada), frecuentemente sin el precedente de pérdida de consciencia. También podemos encontrar precozmente cefalea, mareo, náusea, vómitos, habla confusa, inestabilidad e incoordinación. De igual forma puede aparecer desorientación, respuesta motora o verbal enlentecida, y disminución de la atención y de la concentración.⁽¹¹⁵⁾ La confusión y el déficit de memoria, pueden presentarse inmediatamente tras el TCE o, incluso, pueden aparecer de forma gradual tras varios minutos.

En la evaluación clínica inicial del paciente, hay otro aspecto mal definido en la literatura que es el momento de la aplicación inicial de la GCS, sobre el que no hay un consenso universal. Lógicamente el momento de hacer la evaluación inicial es la llegada al hospital, que es cuando se toman decisiones clínicas, y es el criterio que utilizaremos en el protocolo de actuación de este trabajo.

1.2.2.2.- Factores de riesgo, signos y síntomas clínicos de alarma

Numerosos estudios han intentado identificar factores de riesgo y manifestaciones clínicas que sean predictores de la existencia de una lesión craneal o de la posibilidad de deterioro neurológico en estos enfermos. Hasta el momento, y debido a la heterogeneidad de los criterios diagnósticos y de las series publicadas, no hay suficiente evidencia que permita recomendaciones firmes.⁽¹⁸⁾

Entre los factores considerados de mayor riesgo, se encuentran las coagulopatías o el consumo de medicación anticoagulante, el alcoholismo crónico y la intoxicación aguda por etanol u otras sustancias, el mecanismo del traumatismo, y las edades

extremas de la vida, fundamentalmente la edad avanzada. También se consideran de riesgo la epilepsia y los antecedentes neuroquirúrgicos.

En cuanto a los síntomas y signos clínicos de alarma, cabe destacar la existencia de disminución del nivel de consciencia y de amnesia postraumática a la hora de evaluar un TCE leve. La pérdida transitoria de consciencia no es considerada por la mayoría de autores como tal, sin embargo, en la práctica clínica diaria, se presta especial atención a la existencia o no de la misma y su duración, de manera que ésta última se ha relacionado directamente con el grado de lesión macroscópica visualizable por RM. ⁽²²⁹⁾

La duración de la amnesia postraumática si se considera habitualmente un buen indicador de la gravedad del traumatismo. Además de esta amnesia anterógrada postraumática, es habitual que el paciente no recuerde tampoco acontecimientos que sucedieron previamente al traumatismo, aunque lo más habitual es que aparezca exclusivamente una laguna amnésica del accidente. ⁽¹⁸⁾

1.2.2.3.- Pruebas complementarias

1.2.2.3.1.- Radiografía simple de cráneo (Rx)

La Rx simple de cráneo sigue siendo una prueba de amplia difusión en la mayoría de hospitales en la valoración inicial de un TCE leve. El porcentaje estimado de pacientes con un TCE leve en los que se encuentra fractura en la Rx simple de cráneo varía ostensiblemente en las distintas series de la literatura, oscilando entre el 3 y el 18 %. ⁽¹⁸⁾ De ellas, las fracturas de bóveda craneal son las más frecuentes.

A pesar de la rentabilidad diagnóstica de este prueba en el TCE leve, no debemos olvidar el hecho de que la probabilidad de lesión intracraneal se incrementa de forma importante ante la presencia de una fractura, sobre todo en enfermos con deterioro del nivel de consciencia asociado, y que, además, la sensibilidad y especificidad de la misma no es suficiente como para recomendar su práctica rutinaria.

Debido a todo ello, se hace necesario el uso de otras pruebas más complejas, con mayor fiabilidad.

1.2.2.3.2.- Tomografía computerizada (TC)

Numerosos estudios apuntan la conveniencia de la utilización de la TC craneal en la valoración del TCE leve.^{(29),(35),(64),(180),(190)} En primer lugar, ni la historia clínica, ni la exploración neurológica, ni la GCS predicen con absoluta precisión la existencia de lesiones en la TC. Por otro lado, se ha estimado una sensibilidad para la TC del 100%, un valor predictivo positivo del 10%, un valor predictivo negativo del 100% y una especificidad del 51 %.⁽¹⁸⁾

Iverson y colaboradores,⁽⁹⁵⁾ encontraron en un estudio sobre TCE leves con un Glasgow inicial de 13-15 una incidencia de lesiones en la TC de 15.8 %, aunque no especifican el tipo. Según otro trabajo del mismo año,⁽⁶³⁾ el porcentaje de pacientes con TC anormales tras TCE leve, está alrededor del 10 %, aunque sólo una proporción muy baja (0.6-4 %) se deteriora hasta el punto de precisar una intervención quirúrgica.

En cuanto a las recomendaciones actuales para la realización de una TC en el TCE leve, varían un poco según el protocolo diagnóstico que se aplique. En nuestro país, el Grupo Español de Neurotraumatología (GEN) recomienda para la evaluación y manejo de estos pacientes las Guías de la Sociedad Italiana de Neurocirugía, las cuales aconsejan la realización de una TC en todos los pacientes con una GCS de 13, en pacientes con GCS 14 con ó sin pérdida de consciencia, amnesia, cefalea difusa o vómitos y con ó sin factores de riesgo, y en los pacientes con GCS 15 con pérdida de consciencia, amnesia, cefalea o vómitos.⁽⁷⁸⁾

En los centros hospitalarios españoles, las indicaciones más comunes para la realización de una TC urgente en el TCE leve son: la presencia de signos de alarma en la exploración, la existencia de factores de riesgo, y la presencia de una fractura craneal en la Rx simple. Sin embargo, hay bastante heterogeneidad en estos criterios.⁽¹⁸⁾

1.2.2.3.3.- Resonancia magnética (RM) y otras pruebas de imagen.

En el momento actual, y a pesar de que la RM es más sensible que la TC en la detección de determinadas lesiones postraumáticas, la menor disponibilidad de la misma junto con otros aspectos como la mayor duración de la exploración, las características

técnicas y el mayor coste de la misma, hacen que su indicación actual en el TCE leve sea escasa. Tampoco hay hasta la fecha suficientes estudios concluyentes que demuestren que, en la fase aguda del traumatismo, presente alguna clara ventaja frente a la TC.

En el territorio español, sólo un tercio de los hospitales realizan la RM, de forma ocasional. La indicación principal es la persistencia de sintomatología en ausencia de hallazgos patológicos en la TC,⁽¹⁸⁾ o bien en los casos en los que hay implicaciones de tipo médico-forense.⁽¹⁶⁸⁾

Sin embargo, si revisamos la literatura científica de los últimos años podemos encontrar varios trabajos comparativos entre la TC y la RM en este tipo de pacientes que, aunque son de escasa casuística, nos muestran por dónde van las últimas líneas de investigación al respecto. Un estudio de Mittl y colaboradores⁽¹⁴³⁾ en el que realizaron RM cerebral a 20 pacientes con TCE leve y TC normal, concluye que casi en un 30 % de los casos puede encontrarse imágenes de RM compatibles con lesión axonal difusa (LAD); Hofman,⁽⁸⁸⁾ en un estudio prospectivo con 21 paciente con TCE leve utilizando RM y SPECT en todos ellos, encuentra una prevalencia total de lesión en el 77 % de los mismos, y apunta que dichas lesiones pueden derivar en áreas de atrofia cerebral. Todos los autores coinciden en que estos hallazgos podrían jugar un papel importante en el sustrato patológico del síndrome postconmocional.^{(120),(125),(212)}

Estos y otros autores, autores defienden que sería interesante la inclusión de los parámetros de la RM en los protocolos de valoración de los TCE leve en las dos primeras semanas tras el episodio, para poder definir mejor las posibles lesiones que pudieran pasar desapercibidas en la TC, y que pueden dar lugar a complicaciones neurológicas posteriores, con la finalidad de iniciar precozmente la pauta rehabilitadora más adecuada.^{(211),(221),(206),(202),(57),(143)}

La RM también se utiliza en el campo de la investigación clínica del TCE, para intentar identificar las áreas neurológicas afectadas,⁽¹¹⁾ y los cambios metabólicos acontecidos en las mismas,⁽¹⁸⁷⁾ incluso se están utilizando modificaciones de la técnica convencional, como son la RM funcional (RMf),⁽⁹⁶⁾ la RM con transferencia magnética (MTI) la RM con tensor de difusión (DTI), la espectroscopia por RM^{(58),(138)} y nuevas secuencias como la FLAIR (Fluid-Attenuated Inversion Recovery) y la secuencia FFE (Fast Field Echo) T2 ponderada.^{(143),(106)}

Así mismo, también se está apuntando el uso de otras pruebas diagnósticas en el manejo del TCE leve. Entre ellas cabe mencionar el ECO-Doppler, el SPECT^{(88),(207),(1),(101),(36)} y la PET,⁽¹³⁹⁾ así como las determinaciones séricas de la proteína S-100B,^{(177),(193)} aunque son necesarios más estudios para conocer el valor pronóstico real de estas pruebas.

1.2.2.3.4.- Pruebas neurofisiológicas

Diversos tipos de potenciales evocados y pruebas electroencefalográficas son utilizados para la evaluación pronóstica en el TCE severo de forma habitual,⁽²²¹⁾ sin embargo su utilidad en el TCE leve no ha sido claramente establecida.

Montgomery,⁽¹⁴⁵⁾ encontró actividad delta o theta difusa en los electroencefalogramas realizados a 26 casos de TCE leve, que mejoró a las seis semanas del TCE. También describió latencias prolongadas de las ondas I a la IV en los potenciales evocados auditivos del tronco cerebral en el 50% de los casos el día del ingreso. De ellos, el 50% se recuperaba a las seis semanas tras el suceso y sólo una minoría persistía 6 meses tras el TCE. Interpretó estos cambios como disfunciones orgánicas transitorias de la corteza y del tronco cerebral respectivamente. Weber,⁽⁵⁵⁾ en una revisión publicada en el año 2000, afirma que ni la electroencefalografía estándar ni los PEV son suficientemente sensibles en la evaluación de estos pacientes, y que habría que desarrollar nuevos protocolos diagnósticos al respecto. Voller y colaboradores⁽²¹²⁾ tampoco encontraron alteraciones en el EEG en ninguno de los 12 pacientes con TCE leve que evaluaron, aún habiendo detectado en tres de ellos evidencia de lesión focal en la RM.

Gupta y colaboradores⁽⁸⁰⁾ trabajaron con potenciales evocados “pattern” en 33 pacientes con TCE de diversa severidad a los 6 a 24 meses tras la lesión, concluyendo que, aunque en el TCE severo se encontraron registros patológicos en más del 50% de los casos, sólo en el 11% (1 caso) de los 9 pacientes con TCE leve y trastorno cognitivo postraumático se obtuvo un registro patológico.

También Werner⁽²²³⁾ trabajó con potenciales evocados multimodales (auditivos, visuales y somatosensoriales), en pacientes que en las dos semanas anteriores habían padecido un TCE leve y que, en el momento de la exploración, mostraban sintomatología compatible con un síndrome postconmocional. Sólo en 1 de los 18 pacientes a los que se realizó potenciales somatosensoriales obtuvo una respuesta anormal (considerándose como tal aquella cuyo valor se aleja al menos 3 DE de la media), siendo normal la determinación de potenciales evocados visuales y auditivos de tronco cerebral. Concluyó que los métodos estándar de obtención de los potenciales evocados multimodales eran poco sensibles en este tipo de pacientes. Otros autores,^{(53),(56)} sin embargo, describen un alto índice de anomalías detectadas en los potenciales evocados visuales y auditivos en pacientes con sintomatología postconmocional tras un TCE leve, aunque Weber opina que los diferentes resultados recogidos en estos trabajos son debidos a los diferentes criterios de normalidad adoptados por cada autor, ya que algunos consideran como patológicos datos alejados 2 ó 2.5 DE de la normalidad.

Los trabajos más recientes^{(118),(12),(55)} en el campo de la neuropsicología, concluyen que la prueba electrofisiológica más sensible para la estimación pronóstica en pacientes con TCE leve asintomáticos sería la realización de potenciales cognitivos P300, habiéndose encontrado alteraciones en la amplitud de la latencia de la onda P300 en pacientes con sintomatología compatible con un síndrome postraumático, aunque la significación clínica de estos hallazgos es aún incierta.

1.2.3- Guías de práctica clínica. Las “Guías Italianas”.

El gran volumen de pacientes con un TCE leve atendidos en hospitales y el margen de error, no cubierto de forma absoluta por ningún protocolo, ha establecido en muchos centros la práctica de una medicina defensiva, con la consiguiente sobrecarga asistencial y económica injustificada.

En muchos países se han diseñado protocolos para el manejo de estos pacientes, cuya finalidad principal es detectar precozmente a aquellos pacientes que se pueden

deteriorar neurológicamente, aunque también pretenden dar cobertura jurídica al médico ante potenciales demandas legales. Son las denominadas guías de práctica clínica.

Entre las guías publicadas en los últimos diez años destacan las guías Escandinavas, las Canadienses y las de New Orleans en EEUU. Las dos últimas son las más aplicadas en el continente americano. En Europa continental, las guías desarrolladas por la Sociedad Italiana de Neurocirugía, con pocas o ninguna modificación, son las más utilizadas. En Gran Bretaña, sin embargo, las guías de Scottish Intercollegiate Guidelines Network (SIGN) tienen una mayor difusión.⁽¹⁷⁵⁾

Las guías italianas, publicadas originalmente en 1996 en el *Journal of Neurological Sciences*, fueron seleccionadas, evaluadas y traducidas por el Grupo Español de Neurotraumatología (GEN) a finales del año 2000, y publicadas recientemente en español en la revista *Neurocirugía*.⁽⁷⁸⁾ Estas guías, de elevada sensibilidad, han sido adoptadas por diferentes sociedades científicas y han sido recomendadas por la *World Federation of Neurosurgical Societies*.⁽¹⁷⁵⁾

Las guías italianas dividen a los pacientes con un TCE leve (puntuaciones en la GCS de 14 ó 15) en tres grupos (Grupo 0, 1 y 2) a los que se añade un cuarto grupo (0-1R) dependiendo de la existencia o ausencia de factores de riesgo.⁽⁷⁸⁾ Los algoritmos son claros, sencillos de aplicar y fáciles de implementar en centros hospitalarios que dispongan de TC las 24 horas, y neurocirujano y radiólogo de guardia.

1.2.4.- Fisiopatología del daño cerebral postraumático.

1.2.4.1.- Mecanismos de lesión en el TCE leve

Clásicamente se ha considerado que el daño cerebral causado por un traumatismo craneoencefálico cerrado está motivado por dos mecanismos de lesión: primario, que se manifiesta como contusión, hemorragia y necrosis; así como otro más indolente pero progresivo, secundario, que incluye axotomía, isquemia, edema, depresión metabólica, trastornos neuroquímicos, cambios gliales reactivos y degeneración progresiva del parénquima cerebral. Estudios postmortem han demostrado

que este mecanismo de lesión secundaria se prolonga hasta 100 días tras el TCE.⁽¹⁷⁴⁾ La naturaleza de estos eventos, de relevante importancia, no ha sido aún bien definida, y presenta una oportunidad potencial para manifestarse durante la fase de resolución del traumatismo. Los estudios clínicos al respecto presentan la limitación de la heterogeneidad de la población que nos encontramos con un TCE, y la baja sensibilidad general de las técnicas convencionales para distinguir diferentes formas de lesión neuronal.⁽²⁰⁾

Los mecanismos de lesión en el traumatismo craneal leve son tres: La contusión cerebral, la hemorragia intracraneal y la lesión axonal.

Las *contusiones* son áreas focales de lesión cortical resultado de la acción directa de fuerzas externas, o bien del traumatismo de la masa encefálica contra la superficie interna craneal, debido a fuerzas de aceleración-desaceleración. Las áreas más frecuentemente afectadas son las bases del lóbulo frontal y de la parte anterior de los lóbulos temporales. Las contusiones parasagitales suelen suceder por mecanismos de aceleración-desaceleración de la cabeza.⁽¹¹⁵⁾ Las contusiones están relacionadas con áreas de isquemia localizada, hemorragias petequiales múltiples, edema, efecto masa y con peor desarrollo evolutivo tras el TCE. Las manifestaciones clínicas de contusión varían según el área cortical afectada, pudiendo aparecer como torpeza, incoordinación, afasia, y déficits de memoria y de conciencia.

El TCE leve puede verse complicado con una *hemorragia* epidural, subdural, subaracnoidea o intracerebral. Las hemorragias intracraneales ocurren menos frecuentemente en este tipo de TCE que en otros más severos. Así mismo, la terapia anticoagulante y las coagulopatías en general aumentan el riesgo de sangrado. El deterioro neurológico en un paciente con un TCE previamente clasificado de leve es altamente sugestivo de desarrollar un hematoma intracraneal. Se estima que en un 20 a 50% de casos de hemorragia epidural hay un “intervalo lúcido” que sigue a una breve pérdida de conciencia o periodo de confusión, previo al deterioro neurológico.

La hemorragia epidural suele ser secundaria a la rotura de una arteria o vena meníngea media, o bien del seno dural, y puede en su presentación ser aguda o subaguda.⁽¹¹⁵⁾

La hemorragia subdural suele suceder a la rotura de venas comunicantes o de duramadre, y su presentación puede ser aguda, subaguda o crónica. Los hematomas subdurales crónicos pueden presentarse clínicamente meses o incluso años a un traumatismo leve, y frecuentemente suceden en el anciano. Por ello, las manifestaciones de un hematoma subdural crónico pueden ser confundidas con otros procesos patológicos como una demencia progresiva. También debe pensarse en malos tratos ante un hematoma subdural crónico en niños o ancianos.⁽¹¹⁵⁾

La hemorragia subaracnoidea, más frecuente en casos de TCE severos, es resultado de la irrupción de sangre dentro del líquido cefalorraquídeo. Esta puede dar lugar a un vasoespasma cerebral con la consiguiente isquemia.

La *lesión axonal* es el primer rasgo patológico de todos los TCE. Es un *hallazgo constante en los tipos leve, moderado y severo, con un número de axones dañados que es directamente proporcional a la severidad del traumatismo.*⁽¹⁶⁴⁾ Las fuerzas generadas por el traumatismo producen tracciones y distorsiones de las fibras nerviosas y de los capilares sanguíneos, dando lugar a lesiones axonales que son directamente proporcionales a la dirección y magnitud de la fuerza aplicada. Fuerzas de gran intensidad dan lugar a lesiones estructurales importantes con pérdida permanente de la función axonal, mientras que *fuerzas de intensidad moderada dan lugar a lesiones funcionales potencialmente reversibles*⁽¹¹⁵⁾ La extensión de la lesión axonal deriva en la duración de la pérdida de consciencia o de la amnesia postraumática y de la gradación inicial de la GCS. Las áreas de lesión axonal, pueden en algunos casos aparecer en la TC o en la RM como hemorragias petequiales confluentes.

En los últimos años con el estudio y mejor entendimiento de la lesión cerebral traumática gracias al uso de nuevas técnicas de tipo histoquímico y biomolecular, esta concepción estática del conjunto lesional postraumático como eventos histológicos aislados está derivando a una concepción más dinámica. Por un lado estos mecanismos se ponen en marcha en el momento inmediato tras el impacto, pero no concluyen hasta un periodo impredecible de tiempo. Por otro lado, el estudio de los mecanismos gliales, neuronales y axonales inducidos por el traumatismo así como la evidencia de la activación de numerosas cascadas neuroquímicas por acción mecánica han enturbiado los tradicionales límites entre lesión primaria y secundaria

La lesión neuronal postraumática ha sido también clasificada por otros autores, como Genarelli y colaboradores,^{(60),(61)} según hallazgos clínico-radiológicos y neuropatológicos, en *difusa* y *focal*. Según este autor, las *lesiones focales* serían aquellas lo suficientemente amplias para ser identificadas a simple vista. Estas lesiones provocan en general disfunción neurológica por daño local al tejido nervioso y, pueden inducir coma cuando son lo suficientemente grandes para producir desplazamiento de masa encefálica, herniación y compresión cerebral. Las contusiones corticales y los hematomas subdurales, epidurales e intracerebrales, son lesiones focales que se caracterizan por un daño visible macroscópicamente que se limita a un área cerebral más o menos grande.

En contraste a esto, las *lesiones difusas* no se asocian a áreas localizables macroscópicamente. Los pacientes con este tipo de lesión cerebral, presentan una disfunción neurológica global, por lo general sin un daño estructural macroscópico. Dentro de este tipo lesional, se incluye el edema cerebral difuso, y la lesión isquémica generalizada. De cualquier manera, la lesión más importante incluida en esta categoría es la lesión difusa primaria de la sustancia blanca, o lo que es conocido como *lesión axonal difusa* (LAD), lesión descrita por primera vez por Strich en 1956 y revisada en profundidad por Sahuquillo y Poca en 2002.⁽¹⁷⁴⁾ Según Genarelli, el daño de los axones sería primariamente funcional, como en la conmoción, o daría lugar a lesiones de tipo más severo, como en los casos de coma postraumático. De todas formas, los mecanismos fisiopatológicos celulares y moleculares de ambos tipos de lesión comparten aspectos comunes, y la secuencia exacta del desencadenamiento de las cascadas neuroquímicas es difícil de saber.

1.2.4.2. *Eventos celulares postraumáticos. El concepto de penumbra postraumática y de plasticidad neuronal.*

Estudios como los de Genarelli⁽⁶⁰⁾ y Marshall⁽¹³¹⁾, muestran el hecho de que la lesión cerebral postraumática debe ser vista como un síndrome clínico resultado de una compleja combinación de eventos neuronales y vasculares que ocurren posteriormente al insulto traumático craneal. Inmediatamente a éste, en el tejido nervioso se producen

una serie de lesiones primarias, como son las contusiones y la lesión axonal difusa, y también a su vez se activan una serie de cascadas bioquímicas. Los eventos derivados de esta activación están mediados por cuatro mecanismos básicos: *disfunción de receptores*, *generación de radicales libres* y *activación de fenómenos inflamatorios* y *de mecanismos dependientes de calcio*. Estos fenómenos, que acontecen en el ámbito celular, son los responsables de la aparición secundaria de otras lesiones como edema cerebral o aumento de presión intracraneal.

Los factores que potencialmente intervienen en la cascada de mecanismos bioquímicos responsables del daño neuronal son múltiples. A ello se le añade una dificultad añadida que consiste en la interacción entre las vías bioquímicas en la progresión del daño neuronal. La interacción entre mecanismos traumáticos e isquémicos sucede precozmente. Por ello, los efectos del traumatismo sobre el tejido neural se caracterizan por la despolarización de las membranas celulares, con la consecuente depleción de las reservas energéticas. Inversamente, el daño inducido por la isquemia es inicialmente una consecuencia del fallo energético. La despolarización ocurre rápidamente, en minutos, produciendo una salida brusca del potasio celular y una entrada masiva de calcio al citoplasma. Después, la lista de factores es muy similar tanto si el insulto inicial es el traumatismo o la isquemia, difiriendo sólo en el balance relativo. ^{(198),(92)}

En un intento de normalizar la homeostasis celular, se produce un incremento en las necesidades energéticas que llevan a una hiperglicolisis secundaria. Sin embargo, debido al traumatismo, el aporte de glucosa se ve comprometido por una disminución en casi el 50% del flujo sanguíneo cerebral, lo cual desemboca en una crisis energética celular potencialmente destructiva.

Tras el periodo inicial de hiperglicolisis, acontece un periodo de depresión metabólica que, en animales de experimentación, se produce a las 24 horas del traumatismo, y puede durar entre 5 y 10 días aproximadamente. En seres humanos, sin embargo, mediante PET, se han detectado decrementos similares en el metabolismo cerebral global de la glucosa 2 a 4 semanas tras el TCE,

Por otra parte, el incremento indiscriminado del calcio citoplásmico dificulta el metabolismo oxidativo mitocondrial, empeorando la crisis energética. De la misma

manera, daña el flujo axoplásmico al interaccional con los microtúbulos y los neurofilamentos, y, finalmente, puede activar vías encaminadas a la muerte celular.

El intervalo de tiempo transcurrido entre la iniciación y la disolución final de las estructuras celulares puede variar entre minutos y días. Esto es reflejo del reconocimiento de varios tipos de *muerte celular*. El tipo más rápido y precoz, *oncosis*, se caracteriza por el fallo energético completo, con fracaso de los flujos iónicos y el edema celular causado por mecanismos osmóticos. Más frecuente es la muerte *necrótica/isquémica* de las células, caracterizada por una severa pero no total pérdida energética, requiere de un tiempo variable antes de tornarse irreversible. También hay un mecanismo conocido como *muerte celular programada* o *apoptosis*, característicamente descrita en el hipocampo de hombres y animales algunos días después de una isquemia global. El último proceso de muerte celular, es el conocido como *programa suicida* celular, consistente en la síntesis celular de una serie de macromoléculas. La apoptosis celular se caracteriza por la fragmentación del DNA, y se ha descrito asociada a modelos experimentales de traumatismo craneoencefálico en ratas.^{(198),(170)}

En el caso de los TCE leves, las alteraciones anatómicas detectables son mínimas, y con frecuencia se resuelven en su totalidad, lo que sugiere que están basadas en una disfunción neuronal metabólica transitoria, y, raramente, en una muerte celular.

Un concepto recientemente introducido es el de *penumbra postraumática*, paralelo al término ya conocido de *penumbra isquémica*. La penumbra postraumática puede ser definida como el conjunto de áreas de tejido neuronal lesionadas pero todavía viables. Este concepto está íntimamente relacionado con el de *plasticidad biológica*, que haría referencia a la capacidad de recuperación del tejido nervioso isquémico mediante la manipulación del conjunto de procesos biológicos desencadenados tras el traumatismo. Los últimos estudios al respecto se mueven en la línea de acción de la *plasticidad neuronal* y la *neuroprotección*, analizando las diferentes vías bioquímicas implicadas en el mecanismo de lesión neuronal y en el estudio de sustancias neurobiológicas y neurofarmacológicas para la recuperación del tejido nervioso.⁽⁸⁷⁾

1.2.4.3.- *Lesión axonal difusa (LAD)*

En la actualidad, la definición más universalmente aceptada es la que considera la LAD como *una destrucción difusa de los axones de todas las áreas cerebrales de hombres y animales tras un traumatismo craneal, típicamente por un mecanismo de aceleración-desaceleración.*⁽¹⁶³⁾

El diagnóstico de certeza es únicamente histológico, y hay que distinguir la LAD de otro tipo de lesiones inespecíficas, de etiologías variadas, no relacionadas con el mecanismo etiopatogénico de la LAD. Clínicamente, los pacientes con áreas amplias de LAD, se caracterizan por presentar un estado de coma sin lesiones aparentes con efecto masa, o bien lesiones mínimas.

Uno de los problemas más importantes es su detección histológica. Las lesiones son fácilmente observables con microscopio de luz en aquellos pacientes que han sobrevivido más de 24 horas tras el TCE. En el caso de pacientes que fallecen en el acto, la detección histológica de la LAD ha de ser realizada por medio de técnicas inmunohistoquímicas, algunas de ellas no disponibles habitualmente en los laboratorios forenses.

Hasta los años 40 los investigadores creían que el mecanismo más importante de la lesión cerebral en los TCE era lo que se conocía como *fenómeno de contacto* o carga directa sobre el tejido nervioso. En 1944, Holbourn introdujo un nuevo concepto en los biomecanismos de lesión, el debido a *fuerzas de tracción o estiramiento* a través del cerebro como consecuencia del traumatismo, capaces de producir daño estructural y funcional importante sobre el tejido nervioso. Este nuevo mecanismo de lesión fue explicado por Ommaya⁽¹⁵⁴⁾ mediante un modelo conocido como *teoría centrípeta* que justifica gran parte de las lesiones cerebrales acontecidas en los accidentes de tráfico no como consecuencia de la acción directa del traumatismo sino debidas a alteraciones secundarias a fuerzas de aceleración-desaceleración y de rotación y traslación.

Ommaya demostró experimentalmente que se podían generar lesiones como contusión y hemorragias y también lesiones difusas sin aplicar una fuerza directa, sino simplemente mediante fuerzas de aceleración, y definió la conmoción como un *conjunto de síndromes clínicos secundarios a un TCE en los que el incremento en la severidad*

funcional y de nivel de conciencia es producida por fuerzas de tracción mecánicas que actúan sobre el cerebro de un forma centrípeta, produciendo lesión funcional y estructural.

Estas conclusiones le permitieron clasificar el TCE en 6 grados clínicos:

- Grado I: Pacientes con signos de aturdimiento pero que no han sufrido pérdida de conocimiento.
- Grado II: Pacientes que padecen amnesia postraumática pero que no han sufrido coma.
- Grado III: Incluye la clásica conmoción, con pacientes con pérdida de conciencia pero menor a 6 horas.
- Grados IV, V, y VI: Incluye pacientes en estado de coma de más de 6 horas de evolución, con alta morbilidad y mortalidad. Estas tres categorías no están bien definidas desde un punto de vista clínico.

Aunque en los grados I al III, las lesiones anatómicas pueden ser mínimas o ausentes, en los grados IV, V y VI; nos encontramos con lesiones anatómicas y funcionales de gran severidad. Según esta teoría, el tronco y el mesencéfalo serían los últimos dañados por poseer mayor protección anatómica.

La teoría de Ommaya, explica que se encuentren lesiones en la cara interna o en la contralateral del hemisferio cerebral que ha recibido la contusión directa, y no siempre en la zona directamente contusionada.

Genarelli entre otros confirmó experimentalmente las teorías de Ommaya en primates, utilizando fuerzas de aceleración-desaceleración y produciendo lesión axonal difusa.

En la última década, y gracias a la introducción de la RM en estos estudios, se ha podido mostrar la veracidad de las teorías de Ommaya. En los estudios de Jenkins y colaboradores,⁽⁹⁷⁾ se observan patrones centrípetos de lesión en la RM, encontrándose buena correlación entre la severidad de las lesiones y la GCS. *En muchos de los casos, la lesión era detectada con RM pero no con TC.*

1.2.4.3.1.- Patogénesis de la lesión axonal difusa

Según estudios de Povlishock⁽¹⁶⁴⁾ y, posteriormente, Gennarelli y colaboradores,⁽⁶⁰⁾ independientemente del mecanismo preciso de producción de la lesión axonal, la severidad de la misma es variable, formando un espectro continuo que puede ser dividido en cuatro fases bien definidas de severidad creciente:

- *Fase I: Lesión de membrana axonal y alteraciones del flujo de iones:* Las zonas más débiles a nivel axonal, debido a su especial estructura, son el nódulo de Ranvier y las regiones paranodales, encontrándose una relación entre el grado de tracción sufrida por el axón y el grado de disfunción posterior. En tracciones mínimas, se produce una alteración a nivel del flujo iónico, lo que da lugar a un fallo en la generación y propagación de los potenciales de acción. La alteración iónica más significativa a este nivel, es el aumento del Ca^{++} intracitosólico. También encontramos un defecto transitorio en la membrana celular debida a la deformación mecánica, con la aparición de unos defectos o poros que dan lugar también a un aumento de la permeabilidad a los iones. En esta fase, todas estas alteraciones son transitorias, resolviéndose en pocos minutos.
- *Fase II: Lesión reversible de citoesqueleto:* Con una lesión axonal mayor, encontramos mayor alteración de los flujos iónicos, un edema local en el axón y alteración del transporte axoplásmico. Todo esto conduce a la aparición de unas varicosidades axonales, pero no a una desconexión axonal. Esta fase puede ser reversible.
- *Fase III: Axotomía secundaria:* Tracciones axonales importantes, producen alteraciones severas del flujo iónico que, junto con las lesiones de tipo estructural, da lugar a una axonotmesis. El influjo de Ca^{++} es el responsable de la aparición de proteasas y fosfolipasas que producen proteólisis de los microtúbulos y neurofilamentos, estructuras de soporte del axón, y ataque de los ácidos grasos de membrana activando radicales libres y mediadores de inflamación. El

conjunto de estos acontecimientos deriva en una axonotmesis a las 24-48 horas tras el traumatismo.

- *Fase IV: Axotomía primaria:* Constituye la forma más severa de LAD, y consiste en una ruptura del axón provocada por tracciones severas inmediatamente tras el impacto. Ocurre menos frecuentemente que las fases I, II, y III. Este mecanismo debe ser predominante en pacientes que fallecen inmediatamente tras el traumatismo y que no llegan a ser valorados en el hospital.

1.2.4.3.2.- Diagnóstico clínico-radiológico de la lesión axonal difusa.

En el momento actual, no se puede decir que exista un síndrome clínico sugestivo de lesión axonal difusa. Desde un punto de vista clínico, podríamos decir que pacientes que entran en estado de coma inmediatamente tras el traumatismo, en los cuales en la TC no se detecta alguna lesión importante con efecto masa, casi con certeza padecen en un grado variable LAD. Así mismo, cualquier paciente en coma puede haber desarrollado LAD independientemente de otro tipo de lesiones que puedan aparecer en la TC. Sin embargo, en la mayoría de estudios nos encontramos LAD en pacientes que han sufrido un accidente de tráfico y en los que el mecanismo lesional de aceleración-desaceleración ha jugado un papel primordial. También ha sido descrito este mecanismo tras caídas.

Blumbers y colaboradores⁽¹³⁾ encontraron en un estudio mediante tinción inmunológica de la proteína precursora del amiloide, que *el daño axonal difuso puede existir en los TCE en todos los puntos del espectro clínico definido por la GCS*

En cuanto a los hallazgos en la TC, en el momento actual se acepta de forma general que aquellos pacientes en los que la TC revela hemorragias focales representan solamente las formas más severas de LAD, y que la RM puede mostrar más lesiones que la TC en muchos de ellos. Sin embargo recientes estudios en los que se utilizan técnicas de tinción inmunológica, se nos muestra que incluso pacientes sin evidencia de LAD en la RM tienen grados variables de lesión axonal. Por ello, debemos tener en

mente que incluso *el método de neuroimagen más sensible siempre subestima la magnitud real de la lesión axonal encontrada en estudios potmortem.*⁽⁵⁹⁾

En 1991, Marshall y colaboradores,⁽¹³⁰⁾ introdujeron la que es hoy la clasificación más ampliamente aceptada de los TCE. Ésta se basa en los hallazgos en la TC, tomando en consideración la compresión de las cisternas basales, el desplazamiento de la línea media y la presencia o ausencia de efecto masa significativo. En esta clasificación no existe ninguna categoría que haga específicamente referencia a la LAD. El hecho es que en cualquiera de las diferentes categorías podemos encontrar signos radiológicos patognomónicos de LAD, lo que debe indicar al clínico una posible alteración funcional posterior, incluso cuando se ha normalizado la presión intracraneal.

La RM es una técnica también ampliamente difundida en la valoración de las posibles lesiones acontecidas en un TCE. Zimermman ya demostró en 1986,⁽²³⁷⁾ y posteriormente Yokota en 1991,⁽²³²⁾ que *una gran mayoría de las lesiones focales detectadas con la RM no aparecían en la TC.*

Aún así, en muchas ocasiones no es posible la realización de una RM en el momento agudo de los TCE severos, en estado comatoso y con ventilación mecánica. También, como antes hemos comentado incluso la RM infravalora los hallazgos encontrados en estudios postmortem con técnicas de tinción inmunológica.

Gean⁽⁵⁹⁾ explica como en la RM los desgarros axonales son descritos como lesiones múltiples pequeñas y ovoideas (de 5-15 mm) cuyo eje mayor se extiende paralelo a la de los axones lesionados. Frecuentemente estas lesiones se localizan en el ámbito de las áreas parasaguales, y su aspecto neurorradiológico depende de su naturaleza hemorrágica o no, y del tiempo de evolución tras la lesión. Las lesiones hemorrágicas aparecen como una disminución de la intensidad de la señal en las imágenes en la secuencia T2, pudiendo persistir años tras el traumatismo.

Las lesiones a nivel del *splenium* del cuerpo calloso se observan con más frecuencia en los estudios con RM que en las imágenes de la TC, y se producen fundamentalmente por fuerzas transmitidas de tracción. Esto es porque los hemisferios cerebrales están relativamente fijos por la hoz cerebral y, consecuentemente, las fuerzas generadas por el traumatismo se transmiten por la sustancia blanca del *splenium* del

cuerpo calloso. Estas lesiones se asocian con relativa frecuencia con otras a nivel del *forix*, *septum pellucidum* y la comisura anterior.

Desde un punto de vista pragmático, la realización de una RM estaría indicada en pacientes con lesiones cerebrales difusas tipo I y II de la clasificación de Marshall en los que el estado neurológico sea peor que el esperado según los hallazgos de la TC. En estos pacientes la posibilidad de haber desarrollado una LAD ha de ser considerada, y una RM ayudaría al clínico a clarificar la fisiopatología y el pronóstico de las lesiones.

En los estados crónicos tras un TCE, la degeneración Walleriana visible en la LAD únicamente puede ser detectada mediante una RM, como una disminución de la intensidad de señal en la secuencia T2. Esta pérdida de señal dependería de un ratio lípido-proteína elevado en los tractos corticoespinales afectados.

1.2.4.3.3.- La lesión axonal difusa en los TCE leves.

La conmoción cerebral es el síndrome clínico más frecuentemente encontrado tras un traumatismo craneal. En algunos pacientes que han sufrido una conmoción permanecen alteraciones de tipo cognitivo o secuelas neuropsicológicas durante un periodo de tiempo variable tras la lesión, lo que conocemos como síndrome postconmocional, y que revisaremos a continuación.

En 1968 Oppenheimer⁽¹⁵⁵⁾ fue el primero que publicó que en pacientes con un TCE leve que fallecían por otras causas se evidenciaba en el estudio postmortem la existencia de racimos microgliales en el tejido cerebral. Estos mismos hallazgos fueron descritos posteriormente por Blumbergs y colaboradores.^{(13),(14)} En estos trabajos, estudiaron 5 pacientes de edades comprendidas entre 59 y 89 años, que habían padecido una concusión cerebral leve y que habían fallecido por otras causas en un tiempo variable tras el TCE. Estos investigadores utilizaron como marcador axonal tinciones inmunológicas con un anticuerpo B-APP contra la proteína precursora del amiloide. En todos los casos el análisis postmortem mostró una lesión axonal multifocal diseminada por la sustancia blanca. Este estudio muestra claramente que *pequeñas áreas de lesión axonal pueden aparecer frecuentemente incluso en las formas más leves de TCE*. Desde

un punto de vista clinicorradiológico, también se ha podido observar la evidencia de LAD en TCE leves. En un estudio realizado por Mittl y colaboradores,⁽¹⁴³⁾ encontraron un porcentaje elevado de lesiones en la RM realizada en pacientes con TCE leve (30 %), con TC normal. Todas las lesiones fueron encontradas en el espesor de la sustancia blanca y en las uniones con la sustancia gris. No fueron encontradas lesiones a nivel del cuerpo calloso en ningún caso, hecho que contrasta con otros trabajos más recientes, en los que encontraron áreas afectadas en la RM en el *splenium* del cuerpo calloso y en la cápsula interna.⁽⁹⁶⁾

Soustiel y colaboradores⁽¹⁸⁸⁾ publicaron en 1995 una serie de estudios clínicos en los que realizaron potenciales evocados auditivos, tronculares y de latencia media, y potenciales evocados tronculares trigeminales a 40 pacientes que habían padecido un TCE leve, siendo evaluados durante las primeras 48 horas tras su ingreso y 3 meses tras el TCE. Los datos se correlacionaron con la presencia de sintomatología derivada de un síndrome postconmocional. Valoraron como patológicas las respuestas que excedían 2.5 DE de la media obtenida en el grupo control. En todos los casos encontraron un incremento significativo de las latencias en la evaluación inicial, revelando un daño axonal difuso. A los tres meses, aunque obtuvieron respuestas patológicas en las latencias entre picos en T3-T2 en los potenciales evocados trigeminales, y en las latencias entre V-I, obtenidos tras incremento del estímulo, en los potenciales auditivos tronculares, sólo el aumento de las latencias del componente NO de los potenciales evocados auditivos de latencia media mostró cierta correlación estadística con la presencia de sintomatología postconmocional en el grupo estudiado.

Voller y colaboradores⁽²¹²⁾ publicaron en 1999 un trabajo en el que estudiaron 12 casos de TCE muy leve, y realizaron test neuropsicológicos, MR y EEG en las primeras 24 horas y tras 6 semanas del traumatismo. Hallaron evidencia de lesiones en la MR en 3 casos y alteraciones en los test en casi todos los casos en la primera valoración, comparando con un grupo control. Las diferencias no fueron significativas en la valoración realizada 6 semanas tras el TCE. No encontraron alteraciones significativas en el EEG.

También se han utilizado en los últimos años técnicas de RM avanzada, como la RMf y la MTI,^{(138),(96)} de alta sensibilidad, con resultados esperanzadores, que

precisarán de más estudios a fin de valorar su utilidad en la valoración pronóstica del TCE leve.

Los estudios más recientes,⁽²¹⁶⁾ están dirigidos al análisis de la relación existente entre la LAD y las alteraciones neuropsicológicas encontradas en los pacientes tras un TCE leve. Todos ellos relacionan la existencia de dichas lesiones a nivel del lóbulo frontal con alteraciones en el ámbito cognitivo y de comportamiento, y establecen la necesidad de un estudio precoz de dichas alteraciones neuropsicológicas a la hora de establecer un pronóstico adecuado y de instaurar de forma precoz la pauta de rehabilitación más oportuna.

Ding y colaboradores⁽⁴⁰⁾ publicaron en el año 2001 un trabajo dirigido al estudio de los déficits a nivel del aprendizaje motor y su relación con cambios patológicos en ratas adultas sometidas a una TCE leve. La extensión de la lesión es evaluada mediante impregnación argéntica del tejido nervioso. En todos los casos encontraron alteraciones en la realización de actividades motoras complejas, pero no en actividades motoras sencillas. Histológicamente la degeneración axonal se distribuía ampliamente en varias áreas cerebrales relacionadas con el aprendizaje motor, incluyendo la sustancia blanca del cortex sensoriomotor, cuerpo caloso, núcleo estriado, tálamo y cerebelo. Así mismo, fueron encontrados axones seriamente dañados al nivel de la vía visual primaria, incluyendo en quiasma óptico, tracto óptico, cuerpo geniculado lateral y colículos superiores. Estos hallazgos sugieren la posibilidad de poder encontrar una base histológica atribuible a los déficits sensoriomotores, e incluso la posibilidad de encontrarnos signos anatomopatológicos de lesión o de disfunción axonal a nivel del tracto visual, hallazgo que justifica la necesidad de seguir estudiando en el campo de pruebas neurorradiológicas, electrofisiológicas, y funcionales incruentas que nos los puedan poner precozmente de manifiesto, y que sirvan, además para realizar posteriormente estudios comparativos evolutivos.

1.2.5.- Síndrome postconmocional

Como síndrome “funcional” postraumático o *síndrome postconmocional* se contempla un conjunto de síntomas que muchos pacientes refieren tras un TCE

aparentemente banal: cefalea, hipersensibilidad al ruido, inestabilidad a los cambios posturales, bajo rendimiento laboral, insomnio, estado de ánimo depresivo, etc.

Varios autores afirman que una proporción importante de pacientes (hasta un 30 %) desarrolla alteraciones psicológicas durante un largo tiempo (a veces más de un año) tras sufrir un TCE leve.⁽⁸⁸⁾ Se han detectado secuelas incluso en pacientes que no habían tenido pérdida de conocimiento.⁽³⁶⁾ Estos síntomas, aunque menores, impiden a muchos pacientes retomar su vida normal. En muchos casos, estos síntomas mejoran en poco tiempo (alrededor de un mes), pero se ha estimado su persistencia a los dos meses del traumatismo hasta en un 57 % de los pacientes, e incluso algunos (5-10 %) evolucionan hasta hacerse crónicos un año tras el TCE.^{(173),(18)}

Hasta la fecha no se conoce con certeza la etiopatogenia de este síndrome postraumático. La persistencia de todos estos síntomas tan heterogéneos puede ser multifactorial, incluyendo la existencia de lesión axonal difusa,⁽¹¹⁵⁾ lesiones corporales no neurológicas, condición psicológica premórbida, motivación secundaria (de tipo económico-legal), etc.

Deb⁽³⁶⁾ publicó en 1998 un estudio de cohortes con 148 pacientes que sufrieron un TCE leve y mostraban evidencia clínica o radiológica de daño cerebral. Tras un año de seguimiento, y según la GOS (Glasgow Outcome Scale), el 2.9% presentaban un grado de incapacidad severa, el 25.5% una incapacidad moderada y el, 69.3% una incapacidad leve, y el 55% de todos ellos mostraron al menos uno de los síntomas descritos del síndrome postconmocional.

Otros trabajos muestran que existe una acentuación de determinadas patrones psicológicos premórbidos, como la ansiedad y la depresión, tras un TCE leve.⁽²⁰⁴⁾

Otros autores intentan encontrar parámetros electrofisiológicos que puedan relacionarse con el riesgo de desarrollar un síndrome postconmocional tras un TCE leve, como son los estudios mediante potenciales cognitivos, midiendo la latencia de la onda p300,^{(118),(12)} que parece estar relacionada con la velocidad de procesamiento y la capacidad de atención, aunque estos estudios no tienen aún conclusiones firmes al respecto.

Tampoco hay un criterio diagnóstico firme para este cuadro clínico. Aparece codificado como *síndrome postconmocional* en la última edición de la Clasificación

Internacional de Enfermedades (CIE-10) y propuesta provisionalmente como *desorden postconmocional* en el Manual Diagnóstico y Estadístico de los Trastornos Mentales de la Sociedad Americana de Psicología (DSM-IV).^{(15),(137)} Todos los autores coinciden en que los criterios de ambas clasificaciones son diferentes, no son lo suficientemente específicos y que se hace necesaria una concreción y una unificación de los mismos para que los resultados sean comparables.

Algunos autores opinan que la inconsistente relación existente entre el tiempo de duración de la amnesia postraumática (gravedad del trauma) y la persistencia del síndrome, pudiera sugerir que en la perpetuación de este síndrome, más allá de 6 u 8 semanas, así como en la aparición de cuadros depresivos severos que a veces surgen en estos pacientes, tienen un papel más importante las causas de origen psicológico que las neurológicas,⁽¹⁹⁴⁾ aunque esta afirmación no está refrendada por los correspondientes estudios de neuroimagen ni anatómicos.

1.3.- LA PERIMETRÍA

1.3.1- Conceptos básicos.

El *campo visual*, fue definido por Traquair en 1948 como “aquella porción del espacio en la que los objetos son visibles simultáneamente, al mantener la mirada fija en una dirección”. De la misma manera, Dubois-Poulsen (1952) lo describió como “el conjunto de puntos en el espacio que un ojo inmóvil puede abarcar”, y posteriormente, en 1975, Perez-Llorca lo define como “el espacio dentro del cual todo lo que emite o refleja fotones con la intensidad adecuada hacia un observador, con la mirada fija, es visto”⁽⁷³⁾.

También, de forma metafórica se ha descrito como una isla de visión en un mar de oscuridad.⁽¹⁸⁹⁾ Esta isla representa la sensibilidad visual, y consta de un pico central bien definido que corresponde al área foveal, con laterales en pendiente. Dicha pendiente es levemente más abrupta en la zona superior y nasal.

La sensibilidad de cada una de las partes del campo visual, depende del nivel de adaptación a la luz de la retina. La visión del paciente es más sensible en la fovea, y la sensibilidad disminuye hacia la periferia. Esta sensibilidad se estudia en la práctica clínica por medio del umbral diferencial. Se define como *umbral* a aquel estímulo con un 50% de probabilidad de ser visto, y como *umbral luminoso diferencial* a la mínima intensidad luminosa necesaria para poder ser diferenciada de otra.⁽⁷⁶⁾

En la “isla de visión” un pozo profundo representa la *mancha ciega* o *mancha de Mariotte*. Ésta es un defecto absoluto del campo visual provocado por la papila óptica, que carece de fotorreceptores.

La amplitud del campo visual se mide en grados, y se realiza a partir del punto de fijación. Hacia el lado nasal se extiende unos 60°, hacia el lado temporal más de 90°, la porción superior se extiende alrededor de 60°, y la inferior unos 70-75°. La mancha ciega está aproximadamente a 15° temporal hacia el punto de fijación. Con la edad el campo visual se deprime, de tal manera que la isóptera 12ª en la perimetría cinética de un individuo normal de 80 años será mucho más pequeña que en uno de 20 años. Estas medidas pueden sufrir variaciones en función de las peculiaridades anatómicas del paciente (puente nasal, órbita...)⁽²¹⁰⁾.

Para cuantificar el campo visual existen muchas técnicas disponibles, que van desde la confrontación hasta la perimetría estática automatizada del umbral.

1.3.2.- Técnicas perimétricas clásicas.

Llamamos *perimetría* al estudio de la sensibilidad retiniana al contraste en los diversos puntos del campo visual ⁽⁷³⁾. Los sistemas utilizados para determinar dicha sensibilidad reciben el nombre de *perímetros*.

El objetivo de las técnicas perimétricas es definir la topografía de la isla de visión para reconocer alguna variación de la normalidad. Se utilizan para detectar anomalías y realizar un seguimiento de las mismas durante la evolución de la enfermedad, y controlar así la eficacia de las técnicas terapéuticas.

El análisis del campo visual se realiza adaptando el ojo explorado a la iluminación de fondo, que ha de ser lo suficientemente brillante para la realización de la prueba en una condición fotópica, y presentando posteriormente un estímulo algún grado más intenso que el fondo en una posición determinada del campo visual. En el procedimiento más generalizado, que es el que se viene utilizando en las técnicas automatizadas desde hace más de un cuarto de siglo, el estímulo y el fondo se presentan en color blanco. Es lo que se conoce como *perimetría blanco-blanco*, y va a ser la que utilizaremos en la realización de este trabajo.

La capacidad del paciente de percibir el estímulo puede ser detectada por medio de técnicas de perimetría estática, cinética, o por medio de una combinación de ambas.

1.3.2.1.- Perimetría cinética.

En la perimetría cinética, el estímulo, de una intensidad determinada, es presentado en la periferia y desplazado hacia el punto de fijación a unos 2° por segundo hasta que es percibido por el paciente. Luego es desplazado nuevamente a otra posición de la periferia campimétrica, a 15° de la anterior, y se vuelve a repetir el mismo proceso. Repitiendo esta maniobra alrededor de los 360° del campo visual, el examinador define una serie de puntos que pueden ser conectados para describir una isóptera (áreas con idéntica sensibilidad luminosa) correspondiente al estímulo

utilizado. Incrementando o disminuyendo la intensidad del estímulo, se definirán las distintas isópteras correspondientes al campo visual estudiado. Si el estímulo es presentado en áreas del campo visual seleccionadas al azar, las isópteras resultarán algo más estrechas e irregulares comparadas con una presentación secuenciada del estímulo. Así mismo, el campo visual será de esta manera más reproducible.

La intensidad del estímulo se cuantifica en *decibelios* (dB), unidad logarítmica que es inversamente proporcional a la luminosidad del estímulo. Por lo tanto, a mayor sensibilidad, menor luminosidad del estímulo umbral. Mientras que el estímulo crece en progresión geométrica, la sensación lo hace en progresión aritmética. Esta intensidad máxima es diferente según el perímetro utilizado.

Dentro del campo de la **perimetría cinética**, se han desarrollado varias técnicas, de las más sencillas a las más complejas:

1.3.2.1.1.- Prueba de confrontación.

Es una técnica rudimentaria en la que sólo podemos detectar defectos importantes situados en el campo periférico, no teniendo ningún valor para defectos pequeños o centrales. La prueba se efectúa con el paciente sentado a unos 50 cm frente al examinador, mirándole fijamente a la nariz. Ambos, paciente y examinador, se tapan el ojo del mismo lado. El examinador mueve su dedo índice, de la periferia al centro por los diferentes cuadrantes del campo visual y el paciente debe responder cuando lo percibe. En condiciones normales, cuando el dedo es visto por el observador, debe ser visto por el observado.

1.3.2.1.2.- Perímetros de arco.

El perímetro de arco fue el precursor de la exploración instrumental del campo visual. El estímulo consistía en discos de papel o bolas unidas a una barra, por medio de la cual eran desplazadas a lo largo de uno de los meridianos del campo visual. Este instrumento posibilitaba, al ir girando, la exploración de una semiesfera.

1.3.2.1.2.- Pantalla tangente.

Es un método sencillo y práctico que viene realizándose en oftalmología desde principios de siglo, manteniéndose vigente en la actualidad. Con ella es posible explorar adecuadamente los 30° centrales, que son los que habitualmente proporcionan más información. La técnica consiste en mover unos estímulos, en forma de pequeños discos de color blanco, a través de una pantalla negra situada a 1 ó 2 m de distancia del paciente. Cuanto más alejada está la pantalla, más eficaz es la prueba para detectar pequeños escotomas. La gran ventaja de esta técnica es que en un periodo relativamente corto de tiempo podemos realizar un examen efectivo de esta región del campo visual.⁽²¹⁰⁾

1.3.2.1.3.- Perimetría manual cinética.

En esta técnica perimétrica, el estímulo se mueve a través del campo visual según la técnica comentada anteriormente de delimitación de isópteras. El perímetro manual más utilizado en perimetría cinética, es el de Goldmann. Consiste en una cúpula hemisférica con un radio de 33 cm y un soporte para el mentón del paciente. El operador proyecta un punto lumínico predeterminado al interior de la concavidad y observa la fijación del paciente mediante un telescopio con diana de fijación incorporada. La estrategia utilizada para el examen con el perímetro de Goldmann es la técnica de Armaly-Drance, que examina la periferia con dianas cinéticas y el campo central con dianas estáticas. Una vez determinadas las isópteras para diversas dianas, se encuentra un estímulo encima del umbral para 25°; posteriormente, este estímulo se utiliza para el examen estadístico de campo central, en busca de pequeños escotomas. Después el mismo estímulo se utiliza para trazar el mapa de la mancha ciega.^{(172),(4)}

La mayoría de centros tiene un juego estándar de colores para utilizar con las diferentes isópteras. Los defectos se llenan con la diana más pequeña y más oscura que puede verse; ello permite determinar la profundidad del escotoma. El examinador también puede determinar la profundidad del escotoma. Una transición considerable entre isópteras indica poca inclinación en el escotoma, mientras que una zona de transición pequeña entre isópteras en un escotoma indica un escotoma profundo.

La perimetría cinética manual presenta una serie de ventajas e inconvenientes que serán comentadas posteriormente, aunque hoy en día sigue siendo una técnica muy valiosa en neuroftalmología, en glaucomas avanzados y en los casos en los que es difícil obtener resultados fiables con la perimetría estática automatizada

1.3.2.2.- Perimetría estática

En la **perimetría estática**, el estímulo permanece inmóvil durante toda la prueba, y lo que se modifica es su tamaño e intensidad, que vamos incrementando o disminuyendo, según una estrategia “escalonada” o de *bracketing*, hasta que el paciente sea capaz de percibirlo. Cuantos más puntos retinianos se examinan, más defectos pueden ser detectados y cuantificados. Hay, de todas formas, un número máximo de puntos a partir del cual el efecto “fatiga” del paciente resta fiabilidad a la prueba. Este se sitúa en torno a 80 puntos examinados.⁽²²⁶⁾ Si separamos los puntos a examinar aproximadamente unos 6°, es necesario un total de 75 a 80 puntos para analizar los 30° centrales de visión.⁽¹⁸⁹⁾

Como no es necesario decidir sobre la dirección y velocidad de los puntos examinados, la prueba perimétrica estática es mucho menos variable que la cinética, y por tanto posee una mayor reproducibilidad. Sin embargo, puede resultar tedioso debido a su larga duración (15 a 90 minutos), que depende de la distribución y número de puntos a explorar. En los últimos años se han desarrollado estrategias perimétricas rápidas que analizaremos más adelante, las cuales reducen el tiempo de exploración a 2-3 minutos. Las técnicas en perimetría estática son:

1.3.2.2.1.- Perimetría manual estática:

El perímetro utilizado en este caso es el de Goldmann.

1.3.2.2.2.- Perimetría estática automatizada de umbral:

La exploración del campo visual por métodos manuales tiene un gran inconveniente: el tiempo de realización de la prueba. La necesidad de desarrollar

estrategias de examen más rápidas y fiables, ha llevado al desarrollo de las perimetrías computerizadas, que fueron introducidas en la práctica perimétrica en 1975 por Fankhauser. La naturaleza cuantitativa de los datos y la posibilidad de realizar un análisis computerizado de los mismos, ha propiciado el uso de métodos estadísticos para valorar los resultados y determinar su normalidad, o bien valorar la estabilidad o evolución de los mismos en el tiempo.

El Octopus (*Haag-Streit AG*) fue el primer campímetro visual computerizado que consiguió proveer suficiente flexibilidad para permitir una detección exacta y una cuantificación de los defectos campimétricos visuales. El aparato utiliza exclusivamente estrategias perimétricas estáticas.

El perímetro Humphrey (*Carl Zeiss*) y algunos otros perímetros computerizados, ofrecen la opción cinética, pero la inmensa mayoría de las pruebas clínicas se llevan a cabo mediante técnicas estáticas.

Cada uno de los instrumentos posee una variedad de programas para situaciones clínicas diferentes. El perimetrista es el que debe decidir el programa a utilizar en cada caso específico.

Hay una gran variedad de estrategias, procedimientos y bases teóricas para la perimetría de umbrales. Básicamente, la técnica consiste en una serie de estímulos que pueden ser fácilmente detectados por una persona con visión periférica normal, que se presentan en diferentes puntos del campo visual. Estos puntos son frecuentemente seleccionados para evaluar áreas que resultan fácilmente afectadas por varias patologías oculares o neurológicas que repercuten en el campo visual (glaucoma, lesiones quiasmáticas...). Los lugares donde el estímulo es percibido con normalidad, son señalados con un símbolo, los estímulos que no son percibidos se señalan con otro. En ocasiones durante el transcurso de la prueba, estímulos de intensidad diferente son presentados a los mismos puntos. Si ninguna intensidad del estímulo es percibida, el defecto se registra como absoluto. Si el estímulo de mayor intensidad es percibido, y no el de menor intensidad, el defecto es registrado como relativo.⁽¹⁴¹⁾ Después se construye un mapa utilizando una escala de grises para representar gráficamente la sensibilidad del campo de visión del paciente (o la altura de la metafórica isla de visión) interpolando entre todos los puntos examinados.

El estado “normal” de la prueba es una gráfica determinada estadísticamente, obtenida de la evaluación perimétrica de gran cantidad de individuos “normales” de diferentes edades. Por ello, sabemos que cada punto retiniano estimulado tiene una sensibilidad “normal” determinada estadísticamente, que puede ser expresada en decibelios de intensidad de estímulo, y que viene determinada por el tamaño del estímulo, la iluminación del fondo y la edad del paciente.⁽¹⁸⁹⁾ Esta técnica, según una revisión de la literatura científica publicada por González de la Rosa en 2003,⁽⁷⁴⁾ presenta un promedio de la sensibilidad y especificidad en torno al 86%.

En el analizador de campo de Octopus (*Haag-Streit AG*), los valores del umbral se determinan presentando un estímulo ligeramente más brillante que el umbral esperado. Para cada estimulación, la luz se presenta durante 0.1 sg. Si el estímulo se ve, el perímetro volverá posteriormente y proyectará una luz más débil por 4 dB hasta que el estímulo no se vea. Una vez se ha cruzado el umbral, el estímulo se aumenta en incrementos de 2 dB hasta que se cruce otra vez con el umbral. Si el estímulo original no se ve, el punto se examina repetidamente utilizando estímulos 4 dB más brillantes cada vez. Una vez se ha cruzado el umbral, el siguiente estímulo que se presenta es 2 dB menos brillante y se determina el umbral. Los perímetros automatizados no examinan reiteradamente el mismo punto, sino que analizarán otros puntos y después vuelven a examinar el punto con un estímulo más brillante o más débil. Esto impide que el paciente cambie la fijación a la zona que se está estudiando.⁽⁴⁾

1.3.2.3.- *Perimetría estática versus cinética*

1.3.2.3.1.- Las ventajas de la perimetría cinética:

1. Examina toda la extensión del campo visual del paciente.
2. Tiene un intermediario humano y, por lo tanto, generalmente es más sencillo para los pacientes mayores y para los más jóvenes.
3. Puede adecuarse cuidadosamente a la patología.
4. Permite trazar el mapa de la forma de los defectos.

1.3.2.3.2.- Los inconvenientes de la perimetría cinética:

1. Requiere un gran entrenamiento por parte del perimetrista.
2. No es reproducible entre centros.
3. No proporciona datos numéricos, con lo que no es comparable con datos estándar ni sirve para evaluar la evolución en el tiempo del defecto.

1.3.2.3.3.- Las ventajas de la perimetría estática:

1. Es estandarizable y reproducible.
2. Es más sensible a los defectos leves del campo.
3. Dispone de datos numéricos, con la posibilidad de interpretación estadística y comparación.
4. Requiere menos entrenamiento y habilidad del perimetrista.

1.3.2.3.4.- Los inconvenientes de la perimetría estática:

1. Tiene una curva de aprendizaje, con lo que los primeros campos pueden no aportar la información adecuada.
2. En zonas de pérdida visual entre moderada y grave, tiene una variabilidad entre exámenes más alta.
3. El tamaño de la parrilla del examen está fijado.

1.3.3.- Variables que afectan el resultado de la perimetría

1.3.3.1.- *Dependientes del paciente*

1.3.3.1.1.- Edad.

Con la edad, el campo visual sufre una disminución lineal en la sensibilidad media, aproximadamente 0.58 a 1.0 dB por década. También aumenta la fluctuación que sucede cuando el test se desplaza hacia la periferia. El efecto combinado de estas

variables, es un campo con una reducción más marcada de la sensibilidad media a medida que se aleja del punto de fijación.

1.3.3.1.2.- Fijación.

Pacientes con alteraciones en la fijación de cualquier origen, producen una alteración en la percepción de los puntos en su situación espacial. Si el paciente genera pérdidas de fijación mayores del 30 a 40% del tiempo que dura la prueba, ésta se considera solamente una aproximación del real valor del campo visual.

1.3.3.1.3.- Efecto “fatiga”.

El tiempo máximo de tolerancia de examen perimétrico, ha sido establecido por algunos autores. Fisiológicamente se explica como un fenómeno retiniano, más que como cansancio del paciente. Se considera que la prueba debe durar como máximo entre 10 y 12 minutos por ojo. Utilizando medios más prolongados, cercanos a la media hora, se ha encontrado reducción de la sensibilidad de hasta 10 dB en algunos casos.⁽¹⁵⁸⁾ González de la Rosa,⁽⁷¹⁾ observa en sus estudios una reducción de los resultados normales de hasta un 47.62%, debido al “efecto fatiga”.

1.3.3.1.4.- Efecto “aprendizaje”.

La perimetría requiere un proceso de aprendizaje para que el resultado de la prueba sea óptimo. La sensibilidad entre la primera y la segunda prueba, realizadas por el mismo sujeto, aumenta de manera importante. También sucede entre la segunda y la tercera prueba aunque en mucha menor proporción.^{(226),(114),(227),(85)}

1.3.3.1.5.- Fiabilidad.

Además de las variables anteriores, hay otras referidas a la predisposición psicológica individual, el consumo de fármacos, hábitos tóxicos, motivación, etc. que pueden influir en la colaboración del paciente, y con ello mermar la fiabilidad de los

resultados estadísticos. Es por ello indispensable explicar al paciente clara y lentamente lo que se espera de él.

1.3.3.2.- *Dependientes del ojo.*

1.3.3.2.1.- Tamaño pupilar.

Diámetros pupilares menores de 3 mm, pueden causar depresiones del campo visual.

1.3.3.2.2.- Claridad de medios ópticos:

Una opacidad en los medios oculares, produce depresiones localizadas o generalizadas en el campo visual (cataratas, leucomas, procesos inflamatorios...)

1.3.3.2.3.- Error refractivo.

Es importante para una buena fiabilidad de la prueba, realizarla corrigiendo el error refractivo, que también nos daría una falsa depresión del campo visual. Sobrecorrecciones de +1.00 esférico, reducen la sensibilidad media 3.6 +/- 0.8 dB, y sobrecorrecciones de +2.00 esférico, causan una reducción de la sensibilidad media de 5.3 +/- 0.9 dB.⁽¹⁸⁹⁾

1.3.3.3.- *Variables técnicas*

1.3.3.3.1.- Perimetría.

La realización e interpretación de los campos visuales puede variar entre dos perimetristas. Actualmente, y gracias al desarrollo de estrategias computerizadas, se ha podido estandarizar la realización de estas exploraciones, minimizando este factor.

1.3.3.3.2.- Iluminación del fondo.

El nivel de iluminación del fondo influye en los contornos de la isla de visión. Iluminaciones muy intensas, aumentan la pendiente del campo visual central y pueden interferir en el aspecto de los defectos campimétricos. La iluminación de fondo difiere de un instrumento a otro, aunque la mayoría de los perímetros computerizados como el Analizador de Humphrey y los más modernos perímetros Octopus, utilizan 31.5 Apostilbios (asb), similar al perímetro de Goldmann.⁽²¹⁰⁾

1.3.3.3.3.-Tamaño del estímulo.

Como en el perímetro Goldmann el tamaño de los diferentes estímulos que se utilizan en perimetría computerizada, se presentan en números romanos del I al V .La mayoría de los perímetros utilizan el estímulo de tamaño estándar de 4 mm², equivalente al tamaño III. Con este estímulo se puede realizar la mayor parte de los exámenes del campo visual y tiene la desventaja de que su visibilidad apenas es afectada por los errores refractivos moderados. Esto no sucede con tamaños de estímulo más pequeños como el tamaño I de Goldmann, que aún con su máxima intensidad luminosa no es suficiente para detectar defectos profundos, por lo que casi nunca se utilizan. Los estímulos de mayor tamaño, como el V, tampoco se emplean habitualmente porque con frecuencia son más grandes que los escotomas que intentamos detectar. Este estímulo intercepta un área de 1.7 °, casi la mitad que la mancha ciega. Mientras que el estímulo III sólo intercepta un área de 0.43 grados.

1.3.3.3.4.- Intensidad del estímulo.

A diferencia de la perimetría cinética en la que varía tanto la intensidad como el tamaño del estímulo, en la perimetría estática sólo varía la intensidad, por lo tanto no existe la necesidad de hacer conversiones de los resultados obtenidos para adecuarlos a estímulos de diferentes tamaños. La intensidad del estímulo es un parámetro importante en perimetría cinética, ya que define, junto con el tamaño del estímulo, la isóptera.

1.3.3.3.5.- Duración del estímulo.

El tiempo que un estímulo es mostrado durante la prueba es fundamental para una correcta valoración de los resultados. Su duración debe ser lo suficiente como para minimizar las variaciones en las respuestas del paciente. Sin embargo, deberá ser más corta que el tiempo de latencia de los movimientos oculares, que es de unos 0.25 sg, de esta manera el paciente no tendrá tiempo de desviar la mirada para intentar localizar el estímulo. La duración del estímulo puede variar ligeramente de un instrumento a otro; en el perímetro de Humphrey, la duración es de 0.2 sg, mientras que en el Octopus es de 0.1 sg. ⁽¹⁸⁹⁾

1.3.4.- Análisis estadístico del campo visual

Cuando en perimetría computerizada utilizamos programas de análisis estadístico, disponemos de mayores probabilidades para detectar áreas sospechosas que sólo serían evidentes en pruebas subsecuentes. Estos programas comparan punto por punto el resultado de los 30 grados centrales del campo visual de un paciente con otros campos de una población normal y de la misma edad. Además de esa valoración punto por punto, aplican unos índices globales que miden por separado las pérdidas difusas y localizadas del campo visual y nos facilitan una información numérica rápidamente valorable.

1.3.4.1.- *Sensibilidad media (MS)*

La sensibilidad media es el promedio de respuestas del paciente para cada uno de los puntos testados.

1.3.4.2.- Defecto medio (MD)

El Defecto Medio de Flammer, introducido inicialmente por el perímetro Octopus, es el resultado de promediar las diferencias de sensibilidad de cada punto respecto a su valor normal en los sujetos de la misma edad, aumentando en signo positivo a medida que profundiza la patología. El MD es el índice más sólido en perimetría puesto que, al ser un valor promediado, resulta poco influenciado por la fluctuación de los umbrales individuales. Octopus considera como normales cifras entre -2 y $+2$.⁽⁶⁵⁾ Aumenta considerablemente en las depresiones generalizadas del campo visual; sin embargo, se afecta poco si el defecto es localizado, como sucede en presencia de escotomas. Esta situación se produce porque el MD mide el componente uniforme o difuso de la pérdida del campo visual.

1.3.4.3.- Varianza de pérdida (LV)

La Varianza de Pérdida es el resultado de dividir la suma de las diferencias cuadráticas entre el MD y el encontrado en cada punto en concreto, por el número de casos menos uno. La LV informa sobre la irregularidad de los defectos del campo visual. Es baja si el campo es uniforme y alta si presenta defectos localizados de diversa profundidad. La LV es un mal índice para seguir la evolución de los defectos tardíos del campo visual, porque se normaliza en los defectos muy profundos. (Cuando el campo visual es un completo escotoma absoluto, los defectos tienen todos la misma profundidad y, por tanto, la LV es muy baja). Por el contrario es útil para seguir la evolución de los defectos precoces.

Debido a que el valor de LV en dB^2 aumenta drásticamente con la progresión de la enfermedad, en la práctica clínica utilizamos la raíz cuadrada de LV (sLV) en el seguimiento de un defecto perimétrico. El Octopus considera como normales valores entre 0 y 6.

1.3.4.4.- *Varianza de pérdida corregida (CLV)*

La Varianza de Pérdida Corregida, corresponde a la diferencia entre la LV y el cuadrado de la Fluctuación a Corto Plazo, es decir la irregularidad patológica, menos la inducida por la fluctuación.

1.3.4.5.- *Indicadores de colaboración del individuo o falsos positivos y negativos*

Para valorar el grado de colaboración del individuo examinado, se han introducido en perimetría automática dos tipos de “trampas”. Los falsos positivos se anotan cuando el sujeto contesta en ausencia de estímulo. Los falsos negativos miden la falta de atención cuando el sujeto no responde a un estímulo suficientemente intenso para ser visto. En la práctica, el interés de estos índices es relativo, ya que los falsos positivos son escasos, y los falsos negativos se incrementan conforme existen zonas extensas de defecto absoluto no siendo, por tanto, tan “falsos”.

1.3.4.6.- *La curva de Bebie*

En presencia de un defecto difuso es a menudo difícil cuantificar un defecto local adicional. Para resolver este problema, Bebie introdujo una curva de defectos acumulativos, que ordena todos los puntos estudiados en relación a la profundidad de su defecto o desviación con respecto al nivel normal esperado en un sujeto de la misma edad. Los puntos se colocan en el eje de las ‘x’ y los defectos en dB en el de las ‘y’, de manera que los que presentan menos defecto se localizarán a la izquierda y los de mayor defecto, progresivamente, hacia la derecha. Un defecto difuso se manifestará en la curva como una depresión generalizada en todos los puntos, mientras que un defecto localizado será representado por una caída en la zona derecha de la curva.⁽¹⁰⁾

1.3.4.7.- *Las fluctuaciones del umbral*

El umbral visual es una medida subjetiva sujeta a múltiples influencias, de aquí que tenga una determinada variabilidad. Como todos los parámetros psicofísicos, adquiere valores fluctuantes y no puede ser medido de forma absoluta. Estímulos muy intensos pueden ser detectados siempre, mientras que los muy débiles no lo son nunca, pero en la zona próxima al umbral unas veces se obtiene respuesta y otras no. El *umbral* puede definirse, como hemos comentado al principio de este capítulo, como una franja de intensidades en la que la posibilidad de obtener sensación se distribuye siguiendo lo que en estadística se conoce como una “distribución normal”. Si representamos esta función como una curva de frecuencias acumulativas de la percepción visual, el *umbral medio* vendrá definido por aquel estímulo que tiene un 50% de posibilidades de ser detectado.

La determinación exacta del umbral medio nos obligaría a medir la sensibilidad en numerosas ocasiones y a estudiar la dispersión de los resultados, lo que conduciría a exploraciones interminables. Por ello se admite que las medidas obtenidas son valores extraídos de un parámetro fluctuante, aceptando en ellas una cierta inexactitud. Esta fluctuación del umbral adquiere un valor determinado en cada punto del campo visual durante la realización de una perimetría, conociéndose entonces como “*Fluctuación a Corto Plazo*” (SF). Podríamos, por tanto, definirla como el nivel de “ruido” inherente a un campo visual en un momento determinado. La SF varía entre 1,1 y 1,9 dB dentro de los 30° en sujetos normales. El límite superior, considerado normal por sus fabricantes, es de 2,0 para el Octopus.⁽⁶⁵⁾

El umbral fluctúa también a lo largo de los días, semanas o meses. En este caso lo definimos como “*Fluctuación a Largo Plazo*” (LF). Parte de estas fluctuaciones son comunes a grandes áreas de la retina (componente homogéneo o LFHo), o afectan selectivamente a zonas más concretas (componente heterogéneo o LFHe), siendo sus valores normales para Octopus de 1,1 dB.

Para estimar la SF, los umbrales obtenidos previamente son reexaminados a lo largo de la exploración. Su valor se calcula obteniendo la raíz cuadrada de la varianza

media o, lo que es lo mismo, la media de las desviaciones típicas de las parejas de umbrales.

También se ha definido la fluctuación como una serie de cambios reversibles del umbral diferencial a la luz, en los que se incluyen errores de medida, errores de respuesta y variación fisiológica, pero esta forma de describirla parece poco útil, dado que no distingue entre variación fisiológica y el error de medida, componentes que tienen un origen muy diferente.

La SF disminuye con el entrenamiento entre la 1ª y la 2ª exploración y aumenta en pacientes con pupila menor de 5 mm. Varía también con la topografía retiniana: en sujetos normales la fluctuación intra e interindividual es mayor en el hemisferio superior dentro de los 30° centrales, y más allá de los 30° es mayor en los cuadrantes nasales y superiores y menor en los temporales.⁽⁶⁵⁾ También la SF es mayor en los límites de los escotomas, tanto fisiológicos como patológicos, lo que no hay que confundir con un aumento de la lesión. La influencia del aprendizaje y del efecto fatiga también han sido descritos como factores que modifican la SF.

Por su parte, la fluctuación a largo plazo (LF) ocurre entre exploraciones realizadas en distintos días, meses o años, y es dependiente de la distancia entre ellas. En ella podemos encontrar dos componentes: el componente homogéneo sería aquel cambio reversible que ocurre en la totalidad del campo visual entre dos exploraciones, y que por lo tanto queda reflejado en la sensibilidad media y en el defecto medio. El otro componente es el cambio local, que permanece incluso tras quitar el componente homogéneo, y se llama componente heterogéneo de la fluctuación a largo plazo. Todos los factores que afectan a la formación de la fluctuación a corto plazo contribuyen, también, a la magnitud de la fluctuación a largo plazo.

1.3.5.- Las estrategias rápidas.

El interés por desarrollar algoritmos de exploración rápidos, que se puedan aplicar con exactitud a cualquier daño del campo visual, ha llevado en los últimos años al desarrollo de estrategias perimétricas, fundamentalmente enfocadas al diagnóstico y

seguimiento del glaucoma. Los programas más habituales en perimetría, como el 32 de Octopus o su equivalente, el 30-2 de Humphrey, necesitan aproximadamente de 15 minutos y de 400 a 600 estímulos para detectar el umbral en 76 posiciones, con la estrategia escalonada o “Bracketing”. Este tiempo se puede incrementar hasta incluso media hora si se usa la perimetría cinética de manera precisa. En función de esto, numerosos autores han enfocado sus trabajos en el sentido de desarrollar una serie de estrategias más rápidas que permitan eliminar en lo posible la influencia del efecto “fatiga” en las exploraciones, aumentando así su precisión diagnóstica. Para ello, y según su metodología, se han presentado varias propuestas. De todas ellas, las únicas estrategias que se han aplicado en neuroftalmología son las de deducción probabilística y la Perimetría Orientada por Tendencias (TOP). Esta última será la que estudiaremos con más profundidad y la que hemos utilizado en la realización de esta tesis.

1.3.5.1.- Estímulos múltiples.

Harrington y Flocks,⁽⁸³⁾ trabajaron en base a la idea de acelerar la perimetría utilizando estímulos múltiples, desarrollándose así el analizador de Friedmann, que no llegó a tener aplicación clínica debido a que exigía un alto grado de colaboración por parte del paciente, a pesar de que la técnica presentaba gran simplicidad y rapidez.

1.3.5.2.- Análisis del área de Bjerrum.

En el estudio del glaucoma, los puntos con mayor probabilidad de presentar defectos se sitúan en torno al área de Bjerrum. Es por ello que se publicaron una serie de trabajos, entre ellos Vedy en 1990, orientados a estudiar selectivamente esta área y, con ello disminuir el tiempo de examen. Un ejemplo de estos trabajos es el programa Redux, que estudia 14 puntos entresacados de la rejilla del 32-2 entre los 15 y 20 grados. Disminuye así el tiempo de exploración en 4.42 veces.

1.3.5.3.- *Modificación del escalón*

1.3.5.3.1.- Estrategia “Fastpac” del perímetro Humphrey:

Programa diseñado para efectuar exámenes estáticos del umbral en aproximadamente dos tercios del tiempo que normalmente se requiere para un programa estándar de umbral completo. Utiliza una reducción de los pasos de la estrategia escalonada “staircase” de 4 a 3 dB. Se ha visto que incrementa la fluctuación a corto plazo y reduce la precisión del cálculo de la desviación media.^{(49),(50),(153),(142)}

1.3.5.3.2.- Estrategia “Dynamic” del perímetro Octopus.

En esta estrategia, introducida por Weber en 1990, la magnitud de los pasos para la búsqueda del umbral varía adaptándose a la precisión que puede esperarse de la zona, reduciendo el número de estímulos de la prueba en un 46% respecto a Bracketing. La precisión de Dynamic en el rango alrededor de la sensibilidad normal es comparable a la tradicional, aunque la sensibilidad decrece hacia valores de sensibilidad más bajos; aún con eso, según Weber, si valoramos la eficiencia de Dynamic en términos de beneficio (precisión) / coste (tiempo), es mayor en todo el rango de sensibilidades en comparación con Bracketing.^{(220),(65)}

1.3.5.4.- *Reducción del número de puntos*

Consiste en limitar la extensión del área de estudio sin centrarse específicamente en ningún área. En este sentido se han desarrollado estrategias como el G1 de Octopus, que estudia 59 puntos; o el 24-2 de Humphrey, que se limita a analizar 54 puntos.⁽³⁹⁾

1.3.5.5.- *Deducción probabilística*

A partir del año 1990 surgen otros programas basados en la deducción matemática de la sensibilidad de unos puntos de la exploración de otros.

1.3.5.5.1.- El programa Riost.

Es una estrategia que consta de dos fases: en una primera fase examina varios puntos; de esta fase surgen las expectativas para una segunda fase, de mayor resolución. En ella se alternan localizaciones de test que se esperan “vistas” y “no vistas”. Las respuestas obtenidas se evalúan comparándolas con los puntos vecinos.⁽¹⁰⁰⁾

1.3.5.5.2.- El programa Delphy.

Presentado en 1996 por González de la Rosa,^{(210),(65)} consiste en determinar la sensibilidad en cuatro puntos críticos del campo visual para deducir matemáticamente la sensibilidad media total (MS), el defecto medio (MD), y el porcentaje de superficie patológica con un alto grado de precisión. Con esta técnica es posible realizar una triple determinación del umbral en aproximadamente un minuto, con unos resultados equivalentes a los programas de umbrales convencionales, pero con una importante reducción de tiempo. Este programa puede incorporarse a los perímetros Octopus y Humphrey mediante un ordenador personal.

1.3.5.5.3.-El programa SITA.^{(182),(214),(225)}

Incorporado recientemente a los perímetros Humphrey, realiza el examen del campo visual mediante el análisis de implicaciones matemáticas entre zonas cercanas del mismo. Reduce el tiempo de estímulos empleados y el tiempo de examen. Para una

matriz 30-2 puede acortarse hasta una media de 6-8 minutos en su versión “Standard” y a 3-5 minutos en su versión “Fast”. Estas cifras, referidas a sujetos normales, se incrementan bastante en caso de patología.

1.3.5.6.- Orientación por tendencias

El programa TOP (Perimetría Orientada por Tendencias), presentado por González de la Rosa en 1996 e introducida en el software de Octopus en 1997, acelera el cálculo de umbral aplicando las respuestas del paciente en cada punto a todos los de su entorno, de manera que se presente un único estímulo en cada posición, en lugar de los 4-6 habituales, reduciendo el tiempo de examen a 3 minutos en todo tipo de patologías. Esta estrategia, inicialmente diseñada para el estudio del glaucoma, se ha utilizado posteriormente en pacientes neurológicos,⁽¹⁴⁶⁾ confirmándose la buena correlación de este procedimiento campimétrico con la perimetría convencional, con una especificidad superior al 94%,⁽¹³⁴⁾ y una reducción al 20% del tiempo de exploración.^{(66),(68)}

Esta técnica ha sido la elegida para el examen del campo visual, por lo que le dedicaremos un estudio pormenorizado en el siguiente capítulo.

1.3.6.- Nuevas técnicas perimétricas.

Siguiendo el objetivo de detectar precozmente y, en la medida de lo posible, prevenir el daño en el nervio óptico de los pacientes con glaucoma, se han venido desarrollando en los últimos años una serie de nuevas técnicas perimétricas apoyadas en nuevas bases fisiopatológicas.

Debido a que el estudio en profundidad de las mismas se aleja del propósito de esta tesis, nos limitaremos a hacer una breve referencia sobre ellas.

1.3.6.1.- *La perimetria azul-amarillo o perimetria de onda corta. (SWAP o PALOC).*

Esta técnica, basada en la perimetría cromática,⁽⁷³⁾ estudia el campo visual mediante la presentación de estímulos azules sobre un fondo amarillo brillante. Permite así la selección del canal receptor-transmisor de las longitudes de onda corta, que parece afectarse en el glaucoma con mayor precocidad que los canales de longitudes de onda media y larga. Este método presenta algunas limitaciones técnicas y, en principio, no había podido ser adaptado satisfactoriamente a los perímetros Octopus hasta el desarrollo de los modelos más recientes (Octopus 101 y Octopus 311).

También, en la escasa literatura publicada sobre el tema, en un principio se aseguraba que el defecto detectado por esta técnica podría preceder al defecto de la perimetría convencional blanco-blanco, aunque recientes trabajos abogarían porque no hay diferencias en este sentido entre ambas técnicas.⁽³⁷⁾

También son abundantes los estudios que muestran que el promedio de sensibilidad y especificidad de la técnica no superaría el 79%, y que presentaría una mayor variabilidad interindividual, así como una superior fluctuación a corto y largo plazo y una gran sensibilidad a los efectos “fatiga” y “aprendizaje”.⁽⁷⁴⁾

1.3.6.2.- *Tecnología de doble frecuencia (FDT).*

Este otro procedimiento presentado hace pocos años, consistiría en una serie de barras claras y oscuras que alternarían a alta frecuencia temporal, de manera que se produciría la ilusión de que su ancho se reduce a la mitad al duplicarse su frecuencia espacial.⁽⁷⁴⁾

Esta técnica tiene muchos detractores debido a que no está claro el umbral que se calcula y que, a pesar de presentar una especificidad del 83%, ésta estaría seguramente sesgada por el nivel de corte elegido entre normalidad y patología.

1.3.6.3.- *Perimetria flicker o de “parpadeo”*

La perimetría Flicker estudia la frecuencia crítica de fusión (FCF) globalmente o en diversas regiones del campo visual. A pesar de su alta sensibilidad y especificidad (en torno al 86% en la técnica global), no ha mostrado mejores resultados que el estudio de la FCF mediante la estrategia TOP.⁽⁷⁴⁾ Tampoco es útil en el estudio de la evolución de los defectos, y es de difícil aplicación en personas de baja colaboración.

1.3.6.4.- *Perimetria Pulsar*

En esta novedosa técnica perimétrica, presentada por el grupo de Gonzalez de la Rosa en el 2001, el estímulo cambia simultáneamente de contraste y frecuencia espacial al tiempo que alterna en fase y contrafase a 30Hz. Presenta una sensibilidad y especificidad elevada, resultando patológica en el 34.5% de los hipertensos oculares. Contrariamente a Flicker, esta técnica mide la evolución de los defectos.⁽⁷⁶⁾

1.4.- LA PERIMETRÍA ORIENTADA POR TENDENCIAS (TOP)

Como hemos comentado anteriormente, la Perimetría Orientada por Tendencias (TOP), nació del interés de conseguir un algoritmo de exploración rápido, aplicable con exactitud a cualquier daño del campo visual.

Las estrategias perimétricas pueden diferir en cuanto al número y distribución de las posiciones de muestreo, tamaño del estímulo, tiempo de presentación, escala de intensidades, luminosidad del fondo, respuesta subjetiva del observador o determinación objetiva de las respuestas biológicas que produce, como pueda ser la contracción de la pupila o los potenciados evocados visuales, pero todas ellas tienen en común una característica: la información obtenida por cada estímulo sólo se aplica a la interpretación cuantitativa o cualitativa del umbral en el punto explorado. En

consecuencia, suelen necesitarse varios intentos (estímulo-respuesta) en cada posición para definir cualitativa o cuantitativamente el umbral.

Los puntos del campo visual que están próximos entre sí, están relacionados anatómicamente, tanto por la arquitectura de la retina como por la estructura de la vía óptica hacia la corteza occipital. Por otra parte, las lesiones que afectan a estas estructuras tienden a situarse en áreas más o menos extensas, y frecuentemente características de cada proceso, de manera que afectan a superficies relativamente amplias del campo visual. Las lesiones profundas y circunscritas de la sensibilidad, limitadas a pequeños islotes del campo visual, son infrecuentes, y difícilmente detectables por las técnicas perimétrica convencionales.⁽⁶⁵⁾

La estrategia TOP (Tendency Oriented Perimetry) tiene como particularidad el utilizar cada respuesta del paciente, tanto para deducir el umbral luminoso diferencial del punto del campo visual en el que se muestra el estímulo (idea convencional), como para deducir también el umbral luminoso de los puntos situados en su proximidad. Las relaciones anatómicas y de topografía de los defectos, establecen interdependencias de proximidad o “tendencias” entre los umbrales de zonas contiguas del campo visual, que esta estrategia investiga y utiliza para realizar una estimación del conjunto de los umbrales.⁽¹³⁴⁾

TOP utiliza un procedimiento matemático de búsqueda de umbral por aproximaciones sucesivas, examinando matrices imbricadas las unas en las otras. Las matrices se examinan consecutivamente y, en cada una de ellas, las respuestas del paciente se aplican también a las tres restantes.

Partiendo de la suposición inicial de que el umbral del paciente posee un valor igual a la mitad de su valor normal (MS normal), el programa va estableciendo nuevas suposiciones, cada vez más próximas a la sensibilidad real del paciente.⁽¹³⁴⁾

En la estrategia convencional de bracketing la predicción del umbral se consigue mediante aproximaciones sucesivas, en función a las respuestas del paciente a estímulos que le son mostrados en esa posición. En la estrategia TOP la predicción se modifica, en un sentido positivo o negativo, en función a la respuesta a estímulos mostrados en esa posición o en las posiciones circundantes. En concreto, cada punto recibe cuatro influencias:

- a. La correspondiente al examen realizado directamente en esa posición.
- b. La correspondiente al examen de los puntos superior e inferior.
- c. La correspondiente al examen de los puntos situados a cada lado.
- d. La correspondiente a los cuatro puntos situados en posición diagonal.

Los primeros estudios sobre la Perimetría TOP se realizaron sobre un modelo de simulación, demostrando alcanzar unos resultados altamente comparables con la estrategia convencional “Bracketing”, con un coeficiente de correlación entre ambas de $r=0.998$ para la sensibilidad media y de $r=0.992$ para el porcentaje de puntos patológicos, aunque la fluctuación a corto plazo (SF) resultó algo menor en TOP.⁽⁶⁶⁾

Posteriormente se confirmó la buena correlación entre los resultados de ambos procedimientos en pacientes glaucomatosos y neurológicos.^{(69),(146)}

También se ha comprobado que posee una especificidad superior al 94%,^{(133),(68),(42),(46)} y unos valores de defecto medio (MD) centrados igualmente en las dos estrategias.⁽¹³³⁾

Uno de los aspectos más importantes a destacar de esta estrategia perimétrica, es la reducción a un 20% de la duración de la prueba.^{(69),(158),(68),(196),(147),(116)} Esta reducción es congruente con la diferencia de 1’5 dB encontrada en los umbrales TOP respecto al programa 32 dado que, según Martínez Piñero (1999), en las perimetrías de larga duración se produce una reducción del umbral de entre 0’17 y 0’21 dB al minuto, a causa del “efecto fatiga” causada probablemente por un agotamiento neuronal retiniano y no por una disminución de la capacidad psicológica de atención. Ésta sea también posiblemente la razón por la cual en los sujetos normales sometidos a este procedimiento perimétrico, se obtienen valores más centrados en la normalidad estadística.⁽¹³³⁾

Otro punto a favor de TOP es la menor fluctuación del umbral (63%) que con las estrategias convencionales, sobre todo para sujetos normales, debido sobre todo a la minimización del efecto fatiga, con la consiguiente menor tendencia a producir valores extremos de entre los que permite la fluctuación del umbral, y falsas irregularidades.

También se ha demostrado una buena reproducibilidad en el MD y la LV con el uso de TOP. ^{(68),(134),(75),(89),(77)}

En 1999, González de la Rosa publicó un trabajo en el que aplicaba la estrategia TOP a la malla G1 de Octopus, y lo comparó con la estrategia convencional. Según el estudio de reproducibilidad, los umbrales producidos por TOP fueron 1.5 dB más altos de media, y la fluctuación algo menor. También encontró que la reproducibilidad del MD fue mayor. Estos resultados hicieron que la estrategia TOP, hasta entonces aplicada solo a la malla 32, se comenzara a aplicar a la malla G1, apareciendo varios trabajos en la literatura, entre ellos un importante estudio multicéntrico comparativo entre TOP y Bracketing con el programa G1 de Octopus. Se estudiaron 406 casos, 31 de ellos neurológicos. El estudio concluye que TOP obtiene resultados similares a Bracketing, aunque en solo un 20% del tiempo requerido por esta última.⁽⁷⁰⁾

Takada⁽¹⁹⁶⁾ llevó a cabo un estudio comparativo utilizando cuatro estrategias diferentes, la convencional bracketing, la de dos niveles (level 2), Dynamic y TOP. Las sensibilidades de TOP y Dynamic fueron del 94.1 % y la especificidad de TOP del 78%, probablemente debido a un nivel de corte inadecuado. Las correlaciones entre Bracketing, Dynamic y TOP fueron excelentes.

El mismo año, Maeda⁽¹²⁶⁾ comparó nuevamente TOP con Dynamic y Bracketing. Observó una reducción del tiempo de examen entre Dynamic y Bracketing del 47.7%, y entre TOP y Bracketing del 82%.

Morales⁽¹⁴⁷⁾ publicó en el año 2000 un interesante estudio comparativo entre TOP y la estrategia Bracketing. El coeficiente de correlación del MD entre ambas fue $r=0.97$, y el del cuadrado de la pérdida de varianza (LV) $r=0.93$. La MS tendió a ser 1 dB más baja y la MD 1 dB más alta en la estrategia TOP. TOP sólo utilizó un 80% de las presentaciones de estímulo usadas en Bracketing. En cuanto a los valores de sensibilidad y especificidad, fueron para TOP de 89 y 90 respectivamente, y para Bracketing de 87 y 77. Respecto al valor predictivo positivo y negativo, para TOP fueron 96 y 91, frente a 91 y 68 con la estrategia Bracketing, lo cual apoya, una vez más, la ventaja de la estrategia TOP frente a la convencional.

También se ha comparado la estrategia TOP para Octopus con la estrategia SITA-FAST de Humphrey. Azuara-Blanco concluye que los resultados estadísticos son

similares para ambas pruebas, pero TOP demuestra ser una estrategia más rápida, siendo el tiempo medio de duración de la prueba de 4.1 +/- 0.82 minutos para SITA-FAST, y de 2.45 +/- 0.44 minutos para TOP. En la misma línea, Bass comparó la duración de examen y las correlaciones entre los defectos de ambas técnicas. Concluyó que no había diferencias en cuanto a las correlaciones, pero TOP demostró ser 2.3 veces más rápido.⁽⁷⁶⁾

Martínez Piñero⁽¹³⁴⁾ y Morales⁽¹⁴⁶⁾ incluyeron en sus estudios perimétricos pacientes neurológicos, comparando la estrategia convencional con TOP. Ambos concluyen que el algoritmo TOP produce resultados más estables, y una reducción del tiempo de examen hasta de un 80%. Morales añade a su vez que la estrategia TOP tiende a suavizar los bordes de los escotomas más profundos en la imagen topográfica de la escala de grises (hecho que ha sido criticado también por otros autores), aunque esto no queda reflejado en los parámetros estadísticos. Actualmente, este aspecto ha sido corregido mediante una modificación de la estrategia TOP, la TOP+, que utiliza ecuaciones específicas según el tipo de patología ocular.⁽⁷⁶⁾

En una revisión publicada por Muñoz Negrete y Rebolleda en el 2002, concluyen, de igual manera, que el estándar perimétrico para el estudio neurooftalmológico lo constituyen la estrategia 24-2 SITA para el analizador de campos Humphrey, y la estrategia TOP para Octopus.⁽¹⁴⁹⁾

Es en estos últimos aspectos de esta estrategia perimétrica sobre los que nos vamos a basar a la hora de utilizar TOP en nuestro estudio.

1.5.- PERIMETRÍA AUTOMÁTICA Y NEUROFTALMOLOGÍA. CORRELACIÓN TOPOGRÁFICA DE LA LESIÓN TRAUMÁTICA.

En neurooftalmología, el estudio del campo visual sigue siendo un instrumento diagnóstico de gran utilidad en la detección de lesiones a diferentes niveles en la vía óptica. De la misma manera, nos posibilita para orientar de forma indirecta el diagnóstico topográfico de otras muchas lesiones adyacentes a la misma. Su

importancia es tal que muchas veces la alteración perimétrica es la primera manifestación que encontramos de una patología cerebral. Si dicha alteración es “típica”, nos da una idea bastante precisa de la localización de la lesión.⁽¹⁴⁹⁾

Gran parte del conocimiento de la organización retinotópica de los núcleos visuales centrales viene del estudio de los defectos perimétricos asociados con lesiones de la vía óptica principal encargada de la percepción de la forma, la vía retinogéniculocortical.

El 53% de las fibras nerviosas de cada ojo cruzan a nivel del quiasma óptico al lado opuesto del cerebro, de forma que aquellos estímulos correspondientes al lado izquierdo del campo visual son captados por las hemirretinas derechas para alcanzar finalmente el córtex derecho y viceversa. El punto que establece la separación entre las mitades nasal y temporal de la retina es la fovea, no el disco óptico. Teniendo en cuenta esta distribución, clasificamos los defectos del CV en prequiasmáticos, quiasmáticos y postquiasmáticos. A modo de resumen, diremos que los defectos prequiasmáticos son estrictamente unilaterales, no respetan el meridiano vertical, a menudo determinan un escalón nasal, y habitualmente son detectables en la exploración oftalmológica. El patrón característico de las lesiones quiasmáticas es una hemianopsia bitemporal heterónima. Las lesiones retroquiasmáticas suelen producir defectos homónimos contralaterales cuyo grado de congruencia aumenta conforme la lesión se acerca al lóbulo occipital.

Son múltiples las causas que pueden ocasionar una lesión a nivel del sistema sensorial visual: inflamatorias, heredo-degenerativas, compresivas, tóxico-metabólicas, vasculares, glaucomatosas, traumáticas, etc. Debido a que el objetivo de esta tesis es el estudio perimétrico del traumatismo craneoencefálico leve, nos limitaremos a comentar más detenidamente aquellos defectos perimétricos que se pueden justificar por una lesión traumática.

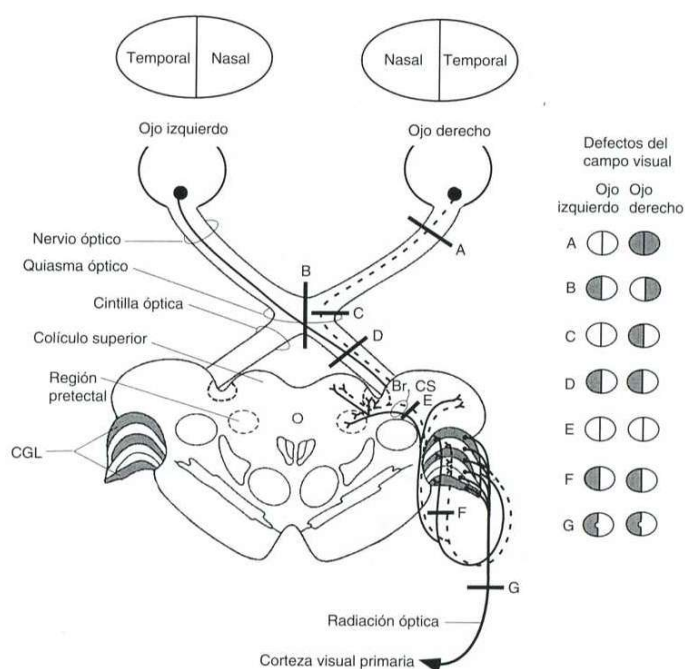


Fig.6.- Alteraciones campimétricas asociadas con lesiones de la vía óptica. (Tomado de: Kaufman PL, Albert A. Adler. Fisiología del ojo. Aplicación clínica. Madrid: Elsevier; 2004:644)

1.5.1.- Defectos prequiasmáticos

Una gran proporción de los pacientes que vemos en la práctica clínica neurooftalmológica se hallan afectados por lesiones en la vía óptica prequiasmática. Entendemos por tanto por defectos perimétricos prequiasmáticos, aquellos que afectan a la retina, capa de fibras nerviosas o nervio óptico.

1.5.1.1.- Características generales

1.- Los déficits visuales son unilaterales, a menos que la patología afecte de forma simultánea ambas retinas o ambos nervios ópticos. Como excepción comentaremos el creyente temporal, cuya representación es exclusivamente unilateral y que es debido a lesiones del córtex occipital anterior donde llegan las fibras procedentes de la retina nasal periférica.

2.- El defecto campimétrico puede cruzar el meridiano vertical y, sin embargo, frecuentemente no cruza el meridiano horizontal nasal, determinando lo que se conoce como escalón nasal. Esto se debe a la distribución de las fibras nerviosas de la retina.

Como excepción tenemos las lesiones retino-coroideas, que no respetan en el campo visual ningún meridiano.

3.- La lesión suele evidenciarse en la exploración oftalmológica (excepto algunas neuritis retrobulbares) y, según su localización y extensión, puede acompañarse de disminución de la agudeza visual, de la visión cromática, de la percepción luminosa y de la reacción pupilar a la luz.

1.5.1.2.- Localización del nivel de la lesión

1.- Prerretiniana: Cualquier alteración ocular que de lugar a una pérdida de la transparencia de medios, produce una depresión difusa global de todo el CV del ojo afecto, dado que deprime la llegada de estímulos a los fotorreceptores de forma uniforme. En la práctica clínica, la patología más frecuente es la catarata, aunque si nos referimos a una lesión traumática, cualquier pérdida de transparencia de medios oculares por un mecanismo inciso-contusivo, podría manifestarse perimétricamente como una disminución difusa de todo el CV, pudiendo llegar incluso a la amaurosis

2.- Retina externa o coroides: Este tipo de lesiones dibuja en el campo visual exactamente la forma de la lesión que observaremos en la exploración fundoscópica.

3.- Capa de fibras nerviosas de la retina: Los defectos campimétricos que se producen a este nivel se “dirigen” hacia el nervio óptico (mancha ciega fisiológica). Este hecho se explica por la peculiar distribución de las fibras nerviosas de la retina. Según la localización de la lesión:

a.- Lesiones en el haz papilomacular: Determina la producción de un escotoma central, paracentral o centrocecal

b.- Haces de fibras nerviosas arqueados: Las fibras de la mitad temporal de la retina se arquean antes de penetrar en los polos superior e inferior del nervio óptico, lo que determina la producción de típicos escotomas arqueados o en cimitarra en el área de Bjerrum (área localizada a 15° de la fijación) que a veces pueden limitarse a una extensión en forma de coma de la mancha ciega (escotoma de Seidel). De igual manera, si tenemos en cuenta la distribución del rafe medio horizontal, se comprende la aparición del típico escalón nasal de Rönne.

c.- Haces de fibras nerviosas nasales: Su afectación produce defectos campimétricos cuneiformes, que proceden de la mancha ciega y que no respetan el meridiano horizontal. Esto se debe a que las fibras entran en el lado nasal del nervio óptico siguiendo un curso radial, recto, no arqueado.

4.- Nervio óptico: Las neuropatías ópticas congénitas o adquiridas, pueden producir cualquier tipo de defecto en el campo visual, incluyendo un escotoma central (como en la papilitis), un defecto arqueado, un defecto altitudinal (como en la neuropatía óptica isquémica), una reducción de campo visual, o incluso un defecto hemianóptico nasal o temporal (como en algunas lesiones compresivas).^{(81),(22),(107)} Excepto por los cambios visibles a nivel de la papila óptica, muchas veces inespecíficos, que se observan mediante un estudio funduscópico, para el conocimiento de los procesos patológicos que afectan al nervio óptico se depende en gran medida del examen perimétrico y a las pruebas de imagen. Según la localización de la lesión, encontraremos:

a.- Papila óptica: Los defectos perimétricos más habituales son el aumento de la mancha ciega, como en el caso del edema de papila, y el escotoma central y paracentral, con o sin contracción periférica, como en el caso de las papilitis.

De todas las patologías que producen afectación a nivel de la papila, es sin duda el glaucoma la más importante. Se caracteriza por la lesión a nivel del axón de la célula ganglionar debido al aumento de la presión intraocular. Las manifestaciones perimétricas, ya conocidas desde antiguo, son muy características, y siguen unos patrones repetitivos. González de la Rosa⁽⁶⁷⁾ publicó en el 2002 un trabajo sobre la topografía del campo visual glaucomatoso en el que realizó una clasificación de los defectos glaucomatosos en base a un análisis estadístico de las relaciones de interdependencia entre la función de las células de la retina que se ven afectadas simultáneamente por la enfermedad.

Harrington, en su libro “Campos visuales. Texto y atlas de perimetría clínica”⁽⁸⁴⁾ comenta el traumatismo de la papila mediante dos mecanismos: traumatismo directo sobre la cabeza del nervio óptico como resultado de la

compresión extrema del globo ocular, y por el impacto directo de un cuerpo extraño que perfora el globo ocular, como un perdigón.

b.- Nervio óptico intraorbitario y nervio óptico intracanalicular: Las lesiones que aparecen dentro de la porción orbitaria del nervio o del canal óptico, no presentan evidencia oftalmoscópica de su presencia hasta que aparece la atrofia en la última etapa de la enfermedad. Su diagnóstico depende, en gran parte, de la clínica y de un cuidadoso examen perimétrico.

Depende de si la enfermedad afecta las porciones axial o periférica del nervio, si los defectos del campo visual son escotomas centrales, paracentrales o centrocecales, si la depresión del campo visual es periférica, o existe contracción del mismo, o incluso un defecto difuso (como así debutan el 50% de las neuritis).⁽¹⁵⁶⁾

El nervio óptico se halla a merced de diversas fuerzas durante los traumatismos orbitofaciales y craneales. La lesión directa sobre el nervio, tal como puede producirse en la avulsión del nervio o en heridas de bala, causa habitualmente una pérdida de visión inmediata y permanente. La lesión indirecta, como en el traumatismo craneal cerrado, tiene diversos grados de severidad y produce, por ello, diferentes defectos en el campo visual en relación con el deterioro del nervio. Dentro de la órbita, el nervio se halla protegido por la grasa orbitaria, y en consecuencia no es en principio muy vulnerable a los traumatismos indirectos. Sin embargo, a nivel de la abertura orbitaria del canal óptico, dentro del propio canal, y en su abertura intracraneal, la vaina dural que envuelve al nervio está firmemente unida al periostio, por lo que se halla expuesto a fuerzas cizallantes a ambos extremos del canal, dado que tanto el cerebro como el contenido orbitario pueden desplazarse con libertad, en contraposición con la porción intracanalicular. Estas fuerzas tenderán a romper las pequeñas ramas vasculares que penetran en el nervio desde la vaina pial. Los vasos sanguíneos que irrigan la mitad superior del nervio, son más cortos que los de la porción inferior, y más vulnerables a esta acción traumática, originando así defectos en el campo visual inferior.⁽⁶²⁾

Walsh⁽²¹³⁾ clasificó las lesiones resultantes de los traumatismos indirectos sobre el nervio óptico y el quiasma en base a unos estudios microscópicos en

primarias y secundarias. Las lesiones primarias comprenden: hemorragias en el nervio, la duramadre, y espacios de las vainas; desgarros en el nervio o quiasma y necrosis por contusión (raras). Las lesiones secundarias son; la tumefacción edematosa del nervio, la necrosis por déficit circulatorio o compresión local, y el infarto consecutivo a obstrucción vascular (trombosis o espasmo arterial).

En líneas generales, las lesiones indirectas del nervio óptico se producen como resultado de los impactos anterofrontales con desaceleración rápida de la cabeza. Los déficits visuales suelen ser instantáneos y de grado considerable.^{(32),(183),(152)}

c.- Porción intracraneana del nervio óptico: A este nivel, las patologías y las manifestaciones perimétricas son las mismas que en el resto de porciones del nervio óptico. Hay descritos en la literatura dos síndromes clásicos, infrecuentes, específicos de la porción intracraneana del nervio: el Síndrome de Foster-Kennedy,⁽¹³⁶⁾ y la neuropatía óptica distal o síndrome del quiasma óptico anterior.⁽¹⁴¹⁾

En el Foster-Kennedy, existe una pérdida visual, un escotoma central con características hemianópsicas, atrofia óptica sobre el mismo lado de la lesión y papiledema en el nervio óptico opuesto. La lesión es habitualmente un meningioma del canal olfatorio, pero el síndrome puede ser debido a otras muchas causas.

El síndrome del quiasma óptico anterior, se produce por una lesión en la unión del nervio óptico con el quiasma óptico que daría lugar a un defecto del CV homolateral, acompañado de un defecto temporal superotemporal contralateral. A la conjunción de ambas lesiones se la conoce como escotoma funcional, y es en único caso en el que una lesión unilateral prequiasmática produciría un defecto campimétrico bilateral. La explicación la encontramos en la descripción clásica de la rodilla de Wilbrand, en la cual las fibras nerviosas inferonasales tendrían un pequeño recorrido en el nervio óptico contralateral antes de continuar hacia las citillas ópticas. Aún con todo, la existencia anatómica de la rodilla de Wilbrand no ha llegado a ser demostrada.⁽¹⁴¹⁾

1.5.2.- Defectos quiasmáticos

El quiasma óptico es una de las estructuras más importantes en el diagnóstico neurooftalmológico. La arquitectura de la sistematización de fibras nerviosas en esta zona es responsable de las alteraciones características en los campos visuales, que son patognomónicas de las lesiones en esta área.

La visión binocular comienza en el quiasma. En este lugar, una sola lesión produce un defecto simultáneo en ambos CV.

El estudio del complejo sistema de fibras nerviosas dentro del quiasma evidencia que la presión ejercida en diferentes puntos y desde distintas direcciones, originará hemianopsias de diversos tipos, en su mayoría bitemporales, que pueden ser tanto periféricas como escotomatosas; pero algunas son homónimas, binasales o altitudinales.⁽⁸⁴⁾

1.5.2.1.- *Hemianopsia bitemporal*

La hemianopsia bitemporal es el defecto perimétrico más característico de las lesiones quiasmáticas. El 80% de las veces la etiología es un tumor extrínseco, en especial adenomas hipofisarios o meningiomas y craneofaringiomas supraselares.⁽¹⁴⁹⁾

No está claro por que las lesiones compresivas del quiasma muestran predilección por dañar las fibras nasales produciendo, por tanto, una hemianopsia bitemporal. Parece ser que esta susceptibilidad de las fibras nasales podría estar debida a que estarían sujetas a una mayor presión relativa desde cualquier fuerza compresiva externa aplicada sobre el quiasma.

La afectación campimétrica determinada por los tumores hipofisarios depende también de la situación anatómica del quiasma. No es infrecuente encontrar quiasmas anteroposicionados en los que el adenoma comenzaría afectando la parte posterior del quiasma y por tanto dando lugar a un síndrome de la unión del quiasma con las cintillas ópticas, mientras que un quiasma retroposicionado, los tumores supraselares comenzarían afectando la parte anterior del quiasma produciendo un síndrome de la unión del quiasma con el nervio óptico.⁽¹⁴¹⁾

En cuanto a la sintomatología, la agudeza visual suele ser normal, a menos que haya afectación del nervio óptico. Anatómicamente se llega a observar atrofia en banda de los nervios ópticos por degeneración axonal retrógrada.

También es característica la alteración de la percepción de profundidad, que se debe a la convergencia que determina el cruzamiento de los dos hemicampos temporales ciegos, lo que delimita un área triangular del campo visual completamente ciega con el ápex en la fijación, por lo que un objeto posterior a la fijación cae en las mitades nasales ciegas de las retinas y no es percibido.⁽¹⁴⁹⁾

La pérdida de visión consecutiva a los traumatismos craneales cerrados suele atribuirse a las contusiones o desgarros agudos de los nervios ópticos simultáneos en el tiempo con el impacto sufrido. En un 11% de las neuropatías ópticas traumáticas, puede presentarse una disfunción quiasmática y, aunque la manifestación clínica más evidente suele ser la pérdida de visión, también podemos observar un más o menos evidente defecto en el campo visual.⁽⁷⁾ Es mucho más infrecuente que se constate un síndrome quiasmático traumático aislado, aunque hay casos descritos en la literatura.^{(41),(129)} Los mecanismos de lesión del quiasma óptico incluyen desgarró directo, hemorragia contusiva y necrosis contusiva. Krauss⁽¹¹³⁾ constató que el 33% de las autoenucleaciones traumáticas se producen en la inserción del nervio óptico con el quiasma anterior.

1.5.2.2.- Hemianopsia binasal

La hemianopsia binasal se produce cuando dos lesiones comprimen el quiasma desde cada lado. Es una rara situación que se podría dar en el caso de la dilatación de una o ambas carótidas internas, atrapando el quiasma entre las carótidas y las cerebrales anteriores. Más frecuentemente se origina por daño de las fibras temporales de ambos nervios ópticos (por una atrofia óptica tabética o una esclerosis múltiple), o bien por causas oculares, como podría ser en un glaucoma o un queratocono bilateral.⁽⁶⁾

1.5.2.3.- Hemianopsia altitudinal

Puede producirse raramente como resultado de una lesión en el quiasma. Consistiría en un defecto que afectaría tanto a los cuadrantes inferiores como a los

superiores, con el borde hemianóptico del campo sobre la línea horizontal. Su etiología no está clara, pero con mayor frecuencia constituye el resultado de lesiones inflamatorias y vasculares y no consecuencia de tumores.⁽⁸⁴⁾

1.5.3.- Defectos postquiasmáticos

Con muy pocas excepciones, las lesiones de la vía óptica retroquiasmática (cintilla óptica, cuerpo geniculado lateral, radiaciones ópticas y córtex estriado) se caracterizan por defectos de campo visual homónimos sin pérdida de agudeza visual. Uno de los datos que nos pueden orientar sobre la localización de las mismas es el grado de congruencia, es decir, la similitud en localización, forma, tamaño y profundidad de las alteraciones campimétricas presentes en ambos ojos. La congruencia depende de la cercanía de las fibras nerviosas de puntos correspondientes de ambas retinas entre sí; este acercamiento se va produciendo de forma gradual a lo largo de la vía óptica, de forma que las fibras nerviosas de puntos correspondientes acaban por estar adyacentes en el córtex occipital.⁽¹⁴⁹⁾

La localización más frecuente de los defectos postquiasmáticos es el lóbulo occipital (40%), seguida por el parietal (33%) y temporal (24%). La afectación del tracto óptico o el ganglio geniculado es muy infrecuente.⁽¹⁴¹⁾ La etiología suele ser vascular (sobre todo la arteria cerebral posterior), tumoral o traumática. La vascular se caracteriza por una hemianopsia de desarrollo súbito, teniendo unos límites perfectamente delimitados. Por el contrario, los tumores producen una hemianopsia lentamente progresiva, de límites más imprecisos, con más tendencia a la superposición. Característicamente, la afectación campimétrica de etiología tumoral comienza en la periferia y va extendiéndose hacia el centro, mientras que en caso de mejoría, ésta comienza en el centro y va extendiéndose hacia la periferia.

En cuanto a la recuperación tras una hemianopsia homónima, en el 67 % de los casos se puede observar una mejoría espontánea durante el primer mes tras la lesión. En muchos casos, la mejoría se observa durante 3 meses tras la lesión. Es raro observar una mejoría una vez pasados 6 meses tras la lesión.⁽²³⁶⁾

1.5.3.1.- *La hemianopsia homónima postraumática*

Los déficits de campo visual de origen retroquiasmático constituyen una cuarta parte de las secuelas visuales causadas por lesión cerebral postraumática, y son una de las consecuencias neurooftalmológicas más comunes del traumatismo craneal. Los defectos homónimos de campo visual pueden afectar seriamente al paciente en su capacidad de conducción, de lectura, y puede imposibilitar que pueda continuar con su empleo habitual. A pesar de la invalidez que producen estos defectos campimétricos, se sabe muy poco sobre la naturaleza y el curso de estas lesiones, y esta falta de conocimiento ha impedido el desarrollo hasta el momento de terapias rehabilitadoras dirigidas a reducir la invalidez.⁽¹⁵⁷⁾

Una estudio retrospectivo de 880 pacientes con hemianopsia homónima, publicada en Marzo de este año por Bruce⁽²¹⁾, remarca la importancia legal y sociosanitaria que tienen los defectos de campo visual sobre la capacidad laboral y de conducción en gente joven. De los 880 casos estudiados, el 10% presentaba un antecedente de traumatismo craneal (en contra de otras series que hablan de una incidencia de menos de un 5%,⁽²⁰⁵⁾ aunque Bruce opina que habría bastantes casos de pacientes con traumatismo craneal y defectos de campo visual discretos que habrían sido infradiagnosticados. Refiere también que con frecuencia, la hemianopsia homónima aparece en el contexto de múltiples lesiones cerebrales, y que se suele asociar a otros defectos neurológicos. Por último enfatiza la importancia de una evaluación precoz y sistematizada de todos los pacientes con traumatismo craneal a fin de detectar estos defectos campimétricos y poder iniciar una pronta rehabilitación.

Peli⁽¹⁶⁰⁾ ha propuesto un método original de rehabilitación visual para pacientes con hemianopsias homónimas, que consiste en la adaptación de un prisma de 30-40 dioptrías prismáticas en los segmentos superior e inferior de la gafa en el ojo del lado afecto, induciendo una exotropía periférica y una expansión del campo visual de 15-20°, lo que les hace más conscientes de objetos u obstáculos presentes en el escotoma hemianóptico.

Una serie de 852 casos de hemianopsia homónima publicada recientemente por Zhang en *Neurology*,⁽²³⁵⁾ clasifica los hallazgos perimétricos en completos e incompletos, y estos últimos en hemianopsias parciales, cuadrantanopsias homónimas,

defectos escotomatosos homónimos y sectoranopias homónimas. La etiología más común era vascular, aunque encontró un 13% de hemianopsias de origen traumático. La localización más frecuente de las lesiones fue occipital (45%) y a nivel de radiaciones ópticas (32.2%), aunque en la mayoría casos de etiología traumática la localización era multifocal. El defecto perimétrico más frecuente fue la cuadrantanopsia homónima (29.2%), seguida de los defectos escotomatosos homónimos (12.8%). El autor recomienda realizar campos visuales a todos los pacientes con traumatismo craneal.

1.5.3.2.- *Síndrome de la cintilla óptica*

Aunque las lesiones a nivel de las cintillas ópticas son infrecuentemente reconocidas, tienen gran importancia, ya que representan la primera región tras el quiasma donde las lesiones producen un defecto de campo visual homónimo.

La etiología es variable: tumoral, vascular, desmielinizante, traumática,^{(54),(141)} por lo que es obligatoria la realización de RM y, en caso de ser negativa, angiorrresonancia o angiografía cerebral.

Los pacientes con lesiones en el tracto óptico, frecuentemente presentan unas manifestaciones clínicas específicas que permiten la localización topográfica de la lesión: hemianopsia homónima incongruente, anomalías pupilares y atrofia óptica hemianóptica.⁽¹⁷⁶⁾ La hemianopsia es incongruente debido a su localización anterior. Las anomalías pupilares se deben a que las fibras pupilares transcurren por la cintilla óptica y la abandonan antes de alcanzar el cuerpo geniculado lateral. Se ha descrito un defecto pupilar aferente relativo contralateral a la cintilla afecta, debido a que el campo visual temporal es 60-70% mayor que el nasal.⁽¹⁴⁹⁾ Respecto a la atrofia óptica, la degeneración axonal retrógrada produce una atrofia óptica en pajarita contralateral a la cintilla y una atrofia óptica temporal homolateral.

1.5.3.3.- *Cuerpo geniculado lateral.*

Si exceptuamos los traumatismos craneales cerrados y el edema cerebral complicado con desplazamiento de las estructuras intracraneales, es todavía más excepcional encontrar sintomatología asociada al cuerpo geniculado lateral. El defecto

campimétrico más frecuente es una hemianopsia homónima incongruente, aunque sin valor localizador alguno. A principio del siglo XX existía el axioma perimétrico que decía que la incongruencia de los defectos perimétricos era máxima a nivel de la inserción de las cintillas con el quiasma óptico, y que, de forma progresiva, aumentaba la congruencia a medida que nos acercábamos a las áreas más posteriores. Esto se atribuía al alineamiento gradual en el tracto óptico de los axones cruzados y no cruzados correspondientes a las distintas áreas retinianas.⁽¹⁴¹⁾ Estudios anatomoclínicos posteriores pusieron de manifiesto que las lesiones a nivel del cuerpo geniculado lateral producían defectos campimétricos homónimos con una significativa incongruencia. Por otro lado trabajos más recientes,^{(124),(181)} muestran casos en los que el defecto perimétrico presenta una gran congruencia. Ellos lo justifican por una interrupción selectiva de la irrigación dual del cuerpo geniculado lateral (arteria coroidea lateral y arteria coroidea anterior).

La estructura anatómica del cuerpo geniculado lateral muestra, como ya hemos estudiado en el capítulo de anatomía, una organización en columnas de proyección orientadas verticalmente que representan sectores de campo visual paralelos al meridiano horizontal. Es por ello que las lesiones vasculares que se produzcan a este nivel, darán lugar a alteraciones sectoriales características:

-Sectoranopsia horizontal homónima congruente (o defecto en forma de “lengua”, del punto de fijación a la periferia). Se produce por infarto vascular del territorio de la arteria coroidea lateral, que perfunde la porción central del cuerpo geniculado lateral, y que se representa en el campo visual macular.⁽¹⁶⁾

-Sectoranopsia cuádruple: pérdida de sectores superior e inferior del campo visual con respecto del sector horizontal, por isquemia de la arteria coroidea anterior.^{(124),(38)}

-Defecto bilateral en “reloj de arena”, debido a una lesión bilateral ventral del cuerpo geniculado lateral. Se ha descrito en relación a insultos metabólicos, intoxicación por metanol, arteritis sifilítica, mielinolisis geniculada.⁽¹⁴⁹⁾

Clínicamente, las lesiones a este nivel pueden manifestarse por defectos campimétricos aislados o acompañarse de signos neurológicos por afectación talámica o del tracto corticoespinal. De la misma manera, y al igual que en el síndrome de las cintillas, la degeneración axonal retrógrada conduce a una atrofia hemianóptica o

sectorial de nervio óptico y/o capa de fibras nerviosas.⁽¹⁴¹⁾ Característicamente, las lesiones del cuerpo geniculado no alteran la motilidad ocular intrínseca, lo que las diferencia de las lesiones a nivel de la cintilla óptica. Sin embargo, tal y como describen Wilhelm et al.,⁽²²⁸⁾ un tercio de pacientes con lesiones geniculadas o postgeniculadas pueden acompañarse de un defecto pupilar aferente relativo contralateral a la lesión, postulándose como causa la interrupción de las conexiones entre las vías visuales y los núcleos pretectales.

1.5.3.4.- *Radiaciones ópticas geniculadocalcarinas de Gratiolet*

Las radiaciones ópticas, tras su salida del cuerpo geniculado lateral, se separan en dos mitades. La mitad superior discurre por el lóbulo parietal, y la mitad inferior, que sigue un corto recorrido de trayectoria variable e indirecta alrededor del vértice anterior del ventrículo lateral, formando el asa de Meyer. El conjunto de las radiaciones discurren hacia atrás en un delgado fascículo adyacente a la cara lateral de los ventrículos y gira luego hacia dentro hasta llegar a la corteza visual principal del lóbulo occipital.

Como hemos visto, el defecto campimétrico característico de las lesiones que afectan las vías ópticas posteriores es la hemianopsia homónima. La similitud de la forma y tamaño del defecto en ambos campos determina el grado de congruencia, que constituye, hasta cierto punto, un signo útil de localización, aunque en muchos casos, sobre todo cuando la hemianopsia homónima es completa, no podemos determinar si el defecto campimétrico corresponde a una lesión de la cintilla óptica, al cuerpo geniculado, a las radiaciones o a la corteza.

Típicamente una lesión presente a nivel de las radiaciones ópticas del lóbulo temporal, se manifestará como una cuadrantanopsia homónima superior, mientras que las lesiones que se localicen en el lóbulo parietal, se mostrarán en el campo visual como cuadrantanopsias homónimas inferiores.

1.5.3.5.- *Topografía de las lesiones del lóbulo temporal*

La incurvación hacia abajo y algo hacia delante de la porción más ventral de las radiaciones geniculadocalcarinas (asa de Meyer) proporciona un substrato anatómico para los defectos campimétricos considerados como típicos de las lesiones del lóbulo temporal, si bien dicha incurvación anterior de las radiaciones temporales alrededor del sistema ventricular presenta una gran variabilidad individual. Así Marino y Rasmussen⁽¹⁴¹⁾ no encontraron defectos campimétricos en un tercio de sus pacientes sometidos a lobectomía temporal, cuando algunas resecciones llegaron a medir hasta 8 cm.

En un trabajo publicado en 1988, Ebeling y Reulen⁽⁴⁴⁾ demuestran mediante disecciones anatómicas en cadáver que la extensión anterior de las radiaciones ópticas se sitúan más rostral que la punta del cuerno temporal del ventrículo lateral, a una distancia media de 3.5 cm del extremo del lóbulo temporal (rango entre 22 y 37 mm), lo que explica que resecciones limitadas de la parte anterior del lóbulo temporal de menos de 4 cm puedan producir, no infrecuentemente, defectos campimétricos, en contra de lo que hasta hacía poco se postulaba como límite (4 cm) para no producir repercusión campimétrica.

Krolak-Salmon et al.⁽¹⁰²⁾ publicaron un trabajo en el cual determinaban, mediante perimetría estática y RMN, el curso de las radiaciones ópticas en el lóbulo temporal, especialmente su organización retinotópica y los límites anteriores del asa de Meyer, en 18 pacientes sometidos a lobectomía temporal por epilepsia. El 83% de los pacientes presentaron defectos en el campo visual en forma de cuadrantanopsias homónimas de diversa magnitud, predominando a lo largo del meridiano vertical. El límite de resección a partir del cual empezaron a encontrar alteraciones campimétricas postoperatorias fueron 20 mm.

En cuanto a la congruencia de los defectos campimétricos, ésta dependerá de la localización de la lesión; si ésta se encuentra en la porción más anterior de la radiación cerca de su separación del cuerpo geniculado lateral, la lesión será incongruente, mientras que si la lesión es más posterior, será más congruente⁽¹⁰²⁾. En ocasiones, cuando la lesión es más localizada y sólo afecta a la parte anterior, no llega a

completarse la cuadrantanopsia, y se limita a un defecto cuneiforme homónimo (“trozo de pastel en el cielo”).⁽¹⁴¹⁾

En estos pacientes, la agudeza visual no suele estar afectada y los defectos campimétricos pueden pasar desapercibidos en ocasiones, o bien no interferir en la vida normal del individuo. Esto es debido a que los hemicampos superiores son menos imprescindibles que los inferiores.⁽¹⁰²⁾

Ya que la causa más frecuente de este tipo de lesiones es la tumoral, no es raro observar que los defectos campimétricos crucen la línea media horizontal por extensión de la lesión a áreas vecinas, produciendo una hemianopsia homónima generalmente incompleta y de mayor densidad en hemicampos superiores.⁽¹⁴¹⁾

1.5.3.6.- Topografía de las lesiones del lóbulo parietal

Resulta imposible establecer una delimitación estricta entre las lesiones parietales y las temporoparietales o parietooccipitales, desde un punto de vista tanto anatomopatológico como funcional, debido a que la causa más frecuente es tumoral y adquiere, más pronto o más tarde, una gran extensión.

Las hemianopsias homónimas de origen parietal son, por lo general, completas, ya que el defecto campimétrico típico, la cuadrantanopsia temporal inferior, de forma aislada, se encuentra en la práctica con poca frecuencia.

Los defectos suelen ser más congruentes que en el lóbulo temporal, ya que la radiación óptica completa pasa a través del lóbulo parietal.⁽¹⁴⁹⁾

Muchas veces en pacientes con lesiones a nivel del lóbulo no es factible llegar a conocer el defecto campimétrico al que dan lugar. En ocasiones, antes de la aparición de la sintomatología neurológica propiamente dicha, el paciente manifiesta un déficit en la fijación, que es muy evidente al intentar realizar una prueba perimétrica. Este fenómeno sucede tanto si la lesión está en el hemisferio dominante como en el no dominante.^{(141),(82)}

En cuanto a las manifestaciones clínicas asociadas al defecto perimétrico, cabe destacar la importancia de la exploración del nistagmo optocinético, disminuído cuando los objetos se desplazan hacia el lado del lóbulo afecto, de la espasticidad de la mirada conjugada, y de otra serie de signos de origen parietal (dominante: afasia, agrafia,

acalculia, confusión derecha-izquierda; no dominante: extinción del espacio visual izquierdo o desatención visual unilateral, trastornos hemisensoriales, apraxias constructiva y del vestir)

La etiología más frecuente es la oclusión vascular, aunque también son frecuentes a este nivel los tumores, en especial gliomas, meningiomas y metástasis.

1.5.3.7.- Topografía de las lesiones del lóbulo occipital y del córtex visual

Las lesiones a nivel de lóbulo occipital y córtex visual se estudian juntas, ya que la mayoría de las veces se afectan de forma simultánea. La etiología más frecuente sigue siendo la vascular, sobre todo el infarto en el territorio de la arteria cerebral posterior. Otra causa importante de lesión es el traumatismo craneal y, con menor incidencia tumores, abscesos, enfermedades desmielinizantes y toxicidad de la sustancia blanca.

La afectación campimétrica característica a este nivel consiste en defectos homónimos y extraordinariamente congruentes, aunque debido a la íntima interrelación entre las fibras nerviosas de las correspondientes zonas de las dos retinas, las lesiones del lóbulo occipital pueden causar defectos que no son sólo exclusivamente homónimos, pero sí de congruencia creciente a medida que la lesión se localiza en la zona más posterior.⁽¹⁴¹⁾

1.5.3.7.1.- Lesiones del lóbulo occipital y del córtex estriado (área V1 ó 17 de Brodmann)

Estudiaremos las lesiones desde dos puntos de vista, en función de su extensión en el área V1 las denominaremos completas o incompletas; en función de la localización anteroposterior de las lesiones a nivel del cortex occipital, las denominaremos como lesiones del polo occipital aislado, lesiones del cortex estriado intermedio y lesiones anteriores adyacentes a la fisura parietooccipital.^{(141),(91)}

A.- Lesión completa del área V1:

La etiología más frecuente, como hemos comentado, es el infarto en el territorio de la arteria cerebral posterior. La lesión campimétrica más característica es una

hemianopsia homónima contralateral completa, que por si misma no tiene valor localizador. Sin embargo sí lo tiene cuando se acompaña de *respeto macular*, que se define como la ausencia de alteración campimétrica en los 5° centrales de visión (aunque en algunos casos puede llegar a ser de 10°). La presencia de este fenómeno nos indica la localización postgenicular, exactamente occipital, de la lesión, aunque si el área de fijación está dividida, es decir, el borde vertical de la hemianopsia pasa por el punto de fijación, no indica que la lesión sea necesariamente pregenicular.⁽¹⁴¹⁾ Es importante tener presente que una disminución de la agudeza visual nunca puede ser atribuida a una hemianopsia que divida la zona macular del campo.

La etiología del respeto macular es bastante controvertida. Algunos autores coinciden en que es un artefacto de la prueba perimétrica. Otros creen que es un fenómeno real relacionado con la representación de una pequeña porción de cada mácula en cada lóbulo occipital. Finalmente, algunos autores creen que el respeto macular resulta del daño incompleto de la vía visual o del lóbulo occipital. Las teorías más recientes atribuyen este fenómeno a la combinación de dos factores, la presencia de una circulación colateral abundante de la arteria cerebral media y a que la representación macular está magnificada a nivel occipital; por tanto el respeto macular sería la respuesta campimétrica de áreas residuales intactas de la vía visual.⁽¹¹⁹⁾

Para la detección del respeto macular puede ser más preciso utilizar el test M2 de Octopus (o el test 10-2 de Humphrey), en los que la separación entre los puntos estudiados es de 2°, mientras que en el programa 32 de Octopus (o el 24-2 de Humphrey) la separación es de 6°.⁽²³⁰⁾

B.- Lesiones parciales del área V1

Debido a la irrigación independiente de ambos labios de la fisura calcarina, nos podemos encontrar con la afectación aislada de cada uno de ellos. En el caso de infarto a nivel del labio superior, se manifestaría campimetricamente como una cuadrantanopsia inferior contralateral homónima. Los infartos del labio inferior darían lugar a una cuadrantanopsia superior contralateral homónima.

Estos defectos pueden no respetar de forma exacta el meridiano horizontal, ya que la representación de los hemicampos superior e inferior es continua en la profundidad de la fisura calcarina.

C.- Lesión del polo occipital aislado:

Los defectos priméricos de estas lesiones son exclusivamente homónimos. Como la representación foveal se localiza a nivel del polo occipital, las lesiones a este nivel determinarán un escotoma central hemianóptico homónimo extraordinariamente congruente. Horton y Hoyt⁽⁹¹⁾ estimaron que los 10° centrales del campo visual están representados por al menos el 50-60% del córtex estriado posterior, y los 30° centrales por aproximadamente el 80% del córtex.

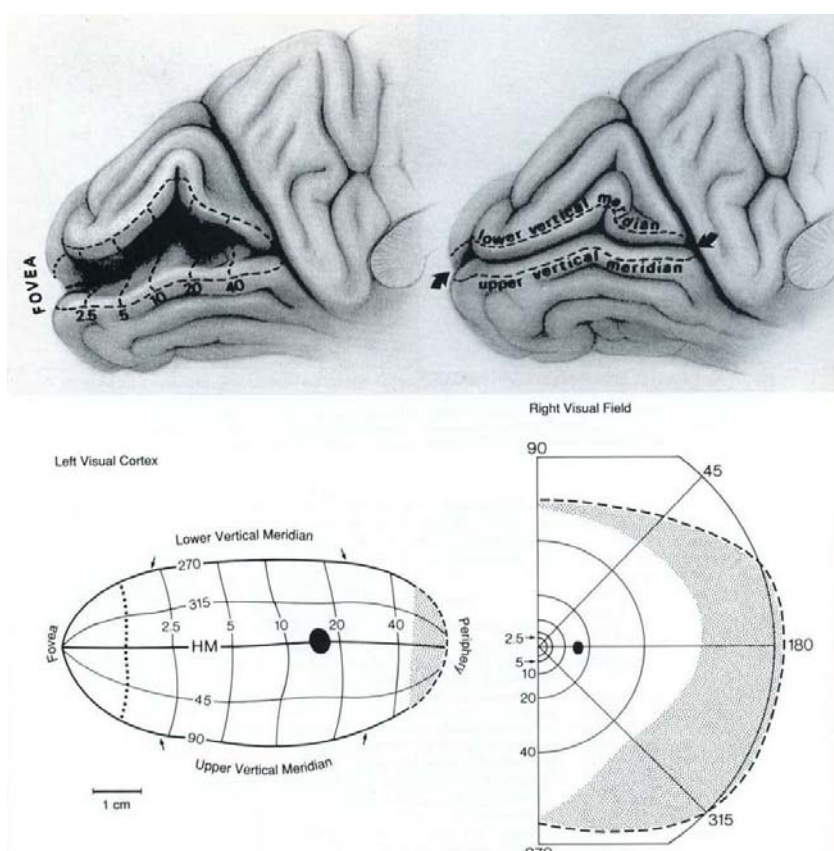


Fig.7.- Lóbulo occipital izquierdo en el que se observa la localización de V1 en el interior de la cisura calcarina. Abajo, a la izda., mapa esquemático de la proyección del hemicampo visual decho. A la corteza occipital izda. (arriba izda.). La representación del meridiano horizontal discurre a lo largo de la base de la cisura calcarina. Las líneas verticales indican los contornos isoexcéntricos desde 2.5 a 40°. Abajo dcha., hemicampo visual derecho explorado con un perímetro de Goldman. El área punteada corresponde al creciente temporal

monocular, que se representa en la porción más anterior de V1. (Tomado de: Horton JC, Hoyt WF. The representation of the visual field in human striate cortex. A revision of the classic Holmes map. Arch Ophthalmol 1991;109:822)

D.- Lesión del córtex estriado intermedio:

Puede producir un escotoma paracentral hemianóptico o un escotoma homónimo periférico, localizado a 40-60° del meridiano vertical. Tanto el escotoma central como el

paracentral hemianópsico son lesiones campimétricas extraordinariamente congruentes, que respetan el meridiano vertical, pudiendo ocurrir por hipoperfusión sistémica.⁽¹⁴⁰⁾

E.- Lesiones anteriores adyacentes a la fisura parietooccipital:

En esta zona se representa la periferia extrema del campo visual, en concreto la media luna temporal monocular del campo visual contralateral.⁽⁹¹⁾ Es la única región del campo visual de representación unilateral, y es patognomónica de lesión en la parte anterior del área V1. De la misma manera una hemianopsia homónima con respecto de la media luna temporal homolateral es característica de lesión occipital que respeta la porción anterior.⁽¹¹⁷⁾

El área representa menos del 10% de la superficie total del cortex estriado y el defecto comienza aproximadamente a 60° de la fijación.^{(91),(166)} Para la exploración de las lesiones del córtex estriado intermedio y anterior, es necesario recurrir a la perimetría manual cinética de Goldmann, o a los modernos perímetros automáticos, como el modelo 101 de Goldmann (*Haag Strait AG*) que, mediante la realización de perimetría automática cinética de Goldmann, permite estudiar 90° de campo visual. También permite combinar los gráficos obtenidos con los de perimetría estática convencional.⁽²²²⁾

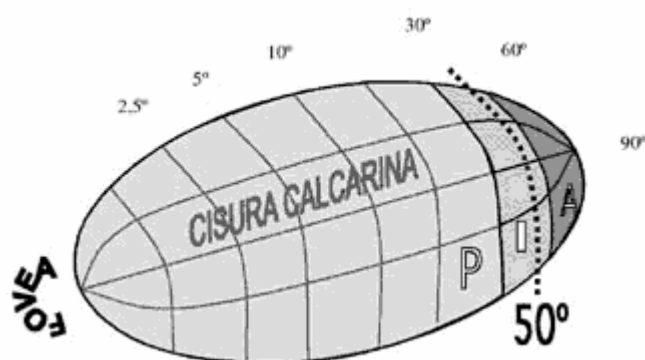


Fig.7bis.- Representación, en el mapa de Horton y Hoyt del cortex estriado posterior (P), intermedio (I) y anterior (A). (Tomado de: Reche-Sainz JA, et al. Peripheral homonymous hemianopia. A case report. Arch Soc Esp Oftalmol 2005;80:478)

F.- Lesiones bilaterales:

Las lesiones que afectan ambos lóbulos occipitales, suelen ser debidas a extensiones tumorales o a traumatismos. También un origen vascular podría resultar en una lesión bilateral, ya que las arterias cerebrales posteriores derecha e izquierda proceden de un origen común, la arteria basilar.

Para el diagnóstico diferencial con las lesiones bilaterales del nervio óptico, nos basaremos fundamentalmente en la exploración oftalmológica exhaustiva y en el alto grado de congruencia de los defectos perimétricos de origen occipital.

El mecanismo por el cual se desarrolla una afectación bilateral del córtex estriado puede deberse a una causa común y simultánea, como es el caso de un traumatismo craneoencefálico, o a una serie de eventos consecutivos, y su manifestación perimétrica es en forma de escotomas homónimos bilaterales con algún grado de respeto macular (escotomas anulares), que en casos extremos puede llegar a producir una hemianopsia bilateral o doble hemianopsia con defectos en túnel, debido al respeto macular.⁽¹⁴¹⁾

Otra entidad que debemos mencionar en este apartado es la ceguera cortical transitoria.⁽⁶²⁾ Las etiologías más frecuentes son la hipoxia cortical severa por paro cardiorrespiratorio, el traumatismo craneoencefálico y la meningitis. Normalmente suele regresar en un periodo de 1 a 10 semanas, y durante los periodos de ceguera se registran ausencia o disminución importante de las respuestas visuales evocadas, lo que no es incompatible con una recuperación normal o casi normal de la agudeza visual.

La ceguera transitoria de origen cerebral, consecutiva a traumatismos craneales es un síndrome que presenta tres variedades clínicas:⁽¹⁴¹⁾

- En niños (de hasta 8 años), con ceguera de corta duración (horas), acompañada de somnolencia, irritabilidad y vómitos, con excelente recuperación funcional
- En adolescentes (hasta los 20 años), con ceguera de inicio diferido, de minutos a horas de duración, también con buen pronóstico funcional.
- En adultos, asociada a traumatismos craneales graves, con ceguera presente al despertar, curso clínico prolongado con déficit neurológico y resultado visual final variable.

La mayoría de las ocasiones, este síndrome se debe a traumatismos de la región frontal u occipital, y es producido por compresión transitoria de las arterias cerebrales

posteriores por parte del borde tentorial o bien por conmoción occipital localizada, con edema cerebral.

1.5.3.7.2.- Lesiones del córtex extraestriado con representación en el campo visual (áreas V2, V3, V4 y V5, ó 18 y 19 de Brodmann)

El córtex estriado se encarga del análisis principal de la información procedente del cuerpo geniculado lateral, y la transmite a las áreas superiores de asociación donde se procede a su procesamiento. Estas áreas, alrededor del córtex estriado, se extienden lateralmente a nivel del córtex occipital, y se designan como áreas V2, V3, V4 y V5 (o áreas 18 y 19). Las áreas V2 y V3, son las que más información reciben de los sistemas magno y parvocelulares del córtex estriado. Éste también recibe proyecciones directas de V4 y V5 que no pasan por V2.^{(150),(234)}

Miller,⁽¹⁴¹⁾ hace una revisión de diversos trabajos publicados, poniendo de manifiesto que una lesión aislada en el córtex extraestriado, demostrada por pruebas de neuroimagen, puede causar defectos en el campo visual, por ejemplo las lesiones a nivel de las áreas V2 y V3. Se manifiestan en forma de defectos cuadrantanópsicos que respetan estrictamente el meridiano horizontal.

1.5.4.- Defectos perimétricos inexplicables

Ante un defecto campimétrico, unilateral o bilateral, hay que descartar en primer lugar cuadros de simulación o histeria. Se debe realizar un minucioso estudio oftalmológico de la retina y del nervio óptico, así como de los medios oculares. En ocasiones puede incluso ser necesaria la realización de una angiografía fluoresceínica y/o con verde indocianina para poder descartar patologías vasculares coriorretinianas ocultas.⁽¹⁴⁹⁾

Es también importante, sobre todo en defectos bitemporales u homónimos que respetan el meridiano vertical, la realización de un estudio de neuroimagen. Ante un defecto homónimo puede también ser útil la realización de potenciales evocados visuales multifocales (PEVm), que pueden detectar pérdidas de campo visual producidas por lesiones a nivel del córtex estriado.⁽¹⁰⁸⁾

Ante una hemianopsia homónima con RM normal, hay que descartar las siguientes posibilidades: La variante de Heidenhain de la enfermedad de Creutzfeldt-Jakob, la demencia degenerativa, la isquemia occipital leve (demostrable por tomografía de emisión de positrones), la hiperglucemia no cetótica y los trastornos de tipo psicógeno.⁽¹⁷⁾

2.- JUSTIFICACION Y OBJETIVOS

2.1.- JUSTIFICACIÓN

Como hemos revisado en la introducción, el traumatismo craneoencefálico leve es una entidad que ha sido durante bastante tiempo infravalorada. Sin embargo, según las últimas publicaciones epidemiológicas, representa el 65-80% del total de traumatismos craneoencefálicos que acuden a un Servicio de Urgencias hospitalario. Pese a esta alta incidencia, todavía existe controversia y disparidad de criterios respecto a su manejo, con la consiguiente repercusión en la calidad de la atención a estos enfermos y en el adecuado uso de los recursos.

En los últimos diez años estamos asistiendo a un interés creciente en el estudio histoquímico y neurorradiológico de la lesión axonal traumática, y a su repercusión clínica y socio sanitaria. Progresivamente también, han ido apareciendo publicados en la literatura científica diversos protocolos clínicos, con la intención de llegar a un consenso universal acerca del manejo eficiente del TCE leve.

En esta misma línea, el desarrollo de nuevas técnicas de neuroimagen, cada vez más sensibles y complejas, como la PET, la SPECT y las diferentes técnicas derivadas de la RM, han puesto de manifiesto la existencia de conmoción cerebral en un alto porcentaje de los pacientes con un TCE considerado leve, lo que hace necesario un replanteamiento del problema.

La tendencia actual, es a aumentar los criterios de ingreso hospitalario y las indicaciones de la TC craneal, aunque esta última, como hemos visto en la introducción, puede, en ocasiones, infravalorar la repercusión cerebral del traumatismo.

Además de la aplicación de protocolos clínicos consensuados, se hace necesario el desarrollo de técnicas con una alta sensibilidad y un razonable coste, que puedan, junto con la exploración clínica y la TC, ayudar a sentar la indicación de pruebas neurorradiológicas más complejas y costosas.

Las pruebas neurofisiológicas no han mostrado en estos pacientes una gran utilidad, aunque, debido al creciente interés por el síndrome postconmocional, asistimos hoy en día a una nueva corriente neuropsicológica de investigación en este campo, la realización de potenciales cognitivos, aunque sus resultados no son, aun, concluyentes.

La perimetría computerizada, es una prueba diagnóstica de amplia difusión en el campo de la oftalmología y la neurooftalmología; aporta información acerca del estado funcional del sistema sensorial visual que, como hemos visto en la introducción, implica una importante parcela del sistema nervioso central. Está ampliamente demostrado que muchas alteraciones en los distintos niveles de la vía óptica o en sus proximidades, dan manifestaciones perimétricas cuando la enfermedad se encuentra en una fase preclínica.

Esta técnica ofrece a su vez una serie de ventajas:

- Su accesibilidad y sencillez técnica, ya que es una técnica diagnóstica que se encuentra disponible en la mayoría de centros hospitalarios, sencilla de realizar, y que no precisa de personal técnico altamente especializado.

- Su alta sensibilidad y especificidad: Como hemos comentado, es una técnica que detecta alteraciones funcionales preclínicas, y permite, muchas veces, dar una aproximación topográfica del lugar en que se encuentra la lesión.

- Su reproducibilidad: Es posible, mediante la realización de perimetría seriadas evaluar la evolución de determinadas patologías

- Bajo coste económico: El coste del sistema y su mantenimiento no es elevado en comparación con otras técnicas.

En los últimos años se han desarrollado una serie de estrategias perimétricas de alta sensibilidad y de rápida ejecución, entre las que destaca la perimetría orientada por tendencias (TOP), que han mejorado los resultados obtenidos en comparación con las técnicas perimétricas convencionales.

Así pues, en esta tesis doctoral de investigación clínica, pretendemos valorar de forma objetiva la utilidad de la aplicación del estudio perimétrico, mediante la estrategia TOP, al diagnóstico de las alteraciones funcionales del sistema sensorial visual en los pacientes con traumatismo craneoencefálico leve.

2.2.- OBJETIVOS

2.2.1.- Objetivo general

Determinar, mediante la realización de perimetrías seriadas con la estrategia perimétrica TOP, la existencia, en pacientes con traumatismo craneoencefálico leve, de alteraciones funcionales en el sistema sensorial visual, y su evolución en el tiempo.

2.2.2.- Objetivos específicos

2.1.- Analizar los datos epidemiológicos en pacientes con traumatismo craneoencefálico leve (etiología, localización del traumatismo, nivel de consciencia al ingreso).

2.2.- Valorar, mediante exploración oftalmológica realizada a la semana del TCE, las posibles alteraciones en la agudeza visual y en la motilidad pupilar derivadas del traumatismo. Comparar con los resultados obtenidos a los tres meses.

2.3.- Aplicar la estrategia perimétrica TOP, y analizar las diversas alteraciones del umbral luminoso diferencial de los 30° centrales del campo visual, derivadas del traumatismo craneal, mediante el cálculo de los valores de sensibilidad media, defecto medio, varianza de pérdida y fluctuación a corto plazo.

2.4.- Intentar identificar, en nuestro grupo de pacientes, patrones perimétricos típicos, así como determinar los puntos del campo visual más frecuentemente dañados.

2.5.- Estudiar la evolución de los hallazgos perimétricos a los tres meses tras el traumatismo craneal.

2.6.- Interrelacionar los hallazgos perimétricos con las características del traumatismo, y con los mecanismos de lesión.

3.- MATERIAL Y MÉTODOS

3.1.- PACIENTES

El estudio se realizó con los 182 pacientes que ingresaron para observación clínica en la Unidad de Corta Estancia del Hospital General de Castellón, entre el 1 de Enero de 2001 y el 31 de Diciembre de 2002, con el diagnóstico de traumatismo craneoencefálico leve, sin otras lesiones corporales debidas al accidente susceptibles de tratamiento inmediato.

Con el fin de evitar sesgos que pudieran interferir en los resultados, se elaboraron unos criterios de inclusión y exclusión estrictos, que redujeron mucho el tamaño muestral final.

3.1.1.-Criterios de inclusión.

Pacientes ingresados en esta Unidad con el diagnóstico de TCE leve y TC normal, que no presentaran lesiones corporales agudas de otra índole que precisaran tratamiento médico o quirúrgico inmediato, a fin de facilitar la cumplimentación del protocolo clínico y perimétrico de nuestro estudio. Entendimos como TCE leve todo aquel que concurriera con una pérdida de conciencia de menos de 30 minutos con/sin amnesia de episodio de menos de 24 horas de duración.

3.1.2.- Criterios de exclusión.

- Mayores de 60 años y menores de 15 años.
- Traumatismo concomitante del macizo facial u ocular, o hallazgos durante la exploración oftalmológica justificados por el proceso traumático.
- Patología sistémica u oftalmológica previa que pueda interferir en la AV o en los resultados de las pruebas perimétricas.
- Toma de medicación o hábitos tóxicos que puedan interferir en la AV o en la colaboración perimétrica.
- Cirugía ocular previa.

- Ametropía mayor o igual a 3 dioptrías de equivalente esférico para visión lejana.
- Residencia habitual fuera de la provincia de Castellón o dificultad con el idioma español.
- Mala colaboración perimétrica. Se entendió como tal un 25% o más de falsos positivos o negativos durante la primera prueba perimétrica.

De los 182 pacientes con TCE leve que ingresaron durante ese periodo para observación clínica, 36 pacientes fueron desestimados por ser mayores de 60 años, 27 pacientes tenían su domicilio habitual fuera de la provincia de Castellón, lo cual dificultaba el seguimiento, y 8 pacientes no hablaban con fluidez el idioma español, con lo que se dificultaba el entendimiento y la colaboración. Del grupo restante, 29 pacientes sufrieron, concomitantemente traumatismo facial u orbitario, con o sin lesión ocular, por lo que también se desestimó su participación en el estudio. En la evaluación de los antecedentes sistémicos, 16 pacientes fueron descartados por alguno de los siguientes criterios: estar diagnosticado de Diabetes Mellitus, con o sin retinopatía diabética manifiesta, padecer Hipertensión arterial, llevar un tratamiento con fármacos psicotropos o tener hábito tóxico o alcohólico conocido.

En la exploración oftalmológica de los 66 pacientes restantes, fueron descartados 21 más por los siguientes motivos: 4 pacientes presentaron ametropía de más de 3 D de equivalente esférico, uno de ellos con ambliopía, 7 pacientes refirieron antecedentes de cirugía ocular previa, y en 10 pacientes más se detectó algún hallazgo en la exploración biomicroscópica, tonométrica o funduscópica, conocida o no previamente, que podía interferir en su agudeza visual o en los parámetros perimétricos.

De los 45 pacientes que iniciaron el protocolo perimétrico, 6 fueron sacados del estudio por mostrar un índice de falsos positivos o negativos de más de un 25%, e incluso en uno de ellos se sospechó una simulación.

En total, en el grupo caso, se recogieron 39 pacientes, con edades comprendidas entre los 15 y los 57 años (media 32.58 años) de los cuales 3 no finalizaron el estudio por falta de seguimiento en las consultas.

El grupo control estuvo compuesto por 36 individuos, de edades comprendidas entre los 15 y 57 años (media 35.35 años), a los que se había aplicado previamente los mismos criterios de exclusión que al grupo caso.

El tiempo medio transcurrido entre el traumatismo y la realización del primer estudio campimétrico fue de 5.58 días, siendo el rango entre 2 y 11.

El seguimiento de estos pacientes fue de 3 meses en todos los casos.

Todos los pacientes fueron informados de la realización del estudio y accedieron a participar en el mismo.

3.2.- DESCRIPCIÓN DEL PROTOCOLO CLÍNICO

El estudio clínico del paciente se realizó en la Consulta Externa de Oftalmología a la semana y a los tres meses del traumatismo.

El protocolo utilizado para la recogida de datos fue el siguiente:

3.2.1.- Datos de filiación del paciente.

- a. Apellidos y nombre
- b. Número de Historia clínica
- c. Fecha del TCE

3.2.2.- Datos epidemiológicos.

- d. Edad
- e. Sexo
- f. Tiempo transcurrido entre el TCE y la 1ª visita (en días)
- g. *Etiología del traumatismo*: Actividad o evento que ha sido causante del TCE:
 - g.1. Accidente de moto con casco
 - g.2. Accidente de moto sin casco
 - g.3. Accidente de coche
 - g.4. Accidente deportivo: fundamentalmente el ciclismo.

- g.5. Accidente laboral: sobre todo en el ámbito de la construcción.
- g.6. Accidente doméstico
- g.7. Accidente casual
- g.8. Otros

3.2.3.- Datos obtenidos de la exploración neurológica al ingreso.

h. *Localización del TCE*: Se refiere a la localización craneal en la que, según el paciente, la intensidad del traumatismo ha sido mayor.

- h.1. Frontal
- h.2. Parieto-temporal derecho
- h.3. Parieto-temporal izquierdo
- h.4. Fronto-parieto-temporal derecho
- h.5. Fronto-parieto-temporal izquierdo
- h.6. Occipital
- h.7. PoliTCE: Cuando ha sido un TCE en el que el paciente no es capaz de referir un área craneal que no haya sido implicada en el traumatismo.

i. *Escala del Coma de Glasgow (GCS)*: Esta escala integra la apertura de los ojos con las respuestas verbales y motoras a diversos estímulos:

- Apertura de los ojos: espontánea (4)
 - al sonido (3)
 - al dolor (2)
 - ausente (1)
- Respuestas verbales: orientado (5)
 - confuso (4)
 - incoherente (3)
 - ininteligible (2)
 - ausentes (1)
- Respuestas motoras: obedece órdenes (6)
 - localiza el dolor (5)
 - retirada (4)

flexión	(3)
extensión	(2)
ausentes	(1)

La GCS tiene la ventaja de poder ser obtenida y reproducida con facilidad, incluso por personal no médico, lo que ha motivado que su empleo se generalice de forma casi universal haciendo de ella un instrumento adecuado para cuantificar con fines comparativos el deterioro del nivel de conciencia en los TCE.

- j. *Tomografía Axial Computerizada (TC)*: Imagen obtenida al ingreso
 - j.1. Normal
 - j.2. Patológico: Es factor excluyente del estudio

3.2.4.- Datos obtenidos de la exploración oftalmológica

k. *Anamnesis*: Realizada en la primera visita oftalmológica, aproximadamente a la semana tras el TCE. Se refiere a las alteraciones objetivadas por el paciente en relación con el episodio traumático. Son excluyentes del estudio si se presentaban con anterioridad.

- k.1. Disminución de Agudeza Visual con corrección adecuada.
- k.2. Pérdida de consciencia y duración de la misma.
- k.3. Cefalea
- k.4. Amnesia de episodio y duración del mismo
- k.5. Fotofobia
- k.6. Problemas de acomodación, son referidas sobre todo como molestias en la lectura.
- k.7. Diplopía binocular
- k.8. Amaurosis
- k.9. Disminución subjetiva del campo visual

1. *Exploración clínica*

1.1. *Agudeza Visual*: La determinación de la misma nos permite evaluar la capacidad del paciente de reconocer figuras de un tamaño dado en relación con una distancia de exploración determinada. Estas figuras son de elevado contraste respecto al fondo (85-80%). Debe determinarse previa corrección del defecto refractivo si existe, y realizarse siempre en las mismas condiciones de luz, para no inducir mediciones incorrectas. Para la realización de este trabajo hemos utilizado los optotipos de Snellen en la determinación de la agudeza visual.

1.2. *Examen de las pupilas*: Atiende a toda posible asimetría de su tamaño (*anisocoria*), tanto en reposo como en respuesta a la estimulación luminosa. Las pupilas deben explorarse en condiciones de poca luminosidad ambiental, pero suficiente para poder apreciarlas correctamente.

1.3. *Biomicroscopía*: Estudio mediante lámpara de hendidura de las posibles anomalías en el polo anterior, secundarias o no al traumatismo, que puedan interferir en la agudeza visual.

1.4. *Tonometría ocular*: Obtenida mediante tonometría de aplanación. Un valor tonométrico por debajo de 11mmHg o por encima de 21mmHg excluye al paciente del estudio.

1.5. *Funduscopía*: El estudio visual del fondo del ojo mediante oftalmoscopia indirecta, nos sirve para descartar procesos retino-vítreos que puedan justificar una disminución de la agudeza visual. También nos detenemos en el estudio de la morfología de la papila, descartando todos aquellos pacientes con alguna alteración patológica.

1.6. *Motilidad Ocular*: Estudio de las limitaciones, tanto funcionales como restrictivas, en la motilidad ocular extrínseca, así como constatación de la existencia o no de diplopía binocular

1.7. *Test de colores*: Se realiza para descartar lesiones previas en la visión de los colores que puedan sesgar la obtención de datos. Se utiliza el *Farnsworth-Munsell 28 Hue Test*. Consiste en una serie de 28 discos coloreados que el paciente tiene que alinear por color y tonalidad.

Fueron excluidos del estudio todos aquellos pacientes en los que, durante la exploración oftalmológica se le detectó alguna anomalía en la biomicroscopía del polo anterior, en la tonometría ocular o en la funduscopía que pudiera repercutir en su agudeza visual o en las pruebas perimétricos. También fueron excluidos los pacientes con amaurosis postraumática y aquellos en los que se detectó alguna anomalía en el test de colores o en la motilidad ocular.

Por último, fueron excluidos del trabajo aquellos pacientes que en el estudio mediante TC realizado al ingreso, presentaron alguna anomalía atribuible o no al traumatismo.

3.3.- ESTUDIO PERIMÉTRICO

3.3.1.- Perímetro Octopus 1-2-3 (*Datos facilitados por Haag-Streit AG*)

El equipo Octopus 1-2-3^R es un perímetro de proyección directa para examinar los 30° centrales de un campo óptico. De su fabricación y distribución se encarga actualmente la multinacional HAAG-STREIT AG (Hasta Enero de 2004 la patente estaba en posesión de la empresa suiza INTERZEAG AG).



Fig.8.- Octopus 1-2-3.(Cortesía de Haag-Streit AG)

El software de de este equipo incluye 3 programas de perimetría estándar y diez programas de ensayo personalizados. Así mismo dispone de cinco diferentes estrategias de examen que pueden usarse en ciertas combinaciones con los programas de examen. Los programas son:

- G1X: Examen de glaucoma (59 puntos)
- M2X: Examen de mácula (45/81 puntos)
- STX: Ensayo de investigación (59 puntos)
- 32X: Examen normal (76 puntos)

En cuanto a las estrategias de examen:

- Estrategia normal: Cuantitativa
- Estrategia dinámica: Cuantitativa
- Estrategia de visión baja: Cuantitativa
- Estrategia de nivel 2: Cualitativa

TOP (Perimetría Orientada por Tendencia): Cuantitativa. (Opcional para G1X, M2X y 32X)

El novedoso software de los últimos modelos de Octopus presenta más variedad de programas para perimetría estática, la posibilidad de realizar perimetría cinética de Goldmann, y técnicas perimétricas especiales como la perimetría azul-amarillo y la perimetría Flicker para el estudio del glaucoma.

Para la realización del presente estudio se ha utilizado el programa de examen 32X, aplicando la estrategia TOP de búsqueda del umbral.

3.3.2.- El programa 32 de Octopus

El programa 32 de Octopus es el clásico y más internacionalmente utilizado programa perimétrico. Fue introducido en el primer perímetro Octopus en 1975.

En su diseño original, fue pensado para que la duración de la prueba no excediera los 25 minutos, incluyendo diez determinaciones dobles, por ello el máximo número de puntos que estudia son 76. Estos se distribuyen de forma equidistante en una malla, con una resolución de 6°.

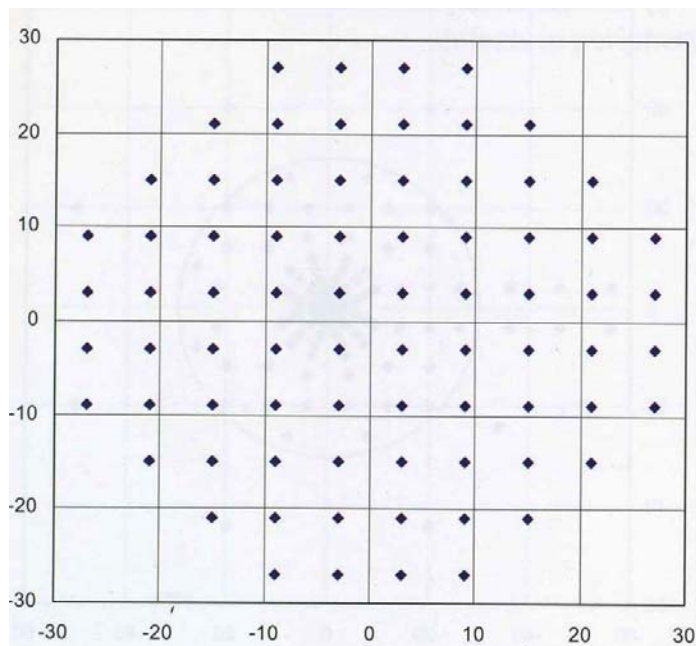


Fig.9.- Localización de los puntos estudiados en la malla de 6° de resolución del programa 32. (Weijland A, Fankhauser F, Bebie H, Flammer J. Automated Perimetry. Visual Field Digest. Haag-Streit AG Ed; 2004:63⁽²²²⁾ Cortesia Haag-Streit AG)

El programa estudia 30° del campo visual, y puede determinar la fluctuación a corto plazo examinando una segunda vez todos los puntos en fase 2 de la prueba.

Utiliza una intensidad de fondo de 31.4 asb (10cd/m²), localizado en un infinito óptico y una escala de estímulos de proyección directa sobre el globo ocular con 41 niveles logarítmicos (de 0 a 40 dB, correspondientes a 4000 y 0.4 asb.), con tamaño de

estímulos Goldmann III, color amarillo (592 +/- 2 nm) y duración de los mismos de 100 mseg. El tiempo entre los estímulos puede ser fijo a 3 sg. o adaptativo (cuanto más rápida es la velocidad de respuesta por parte del paciente, más rápida es la presentación de los estímulos.) (*Datos facilitados por Haag-Streit Internacional*)

El examen puede ser realizado con luz ambiental. El control de fijación del paciente se lleva a cabo gracias a una cámara de infrarrojos que produce una imagen de vídeo. El examen se detiene automáticamente cuando existe falta de fijación por parte del paciente y se advierte de ello al perimetrista. Los resultados son presentados en escalas de grises, así como en tablas numéricas. Proporciona los valores estadísticos habituales perimétricos, tales como la comparación con valores normales, sensibilidad media, defecto medio, varianza de pérdida, falsos positivos, falsos negativos, etc.

3.3.3.- Descripción del protocolo perimétrico

En los días siguientes al TCE y coincidiendo con la exploración oftalmológica, se le realiza al paciente el primer estudio perimétrico con Octopus 1-2-3. Introducimos, en primer lugar, los datos de filiación y la corrección óptica del paciente en el software del perímetro, y seleccionamos el programa 32X que tiene adaptada la estrategia perimétrica TOP.

Se acomoda al paciente en el perímetro y, tras instruirlo en la realización de la prueba, se le ocluye en primer lugar el ojo izquierdo. Bajo condiciones de iluminación tenues se procede a la obtención del estudio perimétrico del ojo derecho. A continuación, se sigue con el estudio perimétrico del ojo izquierdo, bajo oclusión del derecho. Este primer estudio se utiliza como entrenamiento y se desecha, a fin de evitar el “efecto aprendizaje”.⁽⁷¹⁾ Tras esto, volvemos a realizar la prueba según el mismo protocolo. Este nuevo estudio será el que denominaremos primer examen perimétrico en el presente trabajo.

Se le indica al paciente que vuelva una hora más tarde y se realiza el segundo examen perimétrico según idéntico protocolo, con la finalidad de analizar las fluctuaciones a corto plazo.

El paciente es citado tres meses más tarde para realizar una nueva exploración clínica oftalmológica y se le realiza un tercer examen perimétrico, con el fin de analizar las fluctuaciones a largo plazo.

A efectos de inclusión en nuestro estudio, desechamos todos aquellos pacientes cuyo índice de falsos positivos o falsos negativos en cualquiera de los estudios perimétricos estuviera por encima del 25%.

3.4.- BASE DE DATOS

Los datos extraídos de la historia clínica y el estudio oftalmológico de los pacientes incluidos en este trabajo, así como los datos obtenidos de los exámenes perimétricos de los dos grupos (caso y control) analizados, fueron introducidos en forma de “registros”, uno por cada ojo de cada paciente, en un programa de cálculo y análisis (*Excel, Microsoft Corporation*). Cada registro incluía una serie de “campos” en los que se introdujo la información en forma de datos alfabéticos, datos numéricos, y datos lógicos (si/no) (a,b,c...) para facilitar su posterior estudio y valoración estadística.

3.5.- ANALISIS ESTADÍSTICO

El análisis estadístico se ha realizado usando los programas informáticos STATGRAPHICS 5.1, SPSS (Statistical Product and Service Solutions), R-PROJECT y EXCEL (Microsoft C.).

En primer lugar, se han descrito las características basales del grupo caso y del grupo control, las variables “sexo” y “edad”. Para ello, se han representado los correspondientes histogramas y se han calculado sus medidas de localización y de dispersión. La valoración de las posibles diferencias en las características de ambos grupos, se ha realizado utilizando la prueba Chi-Square (χ^2) para la variable “sexo”, y el test de Mann-Whitney para la variable “edad”, ya que no se pudo verificar la normalidad de las distribuciones. Se ha considerado estadísticamente significativo un p-valor<0.05.

El análisis descriptivo de los datos recogidos al ingreso de los pacientes, variables “etiología del TCE”, “localización craneal del traumatismo” y “GCS”, se ha realizado mediante el cálculo de su distribución de frecuencias y su representación en histograma. Para el estudio comparativo entre “etiología” y “localización”, y “etiología” y “GCS” se ha aplicado el test Chi-Square, con el fin de analizar la influencia de cada una de estas variables sobre la distribución de la otra.

Respecto al estudio de los datos obtenidos de las dos visitas oftalmológicas, se ha procedido de la misma manera. Para las variables cuantitativas normales, se han calculado las medidas de localización, de dispersión y el coeficiente de asimetría, y para las categóricas, la distribución de frecuencias. El análisis estadístico de las diferencias entre las observaciones obtenidas de ambos grupos en ambas visitas, se ha realizado mediante un contraste de hipótesis para comparar medias (y/o medianas, según el caso), tomando como hipótesis nula la igualdad de medias (y/o medianas), y tomando un p-valor < 0.05 para descartar dicha hipótesis. Para cada análisis se ha aplicado el test estadístico más adecuado, según se cumplieran o no los supuestos de normalidad.

En todos los exámenes perimétricos se ha procedido al cálculo de la desviación local en cada punto del campo visual, así como a la determinación de los valores de MS, MD y sLV para cada individuo de ambos grupos. La descripción de dichos datos se ha realizado mediante sus histogramas de frecuencias y sus medidas de localización, dispersión y coeficiente de asimetría.

Para el análisis estadístico de los valores perimétricos se ha aplicado el t-test, previa comprobación de la normalidad, o los test de Mann-Whitney, test de los signos y el test de signo-rango de Wilcoxon, según las características de la muestra. La significación estadística se ha alcanzado nuevamente con un p-valor < 0.05.

Los valores de SF y LF se han calculado también para cada ojo en cada exploración perimétrica, obteniéndose sus valores descriptivos. El análisis comparativo de la SF se ha realizado mediante un test de Mann-Whitney, ya que las muestras no cumplían la condición de igualdad de varianzas. El test estadístico aplicado para analizar la LF ha sido un t-test, debido a que las muestras cumplían, en este caso, las condiciones para su utilización.

Mediante el programa R-PROJECT, se ha realizado una representación espacial gráfica de los valores medios de MS, MD y sLV para cada grupo en cada estudio

perimétrico. Así mismo, se ha procedido a analizar los componentes principales de la sensibilidad para cada uno de los ojos, en las visitas sucesivas.

El análisis y cuantificación porcentual de los defectos del grupo caso, así como la representación gráfica de su distribución topográfica perimétrica, se ha obtenido mediante las funciones del programa EXCEL. Con el mismo procedimiento, se ha estudiado las coincidencias individuales de los escotomas en las dos primeras pruebas perimétricas, así como sus coincidencias entre ambos ojos.

Finalmente se ha analizado la posible relación entre los defectos perimétricos y la localización craneal del traumatismo. Para ello, además de realizar una representación gráfica espacial comparativa, se ha aplicado un test de Kruskal-Wallis, debido a que los datos no cumplían los criterios necesarios para realizar un análisis de la varianza (ANOVA).

4.- RESULTADOS

4.1.- CARACTERÍSTICAS DE LA MUESTRA

El número de pacientes que iniciaron el estudio fue de 39 en el grupo caso y 36 en el grupo control. De los 39 casos, 3 pacientes no acudieron a la segunda visita, por lo que la muestra final, y con la que realizamos el presente estudio estadístico, estuvo formada por 36 pacientes.

4.1.1.- Edad.

El grupo caso está constituido por individuos con edades comprendidas entre los 15 y los 57 años, siendo la edad media de unos 32.58 años (DS: 14.20). El grupo control está compuesto por individuos entre los 15 y los 56 años con una media de 35.36 años (DS: 12.38)

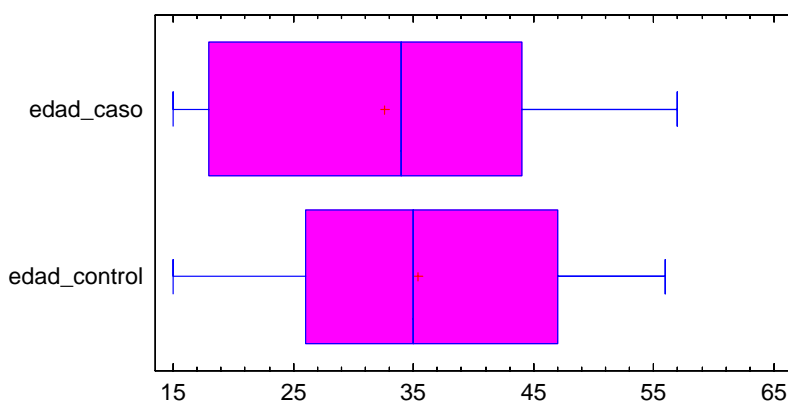


Fig.10.- Edad ambos grupos

Para la comprobación de igualdad de medias, y debido a que no se pudo verificar, mediante el test de Shapiro-Wilk, la normalidad de las distribuciones, se aplicó el test de Mann-Whitney basado en el estadístico W, que proporcionó un p-valor

de 0.569. Se concluye que no hay suficiente evidencia como para pensar que las distribuciones de edades sean diferentes entre ambos grupos.

Analizando el histograma de frecuencias, observamos que, en el grupo control, el mayor número de pacientes se sitúa entre 25 y 35 años aproximadamente, y en el grupo caso vemos una mayor frecuencia de edades entre los más jóvenes y en personas entre los 34 y 52 años.

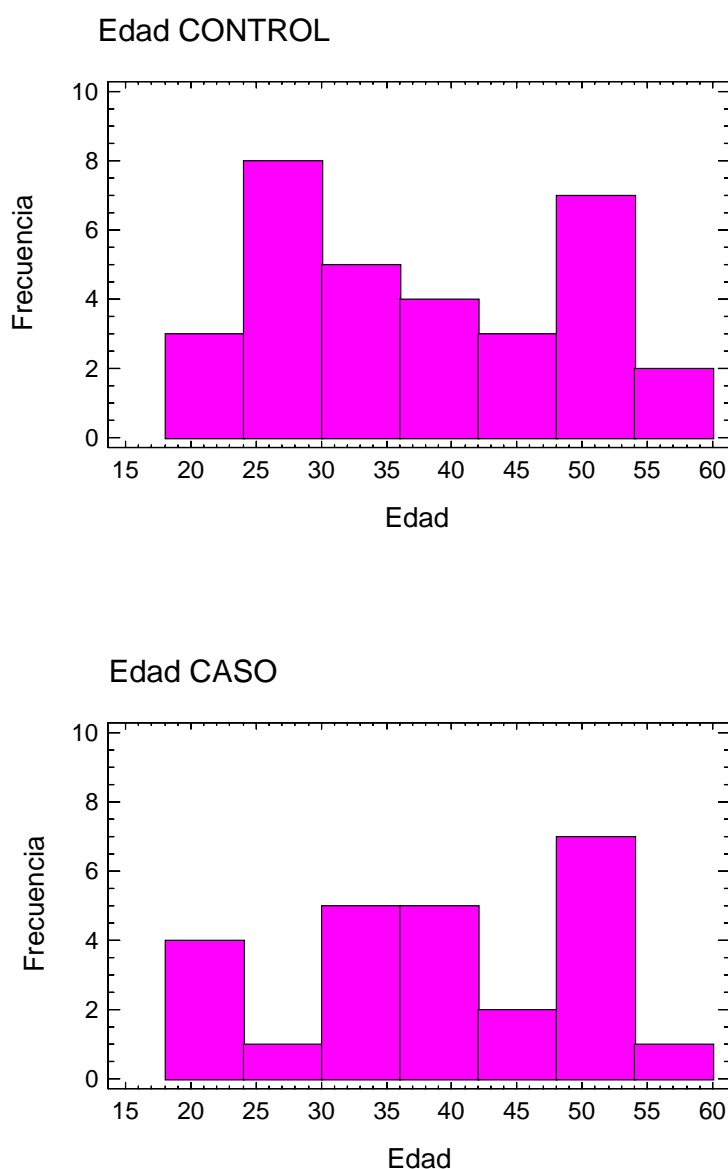


Fig.11.- Distribución por edad

4.1.2.- Sexo

La distribución por sexos mostró un predominio del sexo masculino en ambos grupos, con un 58.33% de hombres frente a un 41.67% de mujeres en el grupo control y un 72.22% de hombres frente a un 27.78 % de mujeres en el grupo caso.

De nuevo las diferencias entre ambos grupos no alcanzaron la significación estadística (χ^2 : 0.78; p:0.379)

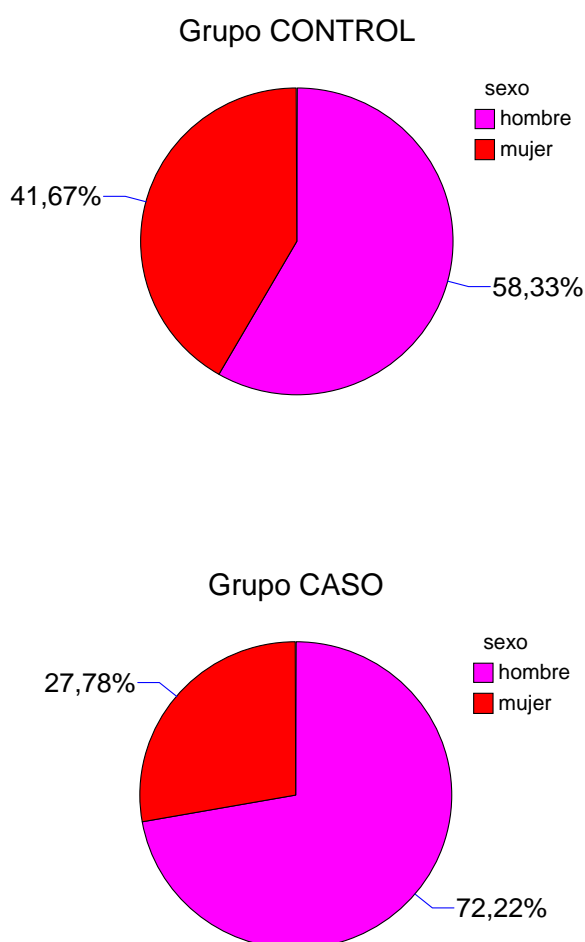


Fig.12.- Distribución por sexo.

4.2.- DATOS OBTENIDOS AL INGRESO

4.2.1.- Etiología del TCE.

Según la causa por la que se produjo el TCE, un 52.78% de las observaciones para el grupo caso se debió a un accidente de *coche*, el 16.67% se produjo por accidente de *moto usando casco*, seguido de un 11.11% aproximadamente por *accidentes deportivos* y también por *accidentes de moto sin usar casco*; el porcentaje minoritario, del 8.33%, corresponde a accidentes *laborales*.

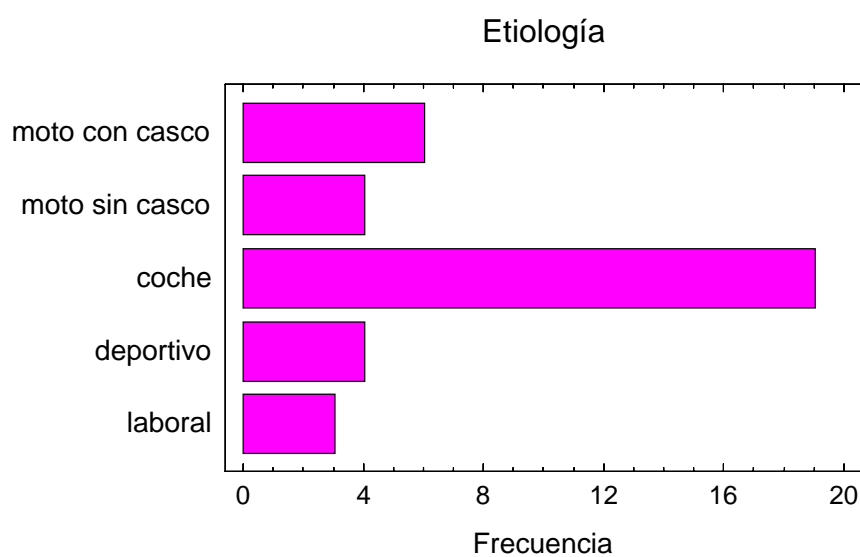


Fig.13.- Distribución por etiología

4.2.2.- Localización del traumatismo

Estudiando la localización craneal principal del traumatismo, observamos que en el 38.89% de los casos se produjo a nivel *frontal*, el 30.56% de los casos a nivel antero-lateral (*fronto-parieto-temporal*), 13.89% de los casos en el lado *derecho* y 16.67% en el lado *izquierdo*; el 11.11% a nivel puramente lateral (*parieto-temporal*) tanto derecho como izquierdo, y finalmente se tiene un 5.56% de casos a nivel *occipital* y un 2.78% con *politraumatismo* craneal no especificado. Estos últimos porcentajes corresponden a frecuencias absolutas de 4, 4, 2 y 1, lo cual no debe olvidarse ya que podrían no reflejar una información representativa en cada caso.

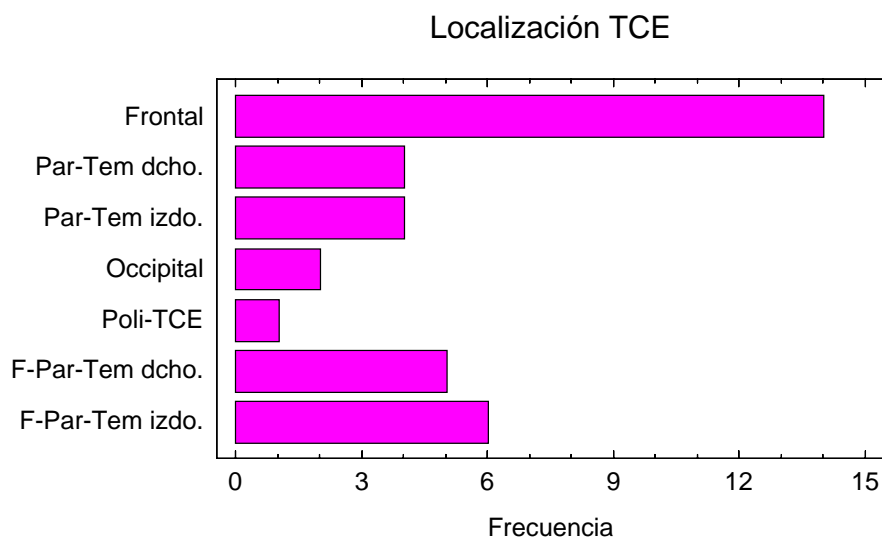


Fig.14.- Distribución según la localización del TCE

4.2.3.- Estudio comparativo según etiología y localización

Una vez descritas a grandes rasgos ambas variables: *etiología* y *localización*, se va a proceder a estudiar si existe una posible relación entre ellas, lo cual se realiza por medio del test Chi-square (χ^2), proporcionando un p-valor de 0.534, aunque esta cifra no es muy fiable debido a que la frecuencia esperada en algunos casos de *localización*, era inferior a 5, como ya hemos comentado. Por este motivo se presenta también su representación cruzada.

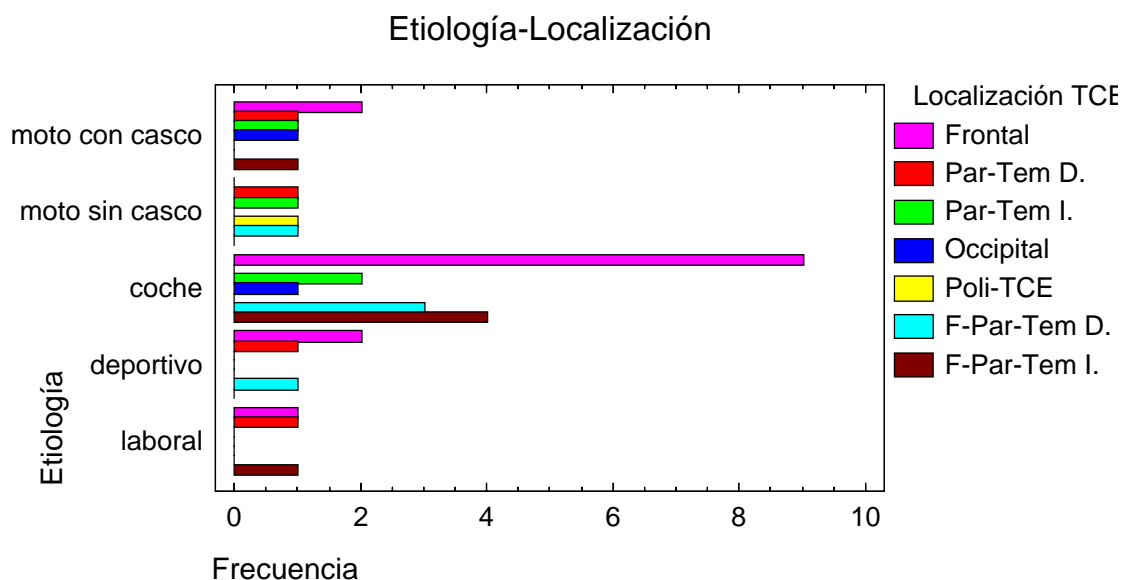


Fig.15.- Distribución según etiología y localización.

Los casos más frecuentes según la *etiología* (accidente de *coche* y de *moto con casco*) presentan como localización más habitual del traumatismo la *frontal*, que a su vez es el caso mayoritario en general.

4.2.4.- Distribución según la Escala de Coma de Glasgow (GCS) al ingreso

Estudiando la distribución de las observaciones según el grado en la GCS al ingreso, se observa que la mayoría de los pacientes, 83.33% de los casos, mostraron un valor en la GCS de 15, mientras que sólo un 16.67% de los mismos mostró disminución en su nivel de consciencia (GCS: 13 ó 14).

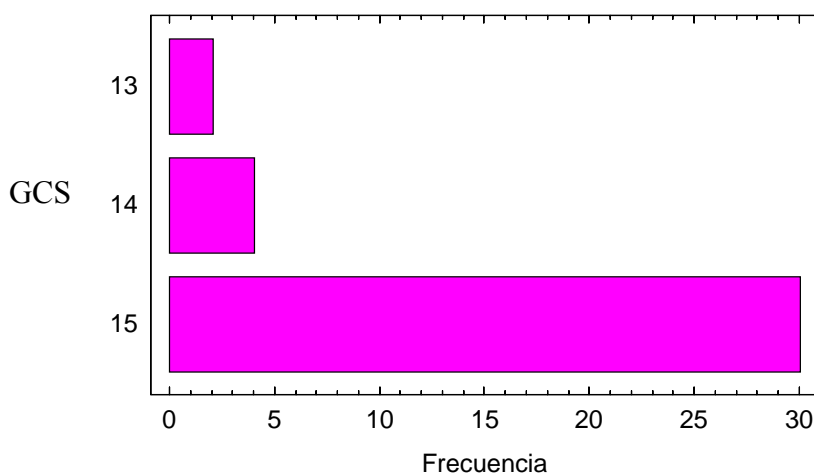


Fig.16.- Distribución de las observaciones según la GCS al ingreso

Si analizamos la posible dependencia existente entre el *nivel de consciencia* según la GCS y la *etiología* del traumatismo, vemos que el grupo de pacientes que obtuvo un menor valor en la GCS sufrió un TCE leve en accidente de *coche* o *moto con casco* (1 individuo en cada caso), mientras que la totalidad de los individuos que lo sufrieron con *moto pero sin casco* alcanzó valores de 15 en la GCS. A pesar de que el test χ^2 proporciona un p-valor de 0.689, y podríamos concluir que hay suficiente evidencia estadística para pensar en una posible dependencia entre estas dos variables, el bajo valor de las frecuencias absolutas nos obliga a ser cautos a la hora de generalizar esta observación.

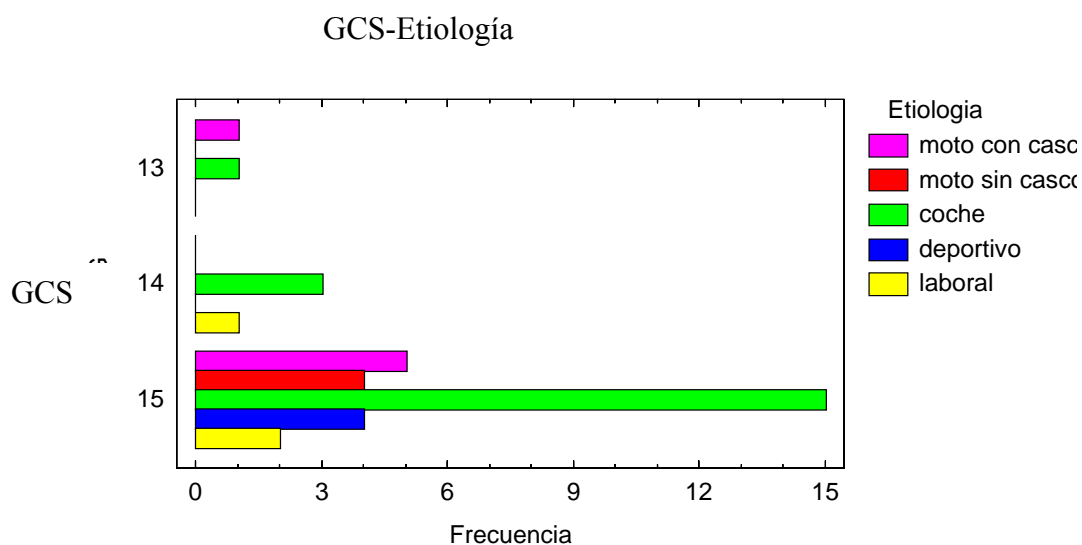


Fig.17.- Nivel de consciencia (GCS) según la etiología del TCE.

Gráficamente, al cruzar los resultados del GCS con la localización craneal del TCE, podríamos en principio deducir que los peores resultados del GCS se observan para los individuos con traumatismo en el *hemicráneo anterior derecho* y el *occipital*, pero al ser 1 individuo el valor registrado en cada caso, no es representativo. El test χ^2 proporciona un p-valor de 0.066, con lo cual no se debe descartar que pueda existir relación entre las variables *localización* y *nivel de consciencia* al ingreso.

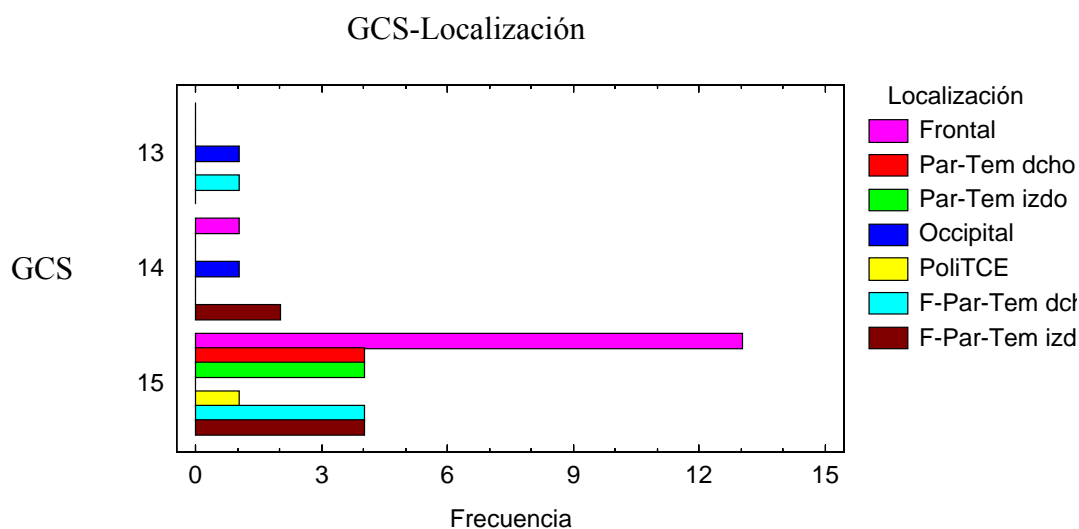


Fig18.- Nivel de consciencia (GCS) según la localización del TCE.

4.3.- EXPLORACIÓN CLÍNICA OFTALMOLÓGICA. ESTADÍSTICA DESCRIPTIVA

4.3.1.- Tiempo transcurrido entre el TCE y primera visita oftalmológica

A título adicional se analiza, a continuación, la distribución que tuvo la variable *número de días*, entendiendo como tal el tiempo transcurrido, en cada caso, entre el momento en que se produjo el TCE y la primera visita oftalmológica realizada al paciente. El número medio de días estuvo alrededor de 5.61 (DS: 2.19), es decir, dentro de la primera semana tras el TCE.

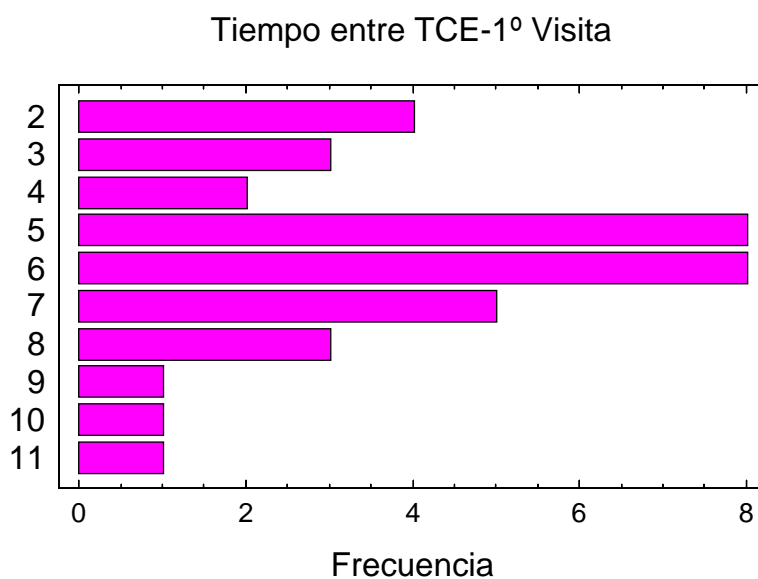


Fig.19.- Tiempo transcurrido (días) entre TCE y 1^a visita oftalmológica

4.3.2.- Anamnesis

El 100% de los pacientes presentaron *pérdida de consciencia* de menos de 30 minutos de duración, y el 94.44% de ellos manifestaron *amnesia de episodio* de menos de 24 horas. El tercer síntoma manifestado en orden de frecuencia fue la *cefalea postraumática*, en un 55.56% de los casos, seguido de la *disminución de agudeza visual* en un 13.89% de los pacientes. Con mucha menos frecuencia presentaron *fotofobia* y *molestias en la lectura*. Ningún paciente refirió *diplopía*.

Nótese que solamente 5 pacientes notaron pérdida de agudeza visual. Este resultado se puede contrastar con los siguientes análisis, que se corresponden con medidas tomadas a los pacientes en dos visitas distintas.

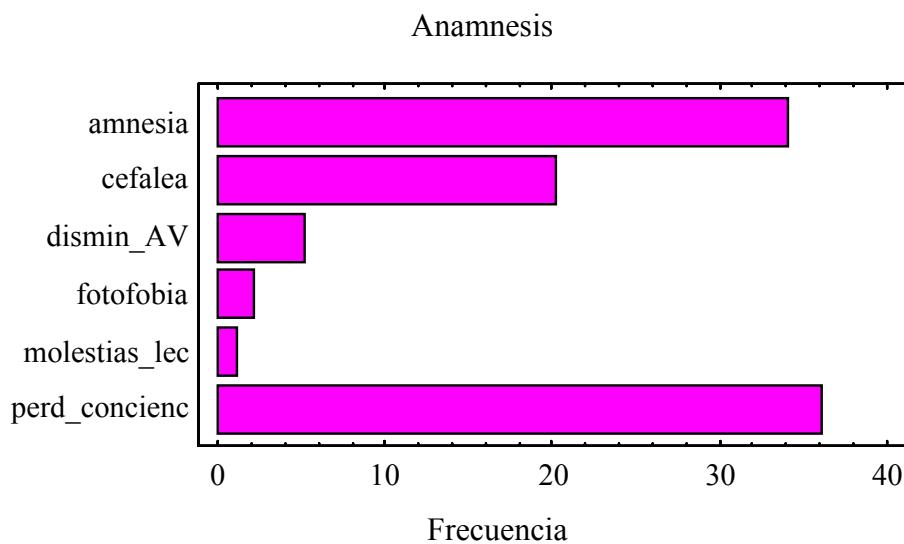


Fig. 20.- Distribución de frecuencias de los síntomas obtenidos de la anamnesis.

4.3.3.- Exploración de la agudeza visual en la primera visita

El valor obtenido de la *agudeza visual* en la primera exploración oftalmológica, para el ojo derecho y el ojo izquierdo, es coherente con la sensación que los pacientes experimentaron, ya que solamente un 11.11% de los mismos (4 en frecuencia absoluta) no presentaron una agudeza visual de 10/10 para el ojo derecho, aunque hay que señalar que para éstos la AV fue de 8/10 y 9/10. Para el ojo izquierdo son 6 los pacientes (16.67%) en los que se tiene como valor de la agudeza visual 8/10 ó 9/10.

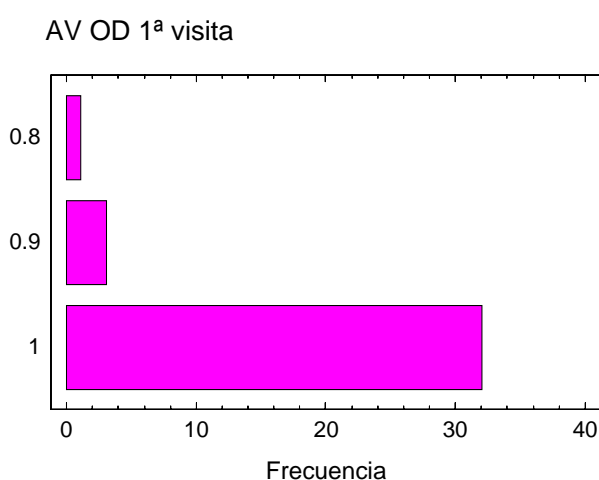


Fig.21.- Agudeza visual del ojo derecho en la primera visita

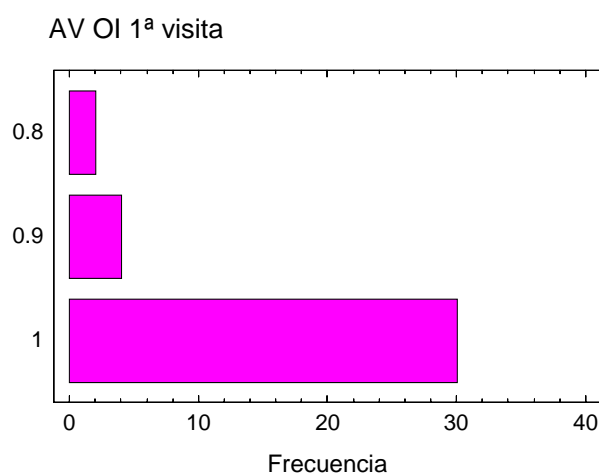


Fig.22.- Agudeza visual del ojo izquierdo en la primera visita.

4.3.4. Exploración del tamaño y reactividad pupilar en la primera visita.

En el examen del tamaño pupila bajo iluminación tenue en la primera visita para ambos ojos se obtuvo la siguiente distribución:

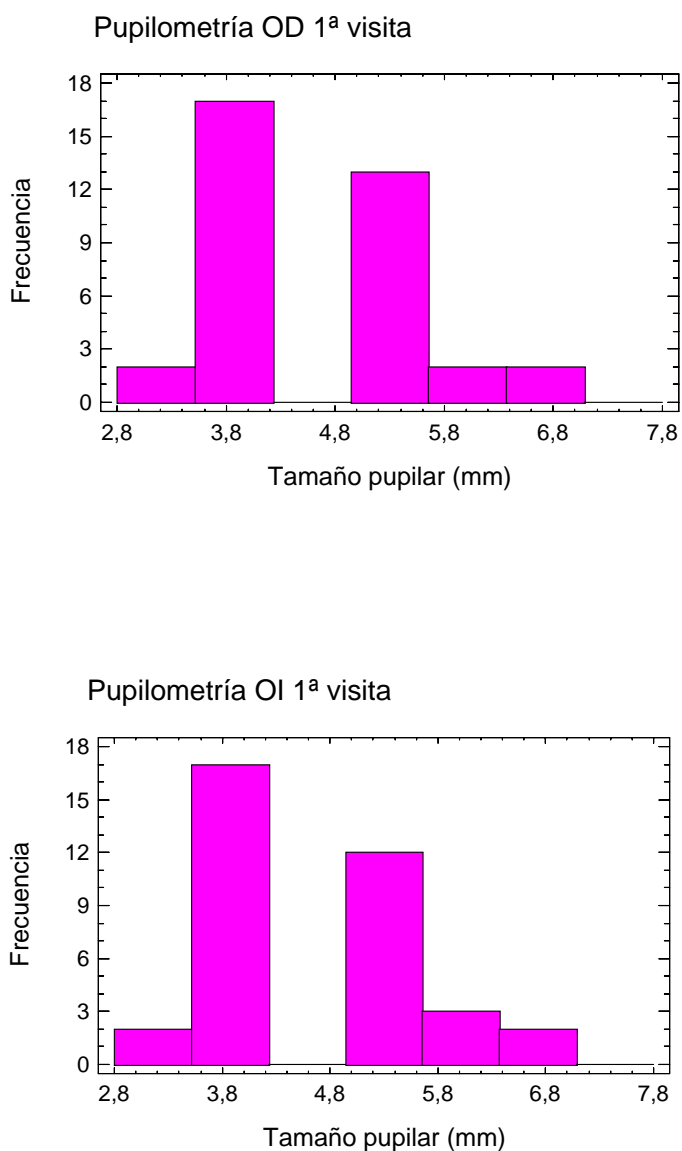


Fig.23.- Pupilometría ojo derecho y ojo izquierdo en condiciones basales (primera visita)

Las diferencias entre los resultados para ambos ojos son mínimas, señalándose como valor medio 4.58 y 4.61 respectivamente para ojo derecho e izquierdo, aunque el

rango fue de 4, con valores entre 3 y 7. La desviación típica aproximada fue de 0.91 y 0.93, respectivamente.

El análisis de la distribución de los valores del tamaño pupilar entre ambos ojos al aplicar una luz directa (*reflejo fotomotor directo* o RFD), mostró el siguiente histograma:

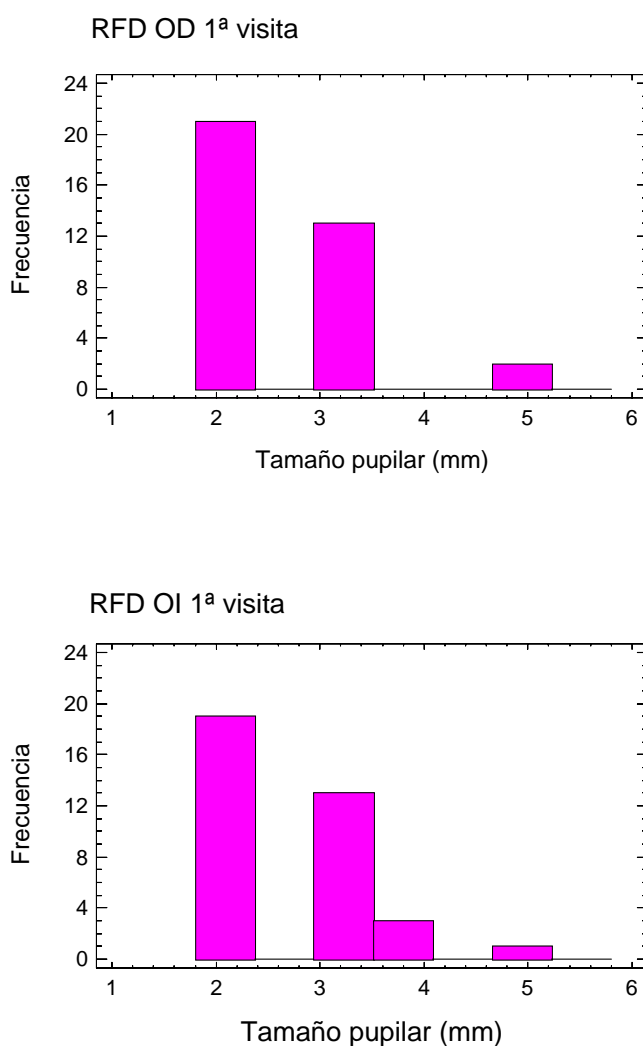


Fig.24.- Pupilometría de ojo derecho e izquierdo con iluminación directa (primera visita)

El valor medio de la variable reflejo fotomotor directo en la primera visita para el ojo derecho fue de 2.53, ligeramente inferior a 2.60, que fue el valor medio análogo

para el ojo izquierdo. La desviación típica en ambos casos es semejante, de 0.78 aproximadamente.

4.3.5.- Tonometría ocular en la primera visita

La variable *tonometría ocular* (TO), para la primera visita, tuvo la siguiente distribución:

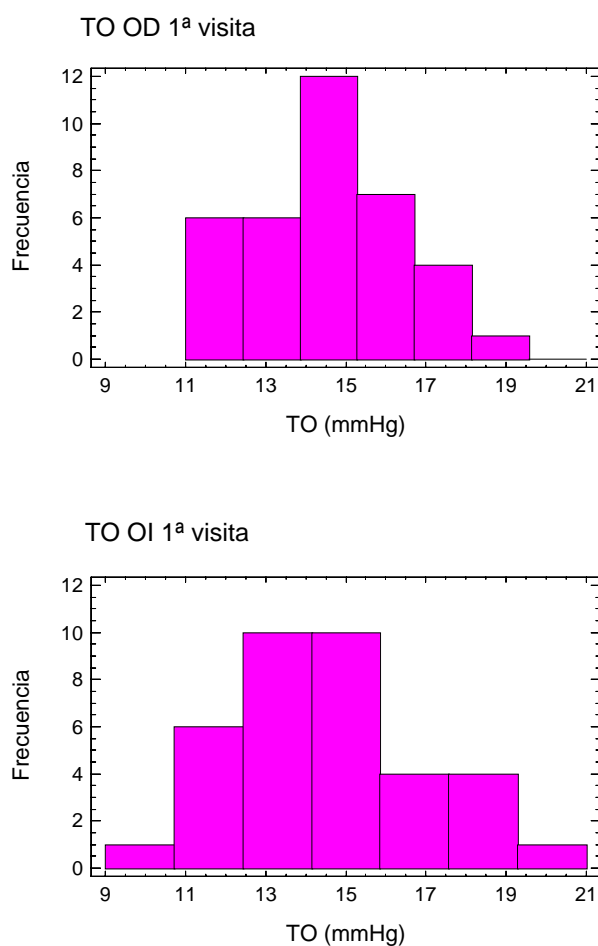


Fig.25.- Tonometría ocular ojo derecho y ojo izquierdo en la primera visita

Aunque ambos ojos señalaron como valor promedio 14.55 mmHg, el ojo derecho tuvo menor desviación típica (1.90 frente a 2.38), siendo 10 el rango para el ojo

izquierdo. Sin embargo, en todos los casos la distribución fue dentro de valores normales.

4.3.6.- Test de colores en la primera visita

El test de colores fue otra prueba a la que se sometió a los pacientes que sufrieron TCE, entre los que únicamente hubo 1 individuo con cierta dificultad a la realización del test, aunque el resultado fue considerado normal.

4.3.7.- Exploración de la motilidad ocular extrínseca en la primera visita.

La exploración de la motilidad ocular extrínseca (exploración de IIIº, IVº y VIº pares craneales), fue normal en todos los casos.

4.3.8.- Exploración de la agudeza visual en la segunda visita

Todas estas últimas pruebas se repitieron en una segunda visita realizada tres meses tras la primera, con lo que se puede realizar una comparativa para evaluar si existió mejoría entre ambas.

En primer lugar, para la segunda visita la *agudeza visual* fue en todos los pacientes de 100% en ambos ojos, habiéndose recuperado el 20% y 10% de deficiencia que había en la primera visita en un grupo reducido de individuos.

4.3.9.- Exploración del tamaño y reactividad pupilar en la segunda visita

El análisis del tamaño pupilar con iluminación tenue presentaba la siguiente distribución en ambos ojos:

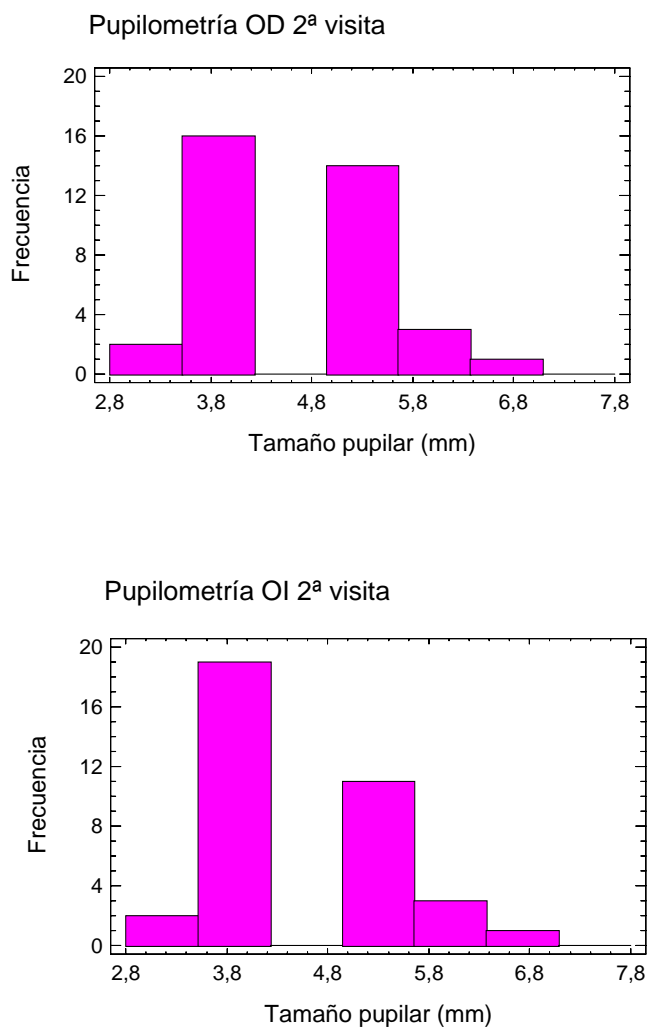


Fig.26.- Pupilometría ojo derecho y ojo izquierdo en condiciones basales (segunda visita)

Para el ojo derecho se obtuvo un rango de 4, al igual que para el izquierdo, con valores medios de 4.58 y 4.50 respectivamente.

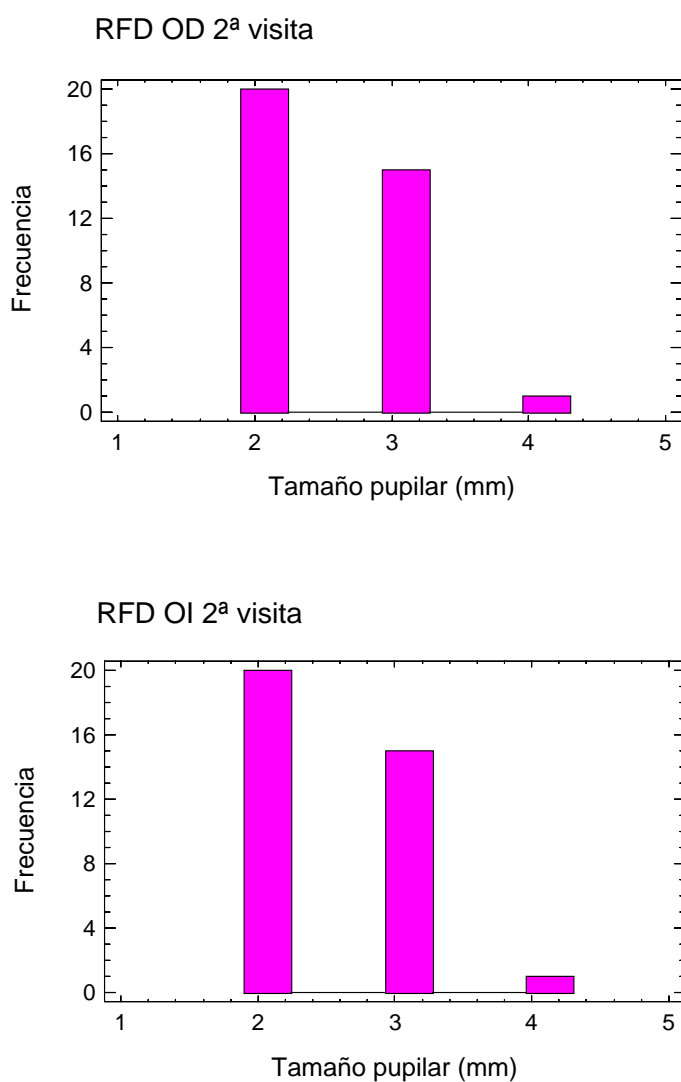


Fig.27.- Pupilometría de ojo derecho e izquierdo con iluminación directa (segunda visita)

La variable *reflejo fotomotor directo* tomó valores idénticos para cada ojo de cada uno de los pacientes en la segunda visita. Su valor medio fue de 2.47 y la desviación típica de 0.56. Se observa, como era esperable, una simetría en la distribución de las frecuencias del reflejo pupilar entre los datos obtenidos de ambos ojos.

4.4.- EXPLORACIÓN CLÍNICA OFTALMOLÓGICA. ESTADÍSTICA ANALÍTICA.

Una vez descrita la información recopilada recurrimos a las técnicas estadísticas para conocer si existen diferencias significativas entre las características de los pacientes entre ambos ojos y ambas visitas. La metodología a seguir se ha basado principalmente en realizar un contraste para comparar medidas de valores asociados a cada ojo o a cada visita (se especificará en cada caso), basándonos en dos muestras apareadas. Tras comprobar la normalidad o no de la diferencia de muestras, mediante el test de Shapiro-Wilk, se ha procedido a aplicar el test estadístico más adecuado en cada caso. En los casos en que se comprueba la distribución normal de las observaciones se ha aplicado un t-test para comparación de medias. En caso contrario, se ha recurrido a otro tipo de test, no paramétricos, el test de signos y el test de signo-rango de Wilcoxon. Este último toma como condición que la diferencia de valores de las muestras sea simétrica, lo cual también se ha comprobado. En todos los casos el nivel de significatividad estadística se alcanza con un $p\text{-valor} < 0.05$.

En cada una de las tablas de este apartado se señala en negrita el p-valor del test que resultaba más adecuado según las características de cada muestra, a pesar de que, entre ellos, no se han observado grandes diferencias en el resultado.

4.4.1.- Comparación de la exploración clínica en ambos ojos en la primera visita

	AV	Pupilometría	RFD	TO
p-valor	0.446	0.661	0.419	1
¿Igualdad?	Si	Si	Si	Si

Tabla 1.- Comparación de medias entre ambos ojos en la primera visita mediante test t para muestras apareadas

	AV	Pupilometría	RFD	TO
p-valor	0.683	1	0.999	0.999
¿Igualdad?	Si	Si	Si	Si

Tabla 2.- Comparación de ambos ojos en la primera visita mediante el test de los signos

	AV	Pupilometria	RFD	TO
p-valor	0.999	1	0.999	0.999
¿Igualdad?	Si	Si	Si	Si

Tabla 3.- Comparación de ambos ojos en la primera visita mediante el test del signo-rango de Wilcoxon para muestras apareadas

Estos resultados indican que, en el grupo caso, no hay evidencia suficiente para pensar que las variables *agudeza visual*, *pupilometría*, *reflejo fotomotor directo* y *tensión ocular*, difieran sustancialmente para el ojo derecho e izquierdo, en la primera visita.

4.4.2.- Comparación de la exploración clínica en ambos ojos en la segunda visita

	Pupilometria	TO
p-valor	0.083	0.634
¿Igualdad?	Si	Si

Tabla 4.- Comparación de medias entre ambos ojos en la segunda visita mediante test t para muestras apareadas

	Pupilometría	TO
p-valor	0.248	0.441
¿Igualdad?	Si	Si

Tabla 5.- Comparación de ambos ojos en la segunda visita mediante el test de los signos

	Pupilometria	TO
p-valor	0.999	0.880
¿Igualdad?	Si	Si

Tabla 6.- Comparación de ambos ojos en la segunda visita mediante el test del signo-rango de Wilcoxon para muestras apareadas

En la segunda visita las variables *agudeza visual*, *reflejo fotomotor directo* y *tensión ocular* coincidieron en ambos ojos para cada uno de los pacientes del grupo caso, con lo que no fue necesario contrastar la posible igualdad, y a pesar de algunas diferencias para las variables *pupilometría* y *tensión ocular*, tampoco existió suficiente evidencia para pensar que los valores medios y medianas fuesen distintos. Así, sigue sin existir evidencias significativas entre ambos ojos para las distintas variables medidas en ambas visitas, incluso se observa que las similitudes son mayores en la segunda visita que en la primera, presuntamente por mejoría de la posible alteración derivada del TCE.

4.4.3.- Comparación de los datos entre ambas visitas

A continuación se muestran las conclusiones de comparar estadísticamente los resultados para las diversas variables entre la primera y segunda visita, en el ojo derecho de los pacientes del grupo patológico.

	AV	Pupilometría	RFD	TO
p-valor	0.058	1	0.487	0.461
¿Igualdad?	Si	Si	Si	Si

Tabla 7.-Comparación de las medias para el ojo derecho entre la primera y la segunda visita mediante test t para muestras apareadas

	AV	Pupilometría	RFD	TO
p-valor	0.134	1	0.999	0.327
¿Igualdad?	Si	Si	Si	Si

Tabla 8.- Comparación de las medianas para el ojo derecho entre la primera y la segunda visita mediante el test de los signos

	AV	Pupilometría	RFD	TO
p-valor	0.999	1	0.999	0.387
¿Igualdad?	Si	Si	Si	Si

Tabla 9.- Comparación de las medianas para el ojo derecho entre la primera y la segunda visita mediante el test del signo-rango de Wilcoxon para muestras apareadas

Tras este análisis se observa que, a pesar de haber ciertos cambios en el ojo derecho entre una y otra visita, no existen diferencias significativas en ninguno de los aspectos.

Un detalle que hay que resaltar es que, aunque se haya contrastado la igualdad entre ojo derecho e izquierdo para cada una de las visitas, no resulta adecuado concluir que, a partir de estos resultados, va a suceder lo mismo para el ojo izquierdo, al menos no con la misma significatividad. Por este motivo adjuntamos también las correspondientes comparaciones para el ojo izquierdo.

	AV	Pupilometría	RFD	TO
p-valor	0.019	0.103	0.221	0.298
¿Igualdad?	No	Si	Si	Si

Tabla 10.- Comparación de las medias para el ojo izquierdo entre la primera y la segunda visita mediante test t para muestras apareadas

	AV	Pupilometría	RFD	TO
p-valor	0.041	0.248	0.724	0.571
¿Igualdad?	No	Si	Si	Si

Tabla 11.- Comparación de las medianas para el ojo izquierdo entre la primera y la segunda visita mediante el test de los signos

	AV	Pupilometría	RFD	TO
p-valor	0.999	0.999	0.999	0.525
¿Igualdad?	Si	Si	Si	Si

Tabla 12.- Comparación de las medianas para el ojo izquierdo entre la primera visita y segunda visita mediante el test del signo-rango de Wilcoxon para muestras apareadas

No hay diferencias significativas en las variables estudiadas, salvo en la agudeza visual, en la que como puede verse, las medianas para la primera y segunda visitas son significativamente diferentes, ya que se obtuvo un p-valor inferior a 0.05. Aunque esta variable (la agudeza visual) parece haber cambiado de una a otra visita en el ojo izquierdo, estos cambios corresponden, en valor absoluto a 6 de 36 individuos.

4.4.4.- Comparación entre el grupo caso y el grupo control

En cuanto a la *agudeza visual*, no se encontraron diferencias significativas entre el grupo caso y el grupo control en ambos ojos ni en ambas visitas, ya que era de 10/10 en casi prácticamente todos los casos.

La variable *tonometría ocular*, tampoco mostró diferencias estadísticamente significativas entre ambos grupos en el t-test (p-valor:0.187).

La relación estadística entre las variables *pupilometría* y *reflejo fotomotor directo* entre ambos grupos en las sucesivas visitas, se muestra en las siguientes tablas, en las que se realizó una comparación de medias (mediante t-test) y medianas (mediante

W de Mann-Whitney) para muestras independientes. Para la realización del t-test, se verificó en todos los casos, la normalidad de las distribuciones.

	t-Test	p	W	p	¿igualdad?
Pupil. OD	-1.78	0.08	791.5	0.08	Si
Pupil. OI	1.87	0.06	498	0.07	Si
RFD OD	1.04	0.3	514.0	0.09	Si
RFD OI	0.75	0.45	555.5	0.25	Si

Tabla 13.- Comparación de las medias y medianas entre caso-control para ambos ojos en la 1ª visita

En general, las medidas obtenidas en la primera visita no presentan diferencias con respecto al grupo control. En cuanto al análisis comparativo realizado con los datos de la segunda visita:

	t-Test	p	W	p	¿igualdad?
Pupil. OD	-1.84	0.07	803	0.06	Si
Pupil. OI	-1.44	0.15	765	0.16	Si
RFD OD	1.65	0.10	517.5	0.10	Si
RFD OI	-1.8	0.07	786.5	0.08	Si

Tabla 14.- Comparación de las medias y medianas entre caso-control para ambos ojos en la 2ª visita

En vista de los resultados, no hay suficiente evidencia estadística para descartar la hipótesis de igualdad de muestras, es decir, no parece haber diferencias estadísticas entre el grupo caso y el grupo control en la segunda visita para las variables *pupilometría* y *reflejo fotomotor directo*.

4.5.- EXPLORACIÓN PERIMÉTRICA MEDIANTE LA ESTRATEGIA TOP

En esta sección se analizan los datos obtenidos de los estudios perimétricos realizados al grupo de pacientes con TCE leve en las sucesivas visitas oftalmológicas (en total tres estudios perimétricos para el ojo derecho y tres más para el ojo izquierdo de cada paciente), y se comparan con los datos obtenidos del grupo control.

A partir de los 76 puntos del campo visual estudiados por el programa 32 de Octopus, mediante la estrategia perimétrica TOP, se estudian los valores de sensibilidad media (MS), defecto medio (MD) y raíz de la varianza de pérdida (sLV) de cada individuo. La descripción de dichos valores se ha realizado mediante sus correspondientes histogramas y sus medidas de localización, dispersión y coeficiente de asimetría.

Posteriormente se muestra un estudio de las correspondientes fluctuaciones a corto plazo (entre 1ª y 2ª exploración o retest) y a largo plazo de cada individuo (entre 1ª y 3ª exploración).

Finalmente, se analiza la profundidad y la distribución topográfica de los defectos perimétricos encontrados en este grupo de pacientes, intentando identificar patrones perimétricos típicos.

4.5.1.- Análisis de la sensibilidad media (MS) del grupo caso en exploraciones sucesivas

La descripción de los valores de MS en el grupo caso, para exploraciones sucesivas, se representa en los siguientes histogramas de frecuencias y tablas.

	1ª Exploración	2ª Exploración	3ª Exploración
Valor medio	24.919	24.431	27.478
Desviación Típica	3.344	3.031	1.447
Coef. Asimetría .	-1.427	-1.108	-0.490

Tabla 15.- Valores de Sensibilidad Media (MS) en las tres exploraciones para el ojo derecho

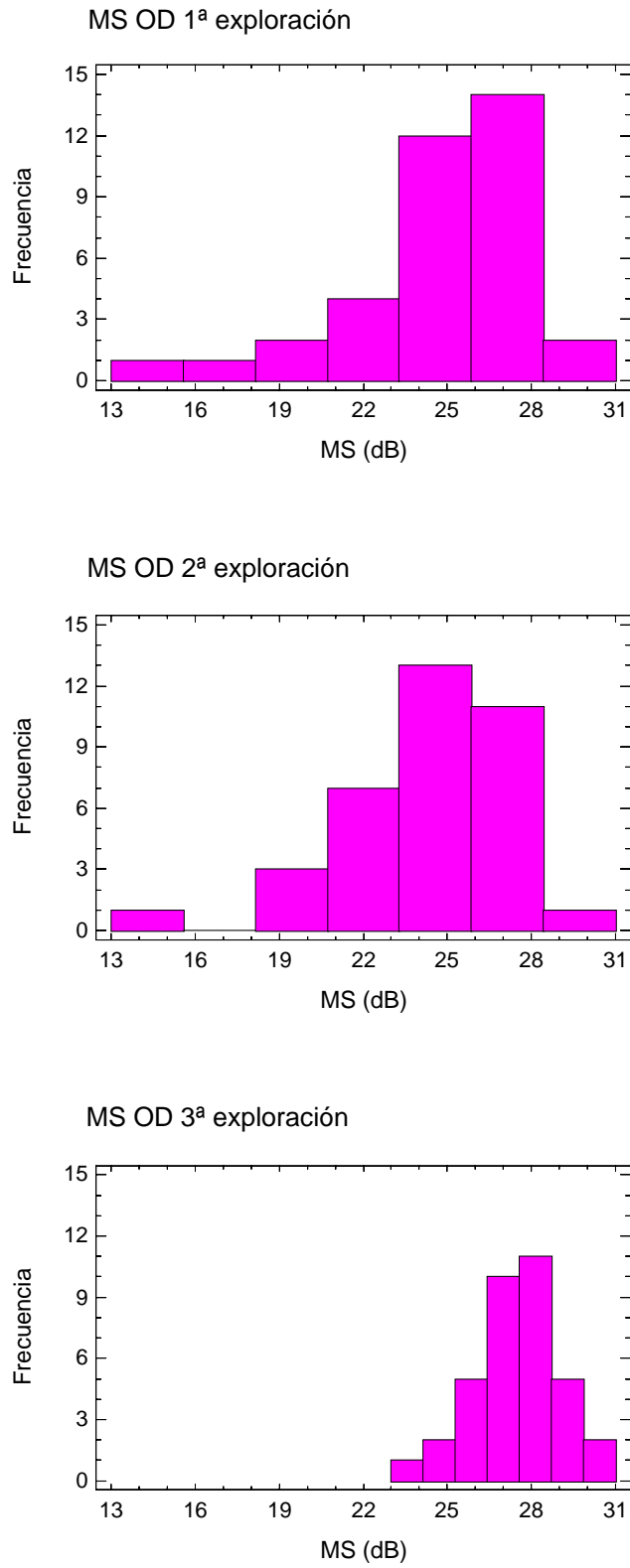


Fig.28.- Distribución de la Sensibilidad Media (MS) en las tres exploraciones para el ojo derecho

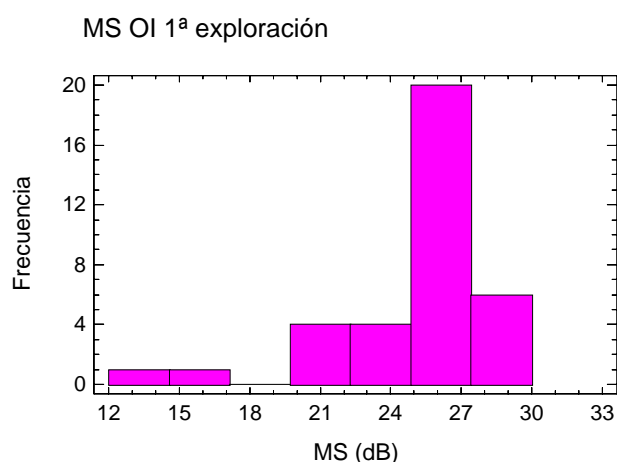
Respecto al valor medio de la sensibilidad media para el ojo derecho, se observa una mejoría entre la primera y tercera exploración, sin embargo, de la primera a la segunda se observa un ligero descenso de dicho valor medio. La desviación típica de los valores de la sensibilidad media desciende desde la primera exploración, observándose también un descenso en el valor absoluto del coeficiente de asimetría, lo cual es indicador de que la sensibilidad media muestra, a lo largo del tiempo, una distribución más uniforme.

En el ojo izquierdo, obtenemos la siguiente tabla de datos

	1ª Exploración	2ª Exploración	3ª Exploración
Valor medio	25.114	23.992	26.836
Desviación Típica	3.238	3.260	1.652
Coef. Asimetría	-2.147	-1.565	-0.155

Tabla 16.- Valores de Sensibilidad Media (MS) en las tres exploraciones para el ojo izquierdo

Los histogramas de frecuencias quedan representados de la siguiente manera:



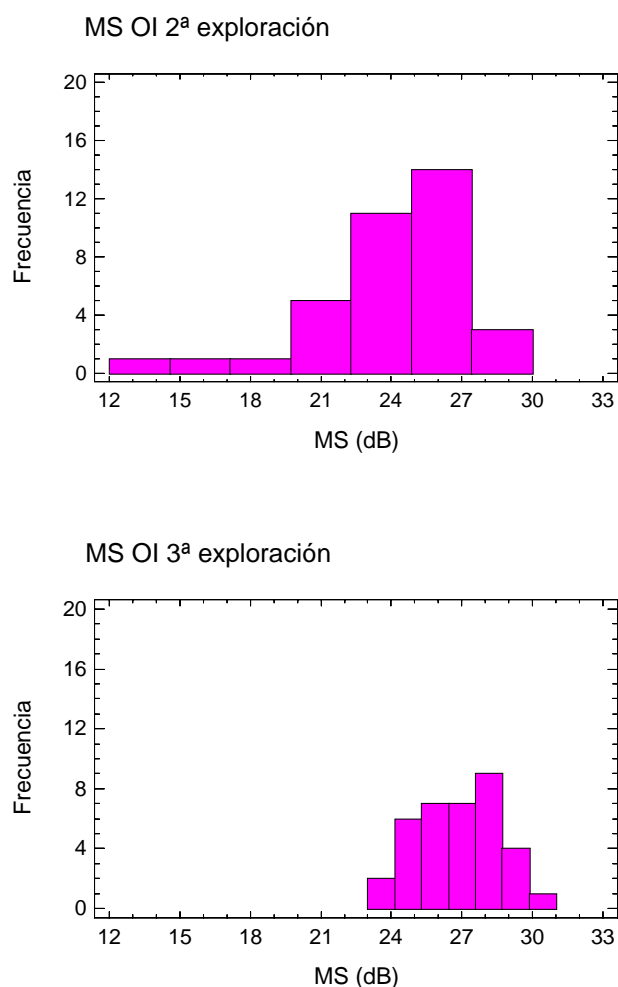


Fig.29.- Distribución de la Sensibilidad Media (MS) en las tres exploraciones para el ojo izquierdo

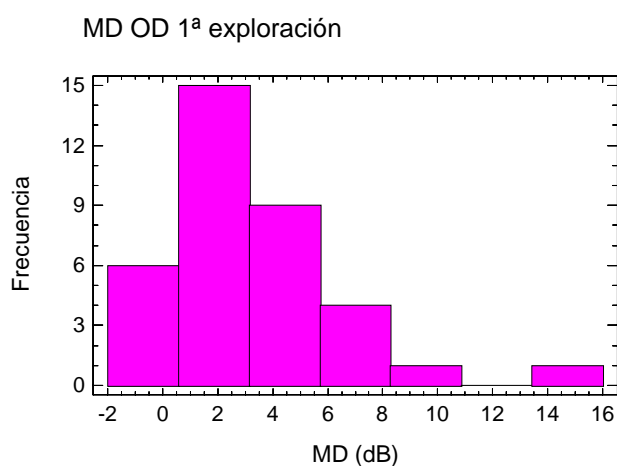
En el ojo izquierdo también se observa un ascenso de la primera a la tercera exploración, y un descenso de la primera a la segunda, en relación al valor medio de la sensibilidad media. La desviación típica parece descender a lo largo del tiempo, lo cual es indicativo de que los datos observados son cada vez más similares, a la vez que muestran una mayor simetría, como indica el correspondiente coeficiente. Comparando las tablas, se tiene que, aunque inicialmente para el ojo izquierdo la media de la sensibilidad media es ligeramente superior, en el tercer examen es el ojo derecho el que,

en valores medios, tiene una mejor sensibilidad, presentando además menor variabilidad de resultados.

4.5.2.- Análisis del defecto medio (MD) del grupo caso en exploraciones sucesivas

Al igual que la sensibilidad media, el defecto medio, obtenido a partir de las sensibilidades umbrales observadas en cada punto, y corregidas con valores tabulados, presenta una peor situación en la segunda exploración que en la primera, y una mejoría en el tercer examen. Es en la tercera exploración donde el coeficiente de asimetría presenta un menor valor, indicando, como en la sensibilidad media, que cada vez las muestras son más simétricas, característica que suele verificarse cuando se tienen muestras de variables normales. Respecto a la comparativa entre ambos ojos, se ve, coherentemente con los resultados de la comparativa para la sensibilidad media, que en el ojo izquierdo hay de media un mayor valor del defecto medio en todas las exploraciones salvo la primera, donde el ojo izquierdo parece mostrar menor defecto, aunque esta diferencia, como veremos más adelante, no fue significativa.

La distribución de los valores para el ojo derecho, es la siguiente:



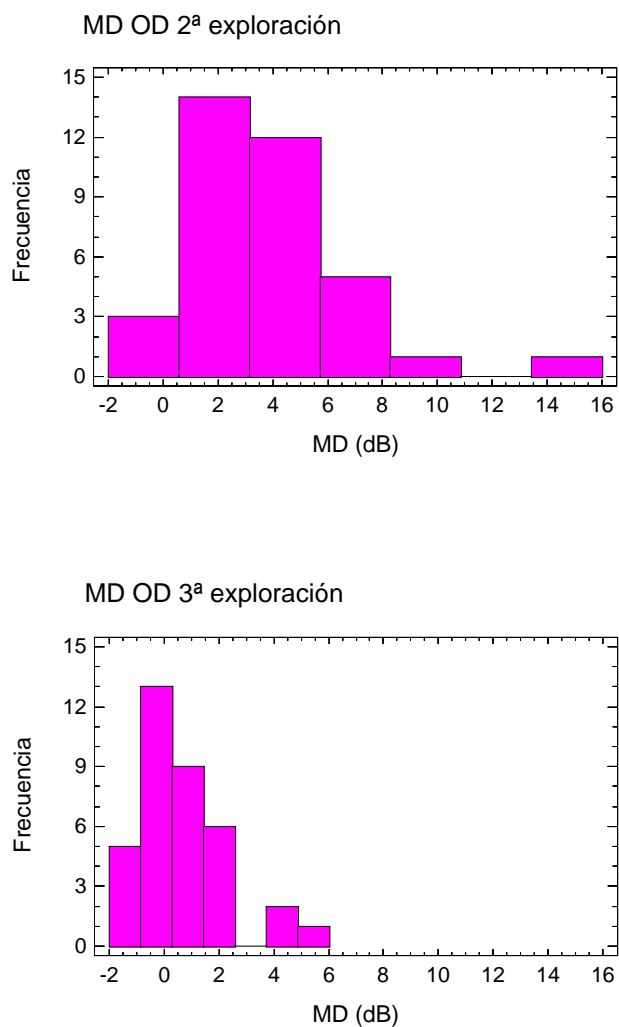


Fig.30.- Distribución del Defecto Medio (MD) en las tres exploraciones para el ojo derecho.

	1ª Exploración	2ª Exploración	3ª Exploración
Valor medio	3.197	3.675	0.630
Desviación Típica	3.224	2.948	1.438
Coef. Asimetría	1.781	1.461	0.562

Tabla 17.- Valores de Defecto Medio (MD) en las tres exploraciones para el ojo derecho.

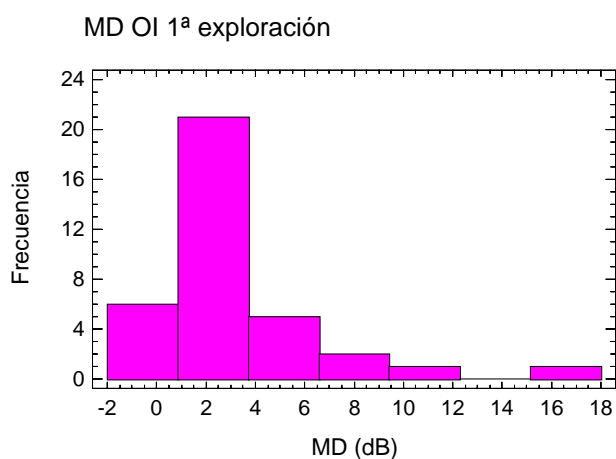
En cuanto a la distribución y las medidas de tendencia central de los valores del defecto medio para el ojo izquierdo, tenemos:

	1ª Exploración	2ª Exploración	3ª Exploración
Valor medio	2.994	4.130	1.278
Desviación Típica	3.227	3.200	1.549
Coef. Asimetría .	2.448	2.049	0.599

Tabla 18.- Valores de Defecto Medio (MD) en las tres exploraciones para el ojo izquierdo.

En la tercera exploración, persiste un DM discretamente por encima de 2 DB en el 16% de los casos (μ :0.63; DS: 1.44), mientras que en el ojo izquierdo, sucede en el 27.8% (μ :1.28; DS: 1.55). Más adelante compararemos estos datos con el grupo control.

Los histogramas de frecuencias para el valor Defecto Medio del ojo izquierdo en los sucesivos exámenes perimétricos son los siguientes:



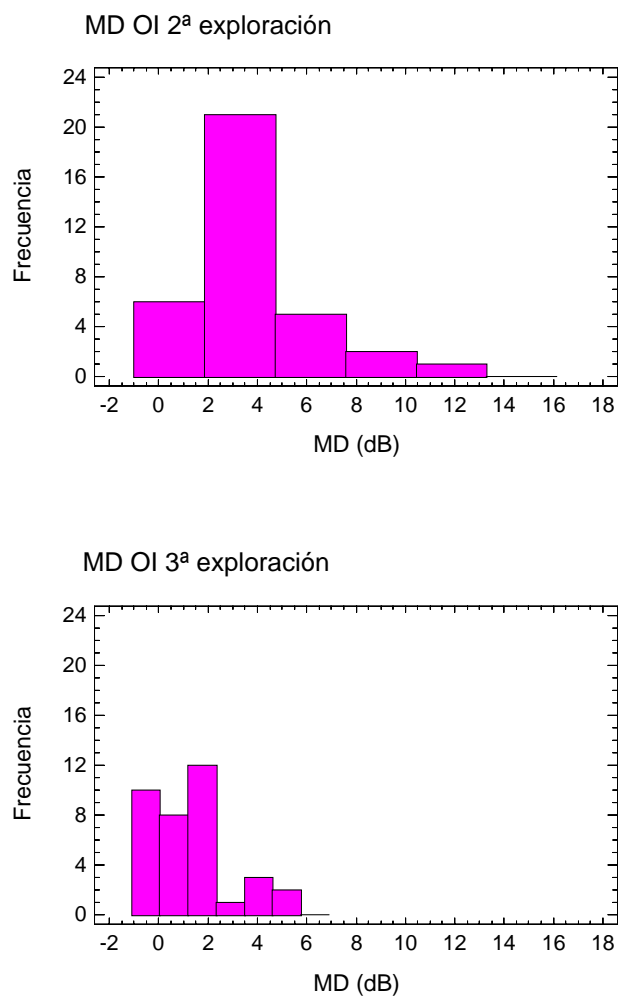


Fig.31.- Distribución del Defecto Medio (MD) en las tres exploraciones para el ojo izquierdo.

4.5.3.- Análisis de la raíz de la varianza de pérdida (sLV) del grupo caso en exploraciones sucesivas

Para el análisis de la varianza de pérdida (LV), se han tomado los valores de su raíz cuadrada (sLV), a fin de facilitar el análisis de su evolución

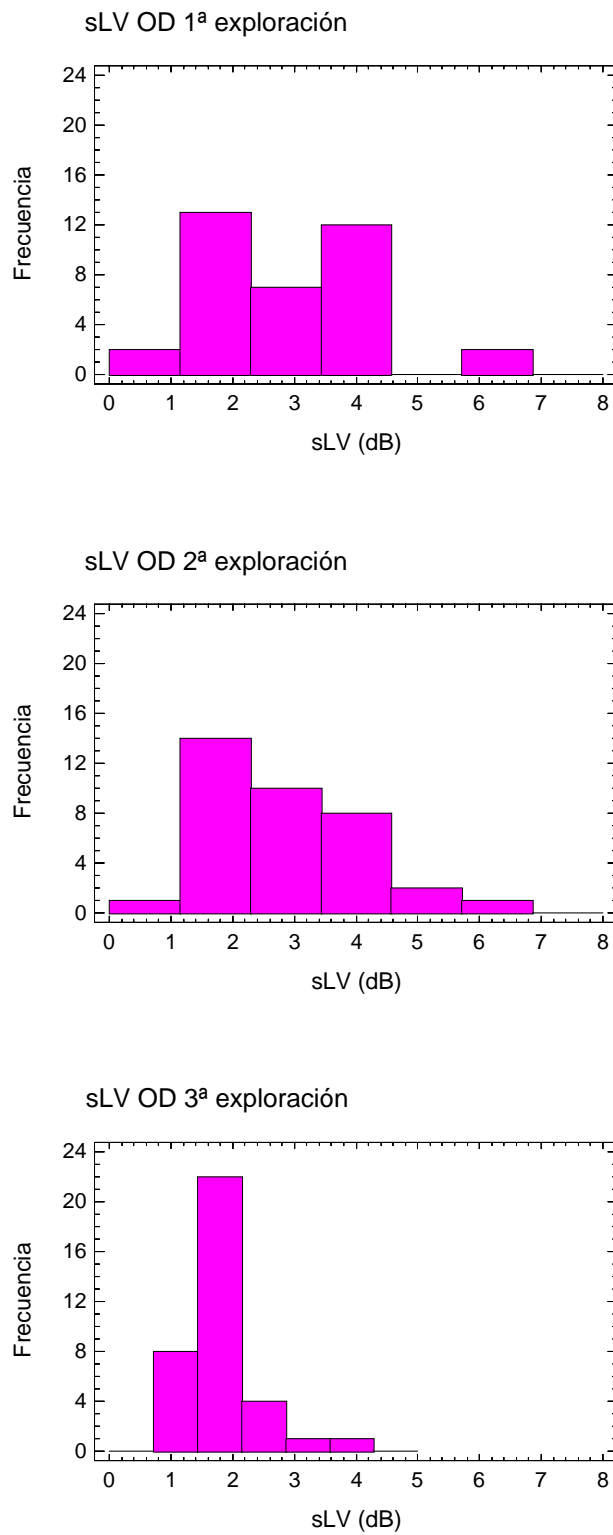


Fig.32.- Distribución de sLV en las tres exploraciones para el ojo derecho

	1ª Exploración	2ª Exploración	3ª Exploración
Valor medio	2.858	2.872	1.797
Desviación Típica	1.269	1.193	0.583
Coef. Asimetría	0.767	0.565	1.667

Tabla 19.- Valores de la raíz de la varianza de pérdida (sLV) en las tres exploraciones para el ojo derecho.

En cuanto a los valores de sLV para el ojo izquierdo:

	1ª Exploración	2ª Exploración	3ª Exploración
Valor medio	2.664	2.986	1.967
Desviación Típica	1.142	1.279	0.536
Coef. Asimetría	1.136	1.044	0.684

Tabla 20.- Valores de la raíz de la varianza de pérdida (sLV) en las tres exploraciones para el ojo izquierdo.

El valor de sLV no es, en ningún caso, mayor de 6 dB, lo que indica que no existen defectos escotomatosos profundos en nuestro grupo de estudio. También observamos que a mayor defecto medio hay, aproximadamente, un mayor valor de la raíz de la varianza de pérdida, lo cual nos indica que, en general, no nos encontramos ante grandes deterioros perimétricos, sino ante áreas de defecto focal de poca profundidad.

Aunque los datos se distribuyen dentro de los parámetros considerados como normales por Octopus, sí observamos que los valores medios de sLV son mayores para el ojo izquierdo que para el derecho, salvo en la primera visita, donde en el ojo izquierdo parecen haber variado menos.

Vemos también que, de media, hay un discreto aumento de los mismos en la segunda exploración, y una importante homogeneización en la tercera prueba perimétrica, lo que nos habla nuevamente de una recuperación funcional.

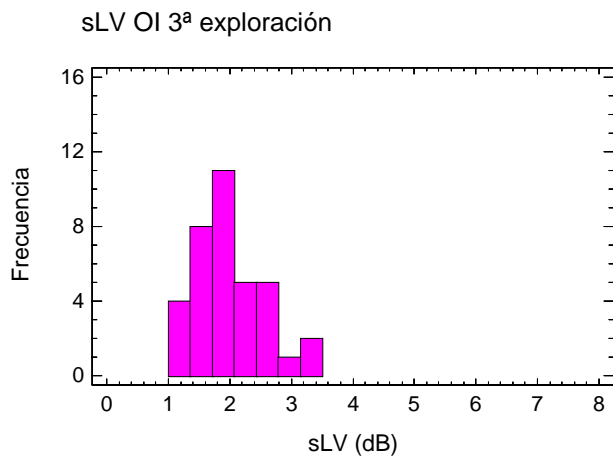
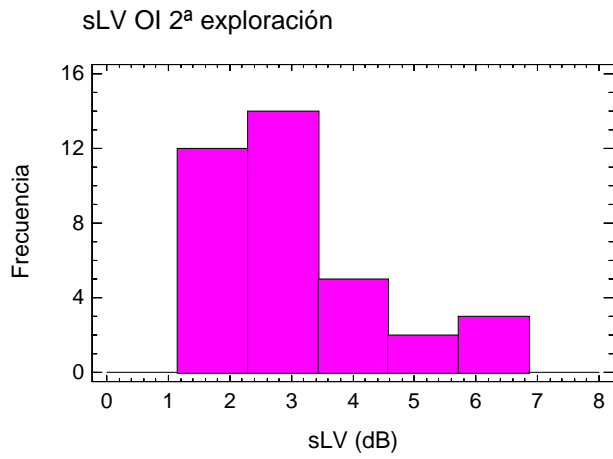
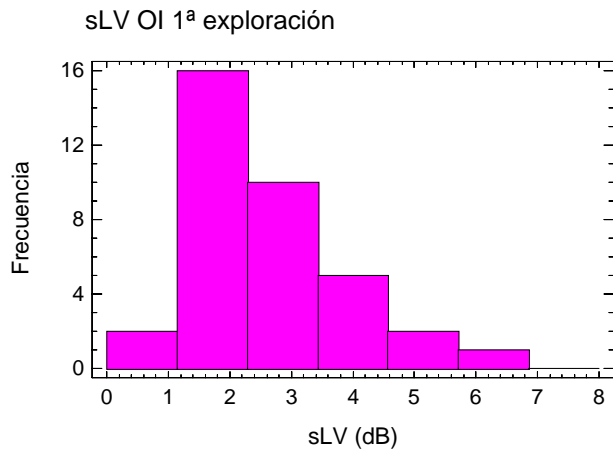


Fig.33.- Distribución de la raíz de la varianza de pérdida (sLV) en las tres exploraciones para el ojo izquierdo.

4.5.4.- Test de comparación de medias para MS, MD y sLV del grupo control entre la primera y la segunda exploración

Para poder comparar los valores obtenidos de las dos exploraciones realizadas al grupo control, se recurrió a realizar un t-test de comparación de medias para MS, MD y sLV, comprobándose previamente el supuesto de normalidad mediante el test de Shapiro-Wilk.

	MS	MD	sLV
p-valor	0.671	0.712	0.659
¿igualdad?	Si	Si	Si

Tabla 21.- T-Test de comparación de medias para MS, MD y sLV del grupo control

Los resultados no indican diferencias significativas entre las dos exploraciones. En el estudio comparativo del grupo patológico con el control, se confrontará cada una de las exploraciones del patológico con la primera del grupo control, puesto que en dicho grupo tampoco existieron falsos positivos ni negativos en ninguna visita, lo cual traduciremos como exploraciones con resultados similares.

4.5.5.- Análisis de los Falsos positivos y negativos del grupo caso.

En la siguiente tabla representamos porcentajes de falsos positivos y negativos recogidos del grupo caso.

	EXAMEN 1	EXAMEN 2	EXAMEN 3
FALSOS +	1.4	0.9	2.3
FALSOS -	3.7	2.8	1.9

Tabla 22.- Valores porcentuales medios de falsos positivos y negativos del grupo caso

En los sujetos patológicos se cometieron una cantidad mínima de puntos patológicos. Ha de tenerse en cuenta que la mayoría de los autores dan por riguroso un campo visual cuando el porcentaje de errores es inferior al 33% y, en este caso nunca se supera este valor, resultando el valor medio de entre 0.9 y 3.7%, por lo tanto los resultados no parecen corresponder a un defecto de colaboración o atención.

4.5.6.- Representación gráfica espacial de los datos.

4.5.6.1.- Representación gráfica espacial de los datos

La representación gráfica espacial, mediante una escala de colores, de los valores medios de sensibilidad, defecto y desviación típica del defecto obtenidos para cada uno de los 76 puntos del campo visual estudiados, nos presenta una idea global de la topografía de las alteraciones perimétricas debidas al TCE. En el siguiente conjunto de gráficos, la primera columna corresponde a los valores medios observados en cada punto del campo visual para el ojo izquierdo, y la segunda a los valores medios del campo visual del ojo derecho. Las tres primeras filas corresponden, respectivamente, al 1º, 2º y 3º examen perimétrico del grupo caso. La cuarta fila corresponde al primer examen perimétrico del grupo control.

Dentro de cada gráfico los colores son comparables entre las 8 representaciones; colores claros equivalen a valores altos de la variable, salvo en la mancha ciega de Mariotte, en la que no hay observaciones, y aparece como una zona blanca.

Así pues, tenemos:

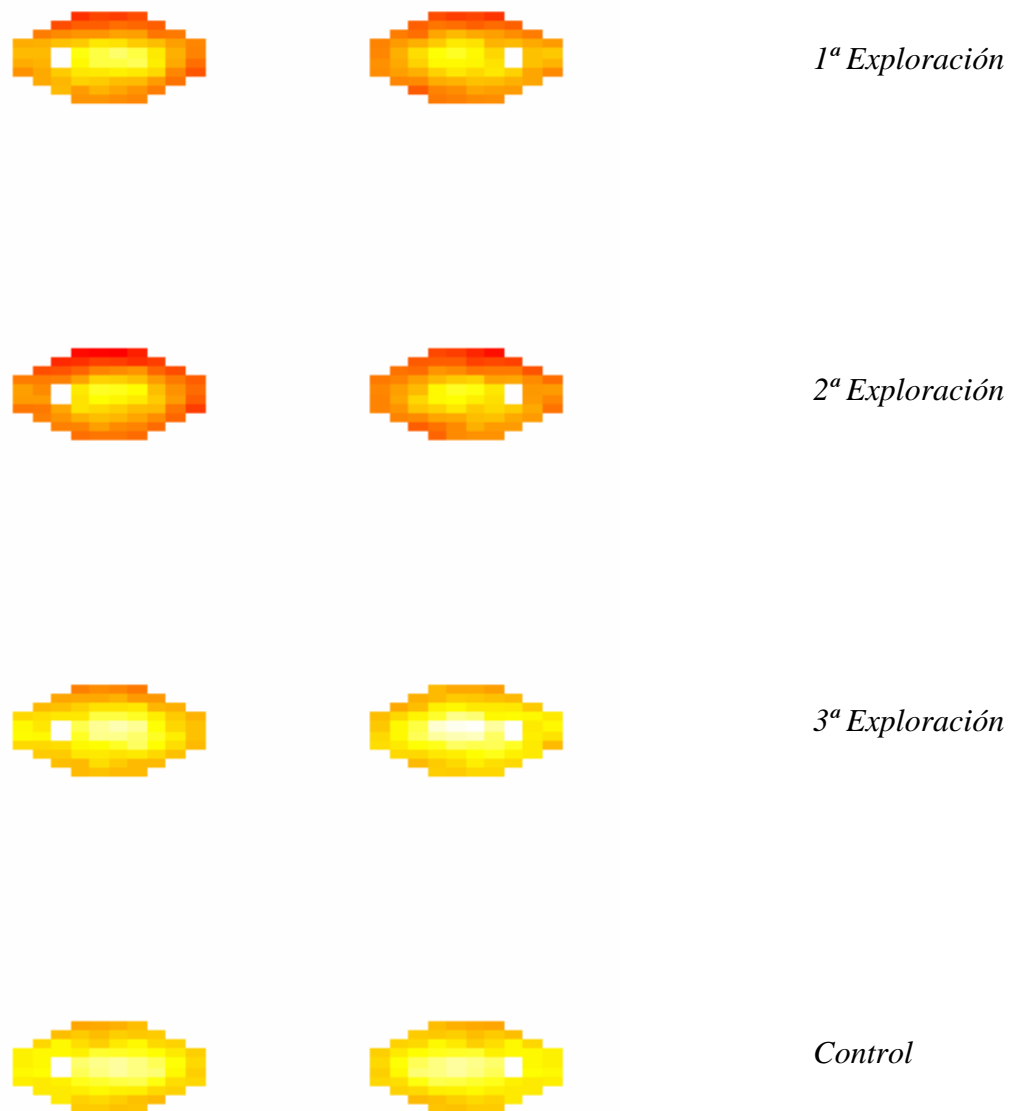


Fig.34.- Análisis de la Sensibilidad Media en cada punto del campo visual.

Los resultados entre la primera y la segunda exploración muestran cierta similitud, notándose una importante pérdida de sensibilidad a nivel periférico con respecto a la cuarta fila, la del grupo control. En el tercer examen perimétrico, todavía se observan ciertas diferencias gráficas en la sensibilidad umbral de ambos ojos con respecto a los valores del grupo control, nuevamente en la zona de menor visión, la periferia del campo visual.




Fig.35.- Análisis del Defecto Medio en cada punto del campo visual.

Aquí puede observarse gráficamente lo que se había detectado ya en resultados anteriores. En la segunda exploración el defecto es relativamente mayor que en la primera, y la recuperación del mismo en la tercera prueba perimétrica es, con respecto al grupo control, sensiblemente mayor en el campo visual derecho que en el izquierdo.




Fig.36.- Análisis de la Desviación Típica del defecto en cada punto del campo visual.

En este caso observamos una zona de mayor dispersión del defecto medio en el ojo derecho que en el izquierdo, y un empeoramiento de la variable entre la segunda y tercera exploración perimétrica. La recuperación del tercer examen, en relación con el grupo control, parece bastante buena.

4.5.6.2.- Análisis por componentes principales de la sensibilidad

Respecto al análisis de la sensibilidad media, se presenta a continuación el resultado de la aplicamos una técnica estadística multivariante, el cálculo de los componentes principales de unos datos. En concreto se consideran como variables la sensibilidad umbral de los 74 puntos del campo visual obtenidos en el análisis perimétrico, y se intentan identificar las dos componentes principales de su variabilidad. En las dos siguientes gráficas se presentan 3 columnas, la primera corresponde, de arriba abajo, a la principal componente de la variabilidad de la sensibilidad en la primera, segunda y tercera visitas, respectivamente. La columna central contiene los valores medios de la sensibilidad para los 36 pacientes del grupo caso, y la tercera columna es análoga a la primera, pero esta vez con los valores de la segunda componente de la variabilidad. Los valores de estas gráficas no son comparables entre sí, salvo los de la columna central, ya que en el resto de casos, se dependía de una escala distinta.

Para el ojo izquierdo:




Fig.37.- Representación de los componentes principales de la sensibilidad para el ojo izquierdo

En la primera visita la principal fuente de variabilidad distingue en el campo visual la zona central, mientras que en la secundaria se distingue el campo visual nasal (tercera columna de la primera fila). En la segunda visita la primera fuente de variabilidad separa el área central de la periferia y la otra fuente de variabilidad separa la periferia superior del campo visual. En la última visita las dos componentes principales son más homogéneas.

Para el ojo derecho:




Fig.38.- Representación de los componentes principales de la sensibilidad para el ojo derecho.

En la primera visita se distingue el campo visual central y temporal del resto, en un caso, y en el otro, una pequeña área nasal superior periférica. En la segunda visita también se distingue diferente variabilidad entre el centro y la periferia del campo visual, mientras que, por otra parte, la segunda componente diferencia una pequeña zona temporal superior. La tercera visita muestra también una mayor homogeneidad.

4.5.7.- Análisis estadístico de los valores de MS, MD y sLV del grupo caso

En la siguiente tabla, se comparan estadísticamente los resultados del análisis de los valores medios de las observaciones del grupo caso, en ambos ojos y en las sucesivas visitas, con los de la primera exploración perimétrica del grupo control. Para ello se ha usado el t-test para muestras independientes o el test de Mann-Whitney basado en el estadístico W, según cumplieran o no la condición de normalidad (test de Shapiro-Wilk). En negrita se señala el p-valor del test estadístico más adecuado.

variable	ojo	visita	normalidad	p-valor t-test	p-valor M-W	¿igualdad?
MS	Dcho.	1	No	$7.857e^{-5}$	$1.465e^{-4}$	No
MS	Dcho.	2	No	$2.200e^{-6}$	$4.763e^{-6}$	No
MS	Dcho.	3	Si	0.664	0.702	Si
MS	Izdo.	1	No	$1.656e^{-4}$	$7.297e^{-5}$	No
MS	Izdo.	2	No	$3.962e^{-7}$	$1.4754e^{-7}$	No
MS	Izdo.	3	Si	0.186	0.178	Si
MD	Dcho.	1	No	$2.305e^{-5}$	$7.698e^{-6}$	No
MD	Dcho.	2	No	$9.537e^{-7}$	$9.044e^{-7}$	No
MD	Dcho.	3	Si	0.933	0.999	Si
MD	Izdo.	1	No	$8.168e^{-5}$	$3.644e^{-6}$	No
MD	Izdo.	2	No	$1.734e^{-7}$	$2.711e^{-8}$	No
MD	Izdo.	3	Si	0.103	0.121	Si
sLV	Dcho.	1	No	$6.863e^{-5}$	$3.278e^{-4}$	No
sLV	Dcho.	2	No	$1.127e^{-5}$	$1.683e^{-4}$	No
sLV	Dcho.	3	No	0.737	0.304	Si
sLV	Izdo.	1	No	$4.329e^{-4}$	$6.150e^{-4}$	No
sLV	Izdo.	2	No	$4.822e^{-6}$	$1.003e^{-5}$	No
sLV	Izdo.	3	Si	0.324	0.501	Si

Tabla 23.- Análisis de los valores de MS, MD y sLV entre caso y control en exámenes sucesivos.

Curiosamente sólo parecen ser compatibles con los datos de la población normal aquellos que corresponden a la tercera exploración perimétrica, lo que parece indicar que a los tres meses del TCE leve, los valores perimétricos tienden a la normalización.

El análisis comparativo de los valores de MS, MD y sLV entre ambos ojos de los 36 individuos del grupo caso, se ha realizado mediante un t-test de comparación de medias para muestras apareadas, o un test de signo-rango de Wilcoxon, según si se cumplían criterios de normalidad y simetría. Los resultados se muestran en la siguiente tabla:

variable	visita	normal	p (t-test)	simetría	p (signo-rango)	¿igualdad?
MS	1	Si	0.579	Si	0.689	Si
MS	2	Si	0.226	No	0.405	Si
MS	3	No	0.001	Si	0.007	No
MD	1	Si	0.565	Si	0.621	Si
MD	2	Si	0.210	No	0.379	Si
MD	3	No	0.001	Si	0.006	No
sLV	1	Si	0.440	Si	0.509	Si
sLV	2	Si	0.592	Si	0.504	Si
sLV	3	Si	0.080	Si	0.061	Si

Tabla 24.- Comparación de los valores MS, MD y sLV del grupo caso entre ambos ojos.

Lo cual nos indica que, realmente, no hay evidencia suficiente para pensar que existen diferencias entre el conjunto de valores medios de MD y MS entre ambos ojos en las dos primeras pruebas perimétricas. La posible asimetría observada entre ambos ojos en el tercer examen podría reflejar que, a los tres meses del TCE, nos encontramos con una recuperación funcional aún no completa, a pesar de que, previamente, en este último examen perimétrico, no hayamos observado diferencias significativas con respecto al grupo control.

4.5.8.- Análisis de las Fluctuaciones del Umbral

La fluctuación se define en función de la variabilidad entre las observaciones de dos exploraciones realizadas a un individuo. Cuando ésta se calcula entre dos exploraciones consecutivas se denomina *fluctuación a corto plazo (SF)*, y cuando se calcula para dos exploraciones separadas en el tiempo, se denomina *fluctuación a largo plazo (LF)*.

Para el grupo patológico se calcularon ambas para cada uno de los ojos (derecho e izquierdo). La descripción de los valores obtenidos se presenta a continuación:

4.5.8.1.- Descripción de la fluctuación a corto plazo en el grupo caso:

En primer lugar se muestra las medidas de localización y dispersión, así como el coeficiente de asimetría, de los valores que se obtuvieron tanto para el ojo derecho como para el izquierdo.

	Ojo derecho	Ojo izquierdo
Media	3.117	2.909
Desv. Típica	1.101	1.061
Coef. Asimetría	0.194	1.180

Tabla 25.- Valores medios de la SF en ambos ojos del grupo caso

En el ojo derecho la fluctuación en valor medio es mayor que en el izquierdo, lo que se traduce, a grandes rasgos, en que los cambios de la primera exploración a la segunda son ligeramente mayores en el ojo derecho que en el izquierdo. Además de tener una mayor media, la variabilidad de las fluctuaciones también es mayor en el ojo derecho. Si se comparan ambas muestras estadísticamente, el p-valor que se obtiene mediante el t-test para muestras apareadas ha sido de 0.363, lo cual indica que no existen diferencias significativas. En esta ocasión, la diferencia de muestras no presentaba evidencias de no normalidad, obteniéndose un p-valor de 0.757 con el test de Shapiro-Wilk, por lo que el test t es fiable.

4.5.8.2.- *Descripción de la fluctuación a corto plazo en el grupo control y comparativas:*

La SF en el grupo control es de media mucho menor que en el grupo caso, lo cual parece indicar que en estos individuos no hay un efecto tan influyente entre la primera y la segunda exploración perimétrica (Octopus considera como normales valores de SF de hasta 2 dB).

	SF
Media	1.935
Desv. Típica	0.505
Coef. Asimetría	0.337

Tabla 26.- Valor medio de la SF en el grupo control

Al comparar mediante el test de Mann-Whitney las diferencias observadas entre la fluctuación a corto plazo entre el grupo caso y el grupo control, observamos que, para ambos ojos son altamente significativas, con un valor p-valor: $2.1e^{-6}$ y $0.3e^{-5}$ para el ojo derecho e izquierdo respectivamente.

4.5.8.3.- *Descripción de la fluctuación a largo plazo en el grupo caso:*

El análisis descriptivo de las fluctuaciones a largo plazo para el grupo caso es, para ambos ojos:

	Ojo derecho	Ojo izquierdo
Media	3.282	2.786
Desv. Típica	1.913	1.627
Coef. Asimetría	2.078	2.538

Tabla 27.- Valores medios de la LF en ambos ojos en el grupo caso

Observamos un elevado valor medio de LF en ambos ojos, sobre todo nuevamente en el ojo derecho. Las diferencias observadas se analizaron mediante un t-test para muestras apareadas, dando un p-valor de 0.042, lo que indicó una diferencia estadísticamente significativa entre ambos ojos.

4.5.8.4.- Distribución de las frecuencias de las desviaciones locales en el grupo caso:

Si analizamos la distribución de las desviaciones locales en los dos primeros exámenes del grupo caso, observamos que son raros los defectos profundos (de más de 10dB) y que, simplemente existe un desplazamiento de las desviaciones normales de un par de dB (equivalentes al incremento del MD)

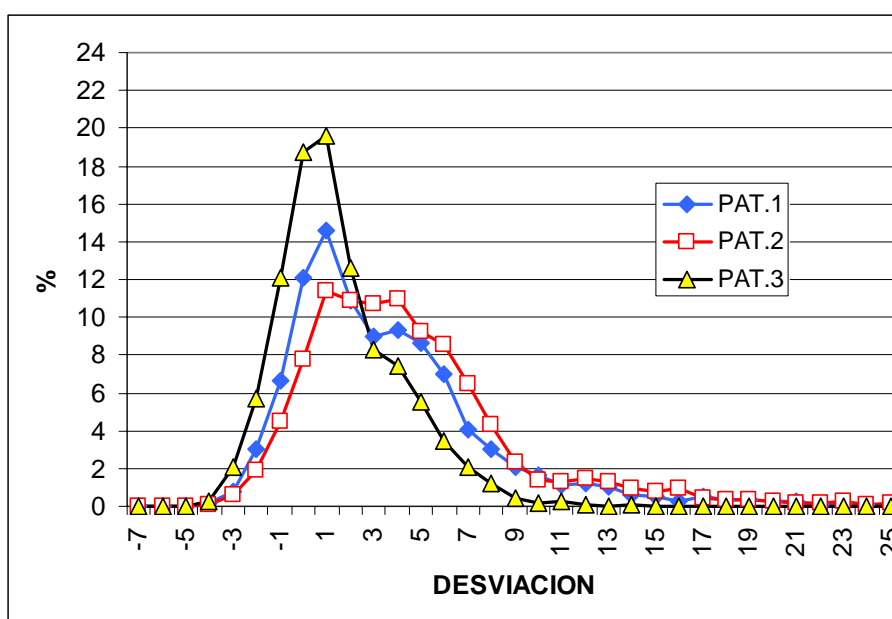


Fig.39.- Distribución de frecuencias de las desviaciones locales en el grupo caso

4.5.8.5.- Comparativa de la distribución de las desviaciones locales entre la 3ª exploración del grupo caso y el grupo control.

La distribución de frecuencias de las desviaciones de los sujetos normales, no difiere de la que se obtiene al analizar el tercer examen de los patológicos, lo que indica una recuperación completa de la sensibilidad.

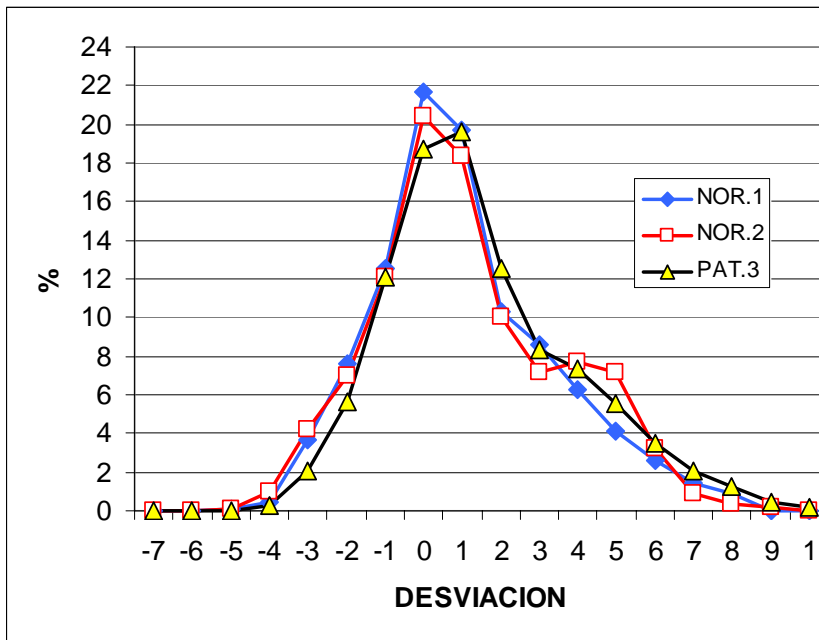


Fig.40.- Distribución de frecuencias de las desviaciones locales entre la tercera exploración del grupo caso y las dos exploraciones del grupo control

4.5.9.- Distribución y cuantificación porcentual de los defectos

Considerando como escotomas los puntos con desviación local superior a 5dB, y analizando conjuntamente ambos ojos, tenemos que, en los dos primeros exámenes (test-retest), la distribución de los defectos (% de ocasiones en las que el punto es patológico) es la siguiente:

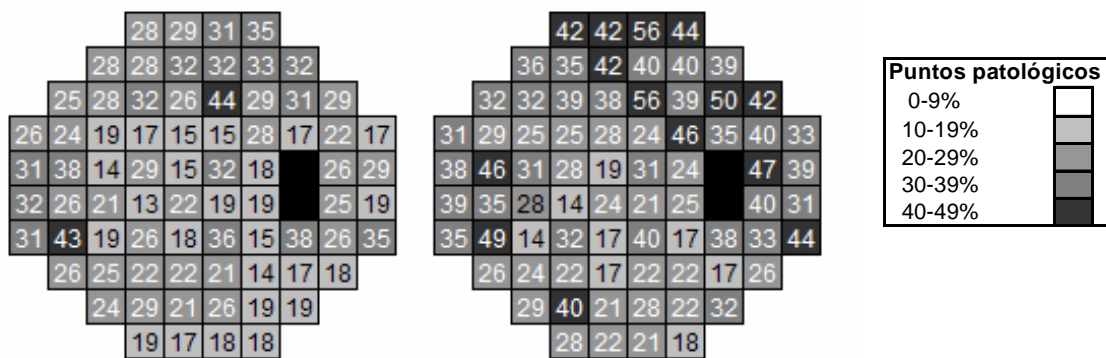


Fig.41.- Distribución global de los defectos en el primer y segundo examen (%). A la izquierda se muestra el primer examen perimétrico, y a la derecha el segundo.

En el 52.1% de los casos los escotomas se reproducen en el mismo punto. La distribución topográfica de estos escotomas reproducibles test-retest (expresada en % respecto al total de casos) es la siguiente:

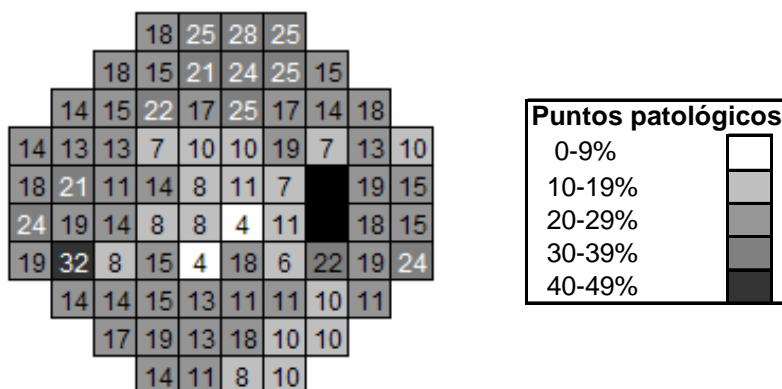
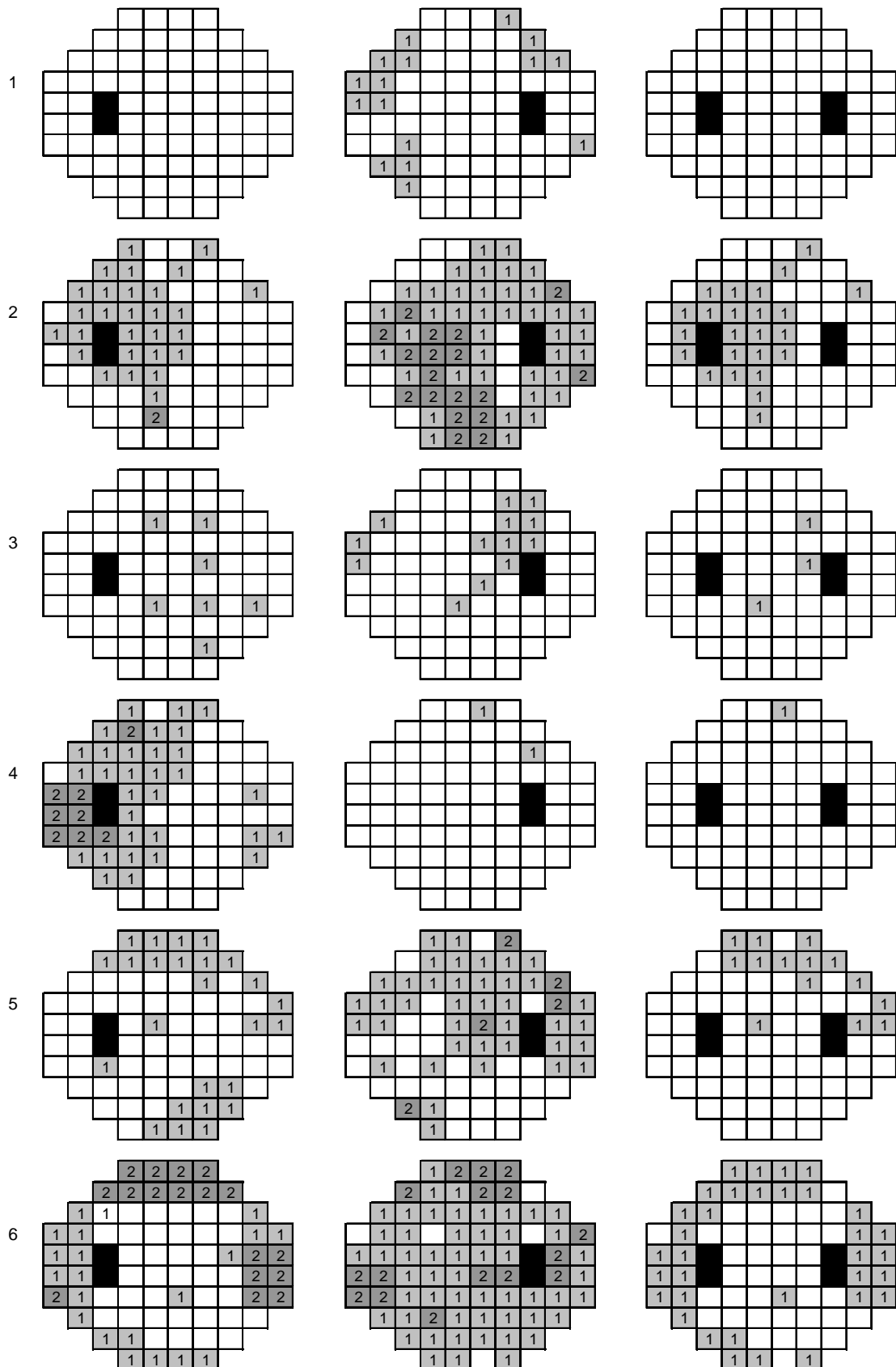


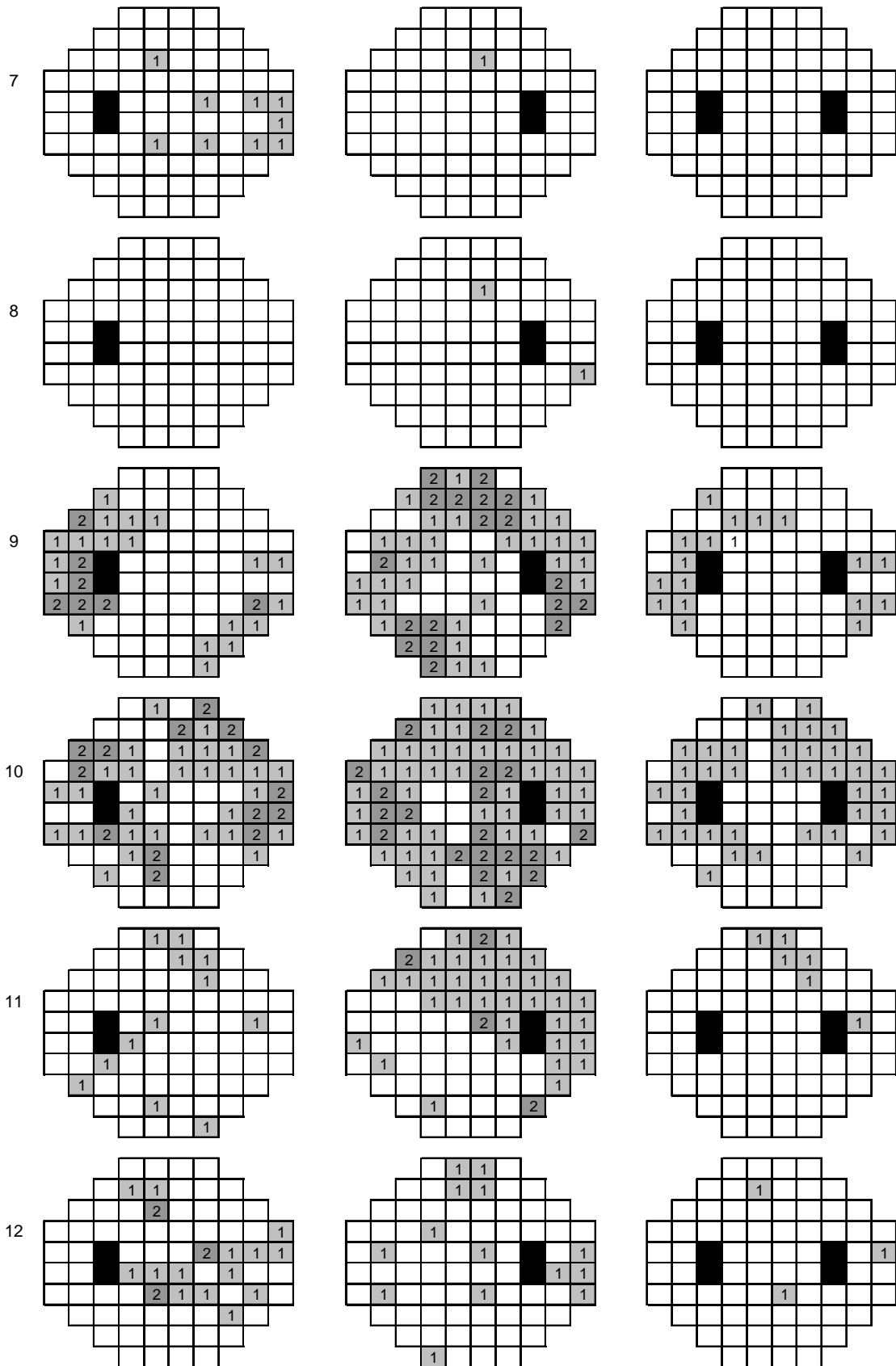
Fig.42.- Distribución global de los escotomas reproducibles (%)

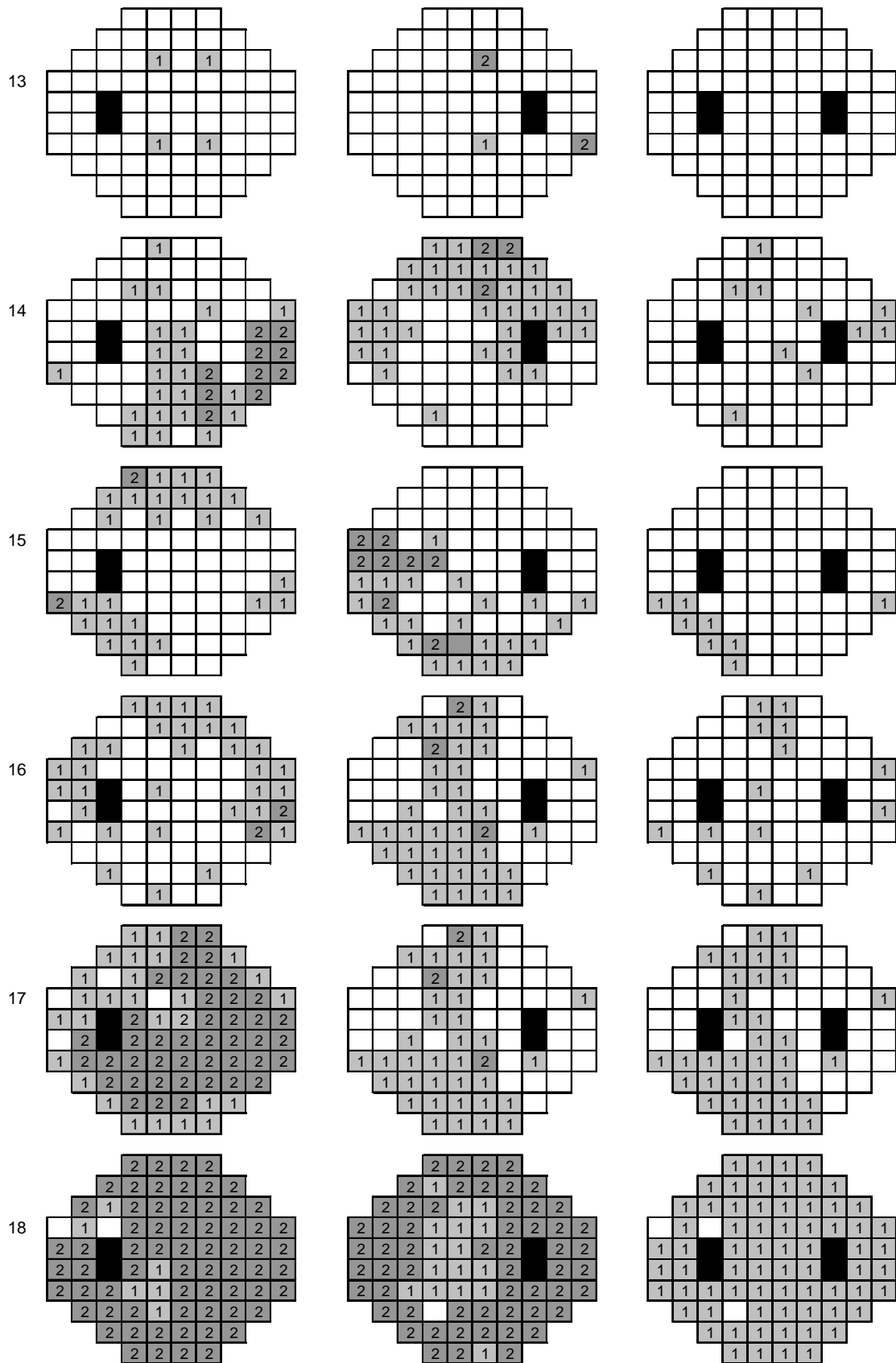
Es decir: los escotomas aparecen con más frecuencia en el campo periférico que en el central.

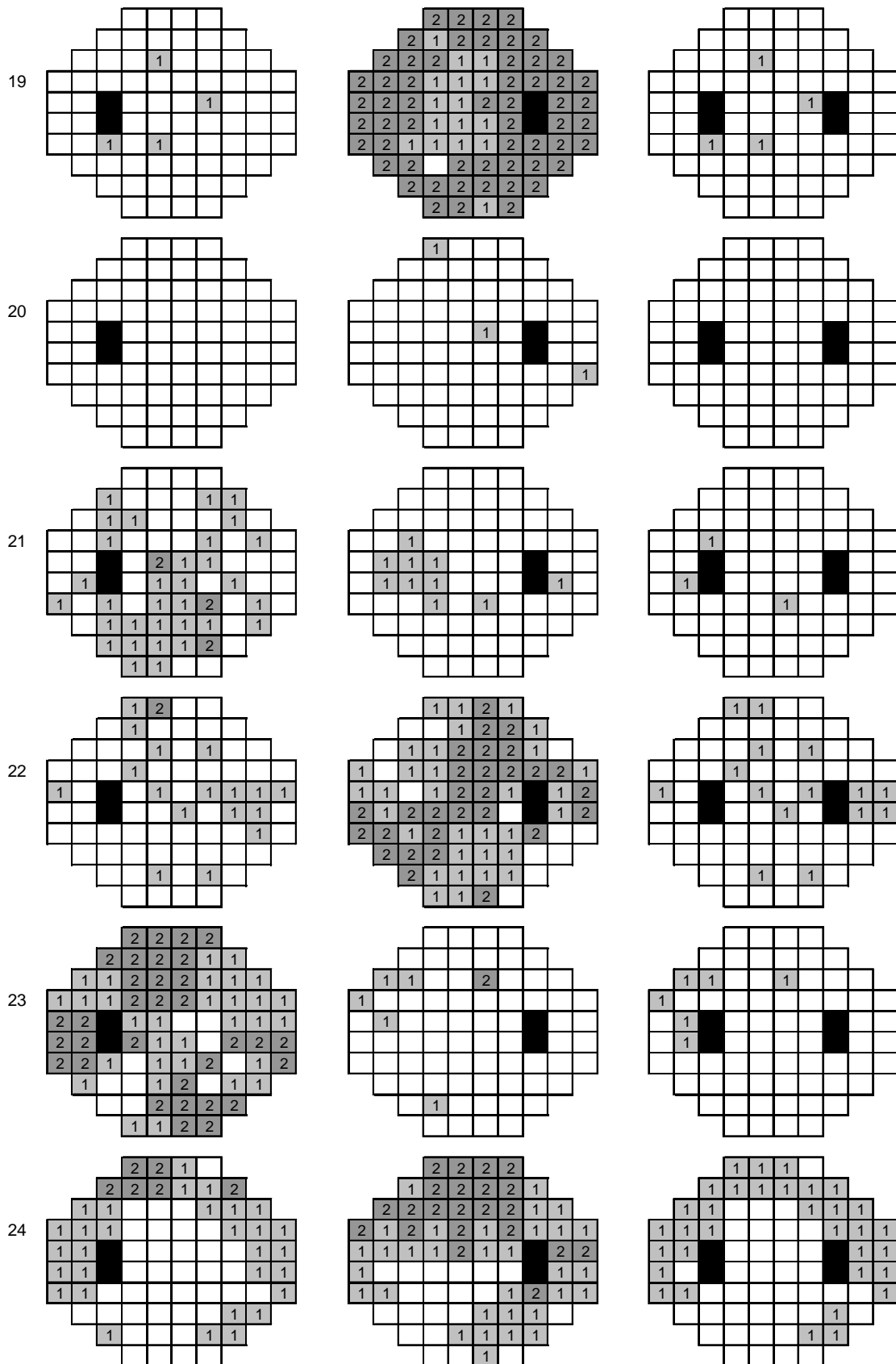
Aunque no siempre coinciden exactamente en el mismo punto, los escotomas se localizan en zonas próximas, indicando que existe focalidad y que no son solamente escotomas aleatorios producidos por el incremento de la fluctuación.

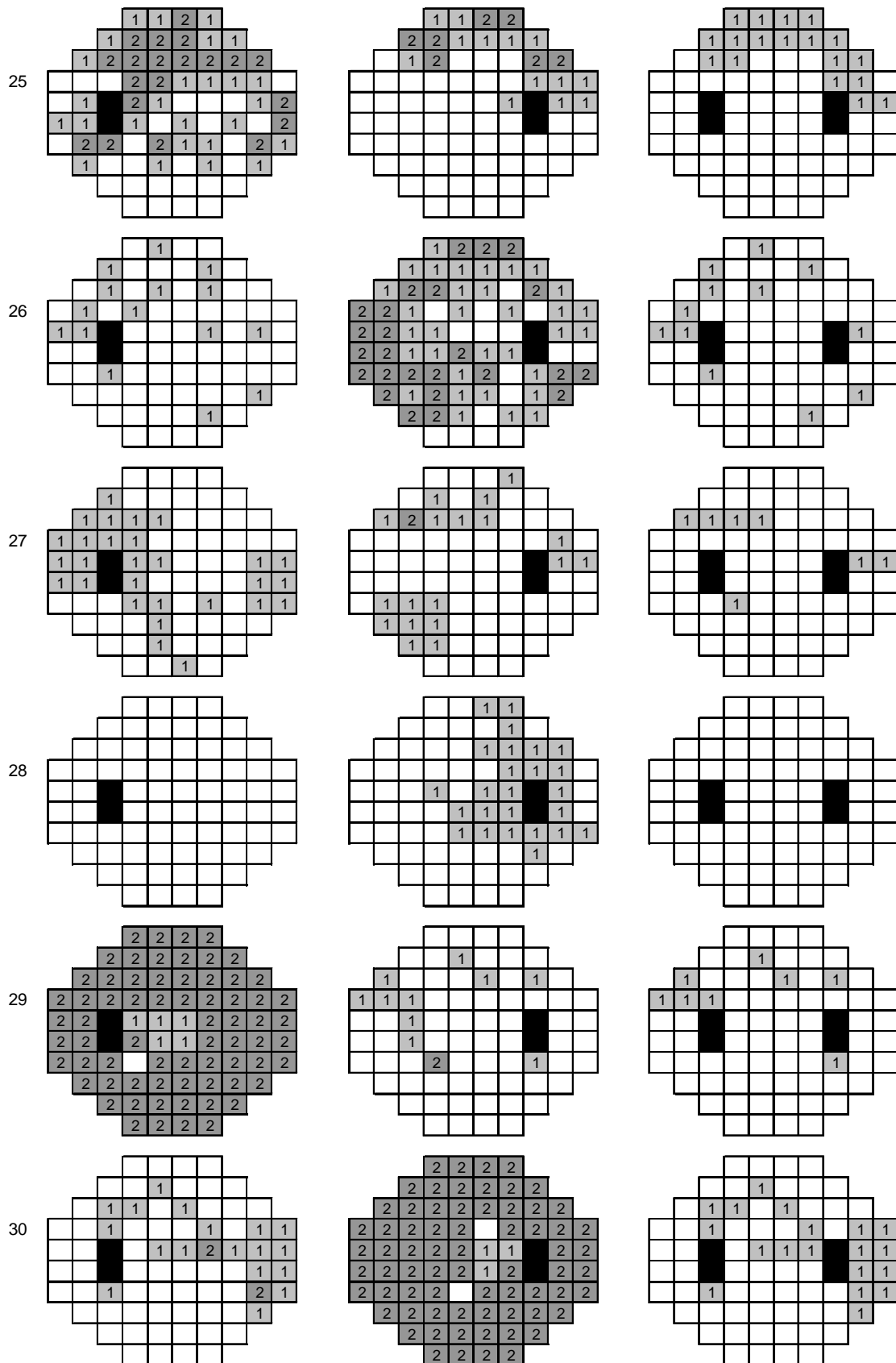
Veamos la disposición de los escotomas al sumar los encontrados en ambos exámenes en cada ojo por separado. Hemos considerado nuevamente como escotomas los puntos con desviación superior a 5dB. La columna de la derecha corresponde a las coincidencias test-retest para el ojo izquierdo, y la central a las coincidencias para el ojo derecho, en los 36 casos (El valor "1" corresponde a un escotoma en uno de los dos test; el valor "2" representa puntos de escotoma coincidentes en ambos test. Ambos valores se han distinguido además mediante diferente tonalidad de gris para facilitar su identificación). La columna de la derecha representa en el campo visual binocular los puntos de coincidencia homónimos entre ambos ojos (52.1% de los puntos):











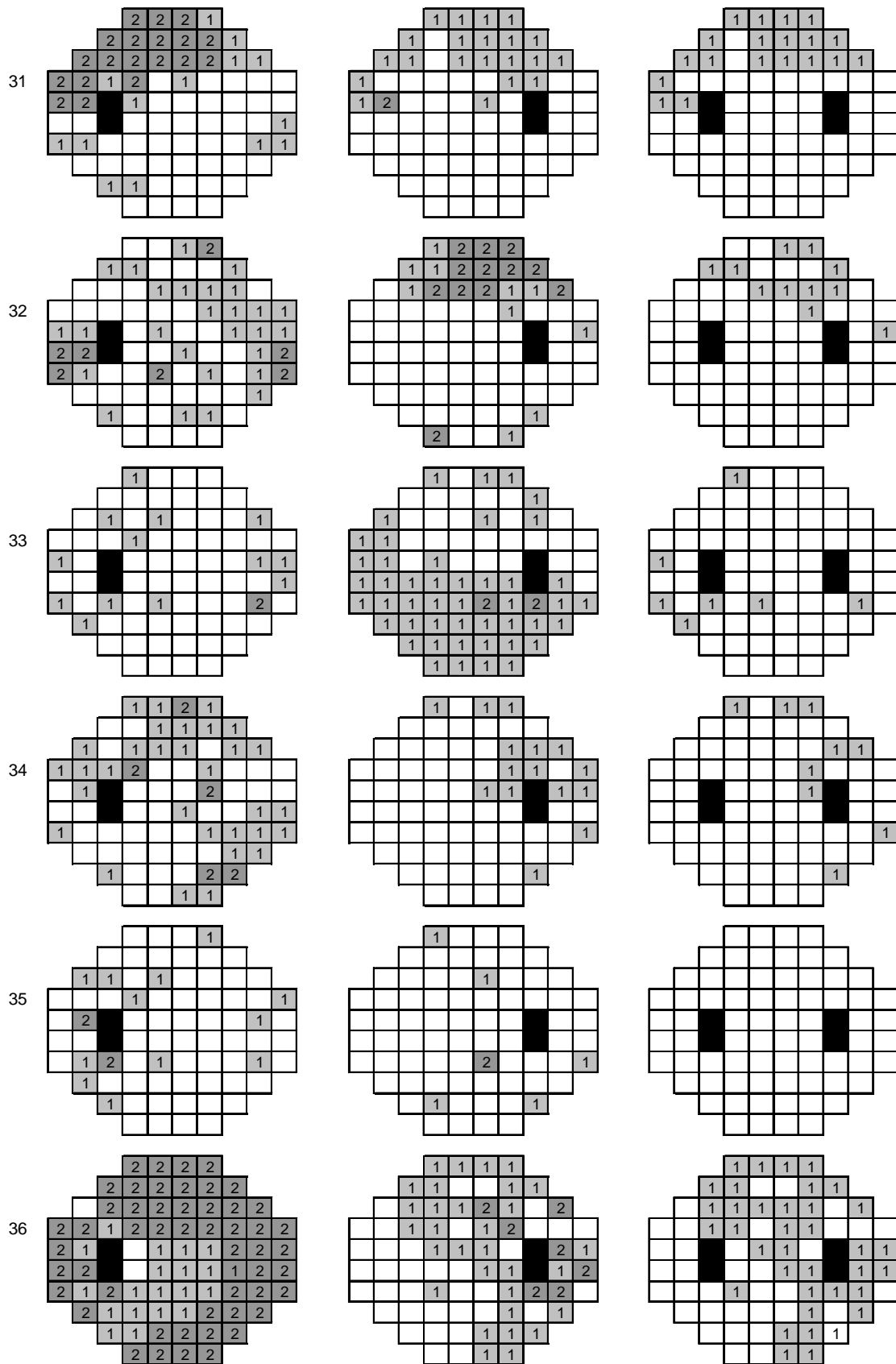


Fig.43.- Disposición de los escotomas reproducibles en cada caso.

Al analizar las coincidencias entre los campos visuales de ambos ojos, vemos que en el 80.56% de los pacientes (29 de los 36 casos) encontramos puntos patológicos de distribución homónima, lo que nos orienta hacia una focalidad topográfica. Si intentáramos clasificar estos defectos perimétricos^{(21),(235)} podríamos, de una manera aproximada, dividirlos de la siguiente manera:

- Defectos escotomatosos homónimos: 17 (58.62%), los casos 3,4,9,11,12,13,16, 19,21,22,23,26,27,28,32,33 y 34.
- Hemianopsias homónimas incompletas: 5 (17.24%), los casos 2,10,17,30 y 36.
- Cuadrantanopsias homónimas incompletas: 4 (13.79%), los casos 5,15,25 y 31.
- Reducciones de campo visual: 3 (10.34%), los casos 6,18 y 24.

En definitiva, parece que en este tipo de pacientes se produce un defecto neurológico, que puede evidenciarse como un deterioro difuso de la sensibilidad retiniana, incrementándose la fluctuación de los umbrales, y manifestándose, mayoritariamente como defectos escotomatosos homónimos. Estas alteraciones son de carácter transitorio y muestran ciertas preferencias topográficas, que son específicas de cada caso. El análisis perimétrico a los tres meses, según hemos comprobado antes, tiende a evolucionar hacia una recuperación completa de la sensibilidad umbral.

4.5.10.- Análisis comparativo entre los datos perimétricos y la localización del TCE.

Además de la visión espacial de los todos los datos vistos, será útil también un estudio comparativo de los mismos con el factor *localización del TCE*, para cada uno de los ojos. Por ello, se ha obtenido por grupos de individuos estos mismos valores (MS, MD y sLV), pero diferenciando según la localización craneal del TCE. Este tipo de estudio puede resultar útil, sin embargo no debe olvidarse que en valores absolutos, el número de pacientes de cada subgrupo no es elevado y podría no ser representativo. Las gráficas para las variables presentadas en los gráficos espaciales (sensibilidad y defecto medio en el ojo y desviación típica del defecto) se presentan de manera similar al estudio espacial previo, pero esta vez para cada una de las localizaciones estudiadas del TCE.

4.5.10.1.- Sensibilidad media según la localización del TCE

La representación de los valores medios de sensibilidad en los pacientes con un TCE frontal, es:

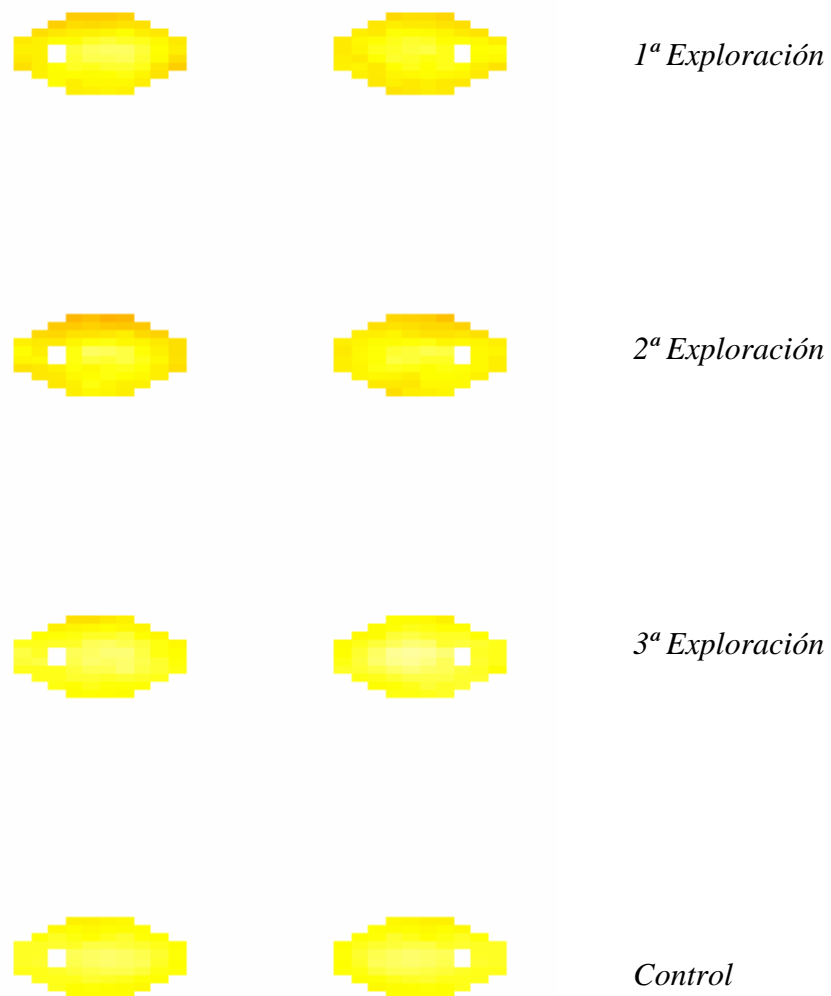


Fig.44.- Sensibilidad Media en el TCE frontal

La sensibilidad media, cuando el TCE se localiza a nivel frontal, parece ser algo peor en el ojo izquierdo (14 individuos)

En los casos de TCE parietotemporal derecho:

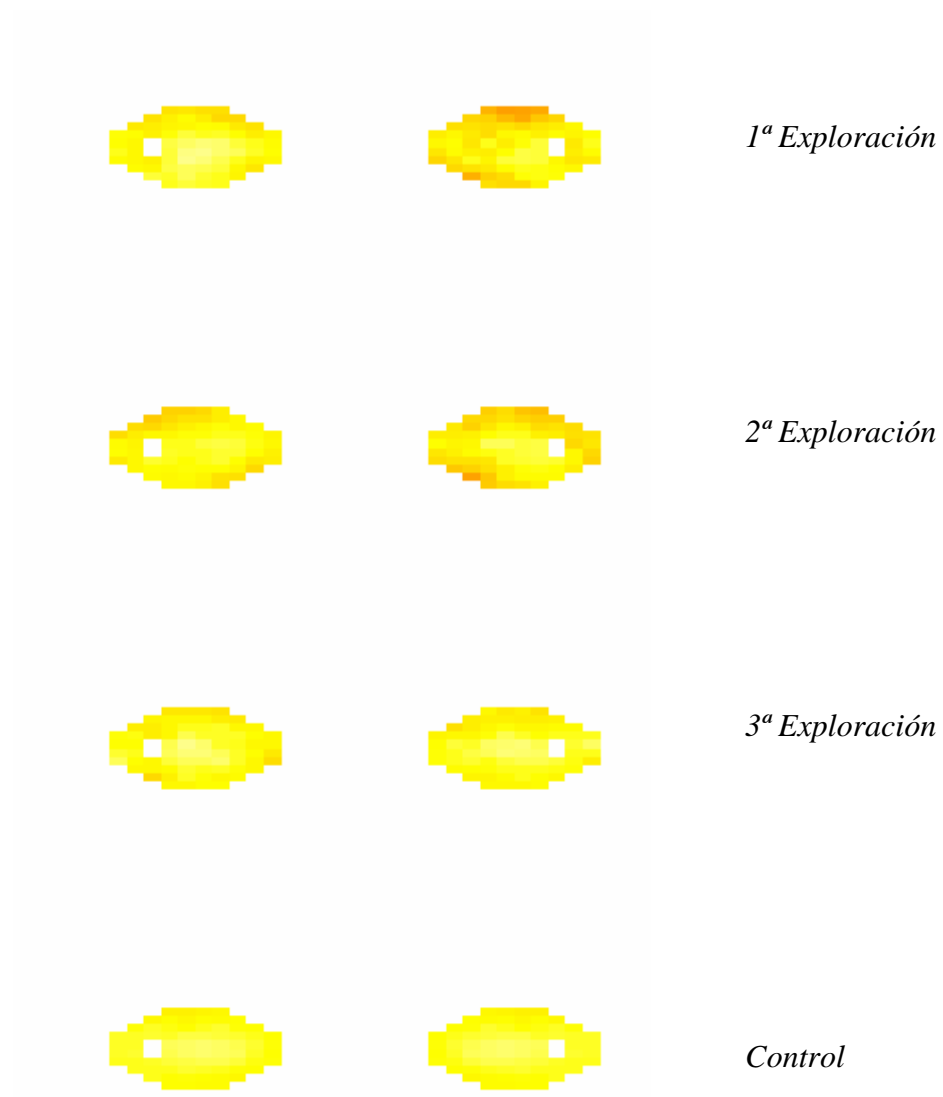


Fig.45.- Sensibilidad Media en el TCE parietotemporal derecho

En este caso (4 individuos), se observa una mayor afectación del campo visual derecho.

En los pacientes con TCE parietotemporal izquierdo:

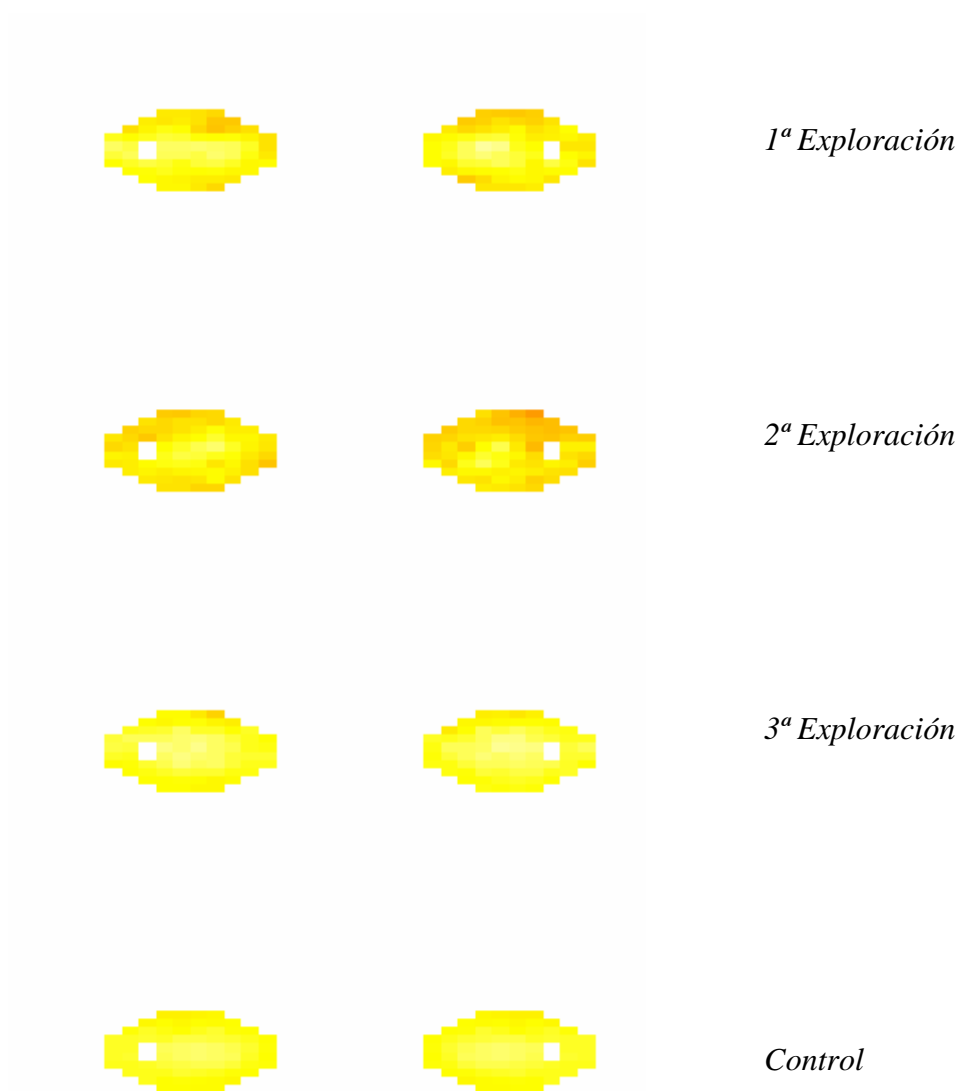


Fig.46.- Sensibilidad Media en el TCE parietotemporal izquierdo

En este caso (4 individuos), el efecto sobre el campo visual no se produce de la misma forma que en el caso anterior. Vemos afectación a nivel de ambos campos visuales, tal vez incluso más en el derecho.

En los individuos con un TCE a nivel occipital:

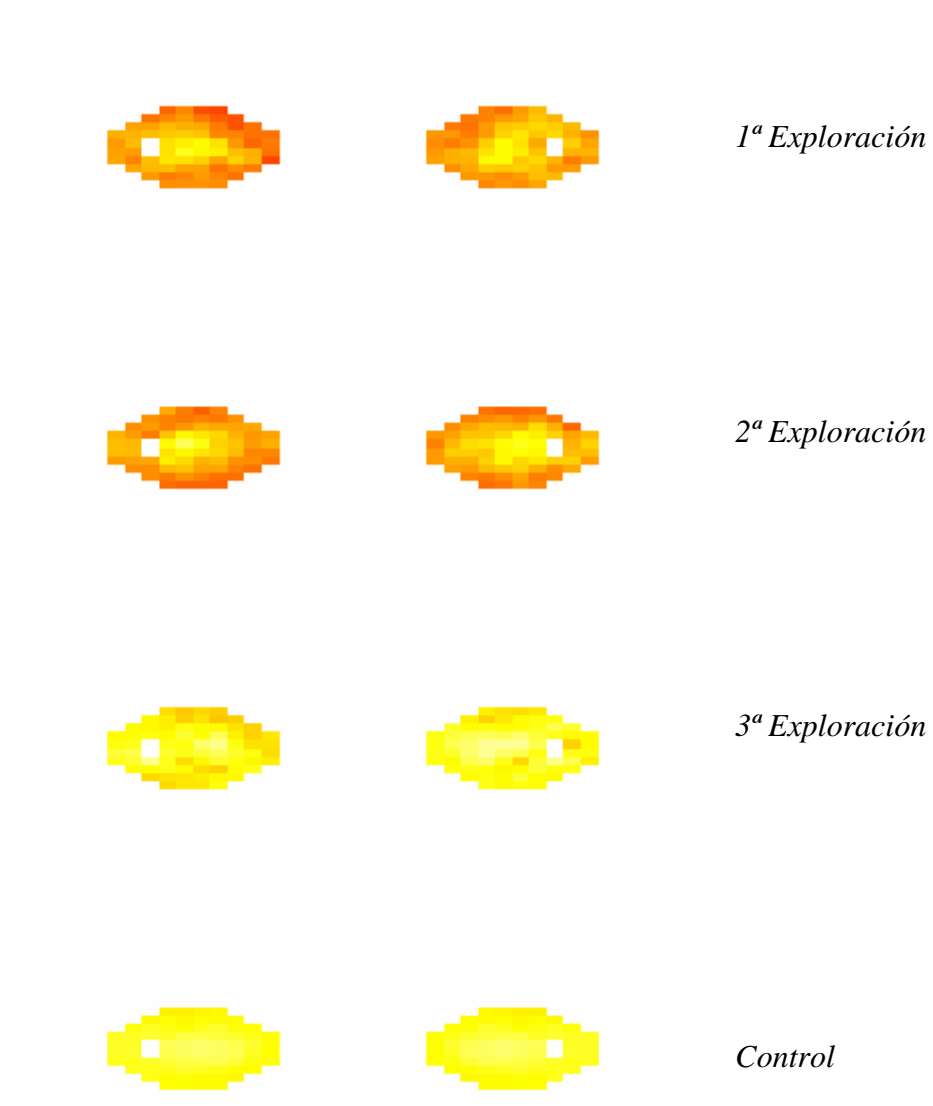


Fig.47.- Sensibilidad Media en el TCE occipital

En este caso (2 individuos) observamos, a nivel gráfico, un claro efecto del TCE respecto al grupo control. La recuperación perimétrica en el tercer examen es bastante buena.

En el caso de politraumatismo:

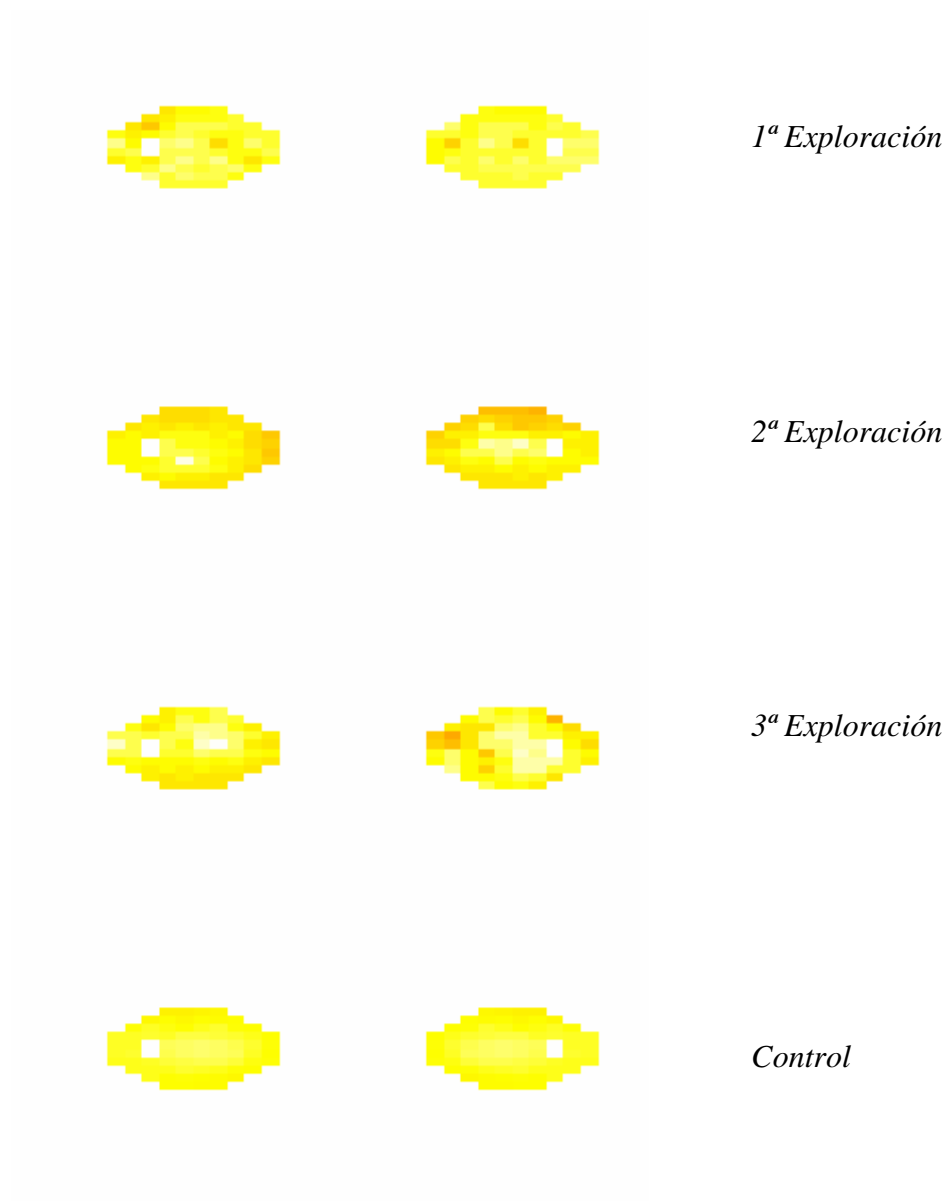


Fig.48.- Sensibilidad Media en el poliTCE

Aquí (1 individuo), aunque el nivel del deterioro es menor, parece afectar algo más al ojo derecho.

En el TCE fronto-parieto-temporal derecho:

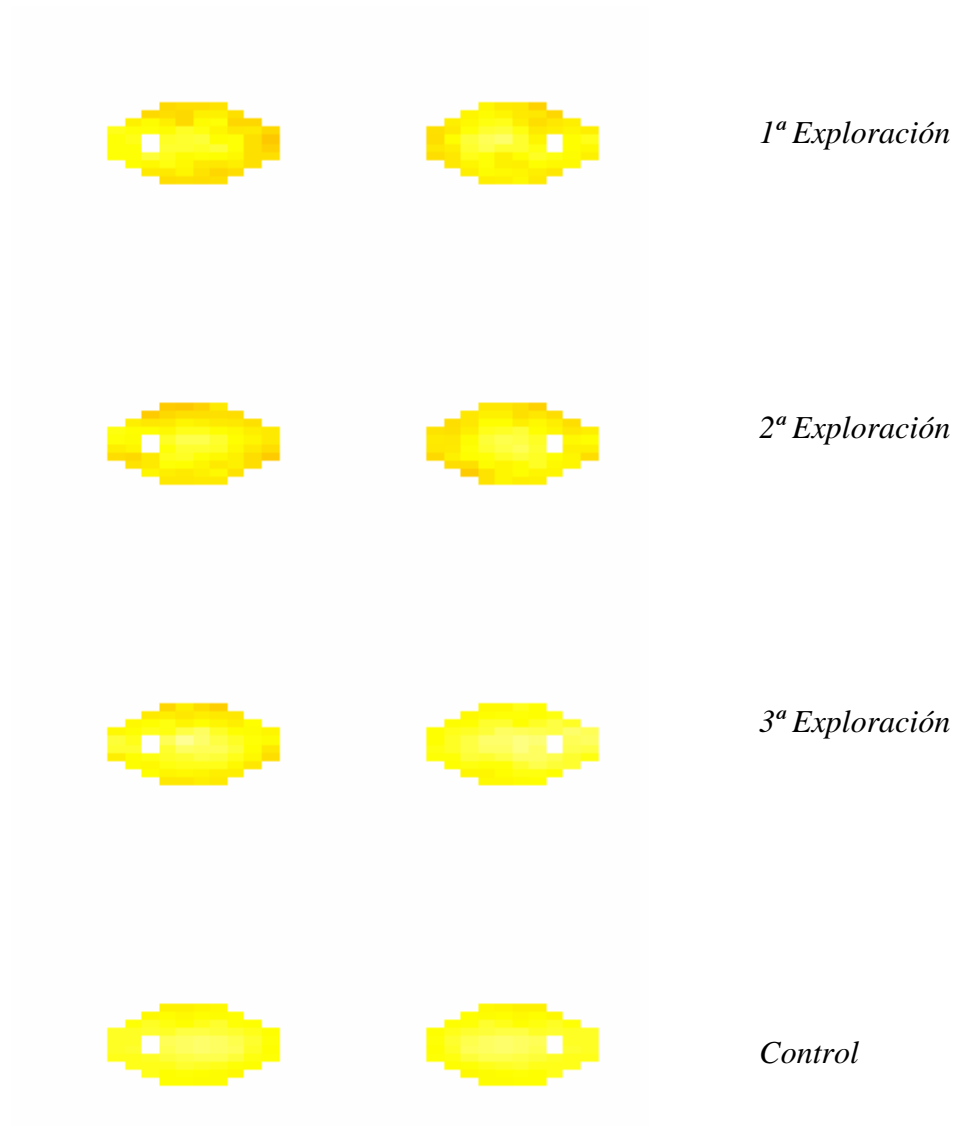


Fig.49.- Sensibilidad Media en el TCE fronto-parieto-temporal derecho

En este caso (5 individuos), parece haber un deterioro de la sensibilidad media similar en ambos ojos

En el TCE fronto-parieto-temporal izquierdo:

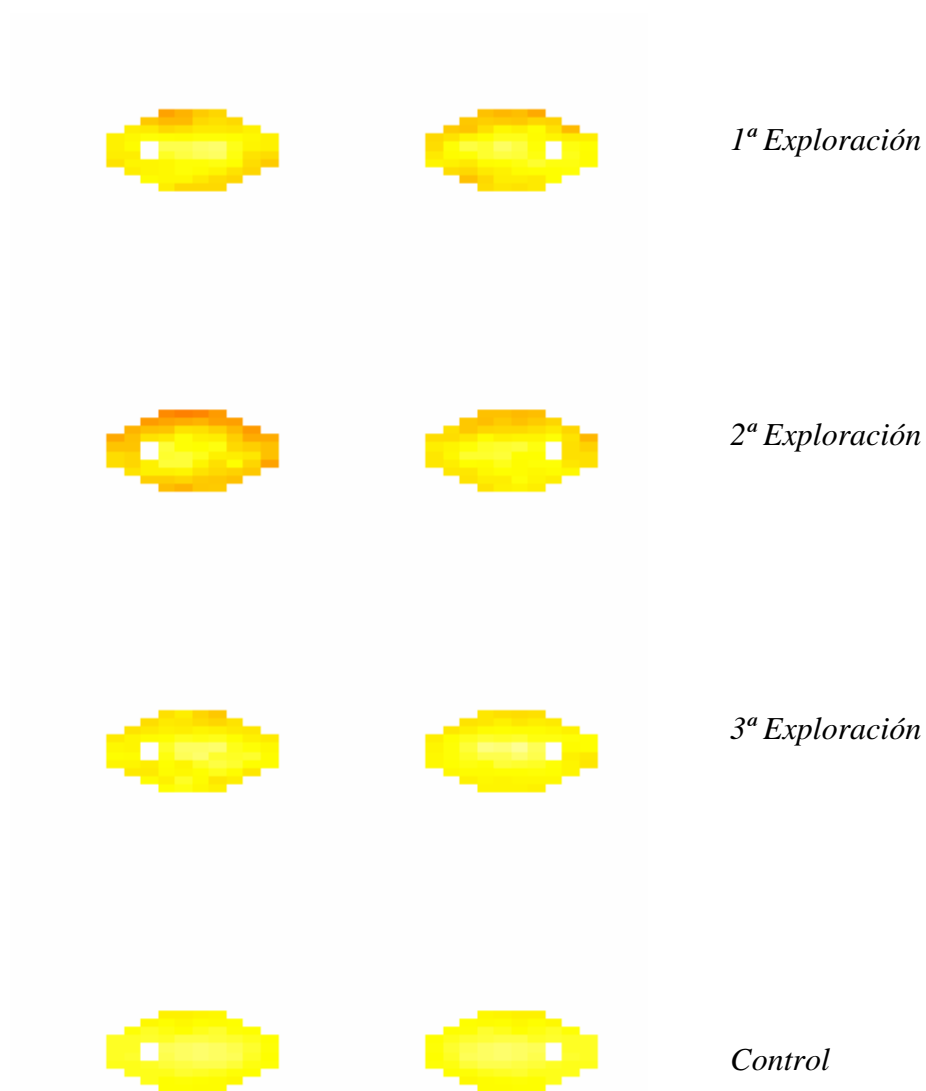


Fig.50.- Sensibilidad Media en el TCE fronto-parieto-temporal izquierdo

En este caso (6 individuos), parece que la sensibilidad se ve afectada en mayor medida en el campo visual al ojo izquierdo, observándose también un empeoramiento en el segundo examen.

A la vista de las gráficas, parece que la mayor disminución de la sensibilidad media se produce en el traumatismo directo occipital, aunque debido a que se trata únicamente de dos casos, los valores podrían no ser representativos.

4.5.10.2.- Defecto medio según la localización del TCE

Veamos, a nivel gráfico, como se modifica el defecto medio en cada punto del campo visual en ambos ojos y en las visitas sucesivas del grupo caso, comparándolo nuevamente con el grupo control. En los casos de TCE frontal:




Fig.51.- Defecto Medio en el TCE frontal

Vemos una distribución del defecto bastante difuso, sobre todo en el campo visual izquierdo. La recuperación, como podemos observar, es muy buena.

El defecto medio, en los pacientes con TCE parietotemporal derecho:

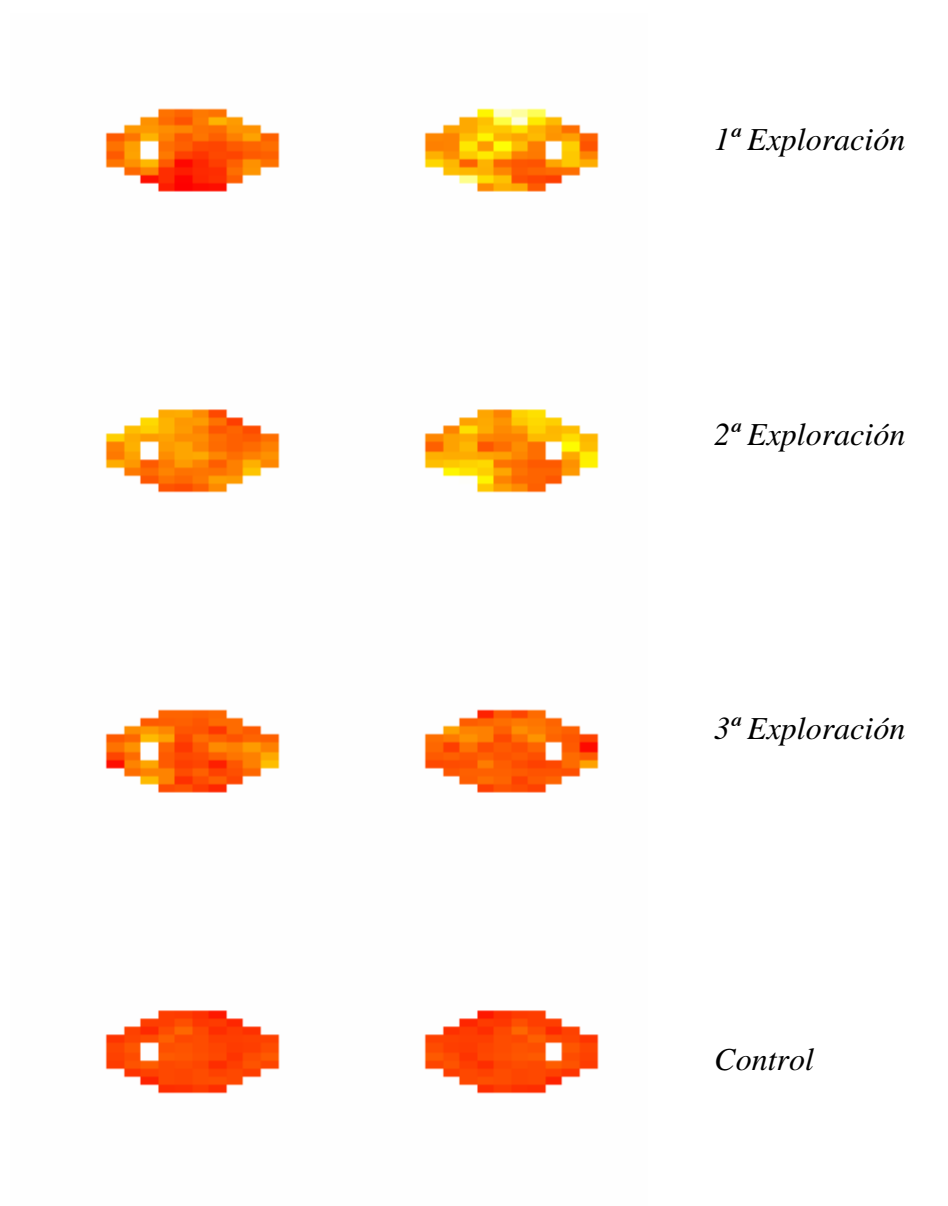


Fig.52.- Defecto Medio en el TCE parietotemporal derecho

Aquí el nivel de deterioro parece ser algo mayor en el campo visual del ojo derecho.

En los casos de TCE parietotemporal izquierdo:

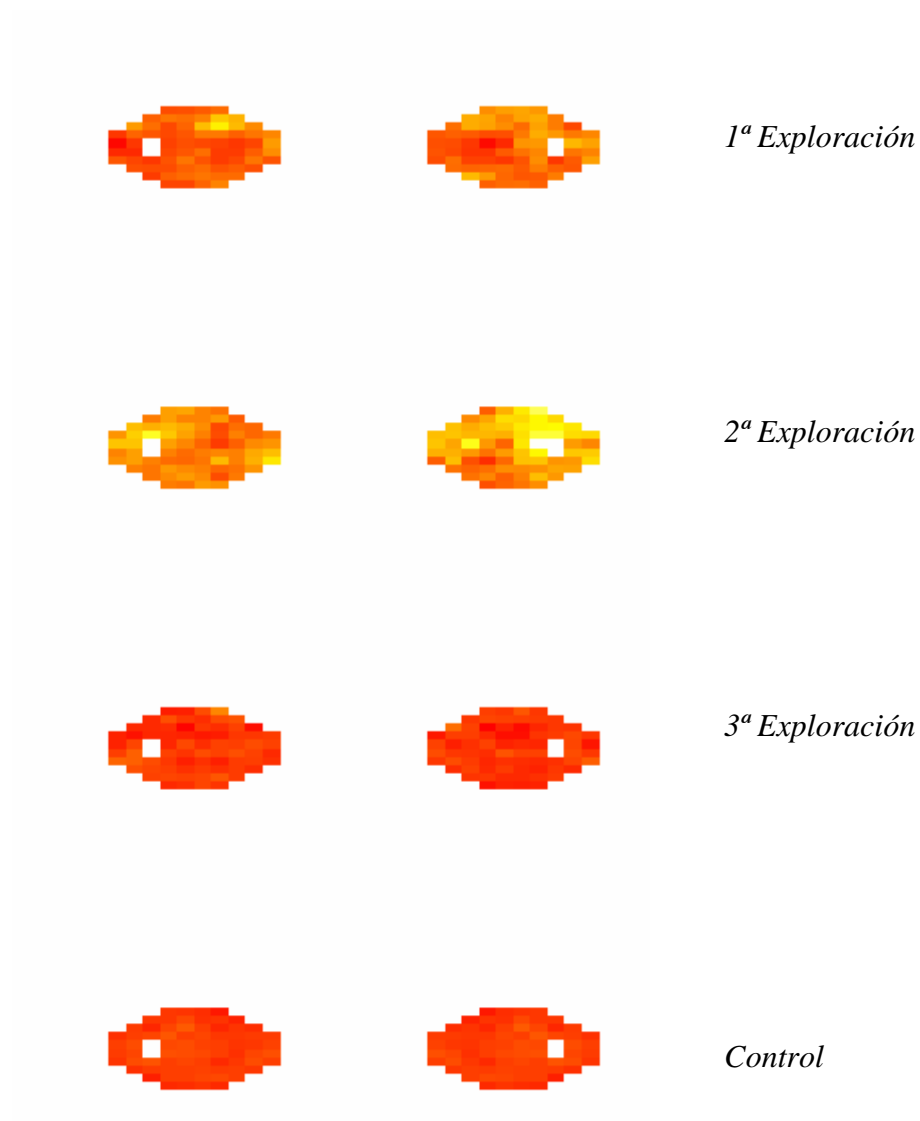


Fig.53.- Defecto Medio en el TCE parietotemporal izquierdo

Vemos similares resultados para ambos campos visuales, o ligeramente peores para el lado derecho en la segunda exploración. Se observa también un aumento general del defecto en el retest.

En los pacientes con TCE occipital:

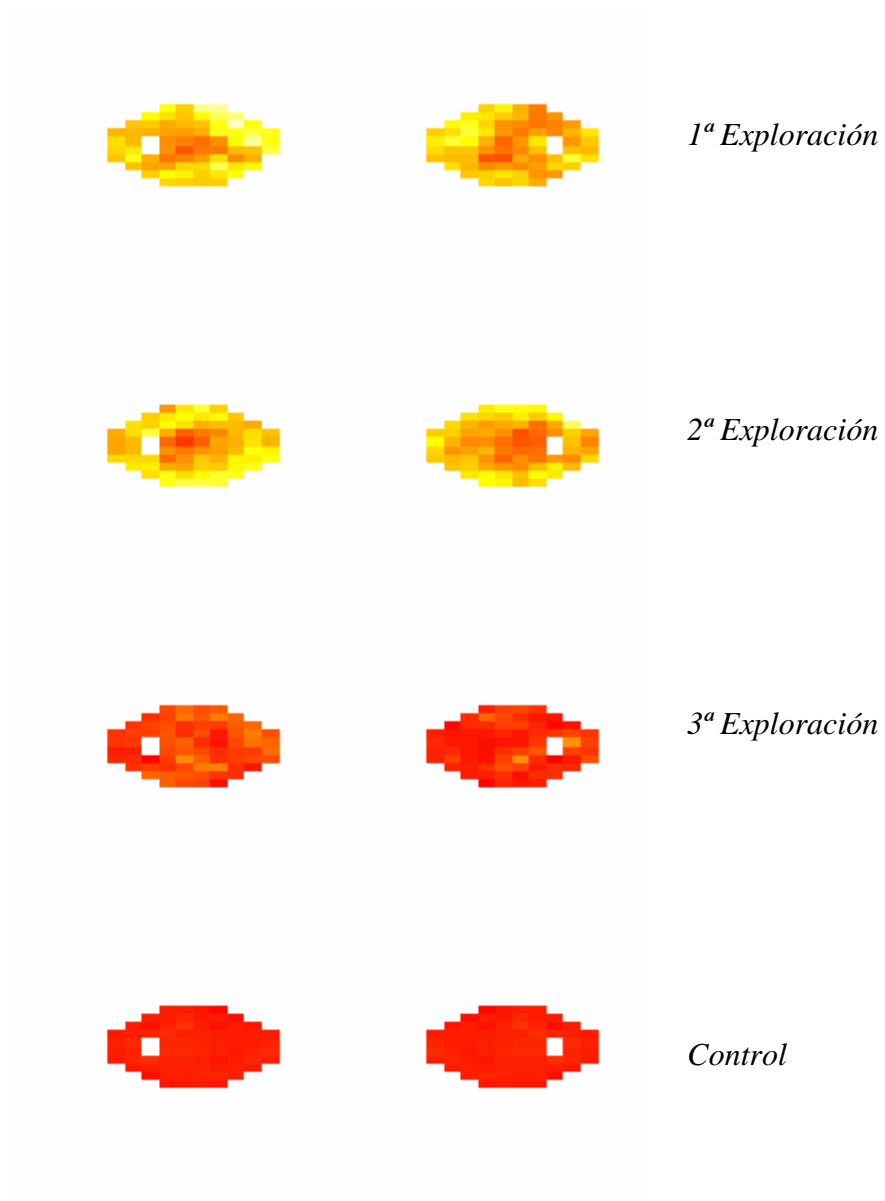


Fig.54.- Defecto Medio en el TCE occipital

Observamos, de nuevo, mayor deterioro perimétrico en estos pacientes.

En los casos de politraumatismo:




Fig.55.- Defecto Medio en el poliTCE

En este caso llama la atención, el aumento difuso del defecto medio en la segunda exploración, aunque nos estamos refiriendo a un caso. Así mismo observamos que en el tercer examen perimétrico, comparativamente con el grupo control, persiste bastante deterioro.

En los individuos con TCE fronto-parieto-temporal derecho




Fig.56.- Defecto Medio en el TCE fronto-parieto-temporal derecho

El defecto es mayor en el lado izquierdo, de forma difusa. Parece no haber en este grupo una completa recuperación del MD en la tercera exploración en el campo visual izquierdo.

Los casos de TCE fronto-parieto-temporal izquierdo:




Fig.57.- Defecto Medio en el TCE fronto-parieto-temporal izquierdo

Nuevamente vemos mayor afectación en el lado izquierdo en el retest, con una buena recuperación.

Para finalizar el análisis de las exploraciones perimétricas se ha realizado un análisis de la varianza (ANOVA) para determinar si estadísticamente existía efecto de la localización del TCE en la sensibilidad media en el primer examen perimétrico realizado a cada paciente. El p-valor asociado al test de comparación de medias para el campo visual derecho fue de 0.161 y para el izquierdo de 0.006, mostrando el primero que no había razón para pensar en tal efecto, y el segundo que en el campo visual izquierdo sí. Sin embargo, debe tenerse en cuenta que hay solamente 1 individuo con politraumatismo craneal y 2 con TCE occipital, y para que el análisis tenga validez deben cumplirse determinadas condiciones. La validación del modelo considerado en el análisis ANOVA incluye el estudio de que los residuos tengan distribución normal. En el caso del campo visual derecho, el estudio de la normalidad mediante el test de Shapiro-Wilk proporciona un p-valor de 0.021, mientras que en el ojo izquierdo fue de 0.002. Dadas las características de los datos, se ha repetido el análisis eliminando los 3 casos comentados anteriormente, obteniendo p-valores, para el estudio de la normalidad de los residuos, de 0.004 en el ojo derecho y de 0.0005 en el izquierdo.

Los valores de los residuos, respecto a los valores predichos por grupos, se incluyen a continuación.

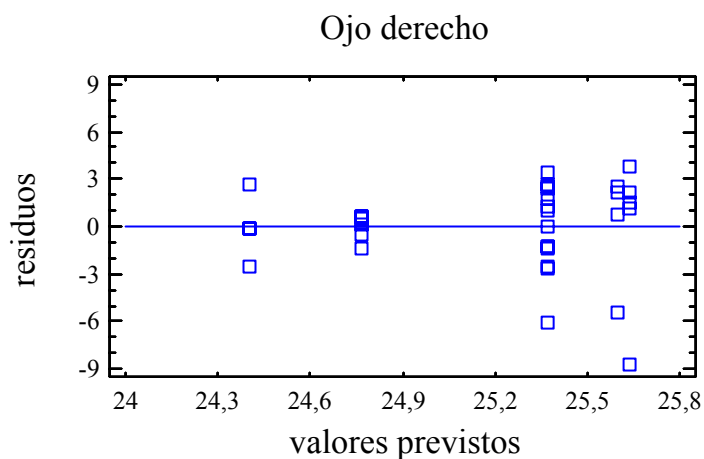


Fig.58.- Valores de los residuos para el ojo derecho

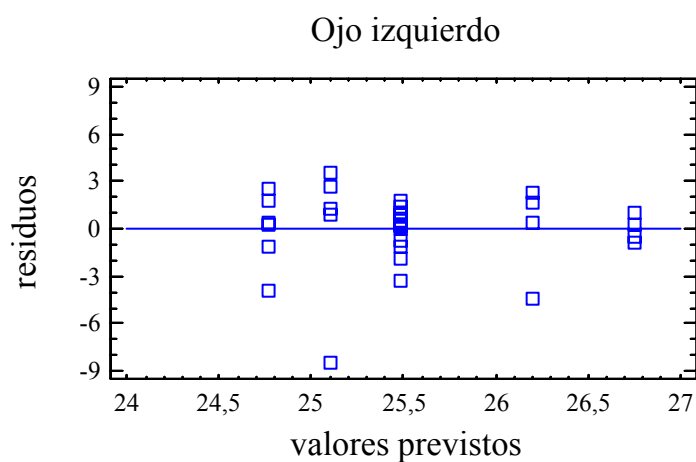


Fig.59.- Valores de los residuos para el ojo izquierdo

Se observan ciertas diferencias también en la variabilidad de los residuos según grupos. Dada la invalidez del estudio, se procedió a realizar el test de Kruskal-Wallis para comparar las muestras de *sensibilidad media* según la *localización*. Respecto al ojo derecho, se obtuvo un p-valor de 0.564 y de 0.317 para el ojo izquierdo, concluyéndose que no hay suficiente evidencia, en ninguno de los dos casos, para afirmar que haya algún efecto de la localización del TCE sobre los valores de MS.

5.- DISCUSIÓN

El traumatismo craneoencefálico leve ha sido, durante años, una entidad clínica poco estudiada. Los diversos estudios epidemiológicos publicados en la última década cifran su incidencia en aproximadamente el 65-80% del total de los TCE atendidos en los Servicios de Urgencias.^{(128),(200),(63),(9),(26)} De ellos, un 3%⁽¹⁸⁾ de los casos se deteriora de forma inesperada. La ausencia de protocolos estandarizados, la gran variabilidad interhospitalaria y la escasa accesibilidad a pruebas de neuroimagen funcionales, por otra parte de elevado coste, ha dificultado hasta el momento un tratamiento eficiente de esta entidad nosológica.^{(18),(88),(211)}

En los últimos quince años hemos asistido a un intento de consensuar la definición y el estadiaje del TCE leve^{(63),(78),(29),(93),(105)} al desarrollo de una serie de protocolos de actuación clínica,^{(78),(175)} y a un creciente interés científico por desentrañar los mecanismos fisiopatológicos y las repercusiones anatómicas de la lesión cerebral postraumática,^{(174),(115),(165),(60),(61),(131)} así como su implicación en el conjunto de síntomas que constituyen el llamado síndrome postconmocional,^{(216),(36),(204),(15),(137)} de interés clínico, económico y legal.

Siguiendo esta línea de trabajo, se hace necesaria la búsqueda de estrategias diagnósticas de alta sensibilidad y bajo coste que puedan contribuir, junto a la exploración neurológica, a indicar, en casos concretos, la realización de otra serie de pruebas neurorradiológicas más complejas y costosas, como son las diferentes técnicas derivadas de la RM, PET, SPECT, etc.

Hemos comprobado en la introducción cómo las pruebas neurofisiológicas, de incuestionable valor pronóstico en el TCE severo⁽²²¹⁾, no parecen mostrar gran sensibilidad en la detección de alteraciones funcionales neurológicas en los pacientes con TCE leve y sintomatología postconmocional^{(80),(55),(223)}, a excepción de los potenciales evocados auditivos de latencia media.⁽¹⁹⁸⁾ De la misma manera, los resultados derivados de los estudios mediante la realización de potenciales cognitivos P300, no son aún concluyentes.^{(118),(12),(55)}

La perimetría automática es una técnica de diagnóstico clínico de incuestionable valor en neurooftalmología.⁽¹⁴⁹⁾ Actualmente disponemos de diversas estrategias perimétricas avanzadas entre las que destaca, como hemos analizado en la introducción,

la perimetría orientada por tendencias,^{(69),(68),(196),(147),(116)} cuyo principal interés radica en su alta sensibilidad y especificidad, su corta duración, su reproducibilidad, su accesibilidad y su razonable coste. Esta metodología de trabajo se está aplicando en oftalmología, de forma sistemática, en la evaluación de la lesión del nervio óptico secundaria a la hipertensión ocular, así como en la evaluación de otras patologías retinianas y neurooftalmológicas.

Un aspecto a destacar de la utilidad de la perimetría en el campo de la neurología, es su valor localizador en las lesiones ubicadas a lo largo del sistema sensorial visual y en sus proximidades, siendo en ocasiones el defecto perimétrico el primer signo de lesión con el que nos encontramos.⁽¹⁴⁹⁾ También debemos destacar su interés en el análisis evolutivo de estas patologías; la perimetría nos permite, en determinados casos, estudiar las variaciones en la extensión de determinadas lesiones cerebrales, y también la recuperación funcional visual tras la exéresis quirúrgica de una lesión tumoral o vascular.

La ausencia de un consenso universal en el manejo de la patología que nos ocupa, en cuanto a la indicación de pruebas neurorradiológicas y el manejo hospitalario y ambulatorio de estos pacientes, repercute en el binomio “optimización del diagnóstico y tratamiento” y “rentabilidad económica”,⁽¹⁸⁾ en perjuicio de la calidad asistencial.

El presente estudio se diseñó con la finalidad de analizar el interés y la aportación de los datos obtenidos del análisis perimétrico consecutivo de un grupo de pacientes diagnosticados de TCE leve, mediante la aplicación de la estrategia perimétrica TOP, a la metodología diagnóstica de dicha entidad, con el propósito de detectar, de forma precoz, alteraciones funcionales, transitorias o no, que justifiquen la realización de otras exploraciones neurorradiológicas más complejas, y en el estudio de la evolución de aquellas en el tiempo.

Nuestra población de estudio es una muestra de pacientes diagnosticados de TCE leve sin hallazgos de interés en la TC realizada al ingreso y sin focalidad neurológica en la exploración clínica, que ingresan durante 24 horas para observación clínica hospitalaria y que después son derivados a su centro de salud. A pesar de que la recogida de datos se realizó durante dos años, la rigurosidad de los criterios de exclusión redujo bastante el tamaño muestral, aunque lo creímos necesario para evitar los sesgos derivados de cualquier circunstancia que pudiera influir en el resultado

funcional visual y perimétrico. Los resultados obtenidos se confrontaron con los de un grupo control de tamaño y características similares, como veremos a continuación.

Al analizar la **edad** de la muestra, el grupo caso no mostró diferencias estadísticamente significativas con el grupo control (p-valor: 0.569), a pesar de que la distribución de las observaciones fue algo diferente. En cuanto al **sexo**, encontramos un predominio de varones (72.22%) frente a mujeres, al igual que en otras series publicadas.^{(128),(26)} Las diferencias observadas con el grupo control no alcanzaron la significación estadística (p-valor: 0.379).

De los datos obtenidos al ingreso se analizó la etiología del TCE, la localización craneal del traumatismo y la valoración del nivel de consciencia mediante la GCS.

En cuanto a la **etiología**, observamos una mayor incidencia de TCEs debidos a accidente automovilístico (52.78%), siendo más infrecuente el derivado de accidente de moto con casco (16.67%), el accidente deportivo (11.11%) y el accidente de moto sin casco (11.11%). El porcentaje de accidentes laborales fue aun menor (8.33%). Todas las series revisadas, coinciden en destacar el accidente automovilístico como primera causa de TCE aunque, en EEUU, los estudios epidemiológicos sobre traumatismos craneales leves acontecidos en la práctica deportiva profesional han cobrado gran importancia en los últimos años por sus repercusiones económicas, sobre todo en fútbol americano y jockey.^{(96),(27),(51)}

Al analizar la **localización craneal del traumatismo**, observamos que en nuestro grupo, la mayoría de pacientes recibió el traumatismo en el hemicráneo anterior (69.45%), sobre todo a nivel frontal (38.89%), siendo el traumatismo occipital el menos frecuente (5.56%).

En el estudio comparativo entre la etiología y la localización del traumatismo, no encontramos una relación estadística fiable, a pesar de que en los casos de accidente automovilístico, la causa más frecuente, hay más casos de traumatismo frontal. Esto es lógico, ya que el sistema de fuerzas originado en cada etiología dependerá de la mecánica del accidente, y, difícilmente coincidirá.

En cuanto al **nivel de consciencia** medido al ingreso según la GCS, el 83.33% de los casos mostró un GCS de 15; sólo un 16.67% obtuvo un GCS inferior (13 ó 14). La etiología de los casos con GCS más bajo al ingreso fue, en primer lugar, el accidente de coche, y luego el de moto. Aunque en valor absoluto fueron pocos y, por ello, no

podemos generalizar, el análisis estadístico ofrece suficiente evidencia para pensar que estas dos variables (*etiología y nivel de consciencia* al ingreso) están relacionadas, lo cual se justifica por la gran energía cinética desarrollada en los accidentes automovilísticos. Cruzando los datos de *nivel de consciencia* al ingreso y *localización* del traumatismo, vemos, de manera descriptiva, que los casos con GCS más bajos corresponden a los pacientes con un traumatismo en el *hemicráneo anterior derecho y occipital*, aunque la posible relación estadística no es muy robusta. De este dato será interesante analizar, más adelante, la repercusión perimétrica.

La primera visita oftalmológica se realizó, una vez recibida el alta hospitalaria, dentro de la primera semana tras el TCE (μ : 5.61, DS: 2.19), con el fin de obtener una buena colaboración perimétrica, no interferida por la conmoción inmediata al traumatismo. Todos los pacientes fueron interrogados acerca de la **sintomatología** que habían advertido desde el TCE, y que no hubieran notado con anterioridad al mismo. El 100% de los casos refirió pérdida de consciencia de duración inferior a 30 minutos en el momento del traumatismo, y el 94.44% mostró, además, amnesia del episodio traumático de menos de 24 horas de duración. Un 55.56% de los pacientes padecían cefalea desde el traumatismo, y un 13.89% del total notaban cierta disminución en su agudeza visual. La fotofobia y las molestias en la lectura fueron síntomas referidos con mucha menos incidencia.

Todos los individuos de ambos grupos (caso y control) fueron sometidos a una exhaustiva **exploración oftalmológica**, durante la cual fueron excluidos del estudio aquellos con patología ocular, atribuible o no al traumatismo, que pudiera interferir en los resultados perimétricos. Estos fueron, en el grupo caso: 4 pacientes con ametropías de más de 3 D de equivalente esférico (uno de ellos con ambliopía), 7 pacientes con antecedentes de cirugía ocular previa y 10 pacientes más en los que se detectó alguna anomalía en el examen biomicroscópico, funduscópico o tonométrico. El grupo control se constituyó con 36 individuos que cumplían los criterios de inclusión y exclusión.

Los datos obtenidos de la exploración oftalmológica que recibieron un tratamiento estadístico fueron, en las dos visitas, la agudeza visual y el tamaño y reactividad pupilar, pues consideramos que eran los que podían sufrir alguna modificación debida al TCE. En la primera visita se analizaron también la tonometría ocular, la motilidad ocular extrínseca y el test de colores que resultaron, como era

esperable, dentro de la normalidad para ambos grupos. Las variables *agudeza visual*, *pupilometría* y *reflejo fotomotor directo* observadas en el grupo control, se encontraban dentro de valores normales.

En cuanto al análisis de la **agudeza visual** en el grupo caso, en la primera visita sólo un 11.11% de los pacientes manifestó una leve disminución de la misma en su ojo derecho, mientras que un 16.67% de los casos notó disminución en el ojo izquierdo, aunque en ningún caso los valores obtenidos fueron inferiores a 8/10. En la segunda exploración, realizada tres meses después de la primera visita, la agudeza visual obtenida fue de 10/10 en todos los casos. En el análisis estadístico, no hubo suficiente evidencia para hablar de desigualdad entre la agudeza visual de ambos ojos en la primera visita, con un p-valor de 0.999 para la primera, siendo normal en todos los casos en la segunda, aunque sí se advirtió una diferencia estadística en la variable agudeza visual del ojo izquierdo entre la primera y la segunda exploración, con un p-valor de 0.041 en la comparación de medianas. No ocurrió así con el ojo derecho. En el estudio comparativo de estos datos con el grupo control no se encontró suficiente evidencia estadística para descartar la hipótesis de igualdad en ninguna de las dos visitas.

El examen del **tamaño pupilar** basal y bajo iluminación directa (variables *pupilometría* y *reflejo fotomotor directo*, respectivamente) fue prácticamente normal en ambas visitas. Solamente cabe destacar de la primera visita que, en el ojo derecho, se encontró una discreta menor reactividad pupilar de media que en el ojo izquierdo, y que al analizar el histograma de frecuencias se observó una distribución algo distinta de las observaciones entre ambos ojos. No sucedía así en la segunda visita, donde las distribuciones de ambos ojos eran muy simétricas. Las diferencias estudiadas, entre ambos ojos y ambas visitas, así como su comparativa con el grupo control, no fueron significativas desde el punto de vista estadístico.

Como hemos podido comprobar hasta este momento, los datos obtenidos de la exploración oftalmológica no nos aportan una información clínica relevante sobre el estado funcional del sistema sensorial visual tras un TCE leve, con lo que no podríamos concluir que en estos pacientes la conmoción cerebral vaya a tener una repercusión en dicho sistema. Los hallazgos más interesantes los vamos a encontrar, sin duda, al

analizar los resultados de los sucesivos estudios perimétricos realizados mediante la estrategia TOP.

En primer lugar se analizó la Sensibilidad Media (MS), el Defecto Medio (MD) y la raíz de la Varianza de Pérdida (sLV). El análisis de cada una de las variables se realizó de manera separada para el ojo derecho y el ojo izquierdo.

Los estudios perimétricos realizados al grupo control, fueron considerados como normales destacando, además, la ausencia de falsos positivos o negativos. El t-test de comparación de medias aplicado a los valores de MS, MD y sLV, entre las dos pruebas perimétricas realizadas a este grupo, previa comprobación de la normalidad de las distribuciones, no mostró diferencias estadísticamente significativas para ninguna de las tres variables estudiadas.

El análisis estadístico del grupo caso, mostró los siguientes resultados:

En cuanto a los valores de la **sensibilidad media** para ambos ojos, se observó que las dos primeras exploraciones se desviaban de una distribución normal o gaussiana, lo cual ya era sugestivo de cierta anomalía, circunstancia que se normalizó en la tercera exploración. Así mismo, se comprobó un empeoramiento de los valores entre la primera y la segunda prueba. Este hallazgo lo justificamos por la concurrencia del “efecto fatiga”, como se ha demostrado en otras series^{(71),(158)} en las que se ha llegado a encontrar hasta una reducción de 47.52% de los valores normales obtenidos mediante estrategias perimétricas convencionales a consecuencia de este efecto. En nuestro caso, utilizando la estrategia perimétrica TOP, la reducción de la sensibilidad media entre ambos test perimétricos, atribuible al “efecto fatiga”, fue de un 1.96% en el ojo derecho y un 4.47% en el ojo izquierdo.

Analizando comparativamente ambos ojos, pudimos advertir que, aunque inicialmente los valores medios de sensibilidad fueron algo peores para el ojo derecho, la recuperación de los mismos a los tres meses del TCE fue mejor en este ojo, y la variabilidad de los resultados fue menor que en el ojo izquierdo.

En la representación gráfica espacial de los resultados se pudo constatar una discreta disminución de los valores de la sensibilidad media entre la primera y la segunda prueba perimétrica, sobre todo en la periferia del campo visual. A los tres meses, comparativamente con el grupo control, hay una tendencia a la recuperación completa de la sensibilidad.

Al realizar el análisis estadístico entre estos datos y los obtenidos del grupo control, se confirmaron efectivamente las diferencias en los dos primeros exámenes para ambos ojos, y la recuperación completa de la sensibilidad en la tercera exploración perimétrica. No se observaron, así mismo, diferencias entre ambos ojos en los dos primeros exámenes, y sí solamente en el tercero, lo cual se podría justificar en que, aunque los resultados perimétricos del tercer examen son bastante buenos, el paciente se encuentra en un proceso de recuperación de la conmoción debida al traumatismo, pudiendo quedar aún a los tres meses cierta alteración funcional mínima que, en nuestro grupo, resulta algo asimétrica para ambos ojos.

Respecto al análisis del **defecto medio**, se constataron unas características patológicas similares a las detectadas para la sensibilidad media en el análisis descriptivo de los datos. Los valores medios en la primera prueba perimétrica se situaron alrededor de 3.197 dB (DS: 3.224) para el ojo derecho y 2.994 dB (DS: 3.227) para el ojo izquierdo. Coherentemente con los resultados obtenidos del análisis de la sensibilidad media, los valores del defecto medio sufrieron un empeoramiento entre la primera y la segunda exploración perimétrica, aumentando un 14.94% y un 37.94% en el ojo derecho e izquierdo respectivamente, lo cual, de nuevo, se explica por el “efecto fatiga”. La recuperación del defecto medio en la tercera exploración fue, de igual manera, mejor en el ojo derecho que en el izquierdo, encontrándose un MD discretamente por encima de 2 dB en el 16.7% de los casos en el ojo derecho (μ :0.630; DS:1.438) y en el 27.8% en el izquierdo (μ :1.278; DS:1.549).

Tras aplicar los correspondientes test estadísticos, encontramos unos resultados similares a los obtenidos al analizar la sensibilidad media. Las diferencias entre el grupo caso y control fueron significativas para las dos primeras pruebas perimétricas, no encontrándose diferencia estadística para el tercer examen. En el análisis comparativo entre ambos ojos, no se detectaron diferencias estadísticas en las dos primeras pruebas perimétricas, aunque sí en la tercera. Nuevamente justificamos dicho resultado en una recuperación funcional aún no completa.

En cuanto a la representación gráfica espacial del defecto medio, observamos nuevamente que éste es relativamente mayor en la segunda exploración perimétrica, sobre todo en las zonas periféricas del campo visual de ambos ojos. Los datos gráficos de la tercera prueba perimétrica son bastante similares a los del grupo control.

Al analizar los valores de la raíz cuadrada de la **varianza de pérdida**, observamos una distribución bastante uniforme en ambos ojos. Los valores medios obtenidos en la primera visita son algo mayores en el ojo derecho, aunque son inferiores a 6, por lo que en general no podemos hablar de defectos escotomatosos profundos. El valor de las observaciones disminuye en ambos ojos en la perimetría realizada a los tres meses tras el TCE, lo que nos indica una menor dispersión de los datos y, por tanto, una recuperación funcional del tejido lesionado.

Al comparar estadísticamente los datos de nuestro grupo caso con los del grupo control para la variable “varianza de pérdida”, vemos que sigue la misma evolución que el resto de variables estudiadas y, en la tercera prueba perimétrica, la distribución de las observaciones se equipara estadísticamente con las del grupo control en ambos ojos, no encontrándose evidencia estadística para hablar de diferencias entre ellos en ninguno de los tres exámenes perimétricos.

El análisis espacial gráfico, nos muestra una distribución de los datos para sLV más homogénea que para las otras dos variables estudiadas anteriormente, MS y MD.

Después del análisis estadístico de las variables perimétricas MS, MD y sLV, se procedió a estudiar la variabilidad global interprueba, determinándose las **fluctuaciones del umbral**. Como referimos en la introducción, el umbral visual es una medida subjetiva sujeta a múltiples influencias y, por tanto, a una variabilidad. En nuestro caso, definimos como “fluctuación a corto plazo” a la variabilidad observada entre los resultados de la primera y la segunda prueba perimétrica, ya que fueron realizadas con solamente una hora de diferencia.

Los valores medios de **fluctuación a corto plazo** entre el primer y el segundo examen, fueron 3.117 dB (DS: 1.101) para el ojo derecho y 2.909 dB (DS: 1.061) para el ojo izquierdo, aunque el test de comparación de medias para muestras apareadas no encontró diferencias estadísticamente significativas entre ambos ojos (p-valor: 0.364). La media encontrada en el grupo control fue algo menor, 1.935 dB, y las diferencias estadísticas obtenidas entre casos y controles sí que fueron en este caso altamente significativas (p-valor: 2.1×10^{-6} para ojo derecho y 0.3×10^{-5} para ojo izquierdo). Estos valores de fluctuación tan elevados encontrados en el grupo caso (Octopus establece como valores normales entre 1.1 y 2.0 dB), ya son, de por sí, un indicador de patología, puesto que nos hablan de una serie de factores, que no se dan en el grupo control, y que

hacen que los umbrales obtenidos en la segunda exploración sean bastante inferiores a los de la primera. Datos similares se han obtenido en estudios sobre detección precoz del glaucoma, en los que se observó como la fluctuación del umbral a corto plazo era mayor en ojos con patología que en ojos sin ella.⁽⁴⁸⁾

Al analizar la **fluctuación a largo plazo**, observamos que los datos mostraron una gran variabilidad siendo los valores medios para el ojo derecho mayores que para el izquierdo (3.282 dB y 2.786 dB respectivamente). La diferencia entre ambos ojos fue significativa, con un p-valor: 0.042. Esta gran variabilidad (el valor de la fluctuación a largo plazo aceptado como normal se establece alrededor de 1 dB⁽⁴⁸⁾) debemos interpretarla clínicamente como una recuperación importante de la sensibilidad umbral en ambos ojos durante los tres meses tras el TCE. Para llegar a esta conclusión, esta observación hay que analizarla conjuntamente con los datos obtenidos previamente del estudio comparativo de MS, MD y sLV para ambos ojos, y su relación estadística con los datos obtenidos del grupo control.

Si estudiamos la **distribución de las frecuencias de las desviaciones locales** obtenidas en cada uno de los puntos comprobamos, como ya habíamos apuntado anteriormente, que en los dos primeros exámenes perimétricos del grupo caso son raros los defectos profundos, ya que prácticamente no se observan valores por encima de 10dB. Estas diferencias se normalizan en el tercer examen del grupo caso, no encontrándose diferencias significativas entre la distribución de las observaciones del tercer examen del grupo caso y el grupo control, lo que debemos interpretar de nuevo como una buena recuperación de la sensibilidad umbral a los tres meses del traumatismo.

El análisis de la **distribución global de los defectos**, y su cuantificación porcentual, nos muestra como el 52.1% de los escotomas encontrados en el primer examen, se reproducen en el mismo punto en el segundo examen, y se localizan, predominantemente, en las áreas periféricas del campo visual. Al observar las gráficas pormenorizadas de las coincidencias encontradas en cada uno de los casos, vemos que hay otra serie de escotomas que, aunque no coinciden exactamente en el mismo punto en el segundo examen, se sitúan en zonas próximas, lo que nos habla de una focalidad del trastorno funcional.

En el 80.56% de los pacientes (29 casos) encontramos además escotomas coincidentes entre las dos primeras pruebas (test-retest) de características homónimas, es decir, al analizar la localización de los diferentes puntos coincidentes test-retest, vemos escotomas que se localizan en el mismo punto del campo visual en ambos ojos. Estos defectos perimétricos de mayor o menor extensión se interpretarían, topográficamente, como trastornos funcionales en zonas postgeniculadas del sistema sensorial visual, que no se localizarían, en principio, en áreas muy posteriores de la corteza visual, ya que la distribución de la mayoría de los escotomas tiende a ser bastante periférica.⁽⁹¹⁾

En un intento de clasificar topográficamente los defectos perimétricos, como en los recientes trabajos de Zhang^{(235),(236)} y Bruce,⁽²¹⁾ tendríamos que, de los 29 casos con escotomas homónimos coincidentes entre ambas pruebas perimétricas, el 96.55 % serían bilaterales, o sea, encontraríamos defectos homónimos coincidentes a ambos lados de la línea media vertical, y sólo en un caso (paciente nº 4) los defectos no pasarían la línea media. Este hecho ya nos habla de una multifocalidad topográfica, como ocurría en la serie de Zhang, y dificulta la identificación de patrones típicos.

En 7 de los 29 casos (24.14 %) se observa, además, una significativa incongruencia entre la afectación perimétrica de uno y otro ojo, lo cual podría apuntar en principio a una alteración funcional asociada del sistema sensorial visual prequiasmático; recordemos, por ejemplo, que la adherencia de las vainas perineurales a nivel del canal óptico hace que tracciones de los axones a este nivel puedan llevar a sufrimiento vascular del nervio, con la consecuente alteración funcional. Tampoco hay que olvidar que la incongruencia en la afectación perimétrica podría estar relacionada con trastornos topográficos no muy próximos al área occipital, aunque la afectación nivel de cintillas y cuerpo geniculado lateral en estos pacientes es menos habitual.⁽¹⁴¹⁾ En nuestro caso, al no haber encontrado alteraciones significativas en la agudeza visual de nuestros pacientes, nos inclinamos a pensar en una alteración postgenicular.

Hay un caso (numerado en las gráficas como caso 18) de afectación bilateral importante, con gran reducción concéntrica de ambos campos visuales, y respeto macular bilateral, sobre todo en el ojo derecho, que coincide con el paciente con menor agudeza visual en la primera exploración (8/10). En este caso, hemos de asumir un trastorno funcional más amplio del córtex visual. A los tres meses del TCE, el examen

perimétrico de este paciente había mejorado muchísimo, aunque no tanto como otros con menor afectación.

Otro dato a tener en cuenta al observar la distribución global de los defectos reproducibles de nuestro grupo de pacientes, es que tienen cierta predilección por las áreas superiores del campo visual, lo que nos orientaría hacia una disfunción con mayor probabilidad a nivel de proyecciones temporo-occipitales que parieto-occipitales. Diversos trabajos muestran el lóbulo temporal y el frontal como los más habitualmente dañados en los TCE cerrados, relacionándolo con el cizallamiento como mecanismo indirecto de lesión.

La variabilidad de los escotomas y la ausencia de patrones perimétricos típicos, hace sospechar una multifocalidad lesional. Estudios realizados con diferentes técnicas derivadas de la RM convencional^{(88),(138),(229),(143),(96)} a grupos de pacientes con TCE leve, sin signos de focalidad neurológica e, incluso en uno de los trabajos, con TC normal, encuentran en la práctica totalidad de los casos áreas con alteraciones de señal consistentes en hemorragias petequiales y edema, así como una reducción significativa en los mapas de difusión anisotrópica en las RM con tensor de difusión. Las zonas del cerebro donde estas técnicas han mostrado mayor alteración son el cuerpo caloso, especialmente el *splenium*, y a nivel de la cápsula interna, aunque la distribución de estas alteraciones es bastante difusa. Al repetir las imágenes un mes más tarde, se observa que la mayoría de las alteraciones han regresado, lo cual estaría en consonancia con nuestros hallazgos. No hemos encontrado en la literatura científica ningún trabajo que correlacione los hallazgos perimétricos en la fase aguda del TCE con las imágenes obtenidas mediante RM.

En nuestro caso, debido a la heterogeneidad de los hallazgos topográficos no se puede determinar con exactitud patrones perimétricos típicos. En un intento de clasificarlos, en base a una interpretación aproximada, podríamos decir que el patrón perimétrico más habitual sería defectos escotomatosos homónimos (58.62%), seguido de hemianopsias homónimas incompletas (17.24%) y cuadrantanopsias homónimas incompletas (13.79%), lo cual no coincide exactamente con otras series publicadas. En uno de los trabajos⁽²¹⁾ los defectos homónimos más frecuentes serían las cuadrantanopsias homónimas (60.7%), seguidas de las hemianopsias parciales (32.1%). Los defectos escotomatosos homónimos se observarían en un 9.8% de los casos. Otros

autores⁽²³⁵⁾ encontrarían hemianopsias homónimas completas en un 37% de los casos, y cuadrantanopsias homónimas en un 29%. Los defectos escotomatosos aparecerían en un 12% de los pacientes. Debemos tener en cuenta que las series de hemianopsias homónimas revisadas, son análisis retrospectivos que estudian trastornos secuelares, y que incluyen todas las etiologías causantes de este trastorno perimétrico. Sin embargo, en las hemianopsias de origen traumático sí describen un mayor índice de defectos escotomatosos homónimos, aunque afirman que en estos pacientes se puede encontrar cualquier tipo de alteración perimétrica secuelar.

En nuestro estudio, hemos intentado también correlacionar los hallazgos perimétricos con la localización del TCE. Hemos analizado gráficamente cada parámetro perimétrico (sensibilidad media y defecto medio de cada punto del campo visual) a nivel espacial, en los dos ojos, y hemos establecido una comparativa con cada una de las localizaciones craneales del traumatismo que se recogieron en la anamnesis realizada en la primera visita oftalmológica.

En estas gráficas, tanto para los valores de sensibilidad media como de defecto medio, los peores resultados perimétricos los obtenemos en los traumatismos occipitales, no obteniéndose datos clínicamente revelantes de las otras localizaciones.

El análisis estadístico de estos datos, nos indica que no hay suficiente evidencia para pensar en una relación entre la variable localización del traumatismo y la alteración de los datos perimétricos, aunque no por ello dejan de llamar la atención las gráficas perimétricas de los pacientes con TCE de localización occipital. El resultado de los tests estadísticos es lógico si analizamos los sistemas de fuerzas implicados en el mecanismo de lesión postraumática. Como hemos visto en la introducción, las áreas corticales contundidas serían resultado de la conjunción de la acción directa de la fuerza externa, en nuestro caso la variable “localización” del traumatismo, y del traumatismo indirecto de la masa encefálica contra la superficie interna del cráneo. Así mismo habría implicadas fuerzas de aceleración-desaceleración que añadirían un nuevo componente indirecto al mecanismo lesional.

Esta serie de mecanismos indirectos sería cuantitativamente la primera responsable de la lesión conmocional en este tipo de pacientes, e incluso justificaría la aparición de áreas de tejido neuronal dañadas distantes a la localización original del traumatismo. El análisis individualizado del efecto de cada uno de estos mecanismos de

lesión, en cada caso particular, es, por tanto, imposible de realizar, ya que la circunstancia que envuelve a cada traumatismo es diferente y el sistema de fuerzas implicado es totalmente variable.

En el caso que nos ocupa, el análisis se complica aun más, ya que, en la mayoría de pacientes con un TCE leve, no se observan áreas macroscópicas de lesión en las pruebas de imagen convencionales. Se haría necesario un estudio comparativo en cada caso individualizado entre los hallazgos perimétricos y los hallazgos mediante RM, en la fase aguda tras el TCE, lo que excede del propósito de esta tesis doctoral.

Sin embargo, en nuestro trabajo hemos podido comprobar que, si realizamos perimetrías automáticas seriadas mediante la estrategia perimétrica TOP a pacientes diagnosticados de TCE leve, podemos analizar la evolución en el tiempo de dichos defectos. Es llamativo ver como, en algunos casos, todavía encontramos discretas alteraciones perimétricas a los tres meses tras el TCE, a pesar de que, en conjunto, no hay diferencias estadísticas con el grupo control. Este dato nos debe hacer pensar acerca de la “transitoriedad” del trastorno funcional del sistema debido a la conmoción y por tanto, la “levedad” de este tipo de TCEs. Si revisamos los trabajos que aparecen publicados en la literatura científica, y analizamos los múltiples factores vasculares, celulares y bioquímicos que se desencadenan tras un traumatismo craneal^{(60)(61),(131),(198),(170)}, vemos como la conmoción cerebral es un complejo síndrome fisiopatológico resultado de la activación de una serie de respuestas tisulares y bioquímicas que intentan reparar la lesión inicial. Estos mecanismos derivan en un hipermetabolismo celular que conduce a una disfunción de receptores, generación de radicales libres de oxígeno y una activación de fenómenos inflamatorios y de mecanismos derivados del calcio. A esto se añade la disminución en los aportes energéticos debido a la isquemia postraumática, que genera un desequilibrio metabólico en ese intento del tejido de normalizar la homeostasis celular y, secundariamente, una depresión metabólica. Como hemos visto en la introducción, en seres humanos se ha detectado mediante PET decrementos en el metabolismo cerebral hasta 2 a 4 semanas tras un TCE. Por lo tanto, a pesar de que estamos hablando de una lesión en principio reversible, no resulta extraño que estemos observando discretas alteraciones funcionales en las pruebas perimétricas de algunos pacientes tres meses tras el traumatismo.

Un trabajo publicado por Zhang en *Neurology* este año, en el cual analiza la historia natural de 254 casos de hemianopsia homónima de diversas formas y etiologías, llega a unas interesantes conclusiones:⁽²³⁶⁾

La mayoría de las hemianopsias homónimas mejoraron durante las primeras semanas siguientes a la lesión cerebral. Del total de casos analizados, observaron que el 67% se recuperaron durante el primer mes; del grupo restante, el 50-60% mejoraron a los tres meses, y de los demás, sólo el 20% mejoraron perimétricamente entre los tres y los seis meses. Afirman que es bastante improbable la recuperación completa pasados 6 meses tras la lesión. Es llamativo el dato de que no encontraron correlación estadística entre ninguna característica del paciente, de la patología ni del defecto perimétrico con el estado final a las cuatro semanas de la lesión. El único factor que los autores encuentran asociado con una mejoría de los datos perimétricos es el tiempo transcurrido entre que se produce la lesión cerebral y la aplicación precoz de medidas rehabilitadoras.

En nuestro estudio, el porcentaje de pacientes en los que se encontró un valor de Defecto Medio por fuera del intervalo considerado normal (2, -2) a los tres meses tras el TCE, fue de 16.67% para el examen perimétrico del ojo derecho y 27.78% para el ojo izquierdo. El único patrón perimétrico que se puede identificar en este grupo de pacientes a los tres meses tras el traumatismo son defectos escotomatosos aislados, no habiéndose encontrado en ningún caso defectos hemianópsicos típicos secuelares, lo que nos habla a favor de la transitoriedad de la lesión anatómica de estos pacientes.

Si comparamos nuestros resultados con los obtenidos por Soustiel y colaboradores⁽¹⁸⁸⁾ en un grupo similar de individuos a los que se realizó potenciales evocados trigeminales y auditivos, observamos lo siguiente: a las 48 horas del traumatismo, se detectaron alteraciones estadísticamente significativas en las latencias de los componentes T3 y/o T5, y en las latencias entre picos T3-T2, en el 37.5% de los pacientes en los potenciales evocados trigeminales, y en las latencias inter-picos V-I, con estímulo aumentado, en el 27.5% de los casos en los potenciales evocados auditivos tronculares. En los potenciales evocados auditivos de latencia media, obtuvieron respuestas prolongadas en las latencias de las componentes NO, Na y Pa, en un 37.5% de los pacientes. En conjunto concluyeron que, combinando las tres pruebas neurofisiológicas, se podía detectar, a las 48 horas del TCE, alteraciones significativas

en el 70% de los pacientes. En nuestro trabajo, los defectos escotomatosos homónimos coincidentes test-retest en los primeros días tras el TCE, fueron encontrados en el 80.56% de los casos, con valores de defecto medio patológicos en el 69.4% de los ojos derechos y en el 83.3% de los ojos izquierdos, lo cual nos indica, en principio, una mayor sensibilidad de la perimetría frente a la combinación de pruebas neurofisiológicas. A los tres meses del traumatismo, el grupo de Soustiel encuentra latencias discretamente prolongadas en los intervalos T3-T2 y V-I, así como en la componente NO, sin especificar el porcentaje de casos, aunque solamente se correlacionan con la clínica postconmocional los hallazgos en la componente NO de los potenciales auditivos de latencia media. En nuestro grupo, permanecen alterados los valores de defecto medio en el 16.67% de los ojos derechos y en el 27.78% de los ojos izquierdos, siendo estadísticamente significativos sólo estos últimos. Los resultados nos muestran, por tanto, una respuesta y una recuperación funcional del sistema sensorial visual al TCE leve, mediante perimetría automática y TOP, similar al observado por Soustiel para el sistema auditivo mediante potenciales evocados de latencia media y corta, aunque con una mayor sensibilidad a favor de la perimetría.

Coincidimos con Zhang ⁽²³⁶⁾ en que los pacientes en los que encontramos defectos escotomatosos a los tres meses del TCE deberían, a lo mejor, ser objeto de un estudio mediante RM y de un seguimiento neuropsicológico a fin de detectar precozmente signos de síndrome postconmocional, y poder aplicar la terapia rehabilitadora más adecuada en su caso, pues ya hemos visto cómo tanto el síndrome postconmocional⁽⁸⁸⁾ como la posible secuela hemianóptica⁽²³⁶⁾ que ha sido descrita en alguna serie, tendrían repercusiones sociosanitarias y laborales, y, por tanto, económicas, importantes para estos individuos. No obstante, en nuestro grupo de estudio, no hemos detectado en ningún caso lesiones perimétricas secuelares que previsiblemente puedan interferir en su actividad social y laboral habitual.

Aunque con nuestros resultados, sin las imágenes de RM correspondientes, no podemos afirmar que nuestros pacientes padezcan algún grado leve de lesión axonal difusa, sí se plantea como bastante probable si nos remitimos a los estudios postmortem de Gean,⁽⁵⁹⁾ Oppenheimer,⁽¹⁵⁵⁾ Blumbergs^{(13),(14)} y tantos otros, que describen cómo pequeñas áreas de lesión axonal aparecen con frecuencia incluso en las formas más leves de TCE; así como a los estudios neurorradiológicos mediante RM de autores

como Mittl,⁽¹⁴³⁾ y Wallesch^{(216),(217)} entre otros, que describen lesiones hasta en un 30% de los pacientes con TCE leve y TC normal.

Si nos apoyamos en los trabajos de Povlishock⁽¹⁶⁴⁾ y Gennarelli⁽⁶⁰⁾ sobre las etapas fisiopatológicas de la lesión axonal postraumática, podemos suponer que el tejido cerebral de nuestros pacientes, según deducimos de su evolución clínica y perimétrica, padecería las alteraciones descritas en las fases denominadas “*lesión de membrana axonal y alteraciones del flujo de iones*” y “*lesión reversible de citoesqueleto*” (fases I y II respectivamente), con alteraciones en el flujo iónico axonal y en los mecanismos de despolarización de membrana, así como edemas axonales locales, sin llegar a una desconexión axonal. Estas lesiones serían, en principio, reversibles, aunque tendrían un tiempo variable de latencia y no darían manifestación en la TC.

En resumen, no podemos generalizar y definir todos los TCE leves como igual de “leves”. Hemos podido comprobar como la conmoción cerebral se manifiesta en la mayoría de pacientes con un traumatismo craneal considerado leve, en forma de alteraciones funcionales, más o menos transitorias, de los diversos sistemas sensoriales, y puede evidenciarse y analizarse de forma objetiva mediante pruebas diagnósticas de gran sensibilidad como, en nuestro caso, la perimetría automática.

Coincidimos con la mayoría de autores en que es necesario consensuar un protocolo diagnóstico para estos pacientes, y creemos que es adecuado considerar la perimetría automática una técnica diagnóstica útil en la detección de alteraciones funcionales visuales susceptibles de modificar el pronóstico y la calidad de vida de estos individuos, a fin de aplicar, de forma precoz, la terapia rehabilitadora más adecuada en cada caso.

En nuestro grupo de estudio hemos encontrado, mediante perimetría automática con estrategia TOP, leves alteraciones funcionales a nivel del sistema sensorial visual en aproximadamente un 20% de nuestros pacientes a los tres meses tras el traumatismo craneal. Hallazgos similares a nivel de lóbulo frontal de estos enfermos podría derivar, en algún caso, en alteraciones neurocognitivas posteriores o en un síndrome postconmocional que podría interferir en la actividad social y laboral habitual del paciente.

Creemos, por tanto, que el estudio mediante perimetría automática de los pacientes diagnosticados de TCE leve puede ser de gran interés, sobre todo a los tres

meses del traumatismo, tanto en el seguimiento evolutivo de su estado funcional visual, como en la indicación eficiente de otra serie de técnicas de neuroimagen, como las derivadas de la RM, fundamentalmente en pacientes que manifiesten una sintomatología postconmocional persistente.

La perimetría orientada por tendencias (TOP) muestra, a nuestro criterio, las características idóneas de sensibilidad, reproducibilidad, y rapidez necesarias para su aplicación en este tipo de pacientes.

No debemos olvidar, sin embargo, las limitaciones de esta prueba, ya que no resultaría adecuada en pacientes con cualquier tipo de patología ocular o del nervio óptico que pueda interferir en los resultados perimétricos, especialmente en el caso del glaucoma.

6.- CONCLUSIONES

La realización del estudio clínico propuesto nos ha llevado a la obtención de las siguientes conclusiones:

1.- Según ha quedado reflejado en el capítulo de resultados, en el grupo de edad estudiado el TCE leve se produce con más frecuencia a nivel del hemicráneo anterior, siendo la causa más habitual el accidente automovilístico. No se ha encontrado relación estadística entre la etiología y la localización del traumatismo.

2.- La exploración oftalmológica realizada a nuestro grupo de pacientes, no ha mostrado alteraciones que puedan interferir en los resultados perimétricos ni que puedan justificarse por el traumatismo. Las diferencias con el grupo control no han alcanzado la significatividad estadística.

3.- En el análisis perimétrico, mediante la estrategia TOP, realizado al grupo caso a la semana del TCE, se observa una disminución generalizada de la sensibilidad umbral retiniana, con un aumento del defecto medio en el 55.6% de los casos en el test y en un 75% de los casos en el retest. El estudio de la distribución de las desviaciones locales no muestra en general defectos escotomatosos profundos (de más de 10 dB). Se observa, así mismo, un incremento en la fluctuación de los umbrales, compatible con una fatiga neurológica, lo que ya de por sí es indicativo de trastorno en la conducción axonal. El examen perimétrico del grupo control no ha mostrado alteraciones de interés patológico, y las diferencias observadas entre ambos grupos en los dos primeros exámenes perimétricos han sido altamente significativas, lo que es indicativo de un claro estado de disfunción postraumática del sistema sensorial visual.

4.- En los pacientes con TCE leve, no es factible la identificación clara de patrones perimétricos típicos. En el 80.56% de los casos se observa defectos escotomatosos homónimos dispersos sobre todo en las zonas periféricas y superiores del campo visual, encontrándose además, en el 96.55% de ellos, afectación a ambos lados de la línea media vertical, lo que indica una multifocalidad. El 52.1% de los escotomas

encontrados se reproduce en el mismo punto en el retest, mientras que otros defectos se reproducen en áreas adyacentes del campo visual, lo que indica un focalidad topográfica del trastorno funcional.

5.- Los datos de MS y MD obtenidos a los tres meses del traumatismo reflejan que, en la mayoría de los casos, el sistema tiende hacia una recuperación funcional completa, lo cual es compatible con los estudios anatómicos y bioquímicos publicados acerca de la conmoción cerebral. Sólo se ha encontrado un valor de MD discretamente elevado en el 16.7% de los casos en el ojo derecho y en el 27.8% de los ojos izquierdos, siendo las diferencias entre ambos significativas desde el punto de vista estadístico, aunque no lo son al comparar los datos con los obtenidos del grupo control. Estos resultados son indicativos de que en algo más de un 20% de los casos puede persistir cierta alteración funcional residual.

6.- No hemos encontrado relación estadística entre la localización del TCE y el defecto perimétrico, lo cual se justifica por la coexistencia de otros mecanismos de lesión indirecta como son las contusiones de la masa encefálica contra la cara interna craneal y los mecanismos de lesión por distensión y cizallamiento.

7.- Los marcados hallazgos perimétricos en la mayoría de los casos a la semana de TCE leve, así como la persistencia de cierto grado de alteración en el campo visual en algo más del 20% de los pacientes a los tres meses del traumatismo, redundan en la importancia de la conmoción cerebral. De la misma forma, debemos intuir la existencia de alteraciones axonales similares a otros niveles del sistema nervioso central.

8.- La aplicación de la estrategia perimétrica TOP en los pacientes con TCE leve, excluyendo a aquellos con patología ocular previa o derivada del traumatismo, en especial la patología glaucomatosa, que pudiera interferir en los resultados perimétricos, puede ser de gran utilidad en la evaluación y seguimiento de pacientes con sintomatología postconmocional persistente a los tres meses del traumatismo. Presenta comparativamente una sensibilidad superior a las pruebas neurofisiológicas analizadas, como son los potenciales evocados visuales y auditivos. Así mismo, su elevada

especificidad, reproducibilidad y rapidez de ejecución, hace que la perimetría pueda servir como prueba de cribaje en este tipo de pacientes, en la indicación de otra serie de exploraciones más complejas y costosas como la RM.

7.- BIBLIOGRAFÍA

1. Abdel-Dayem HM, Abu-Judeh H, Kumar M, Atay S, Naddaf S, El-Zeftawy H, et al. SPECT brain perfusion abnormalities in mild or moderate traumatic brain injury. *Clin Nucl Med* 1998;23:309-317
2. Abou-Hamden A, Blumbergs PC, Scott G, Manavis J, Wainwright H, Jones N, et al. Axonal injury in falls. *J Neurotrauma* 1997;14:699-713
3. Alm A, Ehinger EJ. Retina. In: Kaufman PL, Alm A. *Adler Fisiología del Ojo*. Madrid: Mosby; 2004; 319-347
4. Alward WLM. Glaucoma. *Los Requisitos en Oftalmología*. Barcelona: Ed Harcourt; 2000: 56-102
5. Amunts K, Malikovic A, Mohlberg H, Schormann T, Zilles K. Brodmann's areas 17 and 18 brought into stereotaxic space –where and how variable?. *Neuroimage* 2000;11:66-84
6. Ashwin PT, Quinlan M. Interpreting binasal hemianopia: The importance of ocular examination. *Eur J Intern Med* 2006;17:144-145.
7. Atipo-Tsiba PWW, Borruat FX. Traumatic dysfunction of the optic chiasm. *Klin Monatsbl Augenheilkd* 2003;220:138-41.
8. Azzopardi P, Cowey A. Models of ganglion cell topography in the retina of macaque monkeys and their application to sensory cortical scaling. *Neuroscience* 1996; 72:617-625
9. Bazarian JJ, McClung J, Shah MN, Cheng YT, Flesher W, Kraus J. Mild traumatic brain injury in the United States, 1998-2000. *Brain Inj* 2005;19:85-91
10. Bebie H, Flammer J, Bebie TH. The acumulative defect curve separation of local and diffuse components of visual field damage. *A V Graefe's Arch Clin Exp Ophthalmol* 1989;227:9-12
11. Benavidez DA, Fletcher JM, Hannay HJ, Bland ST, Caudle SE, Mendelsohn DB, et al. Corpus callosum damage and interhemispheric transfer of information following closed head injury in children. *Cortex* 1999 35;35:315-336
12. Bernstein DM. Information processing difficulty long after self-reported concussion. *J Int Neuropsychol Soc* 2002;8:673-682

13. Blumbergs PC, Scott G, Manavis J, Wainwright H, Simpson DA, McLean AJ. Topography of axonal injury as defined by amyloid precursor protein and the sector scoring method in mild and severe closed head injury. *J Neurotrauma* 1995;12:565-572
14. Blumbergs PC, Scott G, Manavis J, Wainwright H, Simpson DA, McLean AJ. Staining of amyloid precursor protein to study axonal damage in mild head injury. *Lancet* 1994;344:1055-1056
15. Boake C, McCauley SR, Levin HS, Pedroza C, Contant CF, Song JX, et al. Diagnostic criteria for postconcussional syndrome after mild to moderate traumatic brain injury. *J Neuropsychiatry Clin Neurosci* 2005;17:350-356
16. Borruat FX, Maeder P. Sectoranopia after head trauma: Evidence of lateral geniculate body lesion on MRI. *Neurology* 1995;45:590-592
17. Brazis PW, Lee AG, Graff-Radford N, Desai NP, Eggenberger ER. Homonymous visual field defects in patients without corresponding structural lesions on neuroimaging. *J Neuroophthalmol* 2000;20:92-96
18. Brell M, Ibáñez J. Manejo del traumatismo craneoencefálico leve en España: encuesta multicéntrica nacional. *Neurocirugía* 2001;12:105-124
19. Bridge H, Clare S, Jenkinson M, Jezzard P, Parker AJ, Matthews PM. Independent anatomical and functional measures of the V1/V2 boundary in human visual cortex. *J Vis* 2005;5:93-102
20. Brooks WM, Stidley CA, Petropoulos H, et al. Metabolic and cognitive response to human traumatic brain injury: A quantitative Proton Magnetic Resonance Study. *J Neurotrauma* 2000;17:629-640
21. Bruce BB, Zhang X, Kedar S, Newman NJ, Biousse V. Traumatic homonymous hemianopia. *J Neurol Neurosurg Psychiatry* [serial on line] 2006 Mar [citado 8 Abril 2006]:11p. Disponible en URL:
http://jnp.bmjournals.com/cgi/rapidpdf/jnnp.2006.088799v1
22. Bynke H. Pituitary adenoms with ocular manifestations: Incidence of cases and clinical findings, 1946-1984. *Neurophthalmology* 1986;6:303-311
23. Callaway EM. Local circuits in primary visual cortex of the macaque monkey. *Annu Rev Neurosci* 1998;21:47-74

24. Callaway EM. Structure and function of parallel pathways in the primate early visual system. *J Physiol* 2005; 566:13-19
25. Casagrande VA, Ichida JM. Cuerpo geniculado lateral In: Kaufman PL, Alm A. *Adler Fisiología del Ojo*. Madrid: Mosby ; 2004:655-668
26. Cassidy JD, Carroll LJ, Peloso PM, Borj J, von Holst H, Holm L, et al.; WHO Collaborating Centre Task Force on Mild Traumatic Brain Trauma: Incidence, risk factors and prevention of mild traumatic brain injury: results of the WHO Collaborating Centre Task Force on Mild Traumatic Brain Trauma. *J Rehabil Med* 2004;43(suppl):28-60
27. Collins M, Lovell MR, Iverson GL, Ide T, Maroon J. Examining concussion rates and return to play in high school football players wearing newer helmet technology: a three-year prospective cohort study. *Neurosurgery* 2006;58:275-286
28. Croner LJ, Kaplan E. Receptive fields of P and M ganglion cells across the primate retina. *Vision Res* 1995; 35:7-24
29. Culotta VP, Sementilli ME, Gerold K, Watts CC. Clinicopathological heterogeneity in the classification of mild head injury. *Neurosurgery* 1996;38:245-250
30. Curcio CA, Allen KA. Topography of ganglion cells in human retina. *J Comp Neurol* 1990; 300:5-25
31. Chan JHM, Tsui EYK, Peh WCG, et al. Diffuse axonal injury: detection of changes in anisotropy of water diffusion by diffusion-weighted imaging *Neuroradiology* 2003;45:34-38
32. Chang EL, Bernardino CR. Update on orbital trauma. *Curr Opin Ophthalmol*. 2004;15:411-415
33. Chiu WT, Yeh KH, Li YC, YH, Chen HY, Hung CC. Traumatic brain injury registry in Taiwan. *Neurol Res* 1997;19:261-264
34. Dacey M. Primate retina: cell types, circuits and color opponency. *Prog Retin Eye Res* 1999; 18:737-763
35. Dacey RG, Alves W, Rimel R, Winn HR, Jane JA. The risk of serious neurosurgical complications after apparently minor head injury. *J Neurosurg* 1986;65:203-210
36. Deb S, Lyons I, Koutzoukis C. Neuropsychiatric sequelae one year after minor head injury. *J Neurol Neurosurg Psychiatry* 1998;65:899-902

37. Demirel S, Johnson CA. Incidence and prevalence of short wavelength automated perimetry deficits in ocular hypertensive patients. *Am J Ophthalmol* 2001; 131: 709-715
38. Denion E, Defoort-Dhellemmes S, Arndt CF, Hache JC. Quadruple sectoranopia. *J Fr. Ophthalmol* 2005;28:1137-1144
39. Diestelhort M, Weber J, Gau M. The follow-up of glaucoma with a reduced set of test points. In Wall M & Wild J (ed). *Perimetry Update 1992/1993*. Amsterdam: Kugler Publ; 1993; 147-148
40. Ding Y, Yao B, Lai Q, McAllister JP. Impaired motor learning and diffuse axonal damage in motor and visual systems of the rat following traumatic brain injury. *Neurol Res* 2001;23:193-202
41. Domingo Z, de Villiers JC. Post-traumatic chiasmatic disruption. *Br J Neurosurg* 1993;7:141-147.
42. Dubay HB, Cyrlin MN, Rosenshein JS, Tressler CS. Comparison of tendency oriented perimetry (TOP) fast strategy for program 32 and the glaucoma programs (G1, G2) on the Octopus perimeter vs. The Humphrey visual field analyzer program 24-2 in glaucoma suspects and glaucoma patients. *Invest Ophthalmol Vis Sci* 1999;40(suppl):S842
43. Duus BR, Lind B, Christensen H, Nielsen OA. The role of neuroimaging in the initial management of patients with minor head injury. *Ann Emerg Med* 1994;23:1279-1283
44. Ebeling U, Reulen HJ. Neurosurgical topography of the optic radiation in the temporal lobe. *Acta Neurochir (Wien)*. 1988;92:29-36.
45. Engel SA, Rumelhart DE, Wandell BA, Lee AT, Glover GH, Chichilnisky EJ, et al. fMRI of human visual cortex. *Nature* 1994; 369:525
46. Fabre K, Michiels I, Zeyen T. The sensitivity and specificity of TOP, FDP and GDX in screening for early glaucoma. *Bull Soc Belge Ophthalmol* 2000;275:17-23
47. Feuerman T, Wackym PA, Gade G; Becker DP. Value of skull radiography, head computed tomographic scanning, and admission for observation in cases of minor head injury. *Neurosurgery* 1988;22:449-453

48. Flammer J, Drance SM, Zulauf M. Differential lights threshold; the short-and-long-term- fluctuation in patients glaucoma, normal controls, and patients with suspected glaucoma. *Arch Ophthalmol* 1984;102:704-706
49. Flanagan J, Moss ID, Wild J, Hudson C, Prokopich L, Whitaker D et al. Evaluation of FASTPAC, a new strategy for threshold estimation with the Humphrey field analyzer. *Arch Ophthalmol* 1993;231: 465-469
50. Flanagan J, Wild J, Trope G. Evaluation of FASTPAC, a new strategy for thresholds estimation with the Humphrey field analyzer, in a glaucomatous population. *Ophthalmology* 1993;100: 949-954
51. Flik K, Lyman S, Marx RG. American collegiate men's ice hockey: an analysis of injuries. *Am J Sports Med* 2005;33:183-187
52. Florence SL, Kaas JH. Ocular dominance columns in area 17 of Old World macaque and talapoin monkeys: complete reconstructions and quantitative analyses. *Vis Neurosci* 1992; 8:449-462
53. Freed S, Hellerstein LF. Visual electrodiagnostic findings in mild traumatic brain injury. *Brain Inj* 1997;11:25-36
54. Fujino T, Kigazawa K, Yamada R. Homonymous hemianopia. A retrospective study of 140 cases. *Neurophthalmology* 1986;6:17-21
55. Gaetz M, Bernstein DM. The current status of electrophysiologic procedures for the assessment of mild traumatic brain injury. *J Head Trauma Rehabil* 2001;16:386-405
56. Gaetz M, Weinberg H. Electrophysiological indices of persistent post-concussion symptoms. *Brain Inj* 2000;14:815-832
57. Gale SD, Johnson SC, Bigler ED, Blatter DD. Nonspecific white matter degeneration following traumatic brain injury. *J Int Neuropsychol Soc* 1995;1:17-28
58. Garnett MR, Blamire AM, Rajagopalan B, Styles P, Cadoux-Hudson TA. Evidence for cellular damage in normal-appearing white matter correlates with injury severity in patients following traumatic brain injury. A magnetic resonance spectroscopy study. *Brain* 2000; 123,1403-1409
59. Gean AD. White matter shearing injury and brainstem injury. In: Gean AD (ed) *Imaging of Head Trauma*. Raven Press. New York; 1994; 207-248
60. Genarelli TA. Diffuse axonal injury: an important form of traumatic brain damage. *Neuroscientist* 1998;4:202-215

61. Genarelli TA. The pathobiology of traumatic brain injury. *Neuroscientist* 1997;3:73-81
62. Glaser JS. Anatomía del sistema sensorial visual. In: Glaser JS. *Neurooftalmología*. Barcelona: Masson-Salvat; 1993; I: 47-58
63. Gómez PA, Lobato RD, Lagares A, Alen JF. Trauma craneal leve en adultos. Revisión de la literatura. *Neurocirugía* 2000;11:351-363
64. Gómez PA, Lobato RD, Ortega JM, de la Cruz J. Mild head injury: Differences in prognosis among patients with a Glasgow Coma Scale of 13 to 15 and analysis of factors associated with abnormal CT findings. *Br. J Neurosurg* 1996;10:453-460
65. González de la Rosa M, Arias Puente A, Morales J, García Sánchez J. Diagnóstico precoz del glaucoma: El campo visual. In: Honrubia FM, García Sanchez J, Pastor JC et al. *Diagnóstico precoz del glaucoma*. Madrid: Sociedad Española de Oftalmología; 1997: 251-370
66. González de la Rosa M, Bron A, Morales J, Sponsel WE. TOP perimetry: A theoretical evaluation. *Vision Res* 1996;36 (Suppl Jermov):88
67. González de la Rosa M, González M, Aguilar J, Abreu A, Pareja A. Topographic classification of glaucomatous visual fields. *Arch Soc Esp Ophthalmol* 2002;77(2):87-94
68. González de la Rosa M, Martínez A, González M. Reproducibility of the TOP algorithm results versus the ones obtained with the bracketing procedure. In Wall M & Wild J (eds.) *Perimetry Update 1998/1999*. Amsterdam: Kugler Publ., 1999:51-58
69. González de la Rosa M, Martínez A, Sánchez M, Mesa C, Cordovés L, Losada MJ. Accuracy of the Tendency Oriented Perimetry (TOP) in the Octopus 1-2-3 Perimeter. *Perimetry Update 1996/1997*, Amsterdam, Kugler Publ. 1997:119-123
70. González de la Rosa M, Morales J, Dannheim F, Papst E & N, Sleiter T, Demailly P, et al. Multicenter evaluation of Tendency Oriented Perimetry (TOP) using the G1 Grid. *Europ J Ophthalmol* 2003;13:32-41
71. González de la Rosa M, Pareja A. Influence of the “fatigue effect” on the mean deviation measurement in perimetry. *Eur J Ophthalmol* 1997; 7(1): 29-34

72. González de la Rosa M, Rodríguez J, Rodríguez M. Flicker-TOP perimetry in normals, patients with ocular hypertension and early glaucoma. In Wall M & Wild J (eds). Perimetry Update 1998/1999. Amsterdam: Kugler Publ; 1999:59-66
73. González de la Rosa M. La exploración automática del campo visual. Madrid: Nilo Industria Gráfica; 1989
74. González de la Rosa M. Update on glaucoma diagnosis and follow-up. Arch Soc Esp Ophthalmol. 2003 ;78(6):299-314.
75. González M, Martínez Piñero A, Fariña FJ, Gonzalez de la Rosa M. Relation between the mean defect and the loss variance in TOP and bracketing perimetric strategies. Invest Ophthalmol Vis Sci 1999;40:S68
76. Gonzalez M. Perimetrías de modulación temporal y movimiento. Dependencias respecto a la percepción del contraste y resolución espacial. Aplicación al Diagnóstico precoz del glaucoma. La Laguna: Universidad de Canarias. 2002. 270 pp. Thesis Doctoralis
77. Gonzalez-Hernandez M, Morales J, Azuara-Blanco A, Sanchez JG, Gonzalez de la Rosa M. Comparison of diagnostic ability between a fast strategy, tendency-oriented perimetry, and the standard bracketing strategy. Ophthalmologica 2005;219:373-378.
78. Grupo de estudio del traumatismo craneoencefálico de la sociedad italiana de neurocirugía. Guías de práctica clínica sobre el tratamiento del traumatismo craneoencefálico leve en adultos. Neurocirugía 2006;17:9-13
79. Guerrero JL, Thurman DJ, Sniezek JE. Emergency department visits associated with traumatic brain injury: United States, 1995-1996. Brain Inj 2000;14:181-186
80. Gupta NK, Verma NP, Guidice MA, Kooi KA. Visual evoked response in head trauma: pattern-shift stimulus. Neurology 1986;36:578-581
81. Gutman I, Behrens MM, Odel J. Bilateral, central and centrocaecal scotomata due to mass lesions. Br J Ophthalmol 1984;68:336-342
82. Hans S, Jiang Y, Gu H, Rao H, Mao L, Cui Y, et al. The role of human parietal cortex in attention networks. Brain. 2004;127:650-659.
83. Harrington DO, Flocks M. The multiple-pattern method of visual field examination; a five-year evaluation of its effectiveness as a visual field screening technique. AMA Arch Ophthalmol. 1959;61(5):755-765.

84. Harrington DO. Campos Visuales. Texto y Atlas de Perimetría Clínica. Madrid: Panamericana Ed.;1983
85. Hejil A, Bengtsson B. Perimetric learning in glaucoma. *Perimetry update* 1994/1995. Amsterdam: Kugler Publications; 1995:59-61
86. Hendry SH, Reid RC. The koniocellular pathway in primate vision. *Annu Rev Neurosci* 2000; 23:127-153
87. Hodge CJ, Boakye M. Biological plasticity: the future of science in neurosurgery. *Neurosurgery* 2001;48:2-16
88. Hofman PA, Stapert SZ, van Kroonenburgh MJ, Jolles J, de Kruijk J, Wilmlink JT. MR imaging, single-photon emission CT, and neurocognitive performance after mild traumatic brain injury. *AJNR Am J Neuroradiol* 2001;22:441-449
89. Horikoshi NC, Osako M, Goto H, Tamura Y, Okano T. Reproducibility of tendency oriented perimetry (TOP) for the octopus perimeter. *Invest Ophthalmol Vis Sci Suppl* 1999;40:S68
90. Horn FK, Velten IM, Junemann A, Korth M. The full-field flicker test in glaucomas: influence of intraocular pressure and pattern of visual field losses. *Graefes Arch Clin Exp Ophthalmol* 1999; 237: 621-628.
91. Horton JC, Hoyt WF. The representation of the visual field in human striate cortex. A revision of the classic Holmes map. *Arch Ophthalmol* 1991;109:816-824
92. Hovda DA, Lee SM, Smith ML, Von Stuck S, Bergneider M, Kelly D. The neurochemical and metabolic cascade following brain injury: Moving from animal models to man. *J Neurotrauma* 1995;12:903-906
93. Hsiang JN, Yeung T, Yu AL, Poon WS. High-risk mild head injury. *J Neurosurg* 1997;87:234-238
94. Hubel DH, Wiesel TN. Ferrier lectura. Functional architecture of macaque monkey visual cortex. *Proc R Soc Lond B* 1977;198:1-59
95. Iverson GL, Lovell MR, Smith S, Franzen MD. Prevalence of abnormal CT-scans following mild head injury. *Brain Inj* 2000;14:1057-1061
96. Jantzen KJ, Anderson B, Steinberg FL, Scott JA. A prospective functional MR imaging study of mild traumatic brain injury in college football players. *Am J Neuroradiol* 2004;25:738-745

97. Jenkins A, Teasdale G, Hadley MDM, Mcpherson P, Rowan JO. Brain lesions detected by magnetic resonance imaging in mild and severe head injuries. *Lancet* 1986;2:445-446.
98. Jennett B, MacMillan R. Epidemiology of head injury. *Br Med J* 1981;282:101-104
99. Jeret JS, Mandell M, Anziska B, Lipitz M, Vilceus AP, Ware JA, et al. Clinical predictors of abnormality disclosed by computed tomography after mild head trauma. *Neurosurgery* 1993;32:9-16
100. Johnson CA, Shapiro L. A rapid heuristic test procedure for automated perimetry. *Perimetry update 1990/1991*. Amsterdam: Kugler Publ 1991;251-256
101. Kant R, Smith-Seemiller L, Isaac G, Duffy J. Tc-HMPAO SPECT in persistent post-concussion syndrome after mild head injury: comparison with MRI/CT. *Brain Inj* 1997;11:115-124
102. Kaolak-Salmon P, Guenot M, Tiliket C, Isnard J, Sindou M, Mauguier f, et al. Anatomy of optic nerve radiations as assessed by static perimetry and MRI after tailored temporal lobectomy. *Br J Ophthalmol*. 2000;84:884-889.
103. Kastner S, O'Connor DH, Fukui MM, Fehd HM, Herwig U, Pinsk MA. Functional imaging of the human lateral geniculate nucleus and pulvinar. *J Neurophysiol* 2004; 91:438-448
104. Kaufman PL, Alm A. *Adler Fisiología del Ojo. Aplicación Clínica*. Madrid: Elsevier España Ed.; 2004
105. Kay T, Harrington DE, Adams R. Definition of mild traumatic brain injury. *J Head Trauma Rehabil* 1993;8:86-87
106. Kinoshita T, Moritani T, Hiwatashi A, Wang HZ, Shrier DA, Numaguchi Y, et al. Conspicuity of diffuse axonal injury lesions on diffusion-weighted MR imaging. *Eur J Radiol*. 2005;56:5-11.
107. Kline LB. Progression of visual deffects in ischemic optic neuropathy. *Am J Ophthalmol* 1988;106:199-203
108. Klistomer AI, Graham SL, Grigg J, Balachandran C. Objective perimetry using the multifocal visual evoked potential in central visual pathway lesions. *Br J Ophthalmol* 2005;89:739-744
109. Kraus JF, Fife D. Incidence, external causes, and outcomes of work-related brain injuries in males. *J Occup Med* 1985;27:757-760

110. Kraus JF, McArthur DL, Silberman TA. Epidemiology of mild brain injury. *Semin Neurol* 1994;1:1-7
111. Kraus JF, McArthur DL. Epidemiologic aspects of brain injury. *Neurol Clin* 1996;14:435-450
112. Kraus JF, Nourjah P. The epidemiology of mild, uncomplicated brain injury. *J Trauma* 1988;28:1637-1643
113. Krauss H, Yee R, Foos R. Autoenucleation. *Surv Ophthalmol* 1984;29:179-187
114. Kulze JC, Stewart WC, Sutherland SE. Factors associated with a learning effect in glaucoma patients using automated perimetry. *Acta Ophthalmol (Copenh)* 1990;68:681-686
115. Kushner D. Mild Traumatic Brain Injury. Toward understanding manifestations and treatment. *Arch Intern Med* 1998;158:1617-1624
116. Lachkar Y, Barrault O, Lefrancois A, Demailly P. Rapid tendency oriented perimetry (TOP) with the Octopus visual field analyzer. *J Fr Ophtalmol* 1998;21(3):180-184
117. Landau K, Wichmann W, Valavanis A. The missing temporal crescent. *Am J Ophthalmol* 1995;119:345-349
118. Lavoie ME, Dupuis F, Johnston KM, Leclerc S, Lassonde M. Visual p300 effects beyond symptoms in concussed college athletes. *J Clin Exp Neuropsychol* 2004;26:55-73
119. Leff A. A historical review of the representation of the visual field in primary visual cortex with special referente to the neural mechanisms underlying macular sparing. *Brain Lang.* 2004;88:268-278.
120. Levin HS, Williams D; eisemberg HM, et al. Serial MRI and neurobehavioural findings after mild to moderate closed head injury. *J Neuro Neurosurg Psychiatry* 1997;55:255-262
121. Levin LA. Nervio óptico. In: Kaufman PL, Alm A. *Adler Fisiología del Ojo.* Madrid: Mosby; 2004; 603-638
122. Livingston DH, Loder PA, Koziol J, et al. The use of CT scanning to triage patients requiring admission following minimal head injury. *J Trauma* 1991;31:483-489

123. Livingstone MS, Hubel DH. Anatomy and physiology of a color system in the primate visual cortex.. *J Neurosci* 1984;4:309-356
124. Luco C, Hoppe A, Schweitzer M, Vicuña X, Fantin A. Visual field defects in vascular lesions of the lateral geniculate body. *J Neurol Neurosurg Psychiatry* 1992;55:12-15
125. Mackenzie RS. Profound retrograde amnesia following mild head injury: organic or functional? *Cortex* 2000;36:521-537
126. Maeda H, Nakamura M. A new rapid perimetric test with Dynamic strategy and a Tendency Oriented Perimetry (TOP) for the Octopus Perimeter. *Invest Ophthalmol Vis Sci (Suppl)* 1999;50:715-720
127. Malpeli JG, Schiller PH, Colby CL. Response properties of single cells in monkey striate cortex during reversible inactivation of individual lateral geniculate laminae. *J Neurophysiol* 1981; 46:1102-1119
128. Marchio PS, Previgliano IJ, Goldini CE, Murillo-Cabezas F. Traumatismo craneoencefálico en Buenos Aires: estudio epidemiológico prospectivo de base poblacional. *Neurocirugía* 2006;17:14-22
129. Mark AS, Phister SH, Jackson DE, Kolsky MP. Traumatic lesions of the suprasellar region: MR imaging. *Radiology* 1992 ;182:49-52.
130. Marshall LF, Gautille T, Klauber MR. The outcome of severe closed head injury. *J neurosurg (supl)* 1991;75:28-36
131. Marshall LF. Head injury: recent past, present and future. *Neurosurgery* 2000;47:546-561
132. Martin PR, White AJ, Goodchild AK, Wilder HD, Sefton AE. Evidence that blue-on cells are part of the third geniculocortical pathway in primates. *Eur J Neurosci* 1997; 9:1536-1541
133. Martínez Piñero A, Pareja A, Mantolán C, Sanchez M, Cordoves L, González de la Rosa M. Results of the Tendency Oriented Perimetry (TOP) in normal population. *Vision Res* 1996;36 (Suppl Jermov): 153
134. Martínez Piñero A, Pareja A, Mesa C, González de la Rosa M. Reproducibilidad y precisión de la perimetría TOP. *Arch Soc Esp Oftalmol* 1999;74:307-312

135. Martínez Piñero A, Rodríguez J, Serrano M, Gonzalez de la Rosa M. Reproducibility and accuracy of tendency oriented perimetry (TOP). *Invest Ophthalmol Vis Sci* 1998;39:S23
136. Massey EW, Schoenberg B. Foster Kennedy syndrome. *Arch Neurol* 1984;41:658-659
137. McCauley SR, Boake C, Pedroza C, Brown SA, Levin HS, Goodman HS, et al. Postconcussional disorder: Are the DSM-IV criteria an improvement over the ICD-10?. *J Nerv Ment Dis* 2005;193:540-550
138. McGowan JC, Yang JH, Plotkin RC, Grossman RI, Umile EM, McIntosh TK et al. Magnetization transfer imaging in the detection of injury associated with mild head trauma. *AJNR Am J Neuroradiol* 2000;21:875-880
139. Mehr SH, Herdes SL. Medicolegal applications of PET scans. *Neuro Rehabilitation* 2001;16:87-92.
140. Mejico LJ, Bergloeff J, Miller NR. Peripheral homonymous scotomas from a cavernous angioma affecting fibers subserving the intermediate region of the striate cortex. *Am J Ophthalmol* 2001;132:440-443
141. Miller NR, Newman NJ. Topical diagnosis of lesions in the visual sensory pathway. In: Walsh & Hoyt's *Clinical Neuro-ophthalmology*. Baltimore: Williams & Wilkins, 1998;I:237-386
142. Mills RP, Barnebey HS, Migliazzo CV, LI Y. Does saving time using FASTPAC or suprathreshold testing reduce quality of visual fields?. *Ophthalmology* 1994;101:1596-1603
143. Mittl RL, Grossman RI, Hiehle JF, Hurst RW, Kauder DR, Gennarelli TA, et al. Prevalence of MR evidence of diffuse axonal injury in patients with mild head injury and normal head CT findings. *Am J Neuroradiol*. 1994;15:1583-1589
144. Mohanty SK, Thompson W, Rakower S. Are CT scans for head injury patients always necessary? *J Trauma* 1991;31:801-805
145. Montgomery EA, Fenton GW, McClelland RJ, MacFlynn G, Rutherford WH. The psychobiology of minor head injury. *Psychol Med* 1991;21:375-384
146. Morales J, Hoffman RS, Abdul-Rahim AS. TOP perimetry in patients with neurological abnormalities of the visual pathway. *Invest Ophthalmol Vis Sci* 1997;38 (Suppl): 26

147. Morales J, Weitzman M, González de la Rosa M. A preliminary comparison between tendency oriented perimetry (TOP) and traditional threshold perimetry. *Ophthalmology* 2000;107:134-142
148. Morand S, Thut G, de Peralta RG, Clarke S, Khateb S, Landis T, et al. Electrophysiological evidence for last visual processing through the human koniocellular pathway when stimuli move. *Cereb Cortex* 2000; 10:817-825
149. Muñoz-Negrete FJ, Rebolleda G. Automated perimetry and neuro-ophthalmology. Topographic correlation. *Arch Soc Esp Oftalmol* 2002;77:413-28.
150. Nakamura H, Gattass R, Desimone R, Ungerleider LG. The modular organization of projections from areas V1 and V2 to areas V4 and TEO in macaques. *J Neurosci.* 1993;13:3681-3691.
151. Nell V, Yates DW, Kruger J. An extended Glasgow Coma Scale (GCS-E) with enhanced sensitivity to mild brain injury. *Arch Phys Med Rehabil* 2000;81:614-617
152. Nishi T Ueda T, Yukawa E, Ohta T, Hara Y. Traumatic optic neuropathy caused by blunt injury to the inferior orbital rim. *J Neuroophthalmol* 2006;26:44-46
153. O'Brien C, Poinosawmy S, Hitchings R. Evaluation of the Humphrey FASTPAC threshold program in glaucoma. *Br J Ophthalmol* 1994;78: 516-519
154. Ommaya AK. Head injury mechanisms and the concept of preventive management: a review and critical syntesis. *J Neurotrauma* 1995;12:527-546
155. Oppenheimer DR. Microscopic lesions in the brain following head injury. *J Neurol Neurosurg Psychiatry* 1968;31:299-306
156. Optic Neuritis Study Group. The clinical profile of optic neuritis. Experience of the optic niritis treatment trial. *Arch Ophthalmol* 1991;1673-1676
157. Pambakian A, Currie J, Kennard C. Rehabilitation strategies for patients with homonymous visual field defects. *J Neuro-Ophthalmol* 2005;25:136-142
158. Pareja A, González de la Rosa M, Pareja W, Sánchez M. Influence of the attention span on the perimetric fatigue effect. *Invest Ophthalmol Vis Sci* 1997;38 (Suppl): 2636
159. Parravano JG, Toledo A, Kucharczyk W. Dimensions of the optics nerves, chiasm, and tracts. MR quantitative comparison between patients with optic atrophy and normals. *J Comput Assist Tomogr* 1993; 17:688-690

160. Peli E. Field expansion for homonymous hemianopia by optically induced peripheral exotropia. *Optom Vis Sci.* 2000;77:453-464.
161. Perry VH, Oehler R, Cowey A. Retinal ganglion cells that project to the dorsal lateral geniculate nucleus in the macaque monkey. *Neuroscience* 1984; 12:1101-1123
162. Pitts, LH. The role of neuroimaging in minor head injury. *Ann Emerg Med* 1991;20:1387
163. Povlishock JT, Christmas CW. The pathobiology of traumatically induced axonal injury in animals and humans: a review of current thoughts. *J Neurotrauma* 1995;12:555-564
164. Povlishock JT, Erb DE, Astruc J. Axonal response to traumatic brain injury: reactive axonal change, deafferentation, and neuroplasticity. *J Neurotrauma* 1992;9(suppl 1):189-200
165. Povlishock JT. Traumatically induced axonal injury: pathogenesis and pathobiological implications. *Brain Pathol* 1992;2:1-12
166. Reche-Sainz JA, et al. Peripheral homonymous hemianopia. A case report. *Arch Soc Esp Oftalmol* 2005;80:475-478.
167. Remington LA. *Clinical anatomy of the visual system.* Londres: Elsevier Ed.; 2000;229-246
168. Ricker JH, Zafonte RD. Functional neuroimaging and quantitative electroencephalography in adult traumatic head injury: clinical applications and interpretative cautions. *J Head Trauma Rehabil* 2000;15:859-868
169. Rimel RW, Giordani B, Barth JT, Boll TJ, Jane JA. Disability caused by minor head injury. *Neurosurgery* 1981;9:221-228
170. Rink A, Fung KM, Trojanowski JQ, Lee VM, Neugebauer E, McIntosh TK. Evidence of apoptotic cell death after experimental traumatic brain injury in the rat. *Am J Pathol* 1995;147:1575-1583
171. Rizzo JF. Anatomy and physiology of the retina. In: Miller NR, Newman NJ. Walsh & Hoyt's. *Clinical Neuro-ophthalmology.* Baltimore: Williams & Wilkins ed; 1998; I:25-56

172. Rock WJ, Drance SM, Morgan RW. Visual field screening in glaucoma. An evaluation of the Armaly technique for screening glaucomatous visual fields. *Arch Ophthalmol.* 1973;89(4):287-290
173. Ruff R. Two decades of advances in understanding of mild traumatic brain injury. *J Head Trauma Rehabil* 2005;20:5-18
174. Sahuquillo J, Poca MA. Diffuse axonal injury after head trauma. A review. *Adv Tech Stand Neurosurg* 2002;27:23-86.
175. Sahuquillo J. Protocolos de actuación clínica en el traumatismo craneoencefálico (TCE) leve. Comentario a la publicación de las guías de la Sociedad Italiana de Neurocirugía. *Neurocirugía* 2006;17:5-8
176. Savino PJ, Paris M, Schatz NJ, Orr LS, Corbott JJ. Optic tract syndrome. *Arch Ophthalmol* 1978;96:656-663
177. Savola O, Pyhtinen J, Leino TK, Siitonen S, Niemela O, Hillbom M. Effects of head and extracranial injuries on serum protein S100B levels in trauma patients. *J Trauma* 2004;56:1229-1234
178. Scott-Delaney J, Puni V, Rouah F. Mechanisms of injury for concussions in university football, ice jockey, and soccer: a pilot study. *Clin J Sport Med* 2006;16:162-165
179. Schneider KS, Richter MC, Kastner S. Retinotopic organization and functional subdivisions of the human lateral geniculate nucleus: a high-resolution functional magnetic resonance imaging study. *J Neurosci* 2004; 24:8975-8985
180. Shackford SR, Wald S, Ross SE, Cogbill TH, Hoyt DB, Morris JA, et al. The clinical utility of computed tomographic scanning and neurologic examination in the management of patients with minor head injuries. *J Trauma* 1992;33:385-394
181. Shacklett DE, O'Connor PS, Dorwart RH, Linn D, Carter JE. Congruous and incongruous sectoral visual field defects with lesions of the lateral geniculate nucleus. *Am J Ophthalmol.* 1984;98:283-90.
182. Sharma AK, Goldberg I, Graham SL, Mohsin M. Comparison of the Humphrey swedish interactive thresholding algorithm (SITA) and full threshold strategies. *J Glaucoma* 2000;9:20-27

183. Shibuka TY, Feinberg SM, Mathog RH, Li KT, Kim SA, Stachler RJ, et al. Visual risks of facial fracture repair in the setting of traumatic optic neuropathy. *Arch Otolaryngol Head Neck Surg* 2006;132:258-264
184. Smith DH, Meaney DF, Lenkinski RE, Alsop DC, Grossman R, Kimura H, et al. New magnetic resonance imaging techniques for the evaluation of traumatic brain injury. *J Neurotrauma* 1995;12:573-577
185. Sommer MA, Wurtz RH. Composition and topographic organization of signals sent from the frontal eye field to the superior colliculus. *J Neurophysiol.* 2000;83:1979-2001
186. Sommer MA, Wurtz RH. Frontal eye field sends delay activity related to movement, memory, and vision to the superior colliculus. *J Neurophysiol* 2001;85:1673-1685
187. Son BC, Park CK, Choi BG, Kim EN, Choe BY, Lee KS, et al. Metabolic changes in pericontusional oedematous areas in mild head injury evaluated by 1H MRS *Acta Neurochir Suppl* 2000;76:13-16
188. Soustiel JF, Hafner H, Chistyakov AV, Barzilai A, Feinsod M. Trigeminal and auditory evoked responses in minor head injuries and post-concussion syndrome. *Brain Injury* 1995;9:805-813
189. Stamper RL, Lieberman MF, Drake MV. *Becker- Shaffer's. Diagnosis and Therapy of the Glaucomas.* Missouri: Ed Mosby; 1999: 121-171
190. Stein SC, Ross SE. The value of computed tomographic scans in patients with low-risk head injuries. *Neurosurgery* 1990;7:425-430
191. Stein SC, Ross SE. Mild head injury: A plea for routine early CT scanning. *J Trauma* 1993;33:11-13
192. Stein SC. Management of minor closed head injury. *Neurosurgery* 1996;6:108-115
193. Stranjalis G, Korfiatis S, Papapetron C, Kouyialis A, Bovitsis E, Psachoulia C, et al. Elevated serum S-100B protein as a predictor of failure to short-term return to work or activities after mild head injury. *J Neurotrauma* 2004;21:1070-1075
194. Strugar J, Sass KJ, Buchanan C, Spencer DD, Lowe DK. Long-term consequences of minimal brain injury: loss of consciousness does not predict memory impairment. *J Trauma* 1993;34:555-558

195. Swann IJ, MacMillan R, Strang I. Head injuries at an inner city accident and emergency department. *Injury* 1981;12:272-278
196. Takada S, Matsumoto C, Okuyama S, Iwagaki A, Otori T. Comparative evaluation of four strategies (Normal, 2Level, Dynamic, TOP) using the automated perimeter Octopus 1-2-3. In: Wall M & Will J (ed). *Perimetry Update 1998/1999*. Amsterdam: Kugler Publications; 1999;25-34
197. Tate RL, McDonald S, Lulham JM. Incidence of hospital-treated traumatic brain injury in an Australian community. *Aust N Z J Public Health* 1998;22:419-423
198. Teasdale GM, Graham DI. Craniocerebral trauma: Protection and retrieval of the neuronal population after injury. *Neurosurgery* 1998;43:723-737
199. Tenner MS, Trokel SL. Demonstration of the intraorbital portion of optic nerves by pneumoencephalography. *Arch Ophthalmol* 1968; 79:572-573
200. Thornhill S, Teasdale GM, Murray GD, McEwen J, Roy CW, Penny KI. Disability in young people and adults one year after head injury; prospective cohort study. *BMJ* 2000;321:1631-1635
201. Tobimatsu S, Celesia GG. Studies of human visual pathophysiology with visual evoked potentials. *Clin Neurophysiol* 2006 Mar; 1-20. [Epub ahead of print]
202. Tokutomi T, Hirohata M, Miyagi T, Abe T, Shigemori M. Posttraumatic edema in the corpus callosum shown by MRI. *Acta Neurochir Suppl* 1997;70:80-83
203. Tootell RB, Tsao D, Vanduffel W. Neuroimaging weighs in: humans meet macaques in "primate" visual cortex. *J Neurosci* 2003;23:3981-3989
204. Trahan DE, Ross CE, Trahan SL. Relationship among postconcussional-type symptoms, depression, and anxiety in neurologically normal young adults and victims of mild brain injury. *Arch Clin Neuropsychol* 2001;16:435-445
205. Trobe JD, Lorder ML, Schlezinger NS. Isolated homonymous hemianopia; a review of 104 cases. *Arch Ophthalmol* 1973;89:377-381
206. Van der Naalt J, Hew JM, van Zomeren AH, Sluiter WJ, Minderhoud JM. Computed tomography and magnetic resonance imaging in mild to moderate head injury: early and late imaging related to outcome. *Ann Neurol* 1999;46:70-78
207. Varney NR, Bushnell D. NeuroSPECT findings in patients with posttraumatic anosmia: a quantitative analysis. *J Head Trauma Rehabil* 1998;13:63-72

208. Vedy J, Queguiner P, Mouly A, Lagrange C, Riviere B. Le score perimetrique dans l'aire de Bjerrum. *Ophtalmologie* 1990 ;4 :295-297
209. Vidal Fernandez A, Garcia Feijoo J, Gonzalez-Hernandez M, Gonzalez De La Rosa M, Garcia Sanchez J. Primeros hallazgos con perimetria Pulsar en pacientes hipertensos oculares. *Arch Soc Esp Oftalmol* 2002; 77: 321-326.
210. Vincent G. Atlas de Perimetría Computerizada. Madrid: Ed IM & C.; 1994
211. Voller B, Auff E, Schnider P, Aichner F. To do or not to do? Magnetic Resonance Imaging in mild traumatic brain injury. *Brain Inj* 2001;15:107-115
212. Voller B, Benke T, BenedettoK, Schnider P, Auff E, Aichner F. Neuropsychological, MRI, and EEG findings after very mild traumatic brain injury. *Brain Inj* 1999;13:821-827
213. Walsh FB. Pathological-clinical correlations: Indirect trauma to the optic nerves and chiasm. *Invest Ophthalmol* 1966;5:433
214. Wall M, Punke SG, Stickney TL, Brito CF, Withrow KR, Kardon RH. SITA Standard in optic neuropathies and hemianopias: a comparison with full threshold teting. *Invest Ophthalmol Vis Sci* 2001;42:528-537
215. Wall M. Optic radiations and occipital cortex. In: Walsh & Hoyt's. *Clinical Neuro-ophthalmology*. Baltimore: Williams & Wilkins ed; 1998; I:121-152
216. Wallesch CW, Curio N, Galazky I, Jost S, Synowitz H. The neuropsychology of blunt head injury in the early postacute stage: effects of focal lesions and diffuse axonal injury. *J Neurotrauma* 2001;18:11-20
217. Wallesch CW, Curio N, Kutz S. Outcome after mild-to-moderate blunt head injury: effects of focal lesions and diffuse axonal injury. *Brain Inj* 2001;15:401-412
218. Watanabe M, Rodieck RW. Parasol and midget ganglion cells of the primate retina. *J Comp Neurol* 1989; 289:434-454
219. Weber J, Jaksche H. Craniocerebral trauma in sports. With recommendations for prevention. *Sportverletz Spotschaden* 1999;13:30-35
220. Weber J, Klimaschka T. Test time and efficiency of the dynamic strategy in glaucoma perimetry. *Ger J Ophthalmol* 1995;4(1):25-31
221. Wedekind C, Fischbach R, Pakos P, Terhaag D, Klug N. Comparative use of magnetic resonance imaging and electrophysiologic investigation for the prognosis of head injury. *J Trauma* 1999;47:44-49

222. Weijland A, Fankhauser F, Bebie Hans, Flammer J. Automated Perimetry. Visual Field Digest. USA: Haag-Streit publ, 2004.
223. Werner RA, Vanderzant CW. Multimodality evoked potential testing in acute mild closed injury. Arch Phys Med Rehabil 1991;72:31-34
224. Wild JM, Dengler-Harles M, Searle AE, O'Neill EC, Crews SJ. The influence of the learning effect on automated perimetry in patients with suspected glaucoma. Acta Ophthalmol (Copenh) 1989;67:537-545
225. Wild JM, Pacey IE, Hancock SA, Cunliffe IA. Between-algorithm, between-individual differences in normal perimetric sensitivity: full threshold, FASTPAC and SITA. Swedish Interactive Threshold Algorithm. Invest Ophthalmol Vis Sci 1999;40:1152-1161
226. Wild JM, Searle AE, Dengler-Harles M, O'Neill Ec. Long-term follow-up of baseline learning and fatigue effects in the automated perimetry of glaucoma and ocular hypertensive patients. Acta Ophthalmol (Copenh) 1991;69(2):210-216.
227. Wilensky JT, Joondeth BC. Variation in visual field measurements with an automated perimeter. Am J Ophthalmol 1984;97:328-331
228. Wilhelm H, Wilhelm B, Petersen D, Schmidt U, Schiefer U. Relative afferent pupillary defects in patients with geniculate and retrogeniculate lesions. Neuro-ophthalmology 1996;16:219-224
229. Williams DH, Levin HS, Eisenberg HM. Mild head injury classification. Neurosurgery 1990;27:422-428
230. Wong AMF, Sharpe JA. A comparison of tangent screen, goldmann, and humphrey perimetry in the detection and localization of occipital lesions. Ophthalmology 2000;107:527-544.
231. Wong RO, Stacy RC. Desarrollo de las proyecciones retinogeniculadas dependientes de la actividad visual. In: Kaufman PL, Alm A. Adler Fisiología del Ojo. Madrid: Mosby; 2004; 646-654
232. Yokota H, Kurokawa A, Otsuka T, et al. Significance of magnetic resonance imaging in acute head injury. J Trauma 1991;31:351-357
233. Young MJ, Lund RD. The retinal ganglion cells that drive the pupilloconstrictor response in rats. Brain Res 1998;787:191-202

234. Zeki S. Thirty years of a very special visual area, Area V5. *J Physiol* [seria on line] 2004 Mar [citado 11 Aril 2006];557:2p. Disponible en URL:
<http://jp.physoc.org/cgi/content/full/557/1/1>
235. Zhang X, Kedar S, Lynn MJ, Newman NJ, Biousse V. Homonymous hemianopias: clinical-anatomic correlations in 904 cases. *Neurology* 2006;66:906-910
236. Zhang X, Kedar S, Lynn MJ, Newman NJ, Biousse V. Natural history of homonymous hemianopia. *Neurology* 2006;66:901-905
237. Zimmerman RA, Bilaniuk LT, Hackney DB, et al. Head injury: early results of comparing CT and high-field MR. *Am J Neuroradiol* 1986;7:757-764

