

TESIS DOCTORAL

“LA ULTRASONOGRAFIA ENDOBRONQUIAL EN EL DIAGNÒSTIC I ESTADIFICACIÓ DEL CARCINOMA DE PULMÓ”

José Sanz Santos

Directors:

Felipe Andreo García

Juan Ruíz-Manzano

Eduard Monsó Molas

Departament de Medicina.

Facultat de Medicina.

Universitat Autònoma de Barcelona.

Any 2013.

Els Doctors FELIPE ANDREO GARCIA, EDUARD MONSÓ MOLAS i JUAN RUÍZ MANZANO informen que la Tesi Doctoral presentada per JOSÉ SANZ SANTOS, amb títol “LA ULTRASONOGRAFIA ENDOBRONQUIAL EN EL DIAGNÒSTIC i ESTADIFICACIÓ DEL CARCINOMA DE PULMÓ” i realitzada sota la seva direcció, compleix les exigències metodològiques i científiques per a ser defensada.

FELIPE ANDREO GARCIA EDUARD MONSÓ MOLAS JUAN RUÍZ MANZANO

Badalona, gener 2013

El treball "Representativeness of nodal sampling with endobronchial ultrasonography in non-small-cell lung cancer staging" que forma part d'aquesta tesi ha estat finançat pel projecte d'investigació "Estadificación nodal sistemàtica con ultrasonografía endobronquial lineal en el carcinoma pulmonar no microcítico" subvencionat per la Fundació Catalana de Pneumologia (FUCAP).

ÍNDEX:

I. INTRODUCCIÓ:

I.1. El càncer de pulmó:

- a. Diagnòstic no patològic**
 - i. Manifestacions clíniques**
 - ii. Mètodes de laboratori**
 - iii. Mètodes d'imatge i metabòlics**
- b. Diagnòstic patològic.**
 - i. Citologia d'esput.**
 - ii. Punció aspirativa transtoràcica.**
 - iii. Broncoscòpia flexible.**
 - iv. Tècniques quirúrgiques.**

I.2. Estadificació ganglionar del càncer de pulmó:

- a. Tècniques quirúrgiques.**
- b. L'Ultrasonografia endoscòpica.**

I.3. La Ultrasonografia endobronquial i la punció aspirativa transbronquial:

- a. La Ultrasonografia endobronquial.**
- b. La punció aspirativa transbronquial.**
- c. La punció aspirativa transbronquial dirigida per Ultrasonografia endobronquial.**

II. LA ULTRASONOGRAFIA ENDOBRONQUIAL EN EL DIAGNÒSTIC I ESTADIFICACIÓ DEL CARCINOMA DE PULMÓ:

II.1. Justificació

II.2. Objectius.

II.3. Hipòtesi.

II.4. Metodologia i resultats:

a. Metodologia general.

b. Metodologia i resultats estudi I.

c. Metodologia i resultats estudi II.

d. Metodologia i resultats estudi III.

II.5. Discussió.

II.6. Conclusions.

III. BIBLIOGRAFIA.

IV. ANNEX I: PUBLICACIONS INCLOSES A LA TESI.

V. ANNEX II: ALTRES PUBLICACIONS DEL DOCTORAND RELACIONADES AMB LA TESI.

VI. COMPENDI DE PUBLICACIONS.

ABREVIATURES:

BC: Bloc cel·lular

BF: Broncoscòpia flexible

CP: Carcinoma pulmonar.

CPNCP: Carcinoma pulmonar no cèl·lula petita.

CTA: Cèl·lules tumorals aïllades.

EGFR: Gen del receptor del factor de creixement epitelial

PATT: Punció aspirativa transtoràcica.

PATB: Punció aspirativa transbronquial.

PA-USE: Punció aspirativa dirigida per ultrasonografia endoscòpica.

PATB-tr-USEB: Punció aspirativa transbronquial en temps real dirigida per ultrasonografia endobronquial.

PET: Tomografia per emissió de positrons.

RIC: Rang interquartílic.

TC: Tomografia computeritzada.

UDR-CP: Unitat de diagnòstic ràpid de càncer de pulmó.

USE: Ultrasonografia endoscòpica.

USEB: Ultrasonografia endobronquial

USE-B-PA: Ultrasonografia endoscòpica esofàgica amb punció aspirativa guiada per broncoscopi.

VPN: Valor predictiu negatiu.

INTRODUCCIÓ

I.1.EL CÀNCER DE PULMÓ:

El càncer de pulmó va representar a 2008 el 13% (1.6 milions) de les malalties neoplàstiques a tot el món, essent la causa més freqüent de mortalitat per càncer amb un total de 1.4 milions de morts (18% de la mortalitat per càncer) [1]. Per sexes, el càncer de pulmó es la neoplàsia més freqüent a homes corresponent a una cinquena part dels nous casos de càncer i una quarta part de les morts per càncer. En dones el càncer de pulmó figura com la quarta neoplàsia més freqüent i la segona causa de mortalitat per càncer, només superada pel càncer de mama [2]. L'última classificació de l'Organització Mundial de la Salut dels tumors de pulmó [3] distingeix vuit categories. Els tumors més freqüents són els d'estirp epitelial que es poden classificar en tumors benignes i tumors malignes o carcinomes. Els carcinomes de pulmó (CP) des del punt de vista anatomopatològic es classifiquen en nou característiques. Tot i això, atenent a aspectes patològics, clínics i pronòstics, els CP més freqüents s'agrupen en dues famílies: el carcinoma pulmonar microcític o de cèl·lula petita i el carcinoma pulmonar no microcític o carcinoma pulmonar no cèl·lula petita (CPNCP). El CPNCP es subdivideix en carcinoma escatós, adenocarcinoma, carcinoma de cèl·lules grans i el carcinoma indiferenciat no microcític.

El consum actiu de tabac és la causa fonamental de CP. En l'actualitat es disposen de prou dades procedents d'estudis epidemiològics de tipus cas-control i de cohorts que demostren aquest paper fonamental del tabaquisme actiu en la gènesi del CP. Existeix una clara relació dosi-resposta, de manera que les persones més fumadores tenen major risc de desenvolupar un tumor.

Tot i aquest rol tan important del tabac s'estima que el 15% de homes i el 53% de dones amb CP son no fumadors [4]. En aquest tipus de pacients l'adenocarcinoma es el tipus histològic mes freqüent. A part del tabaquisme actiu, altres factors que s'han relacionat amb l'aparició del CP son l'exposició ambiental a fum de tabac, radó, asbest, metalls pesats i la coexistència de malaltia pulmonar prèvia (fonamentalment fibrosi pulmonar idiopàtica i la malaltia pulmonar obstructiva crònica).

a) DIAGNÒSTIC NO PATOLÒGIC:

i. Manifestacions clíniques:

El CP no presenta trets clínics específics i habitualment sol ser la manifestació de certs signes i símptomes amb troballes radiològiques anormals els que porten a la sospita diagnòstica.

Els símptomes d'un CP poden ser la conseqüència d'una afectació local broncopulmonar (tos persistent, pneumònies de repetició, hemoptisi,...) de la seva extensió a estructures circumdants (dolor costal, disfonia...) o a distància (metàstasi hepàtiques, cerebrals i òssies fonamentalment), o be l'aparició d'efectes sistèmics que solen ser inespecífics (quadre constitucional o síndromes paraneoplàstics).

Aproximadament només un 10% de pacients es troben asimptomàtics al moment del diagnòstic. La presència de símptomes sol indicar que el CP es troba en un estadi avançat.

ii. Mètodes de laboratori:

Els procediments bioquímics son d'escassa utilitat en el diagnòstic de CP. La presència d'hipercalcèmia i l'elevació d'enzims hepàtics es relacionen amb metàstasi òssies i hepàtiques respectivament. Els marcadors tumorals són substàncies produïdes pel carcinoma o per les cèl·lules hostes en relació al carcinoma. Poden ser determinades a sèrum i altres fluïds (líquid pleural, esput...), tenen un moderat valor orientatiu en el diagnòstic de CP i no poden ser recomanades per al seu ús rutinari. Alguns marcadors tenen relació amb el grau d'extensió de la malaltia i per tant tenen significat pronòstic però poques vegades aquesta informació és independent de l'estadificació TNM.

iii. Mètodes d'imatge i metabòlics:

Les manifestacions radiològiques dels CP tenen relació amb la mida i la localització anatòmica dels tumors. A la radiografia simple de tòrax el tumor es pot manifestar com un nòdul pulmonar, una massa pulmonar, una afectació de l'espai aeri, un eixamplament hiliar o mediastínic o una lesió de pleura o paret toràcica.

D'altra banda, a vegades la troballa radiològica no es el tumor en si mateix sinó la conseqüència d'aquest, fonamentalment a conseqüència la seva relació anatòmica amb les vies aèries. En aquestos casos la presentació a la radiografia simple pot ser en forma de pneumònia obstructiva o atelèctasi.

La tomografia computeritzada (TC) de tòrax es una tècnica radiològica superior a la radiografia simple de tòrax per a la detecció de lesions pulmonars. Als tumors de pulmó, la TC te un paper important tant en la diferenciació entre tumors benignes i malignes com a l'estadificació del CP. En aquest sentit, la TC

permet avaluar la mida i localització del tumor i la seva relació amb estructures veïnes, la presència de adenopaties hiliars i mediastíniques, i de metàstasi pulmonars, hepàtiques, òssies o suprarenals [5]. La tomografia d'emissió de positrons amb 2F18-deoxi-Dglucosa (PET-FDG) es una tècnica de medicina nuclear que permet discriminar les lesions en funció de la seva activitat metabòlica. El seu ús s'ha demostrat útil a l'hora de discriminar nòduls malignes de nòduls de causa benigna. Quan s'utilitza de forma combinada amb la TC (PET-TC) augmenta la fiabilitat de l'última pel que fa a l'estadificació del CP [6].

b) DIAGNÒSTIC PATOLÒGIC:

Tenint en compte que la presència de un CP comporta unes implicacions importants per al pacient, el diagnòstic d'aquesta malaltia no es pot basar únicament en la sospita clínic-radiològica. Així doncs, tret dels casos en que per l'edat o per la presència de comorbiditats es desestimi l'ús de tècniques invasives, sempre s'ha de dur a terme una confirmació patològica.

i. Citologia d'esput:

L'examen citològic d'esput (expectorat o aspirat, espontani o induït) es el mètode menys invasiu de diagnòstic de CP. La sensibilitat de la citologia d'esput en general es baixa i guarda relació amb el nombre de mostres, el processament de la mostra, la mida del tumor i la posició central del mateix. Les característiques dels pacients associades a una citologia d'esput positiva son: valor baix de FEV1 (volum expiratori forçat en 1 segon), tumors grans (mes de 2.4 cm de diàmetre), localització central i estirp escatosa [7]. L'aparició

de tècniques d'endoscòpia respiratòria ha relegat aquesta tècnica citològica a ésser només complementària.

ii. Punció aspirativa transtoràcica:

La punció aspirativa transtoràcica (PATT) amb agulla fina es una tècnica mínimament invasiva que s'utilitza en el diagnòstic de CP des de fa més d'un segle [8]. Amb l'aparició de la TC toràcica la sensibilitat de la PATT ha millorat considerablement, de manera que a les lesions perifèriques la sensibilitat de la PATT es superior a la de la broncoscòpia. El rendiment diagnòstic de la tècnica guarda relació amb la mida de la lesió i la seva localització perifèrica. Queden exclosos de la PATT les lesions en les que s'interposa l'escàpula, els grans vasos o les estructures mediastíniques. Les complicacions sèries son rares i en general es poden evitar amb l'ús d'agulles ultrafines. La complicació mes comú es el pneumotòrax, que en menys d'una tercera part dels casos requereix drenatge pleural [9].

iii. Broncoscòpia flexible:

La broncoscòpia flexible (BF) és el mètode diagnòstic principal en pacients amb sospita de CP. La BF no sols permet el diagnòstic mitjançant la presa de mostres citològiques i/o histològiques sinó que a més permet l'estadificació de tumors centrals segons la seva relació anatòmica amb la carina traqueal així com l'estadificació ganglionar mediastínica mitjançant la tècnica de la punció aspirativa transbronquial (PATB) "cega" o convencional. La rendibilitat diagnòstica de la BF depèn de la localització del tumor (central (endoscòpicament visible) o perifèrica (no endoscòpicament visible), del tipus

de tècnica de presa de mostra (biòpsies o tècniques citològiques) i, en el cas dels tumors perifèrics, de la mida de la lesió (> a 2 cm o < a 2 cm). Les lesions centrals es podem manifestar com a tumors endobronquials exofítics, disseminació submucosa o compressió extrínseca. Les tècniques broncoscòpiques de presa de mostres inclouen el broncoaspirat, el lavatge broncoalveolar, la PATB, el raspallat citològic, la biòpsia bronquial i la biòpsia transbronquial. El rendiment de la BF en les lesions perifèriques es pot millorar mitjançant l'ús de ultrasonografia endobronquial radial [10] i/o fluoroscòpia [11].

La sensibilitat global de la citologia d'esput en el diagnòstic de CP es de 66% amb una especificitat del 99%. La PATT té una sensibilitat del 90% que disminueix en lesions menors a 2cm de diàmetre. En el cas de la BF la sensibilitat general per a lesions endobronquials es del 88% i del 34% i 63% en lesions perifèriques segons siguin de menys o de més de 2cm de diàmetre respectivament [7].

iv. Tècniques quirúrgiques:

De vegades no es pot assolir un diagnòstic anatomopatològic mitjançant els procediments anteriorment descrits. En aquests casos els pacients han de ser sotmesos a tècniques quirúrgiques, entre les quals es troben la toracoscòpia (amb o sense assistència de vídeo), la toracotomia, la mediastinoscòpia i la mediastinostomia.

I.2. ESTADIFICACIÓ GANGLIONAR DEL CÀNCER DE PULMÓ:

Per l'estadificació de les neoplàsies sòlides s'utilitzen les classificacions tumor, gangli, metàstasi (TNM) que es basen en l'extensió anatòmica. Aquestes classificacions utilitzen tres paràmetres: l'extensió i la localització del tumor primari (T), l'absència o presència d'afectació ganglionar (N) i l'absència o presència de metàstasi a distància (M).

L'última classificació TNM per al CP (7^a edició, 2009) [12] ha estat elaborada per l'Associació Internacional per a l'Estudi del Càncer de Pulmó (IASLC) (Taules 1 a 4, Figures 1 a 3). Aquesta edició agrupa els ganglis mediastínic en estacions ganglionars definides per límits anatòmics precisos fàcils de reconèixer per tècniques d'imatge i per inspecció durant les exploracions invasives o la toracotomia (Taula 5, Figura 4). Segons la localització de les adenopaties, el paràmetre N té tres graus d'extensió: pulmonar-hiliar (N1), mediastínica ipsilateral (N2) i mediastínica-hiliar contralateral o supraclavicular (N3).

En els pacients en què el tumor és ressecable, en absència de metàstasi a distància, l'afectació ganglionar mediastínica (N) determina el tractament. Les guies de pràctica clínica sobre estadificació clínica del CP [13] recomanen la confirmació anatomopatològica de les alteracions radiològiques o metabòliques suggerents d'afectació ganglionar mediastínica. Tradicionalment s'han utilitzat procediments quirúrgics i, en menor grau, la PATT guiada per TC i la PATB convencional guiada per broncoscòpia. Als últims anys l'aparició de la ultrasonografia endoscòpica ha significat un avenç de las tècniques d'estadificació mínimament invasives no quirúrgiques.

Taula 1: Component Tumor Primari (T) de la 7a classificació TNM de tumors pulmonars i pleurals (2009)

TX	El tumor primari no pot esser avaluat o tumor provat per l'existència de cèl·lules tumorals malignes a esput o rentats bronquials però no visualitzat per mètodes d'imatge o broncoscòpia
T0	Sense evidència de tumor primari
Tis	Carcinoma in situ
T1	Tumor de ≤ 3 cm de diàmetre major, envoltat de pulmó o pleura visceral, sense evidència broncoscòpica d'invasió mes proximal del bronqui lobar
	T1a: Tumor de ≤ 2 cm de diàmetre major
	T1b: Tumor >2 cm però < 3 cm de diàmetre major
T2	Tumor > 3 cm però ≤ 7 cm de diàmetre major o un tumor amb qualsevol de les següents característiques: <ul style="list-style-type: none"> ▪ afecta al bronqui principal, a 2 o més cm de distància de la carina principal ▪ invadeix la pleura visceral ▪ associat a atelèctasis o pneumonitis obstructiva que s'extén fins la regió hiliar però no afecta al pulmó sencer.
	T2a: Tumor > 3 cm però ≤ 5 cm de diàmetre major
	T2b: Tumor >5 cm però ≤ 7 cm de diàmetre major
T3	Tumor > 7 cm o de qualsevol mida que invadeix directament alguna de les següents estructures: <ul style="list-style-type: none"> ▪ Paret toràcica incloent tumors del sulcus superior ▪ Diafragma ▪ Nervi frènic ▪ Pleura mediastínica ▪ Pericardi parietal <p>O un tumor a menys de 2 cm de la carina principal però sense envair-la</p> <p>O l'existència de nòdul(s) tumoral(s) separat(s) del tumor primari al mateix lòbul</p> <p>O atelèctasi associada a tumor primari al mateix lòbul</p>
T4	Tumor de qualsevol mida que invadeix alguna de les següents estructures: <ul style="list-style-type: none"> ▪ Mediastí ▪ Cor ▪ Grans vasos ▪ Tràquea ▪ Nervi recurrent laringi ▪ Esòfag ▪ Cos vertebral ▪ Carina <p>O l'existència de nòdul(s) tumoral(es) separat(s) del tumor primari, a un lòbul diferent del pulmó homolateral.</p>

Taula 2: Component ganglionar (N) de la 7a classificació TNM de tumors pulmonars i pleurals (2009)

NX	Els ganglis regionals no poden esser avaluats
N0	No hi han metàstasi ganglionars limfàtiques regionals
N1	Metàstasi a ganglis limfàtics peribronquials homolaterals i/o hiliars homolaterals i intrapulmonars, incloent l'afectació per extensió directa
N2	Metàstasi a ganglis limfàtics mediastínic homolaterals i/o subcarinals
N3	Metàstasi a ganglis limfàtics mediastínic contralaterals, hiliars contralaterals, escalènics homolaterals o supraclaviculars homolaterals o contralaterals.

Taula 3: Component metàstasi a distància (M) de la 7a classificació TNM de tumors pulmonars i pleurals (2009).

MX	Les metàstasi a distància no poden esser avaluades
M0	No hi ha metàstasi a distància
M1	Hi ha metàstasi a distància
	M1a: <ul style="list-style-type: none"> ▪ Existència de nòdul(s) tumoral(s) a un lòbul del pulmó contralateral ▪ Tumor amb nòduls pleurals o embassament pleural (o pericàrdic) maligne
	M1a: Hi ha metàstasi a distància

Taula 4: Estadis segons la descripció dels components TNM (adaptat de Detterbeck FC et al. [14])

T/M	Subgrup	N0	N1	N2	N3
T1	T1a	Ia	Ila	Illa	IIIb
	T1b	Ia	Ila	Illa	IIIb
T2	T2a	Ib	Ila	Illa	IIIb
	T2b	Ila	Ilb	Illa	IIIb
T3	T3 >7cm	Ilb	Illa	Illa	IIIb
	T3 inv ¹	Ilb	Illa	Illa	IIIb
	T3satl ²	Ilb	Illa	Illa	IIIb
T4	T4 inv ¹	Illa	Illa	IIIb	IIIb
	T4 ipsi nod ³	Illa	Illa	IIIb	IIIb
M1	M1a contra nod ⁴	IV	IV	IV	IV
	M1a pl disem ⁵	IV	IV	IV	IV
	M1b	IV	IV	IV	IV

¹Per invasió

²Per nòdul satèl·lit al mateix lòbul

³Per nòdul satèl·lit al mateix pulmó

⁴Per nòdul satèl·lit al pulmó contralateral

⁵Per disseminació pleural

Figura 1: Representació gràfica estadis 0-IIb (extret de Detterbeck FC et al [14])

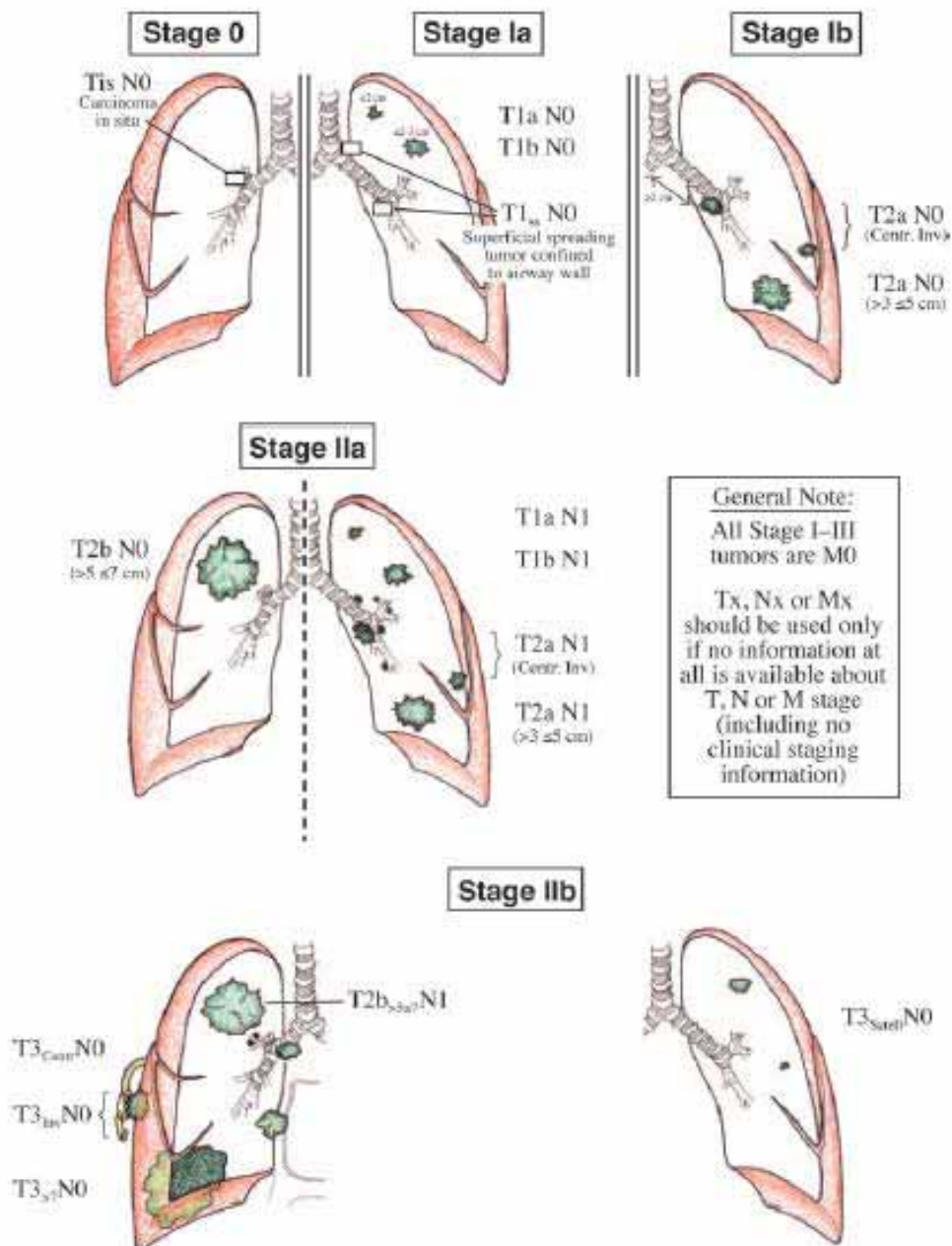


Figura 2: Representació gràfica estadis IIIa-IIIb (extret de Detterbeck FC et al [14])

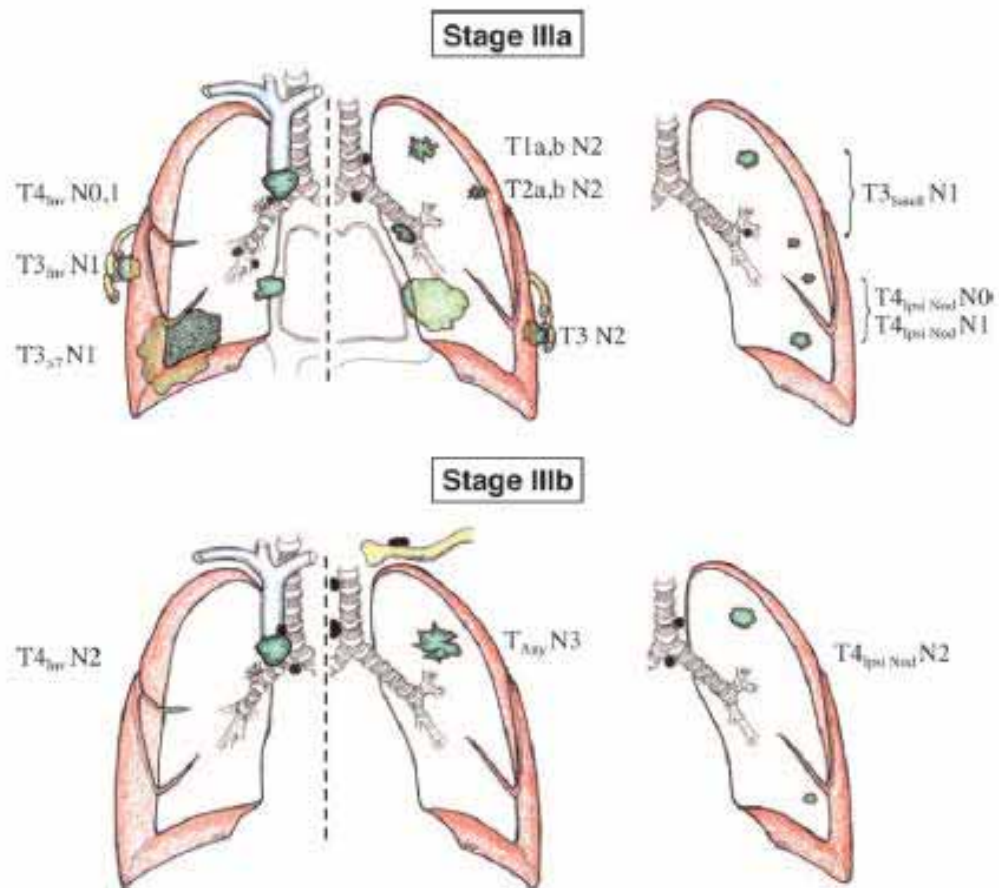
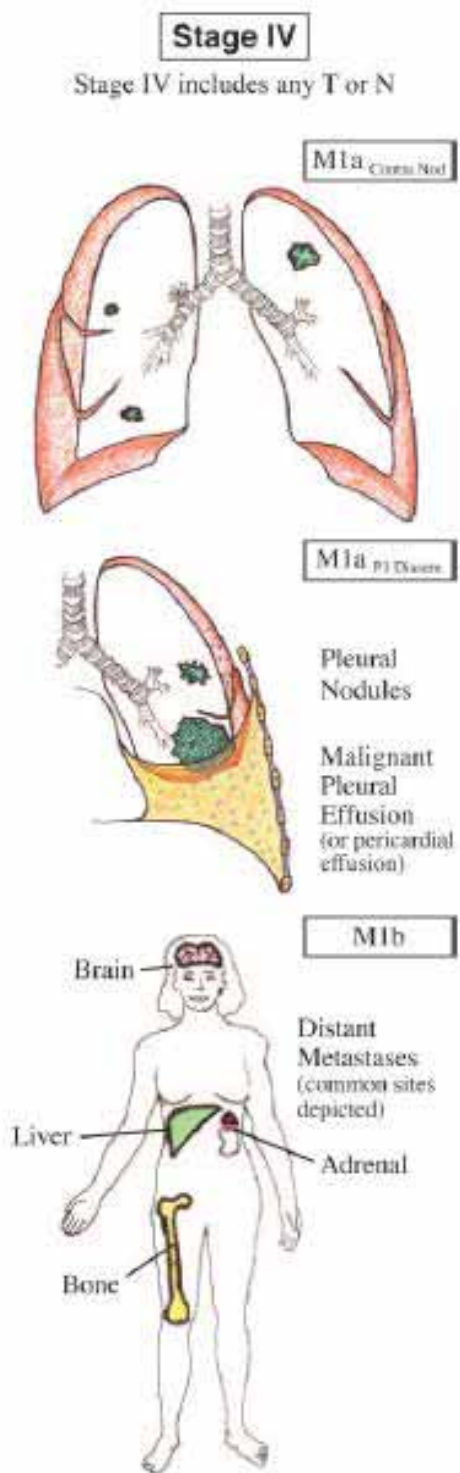


Figura 3: Representació gràfica estadis IV (extret de Detterbeck FC et al [14])



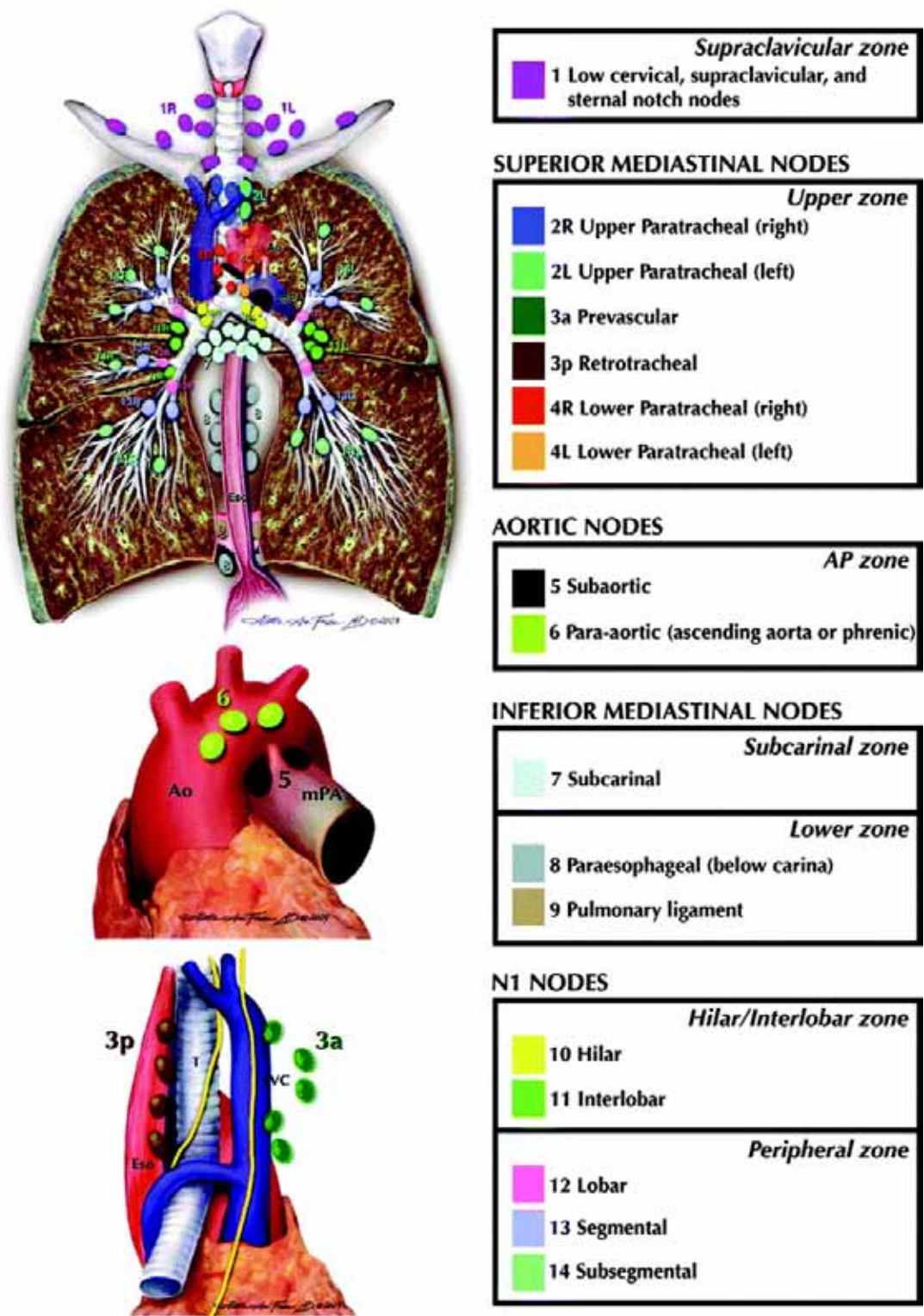
Taula 5: Estacions ganglionars mediastíniques i límits anatòmics segons la proposta de l'última classificació TNM pel càncer de pulmó (adaptat de Rusch et al. [12])

<p>Estació 1: Cervicals baixos i supraclaviculars</p>	<p><u>Límit superior:</u> marge inferior del cartíl·lag cricoide</p> <p><u>Límit inferior:</u> les clavícules bilateralment i, a la línia mitja, la vora superior del manubri esternal.</p> <p>La línia mitja de la tràquea serveix de límit: els ganglis situats a la dreta s'anomenen 1R i els situats a l'esquerre 1L.</p>
<p>Estació 2: Paratraqueals alts</p>	<p>2R: <u>Límit superior:</u> àpex del pulmó dret i espai pleural i a la línia mitja la vora superior del manubri esternal. <u>Límit inferior:</u> intersecció del marge caudal de la vena innominada amb la tràquea.</p> <p>2L: <u>Límit superior:</u> àpex del pulmó esquerre i espai pleural i a la línia mitja la vora superior del manubri esternal. <u>Límit inferior:</u> vora superior de la crosa aòrtica.</p>
<p>Estació 3: Prevasculars i retrotraqueals</p>	<p>3a Prevascular: A la dreta: <u>Límit superior:</u> àpex del tòrax <u>Límit inferior:</u> alçada de la carina. <u>Límit anterior:</u> cara posterior de l'esternó <u>Límit posterior:</u> vora anterior de la vena cava superior.</p> <p>3a Prevascular: A l'esquerre: Límit superior: àpex del tòrax Límit inferior: alçada de la carina. Límit anterior: cara posterior de l'esternó Límit posterior: artèria caròtida esquerre.</p>

<p>Estació 3: Prevasculars i retrotraqueals</p>	<p>3p: Retrotraqueals: <u>Límit superior:</u> àpex del tòrax <u>Límit inferior:</u> alçada de la carina</p>
<p>Estació 4: Paratraqueals baixos</p>	<p>4R: Inclouen els paratraqueals drets i els pretraqueals que s'estenen fins a la vora esquerra de la tràquea. <u>Límit superior:</u> intersecció del marge caudal de la vena innominada amb la tràquea. <u>Límit inferior:</u> vora inferior de la vena àcigos.</p> <hr/> <p>4L: inclouen ganglis a l'esquerra de la vora esquerra de la tràquea fins al lligament arteriós. Límit superior: marge superior de la crosa aòrtica Límit inferior: vora superior de l'artèria pulmonar esquerra</p>
<p>Estació 5: Subaòrtics (finestra aortopulmonar)</p>	<p>Ganglis subaòrtics, laterals al lligament arteriós: <u>Límit superior:</u> marge superior de l'arc aòrtic <u>Límit inferior:</u> vora superior de l'artèria pulmonar esquerra</p>
<p>Estació 6: Paraaòrtics (aorta ascendent o frènics)</p>	<p>Ganglis anteriors i laterals a l'aorta ascendent i a la crosa aòrtica. <u>Límit superior:</u> una línia tangencial a la vora superior de la crosa aòrtica <u>Límit inferior:</u> la vora inferior de la crosa aòrtica.</p>
<p>Estació 7: Subcarinals</p>	<p><u>Límit superior:</u> la carina traqueal <u>Límit inferior:</u> la vora superior de bronqui del lòbul inferior a l'esquerra i la vora inferior del bronqui intermediari a la dreta.</p>

<p>Estació 8: Paraesofàgics</p>	<p>Ganglis adjacents a la paret esofàgica a la dreta i la esquerra de la línia mitja, excloent-ne els subcarínals. <u>Límit superior:</u> la vora superior de bronqui del lòbul inferior a l'esquerra i la vora inferior del bronqui intermediari a la dreta <u>Límit inferior:</u> el diafragma.</p>
<p>Estació 9: Lligament pulmonar</p>	<p>Ganglis al voltant del lligament pulmonar. <u>Límit superior:</u> la vena pulmonar inferior. <u>Límit inferior:</u> el diafragma.</p>
<p>Estació 10: Hiliars</p>	<p>Ganglis adjacents a l'esperó de divisió de bronquis principals i vasos hiliars incloent la porció proximal de les venes pulmonars i les artèries pulmonars principals. <u>Límit superior:</u> el marge inferior de la vena àcigos a la dreta i el marge superior de l'artèria pulmonar a l'esquerra. <u>Límit inferior:</u> la regió interlobar (bilateral)</p>
<p>Estació 11: Interlobars</p>	<p>Entre l'origen dels bronquis lobars: 11s: entre el bronqui del lòbul superior dret i el bronqui intermediari a la dreta 11i: entre el bronqui del lòbul mig i el bronqui del lòbul inferior dret a la dreta</p>
<p>Estació 12: Lobars</p>	<p>Adjacents als bronquis lobars</p>
<p>Estació 13: Segmentaris</p>	<p>Adjacents als bronquis segmentaris</p>
<p>Estació 14: Subsegmentaris</p>	<p>Adjacents als bronquis subsegmentaris</p>

Figura 4: Estacions ganglionars mediastínicas segons l'última classificació TNM de l'IASLC (extret de Rusch et al [12]).



a) TÉCNIQUES QUIRÚRGIQUES:

Les tècniques quirúrgiques d'estadificació ganglionar mediastínica inclouen la mediastinoscòpia cervical, la mediastinotomia, la mediastinoscòpia cervical ampliada, la limfadenectomia mediastínica guiada per vídeo, la limfadenectomia mediastínica transcervical ampliada i la toracoscòpia.

La mediastinoscòpia cervical permet explorar les estacions ganglionars prevasculars, paratraqueals dretes i esquerres, superiors i inferiors i l'estació subcarinal. El requeriment mínim acceptable per considerar una mediastinoscòpia com a apropiada es la biòpsia de al menys un gangli de les estacions paratraqueals baixes dreta i esquerra i subcarinal [15]. En els tumors localitzats al pulmó esquerre cal ampliar l'exploració fins a les estacions ganglionars paraaòrtica i finestra aorto-pulmonar. Aquestes dues estacions ganglionars son accessibles mitjançant la mediastinostomia paraesternal esquerra i la mediastinoscòpia cervical ampliada.

La sensibilitat global de la mediastinoscòpia per detectar metàstasi ganglionars en el CP es del 80% amb un valor predictiu negatiu (VPN) del 90%. La taxa de complicacions és del 2% amb una mortalitat del 0.08% [13]. Les complicacions més freqüents son la lesió del nervi recurrent laringi, la lesió de l'esòfag, de l'arbre traqueobronquial o el sagnat.

L'adaptació d'una càmera de vídeo al mediastinoscopi ha fet evolucionar la tècnica. S'han descrit dues formes de limfadenectomia mediastínica guiada per vídeo que son equivalents a la dissecció ganglionar mediastínica guiada per

toracotomia: la limfadenectomia mediastínica assistida per vídeo V (AMLA, *video-assisted mediastinoscopic lymphadenectomy*) i la limfadenectomia mediastínica transcervical ampliada (TEMLA, *transcervical extended mediastinal lymphadenectomy*). La limfadenectomia mediastínica guiada per vídeo es una extensió de la mediastinoscòpia cervical que permet la resecció en bloc de les estacions subcarinal, paratraqueal dreta superior i inferior i ganglis hiliars drets així com la dissecció de l'estació paratraqueal esquerra i ganglis hiliars esquerres [16]. La limfadenectomia mediastínica transcervical ampliada aconsegueix l'exèresi de ganglis de totes les estacions tret de l'estació del lligament pulmonar i els ganglis paratraqueals esquerres baixos més distals.

La toracoscòpia, amb o sense assistència de vídeo, proporciona una exploració completa de la cavitat pleural i del mediastí ipsilateral. En absència d'adherències pleurals es pot assolir l'accés a les estacions ganglionars paratraqueals inferiors dretes i hiliars, subcarinals, paraesofàgiques i del lligament pulmonar inferior a ambdós costats, així com a les estacions finestra aortopulmonar i paraaòrtica en el costat esquerre. Comparada amb la mediastinoscòpia presenta l'inconvenient que ofereix una exploració unilateral. Es útil en pacients amb embassament pleural, per a confirmar o descartar afectació pleural i permet la realització d'una pericardioscòpia, que pot identificar causes de irressecabilitat i evitar toracotomies exploradores.

b) LA ULTRASONOGRAFIA ENDOSCÒPICA (USE):

La punció aspirativa guiada per ultrasonografia endoscòpica digestiva (PA-USE) aconsegueix la punció de ganglis mediastínic a les següents estacions: cervicals baixos, paratraqueals esquerres alts i baixos, retrotraqueals, finestra aortopulmonar, subcarinal, paraesofàgica i lligament pulmonar. La sensibilitat global de la tècnica es del 83% amb una especificitat del 97%. Quan el procediment s'aplica a pacients amb eixamplament ganglionar per TC la sensibilitat s'incrementa fins a un 90% [17]. La PA-USE permet a més la punció de metàstasi a glàndula suprarenal esquerra, lòbul hepàtic esquerre i ganglis del tronc celíac.

I.3.L'ULTRASONOGRAFÍA ENDOBRONQUIAL i LA PUNCIÓN ASPIRATIVA TRANSTRAQUEAL/TRANSBRONQUIAL:

a) L' ULTRASONOGRAFÍA ENDOBRONQUIAL:

El primer estudi que va descriure l'ultrasonografia endobronquial (USEB) va ser publicat per Hürter i Hanrath a l'any 1992 [18]. Aquests autors varen obtenir imatges d'USEB mitjançant l'introducció d'una sonda d'ultrasonografia endovascular a través del canal d'un broncoscopi flexible. Posteriorment es varen dissenyar sondes específiques per a l'USEB així com broncoscopis que incorporen un transductor a l'extrem distal (ecobroncoscopis).

En l'actualitat es disposa de dos tipus de dispositius d'USEB segons la localització del transductor: transductors lineals incorporats a la punta del broncoscopi (ecobroncoscopis: Olympus BF-UC180F-OL8, Olympus BF-UC180F-AL8, Olympus BF-UC160F, Pentax EB-1970UK) i sondes d'USEB amb un transductor rotant que poden ser introduïdes a través del canal de treball de diferents broncoscopis flexibles. Els transductors lineals utilitzen baixes freqüències (5-6.5-7.5-10-12 MHz) i proporcionen una imatge sectorial de les estructures parabronquials. Les baixes freqüències ofereixen major profunditat de penetració amb menor resolució i per aquest motiu els ultrasonògrafs lineals es fan servir bàsicament per a la punció aspirativa transbronquial en temps real guiada per ultrasonografia endobronquial (PATB-tr-USEB) (Figura 5). Les sondes amb transductors rotatoris generen una imatge circular completa de les estructures parabronquials i fan servir altes freqüències (20-30 Hz). La freqüència estàndard d'un transductor rotant és de 20 MHz i aconseguix resolucions de 1mm amb una profunditat de penetració

de 4-5cm. Segons la mida, les sondes radials es fan servir per a la localització de lesions perifèriques (mini sondes Olympus UM-S20-17S, Olympus UM-S30-20R) (Figura 6) o per a la visualització de les vies aèries centrals i els teixits circumdants. Les últimes poden incorporar un baló d'aigua (Olympus UM-BS20-26R) o necessitar una sonda-baló (Olympus UM-S20-20R).

Figura 5: Imatge d'ultrasonografia endobronquial sectorial corresponent a un gangli subcarinal.

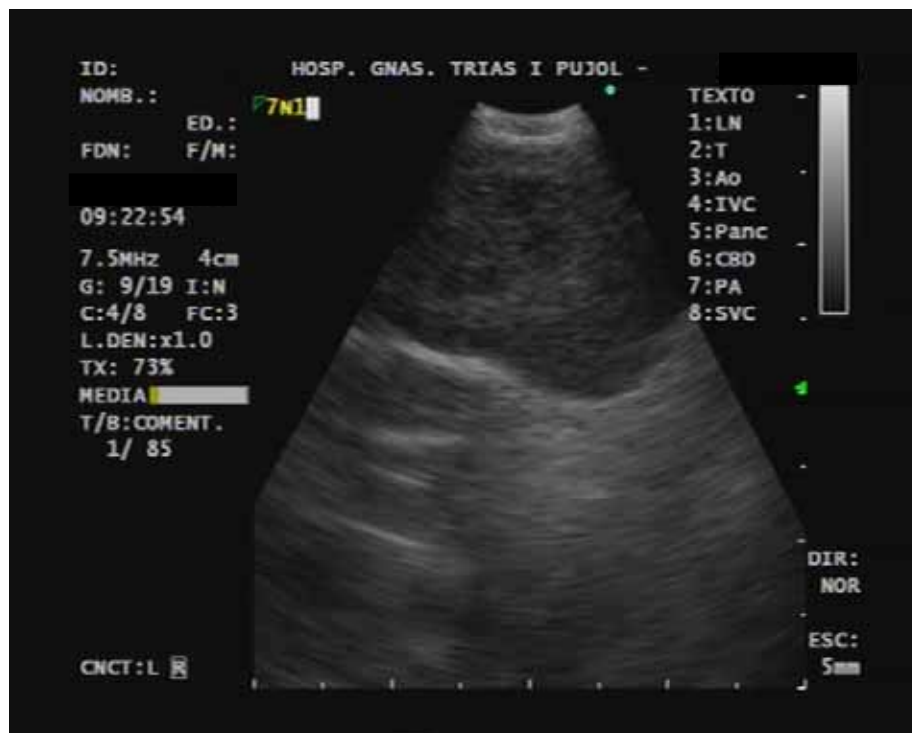
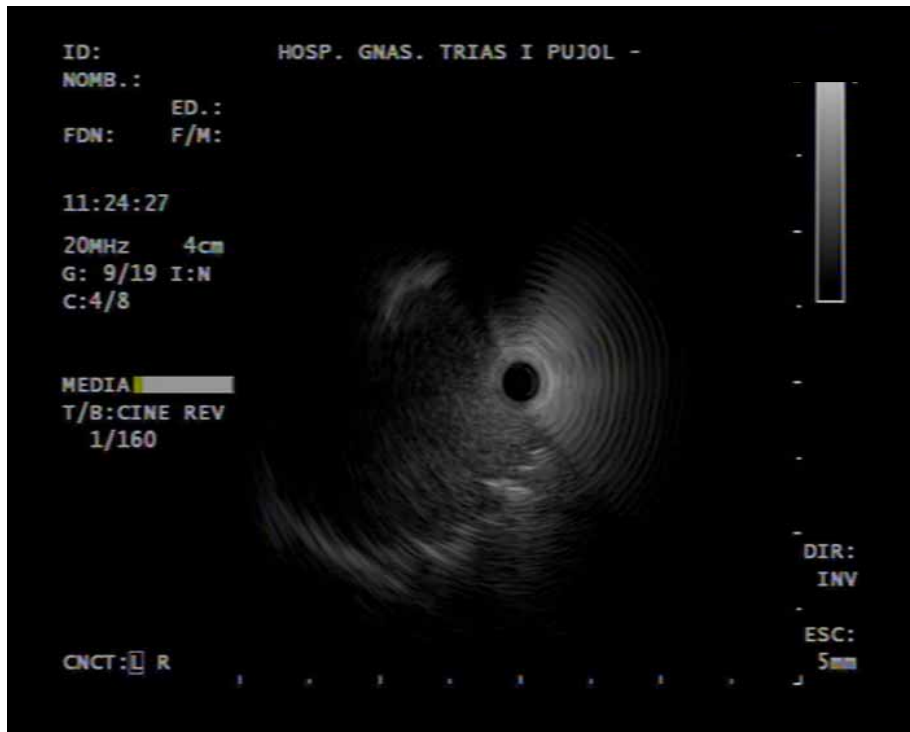


Figura 6: Imatge d'ultrasonografia radial corresponent a un nòdul pulmonar (carcinoma escatós) a lòbul superior esquerre en un pacient sense lesió endobronquial.



b) LA PUNCIÓ ASPIRATIVA TRANSBRONQUIAL:

La punció aspirativa transbronquial (PATB) va ser descrita per primer cop per Eduardo Schieppati a l'any 1949 [19]. Aquest metge argentí realitzà puncions transcarinals amb una agulla de 50 cm de longitud i 1 mm de diàmetre a través d'un broncoscopi rígid. Dècades més tard, a l'any 1978, el doctor KP Wang va dur a terme puncions paratraqueals fent servir agulles de varius esofàgiques i un broncoscopi rígid. A principis dels anys vuitanta, el mateix Dr. KP Wang va desenvolupar unes agulles especialment dissenyades per als broncoscopis flexibles que varen suposar una important difusió de la tècnica [20]. Les xifres

globals de sensibilitat, especificitat i valor predictiu negatiu descrites per aquestes agulles per a l'estadificació ganglionar del CP son del 78%, 100% i 72% respectivament [13]. Malgrat tractar-se d'una tècnica senzilla amb una baixa incidència de complicacions, a finals de la dècada dels noranta era un procediment molt infrautilitzat a les unitats de broncoscòpia. L'aparició de la PATB-tr-USEB a començaments del segle XXI va significar un desenvolupament definitiu de la tècnica, que en l'actualitat compta amb molta acceptació.

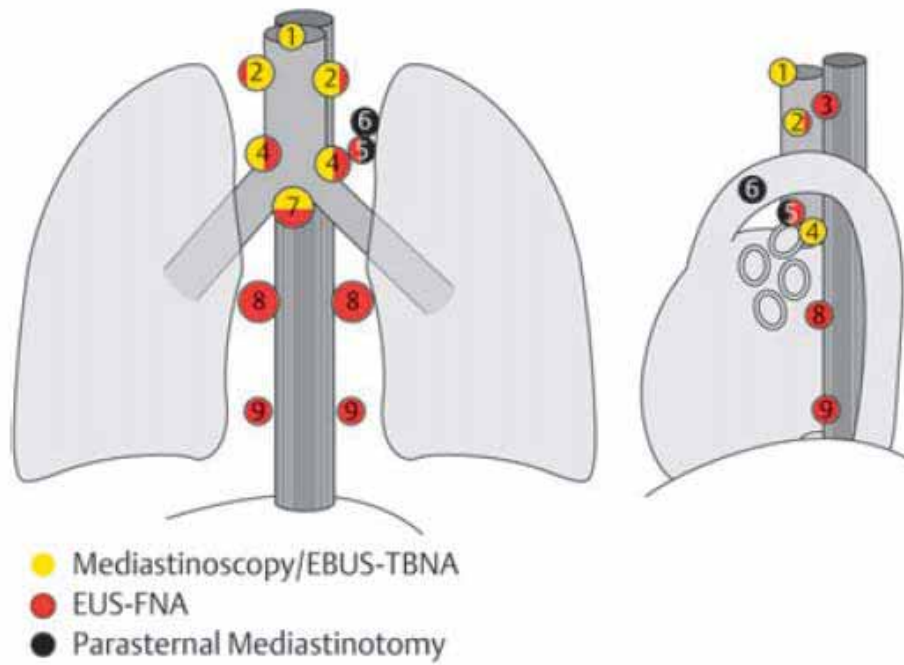
c) LA PUNCIÓ ASPIRATIVA TRANSBRONQUIAL DIRIGIDA PER ULTRASONOGRAFIA ENDOBRONQUIAL:

Dos anys després de que Hünter i Hanrath haguessin descrit l'ultrasonografia endobronquial alguns autors començaren a aplicar-la com a mètode de detecció d'adenopaties per a la PATB [21] però no va ser fins a 1996 quan es va publicar el primer treball [22]. Els primers dispositius d'USEB eren sondes que s'introduïen en els broncoscòpis a través del canal de treball. Després de la localització dels ganglis mediastínic la sonda es retirava i s'introduïa l'agulla de punció. Anys més tard Kanoh i col·laboradors varen dissenyar un broncoscòpi que disposava de doble canal de treball amb el qual es podia dur a terme puncions aspiratives amb guia ultrasonogràfica en temps real [23]. Però va ser l'aparició dels ecobroncoscòpis el que va significar un desenvolupament definitiu de la tècnica. Els primers estudis sobre estadificació ganglionar mediastínica de CP mitjançant ecobroncoscòpia es van publicar a començaments de segle XXI [24]. Des de llavors la tècnica s'ha popularitzat i actualment l'USEB s'utilitza no només en el CP sinó també per al diagnòstic i

estadificació d'altres malalties neoplàstiques toràciques i extratoràciques així com en patologia pulmonar no tumoral. Avui en dia es disposa de suficient evidència científica a favor de l'USEB com a mètode d'estadificació ganglionar del CP amb xifres de sensibilitat i d'especificitat del 88% i del 100% respectivament [25]. Mitjançant l'USEB es pot accedir a les estacions paratraqueals superiors e inferiors bilaterals així com a l'estació subcarinal i les hiliars, lobars i interlobars bilaterals. L'ús combinat de l'USEB i l'USE per l'estadificació ganglionar mediastínica del CP permet un accés complementari a totes les estacions ganglionars mediastíniques, tret de la paraaòrtica, millorant les xifres de sensibilitat (93%) i VPN (97%) de cadascuna d'elles per separat [26]. Recentment alguns autors han publicat resultats similars fent servir un únic instrument (ecobroncoscopi) via bronquial i esofàgica [27].

Figura 7: Estacions mediastíniques i mètodes d'estadificació segons l'accés*

(extret de Annema et al. [28])



Annema JT, Rabe KF. State of the... Endoscopy 2006; 38 (S1): S118–S122

* En ocasions l'USE també pot accedir als ganglis 2R i 4R.

II. LA ULTRASONOGRAFIA ENDOBRONQUIAL EN EL DIAGNÒSTIC I ESTADIFICACIÓ DEL CARCINOMA DE PULMÓ

II.1 JUSTIFICACIÓ:

La sospita diagnòstica de qualsevol malaltia neoplàsica comporta unes implicacions molt importants per als pacients i als seus familiars. Als últims anys els hospitals han introduït unitats de diagnòstic ràpid que tenen com a objectiu escurçar els terminis del procés diagnòstic. En el cas del CP, tret de casos molt seleccionats, sempre s'ha d'intentar assolir un diagnòstic mitjançant la presa de mostra anatomopatològica. Des de fa anys la broncoscòpia flexible es la tècnica d'elecció per l'obtenció de mostres de les vies respiratòries. La rendibilitat de la broncoscòpia està en relació amb la presència o absència de lesió endobronquial. Així doncs, en absència de lesió endobronquial pot ser que la broncoscòpia no resulti diagnòstica i per tant s'ha de sotmetre els pacients a tècniques quirúrgiques de major complexitat i morbi/mortalitat.

La punció aspirativa transbronquial guiada per ultrasonografia endobronquial en temps real (PATB-tr-USEB) es una tècnica relativament recent que permet l'obtenció de mostres de tumors i ganglis mediastínic. La seva utilitat en el diagnòstic i estadificació del CP ha estat demostrada en diversos estudis. Al tractar-se d'una tècnica mínimament invasiva, amb una baixa incidència de complicacions i que no requereix hospitalització, el seu ús s'ha estès considerablement desplaçant altres tècniques quirúrgiques, fonamentalment la mediastinoscòpia.

Com que la PATB-tr-USEB es una tècnica de recent aparició no hi han guies internacionals que estableixin una sistemàtica ben determinada ni uns requeriments mínims que s'hagin d'assolir durant el procediment. Això ha portat a una disparitat de metodologia que s'ha traduït en una ampla variabilitat de resultats de la PATB-tr-USEB, fonamentalment pel que fa a l'estadificació ganglionar mediastínica del CP. Per aquest motiu molts autors segueixen defensant la mediastinoscòpia com a patró or i la majoria de guies clíniques d'estadificació del CP recomanen prosseguir als procediments quirúrgics després d'una PATB-tr-USEB que no hi hagi demostrat metàstasi ganglionars mediastíniques.

L'aparició de nous tractaments quimioteràpics per al CP que presenten diferents graus de toxicitat i d'efectivitat segons el tipus histològic ha portat que cada cop s'exigeixin diagnòstics anatomopatològics més precisos. Tanmateix, la introducció del estudi genètic de les mostres tumorals i el desenvolupament de les tècniques diagnòstiques mínimament invasives amb obtenció de mostres citològiques ha suposat una càrrega pel patòleg al qui cada cop se li demana "més amb menys". La tècnica citològica del bloc cel·lular és una tècnica molt estesa en procediments citològics que ha demostrat d'una banda incrementar el rendiment diagnòstic i de l'altra aportar mostres de gran qualitat que aconsegueixen assolir diagnòstics molt precisos.

Partint d'aquest fets ens plantejem varies qüestions: quin percentatge de pacients amb CP són diagnosticats exclusivament mitjançant la PATB-rt-USEB i com influeix la PATB-rt-USEB en la demora diagnòstica; quins són els requeriments mínims que s'han d'assolir durant una USEB per què pugui ser considerada equivalent a una mediastinoscòpia i, per últim, quina contribució aporten les mostres obtingudes mitjançant PATB-tr-USEB processades com a bloc cel·lular en el rendiment diagnòstic global de la PATB-tr-USEB.

Respecte a la primera pregunta, malgrat que s'ha descrit que la PATB-tr-USEB és un mètode que permet el diagnòstic de CP en malalts que no presenten lesió endobronquial [29] i que per tant contribueix notablement al diagnòstic de CP, encara no s'ha descrit quin percentatge de pacients amb diagnòstic final de CP són diagnosticats exclusivament mitjançant aquesta tècnica. Respecte a la demora diagnòstica molts malalts que són diagnosticats mitjançant la PATB-tr-USEB s'estalviaran un procediment quirúrgic i per tant s'assolirà un diagnòstic més precoçment.

Pel que fa a la segona qüestió cap treball ha estudiat quines són les xifres de sensibilitat, especificitat i valor predictiu negatiu de la PATB-tr-USEB quan, des del punt de vista de la tècnica, es equivalent a la mediastinoscòpia (es a dir, s'assoleixen les mateixes fites: obtenir mostra d'almenys un gangli de cadascuna de les estacions ganglionars subcarinals i paratraqueals baixes bilaterals).

En últim lloc, l'ús de la tècnica del bloc cel·lular en la PATB-tr-USEB només està marginalment descrita en alguns treballs. Fins ara cap estudi s'ha centrat en descriure l'aportació d'aquesta tècnica al rendiment diagnòstic de la PATB-tr-USEB. Un dels objectius del present treball és avaluar l'aportació de la tècnica dels blocs cel·lulars al rendiment de la PATB-tr-USEB en el diagnòstic i estadificació del CP.

II.2 HIPOTESI:

- 1) La PATB-rt-USEB pot contribuir a escurçar la demora diagnòstica en el CP.

- 2) Un procediment PATB-rt-USEB representatiu (presa de mostres en al menys un gangli de cadascuna de les estacions ganglionars subcarinal i ambdues paratraqueals) pot ser equivalent a la mediastinoscòpia cervical en l'estadificació ganglionar del CP.

- 3) La tècnica dels blocs cel·lulars contribueix a millorar el rendiment de la PATB-tr-USEB en el diagnòstic de CP.

II.3 OBJECTIUS:

- 1) Determinar quin percentatge de malalts amb carcinoma de pulmó són diagnosticats mitjançant la punció aspirativa transbronquial en temps real guiada per ultrasonografia endobronquial, en front de la negativitat de les tècniques utilitzades pel diagnòstic inicial del pacient.
- 2) Determinar quins són els requeriments mínims que ha d'assolir un procediment de punció aspirativa transbronquial guiada per ultrasonografia endobronquial per que pugui ser considerada com un mètode equivalent a la mediastinoscòpia en l'estadificació ganglionar mediastínica del carcinoma pulmonar.
- 3) Avaluar l'aportació de la tècnica dels blocs cel·lulars al rendiment diagnòstic global de la punció aspirativa transbronquial guiada per ultrasonografia endobronquial en el diagnòstic i estadificació del carcinoma pulmonar.

II.4. METODOLOGIA I RESULTATS:

a) METODOLOGIA GENERAL. TÈCNICA DE LA ULTRASONOGRAFIA ENDOBRONQUIAL:

L'USEB es va realitzar en règim ambulatori a tots els pacients, tret de casos en els que per alguna contraindicació calgués ingressar al pacient. Prèviament al procediment els pacients varen ser citats per lliurar-los el consentiment informat, revisar les exploracions d'imatge, per advertir-los de la suspensió del tractament antiagregant i/o anticoagulant en cas que ho tinguessin prescrit i per a valoració preanestèsica. Com a estudi previ a la exploració es varen sol·licitar hemograma i proves de coagulació; la presència de diàtesi hemorràgica no corregible va contraindicar l'exploració.

Com a preparació per al procediment es va administrar als pacients una nebulització de lidocaïna al 2%. Un cop a la sala d'exploració se'ls hi va col·locar un catèter venós perifèric i se'ls va iniciar la monitorització cardiorrespiratòria. L'exploració es va dur a terme sota sedació profunda amb propofol o propofol i remifentanil o sota sedació conscient amb bòlus de midazolam progressius fins assolir una dosi màxima de 16-18 mg.

Es va utilitzar un ecobroncoscopi equipat amb un transductor a la punta que permet obtenir imatges ecogràfiques de les estructures parabronquials (BF-UC180-F). L'ecobroncoscopi disposa d'un canal per a la realització de punció aspirativa de masses i ganglis sota visualització directa. Per a l'obtenció de l'imatge ultrasonogràfica l'extrem distal de l'ecobroncoscopi es situava en contacte amb la paret bronquial. En cas que el contacte amb la paret no fós l'adient s'inflava de sèrum fisiològic un globus prèviament col·locat sobre el transductor. Els ganglis mediastínic i lobars varen ser explorats amb l'ecobronscocopi situat a la tràquea i als bronquis principals, lobars i interlobars en alguns casos. Cadascun dels ganglis va ésser mesurat (tant el seu diàmetre major com el menor) i es van etiquetar segons la seva localització (estació ganglionar i número de gangli dins de cada estació ganglionar) (Fig 7). Quan va caldre, la visualització Doppler es va fer servir per distingir els ganglis dels

vasos mediastínic (Fig. 8). L'exploració dels ganglis mediastínic es va iniciar des de les estacions mes distals al nòdul o massa pulmonar (estacions N3) avançant progressivament fins a estacions mes properes (N2/N1).

Figura 7: Mida i etiquetatge dels ganglis (segons estació ganglionar).

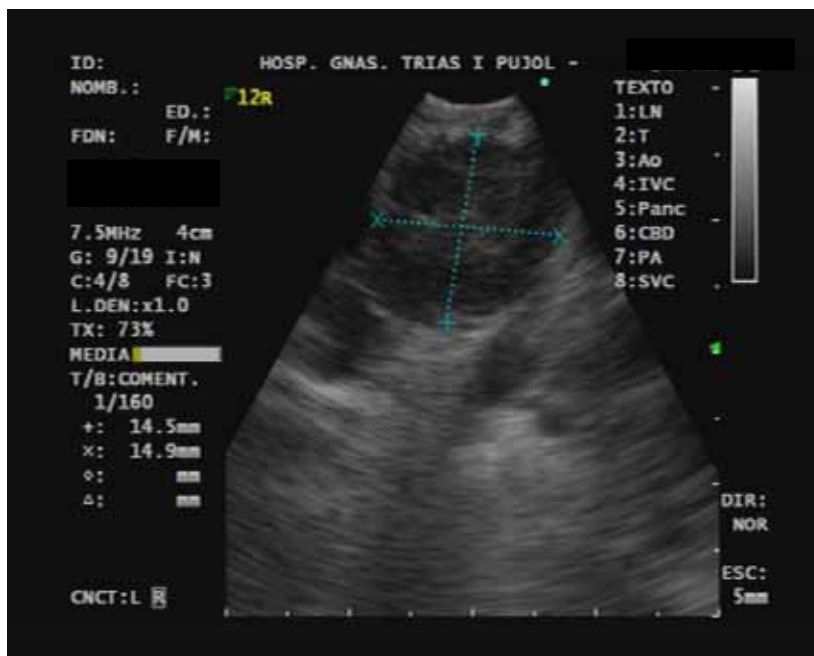
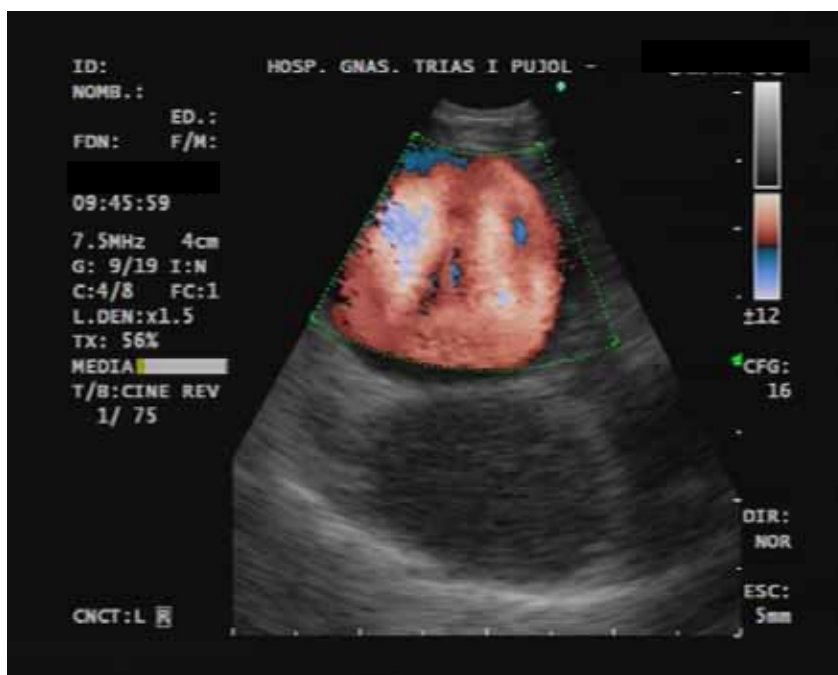
Figura 8: Visualització Doppler per distingir els ganglis dels vasos mediastínic.



Els ganglis de diàmetre menor igual o superior a 5 mm detectats durant l'exploració varen ser puncionats sota visualització directa mitjançant una agulla citològica específicament dissenyada (NA201S-4022, Olympus Optical Co Ltd.) [30]. L'agulla es va fer avançar pel canal de l'ecobroncoscopi i un cop el catèter apuntava per l'extrem distal es va introduir a través de la paret traqueal o bronquial fins arribar al gangli. Només quan l'agulla estava situada a dins del gangli es realitzà l'aspiració del material citològic. Per a l'aspiració, a l'extrem proximal de l'agulla es va connectar una xeringa que generà pressió negativa mentre que la punta es desplaçava lleugerament dins del gangli; entravessant la totalitat del gangli, entre 8 i 10 cops.

El material recuperat de l'agulla es va dipositar i estendre sobre un portaobjectes i immediatament es va submergir en alcohol de 96° durant al menys 15 segons. Posteriorment es va tenyir amb hematoxilina durant un minut. Les mostres varen ser examinades de manera peroperatòria per una citòloga. La citòloga catalogava les mostres com a gangli normal (Fig. 9) quan es trobaven més de 40 limfòcits per camp en absència de cèl·lules malignes [31], o gangli metastàtic quan s'observaven cèl·lules malignes (Figures 10 i 11). Les mostres que només tenien cèl·lules bronquials, hematies, material insuficient o cèl·lules amb atípia es van considerar no avaluables i la punció es va repetir (Fig. 12) . També es varen repetir les puncions quan la citòloga va requerir més material per a l'obtenció de blocs cel·lulars. Al laboratori de patologia es completà la tinció de Papanicolau (amb orange i eosina 65) i es va emetre un dictamen definitiu.

Figura 9: Gangli normal mes de 40 limfòcits per camp en absència de cèl·lules malignes (Hematoxilina x100)

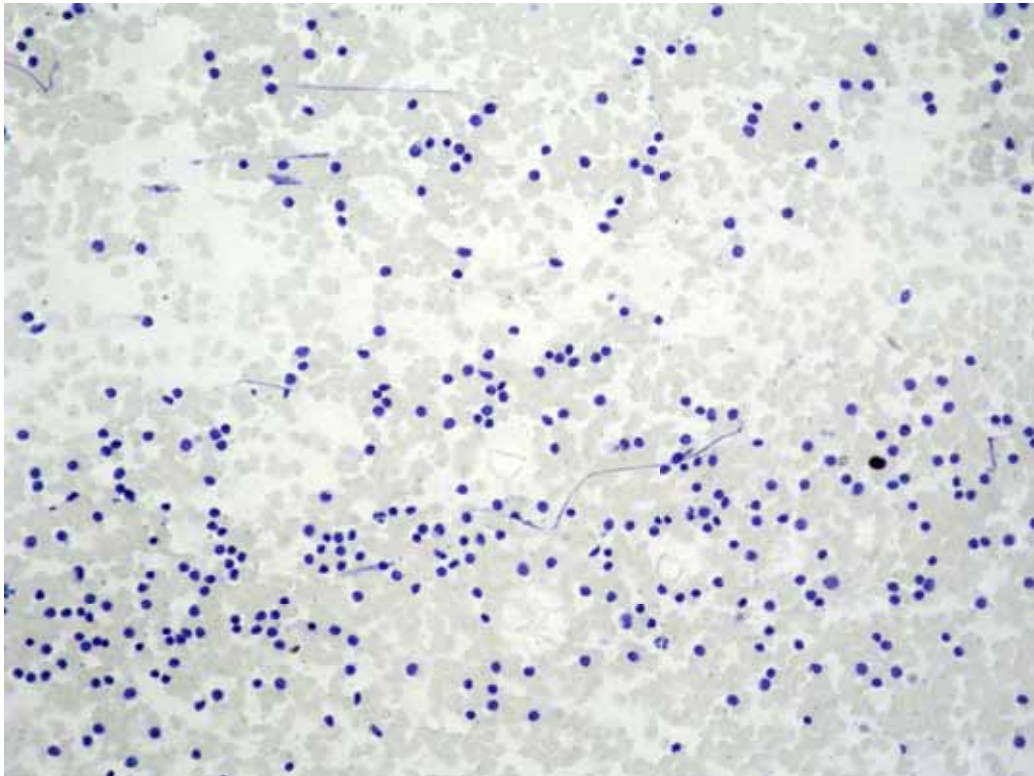


Figura 10: Adenocarcinoma de pulmó (Papanicolau x40)

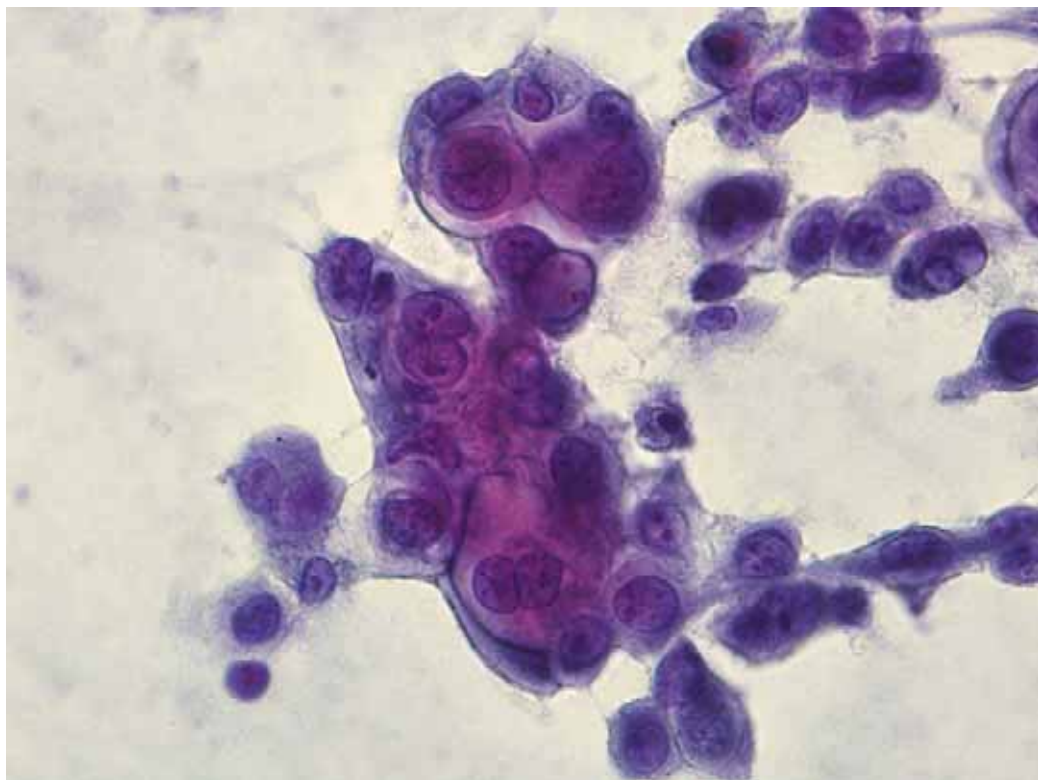


Figura 11: Carcinoma escatós de pulmó (Papanicolau x20).

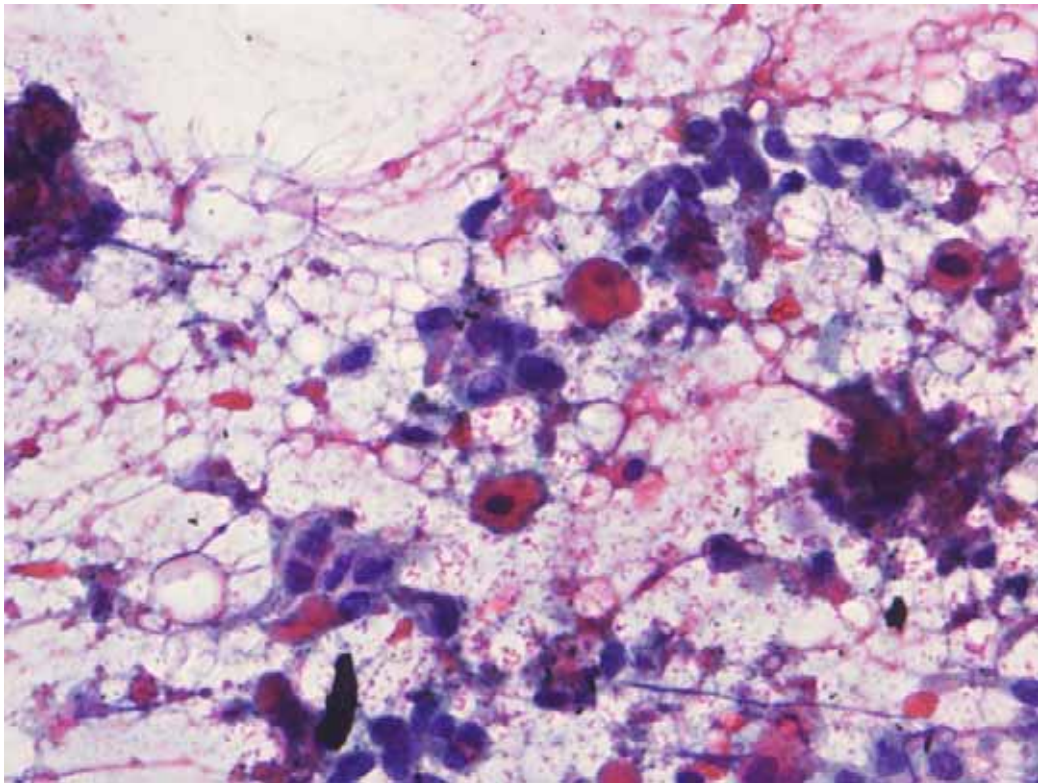
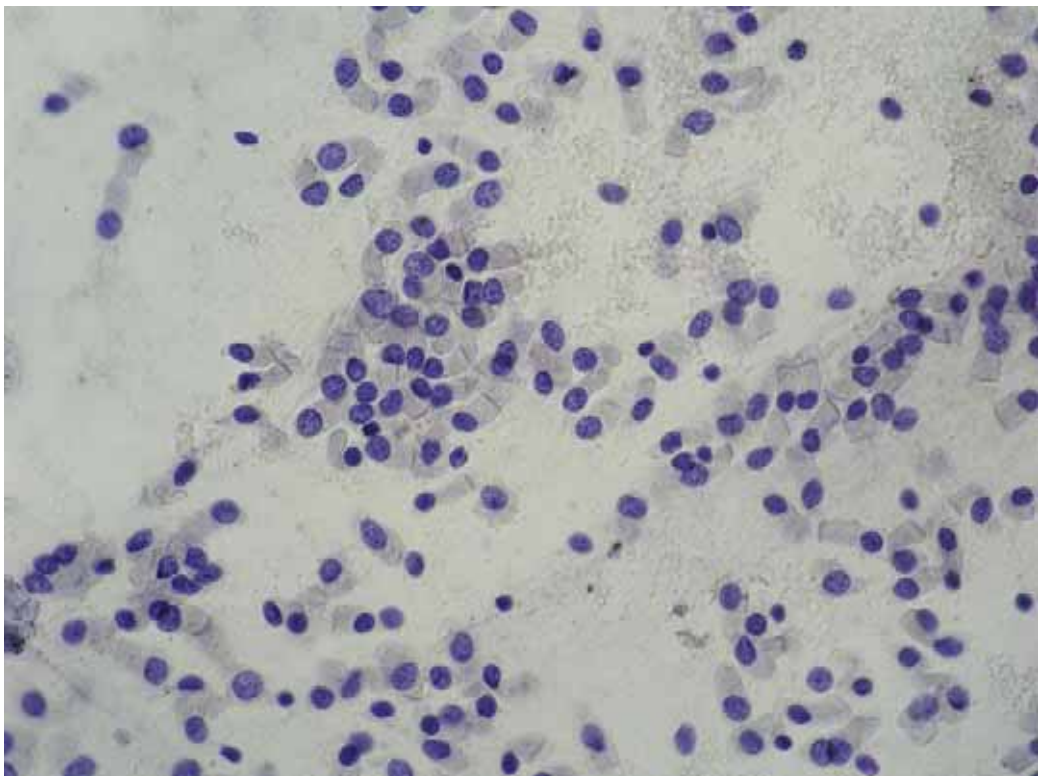
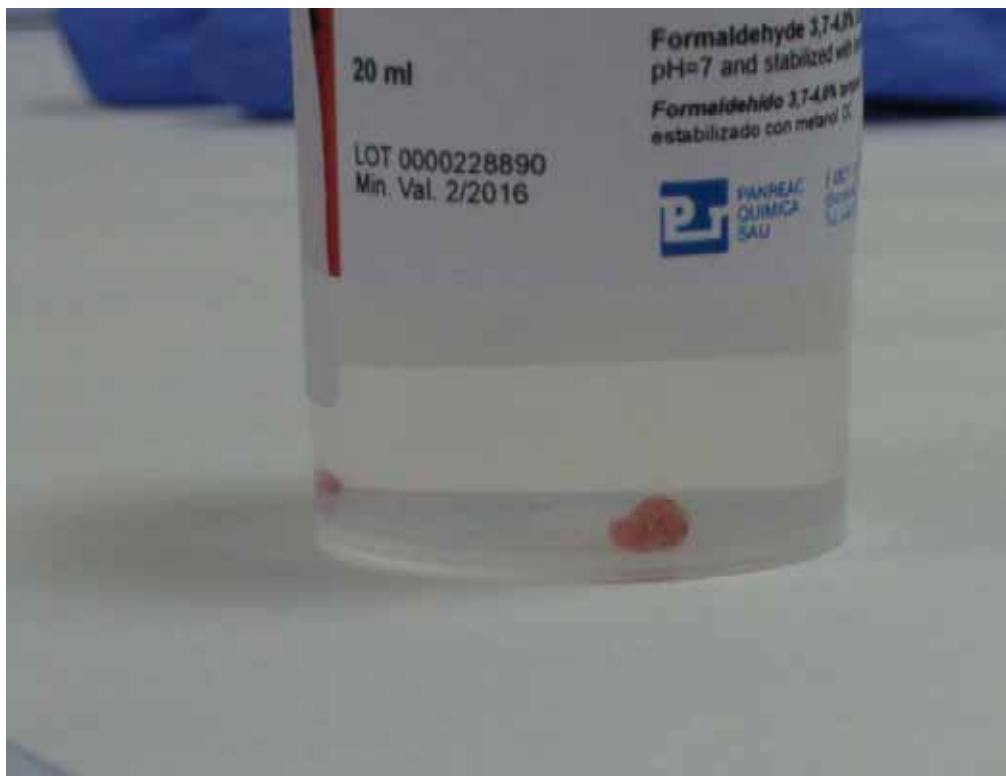

Figura 12: Mostra no avaluable, només amb cèl·lules bronquials (Hematoxilina x100).



Els blocs cel·lulars es van obtenir dipositant la mostra sobre un portaobjectes i deixant-la assecar fins a aconseguir un coàgul. Un cop format el coàgul es dipositava en formol (Figura 13) . Al laboratori de patologia els blocs foren inclosos en parafina i tallats amb micròtom en talls de 3 micres. Les seccions es van tenyir amb hematoxilina i eosina així com amb tècniques d'inmunohistoquímica quan es va considerar necessari.

Figura 13: Bloc cel·lular dipositat en formol.



b) METODOLOGIA ESPECÍFICA I RESULTATS ESTUDI I: UTILIDAD DE UNA CONSULTA MONOGRÁFICA DE DIAGNÓSTICO RÁPIDO DE CÁNCER DE PULMÓN. APORTACIONES DE LA ECOBRONCOSCOPIA.

Metodologia:

Es va realitzar un estudi observacional i prospectiu del total de pacients atesos per sospita diagnòstica de CP a la Unitat de Diagnòstic Ràpid de Càncer de Pulmó (UDR-CP) durant un període de quatre anys des de octubre de 2005 a setembre de 2009. Els pacients varen ser remesos des de les diferents unitats assistencials per les quals la UDR-CP actua com a referència, que inclou una població total assistida de 210000 persones. Es varen visitar a l'UDR-CP tots aquells pacients amb estat general que permetia realitzar l'estudi en règim ambulatori. Als malalts amb diagnòstic final de CP es va avaluar la demora en dies fins el diagnòstic, la tècnica que va permetre el diagnòstic i el procediment prequirúrgic utilitzat per l'estadificació.

Resultats:

Es varen atendre un total de 678 pacients i en 371 casos (54,7%) el diagnòstic final de malaltia neoplàsica toràcica es confirmà (taula 6). A 19 pacients (5,1%) el diagnòstic de neoplàsia es va establir només amb criteris clínics i radiològics donat que l'edat o la presència de comorbiditats contraindicaven exploracions invasives. A 352 pacients el diagnòstic es va basar en l'obtenció d'una o mes mostres anatomopatològiques, a tres quartes parts dels casos obtingudes mitjançant tècniques d'endoscòpia respiratòria. La USEB-tr-PATB es va mostrar com una tècnica essencial per al diagnòstic ja que va donar el diagnòstic a 70 (19,9%) dels malalts diagnosticats als quals la broncoscòpia o qualsevol procediment previ no havien estat diagnòstics. Per tant l'USEB-tr-PATB va ser l'únic mètode exclusiu de diagnòstic a una cinquena part dels malalts amb diagnòstic de malignitat amb confirmació patològica.

Taula 6: Malalts amb diagnòstic final de malaltia neoplàsica toràcica

Pacientes con diagnóstico de neoplasia de tórax (n=352)

Datos sociodemográficos	
Edad, m (DE)	63,3 (10,5)
Sexo (mujer), n (%)	46 (13,1)
Tabaquismo	
No fumador, n (%)	31 (8,8)
Fumador, n (%)	321 (90,6)
Paquetes-año, mediana (RIC)*	50 (40-75)
Exploraciones complementarias iniciales, n (%)	
Tomografía computarizada de torax	
Nódulo/masa pulmonar	221 (62,7)
Hilio patológico	32 (9,1)
Nódulos pulmonares múltiples	31 (8,8)
Ocupación mediastínica	15 (4,3)
Campos pulmonares normales	4 (1,1)
Otros	49 (14)
Fibrobroncoscopia, n (%)	
Tumoración bronquial	72 (20,4)
Mucosa irregular	31 (8,8)
Otra anomalía bronquial	110 (31,2)
Exploración diagnóstica, n (%)**	
Citología de esputo	4 (1,1)
Fibrobroncoscopia	170 (48,2)
Toracocentesis	8 (2,2)
Punción transtorácica	30 (8,5)
Punción extratorácica	16 (4,5)
USEB-PA	70 (19,9)
Cirugía	54 (15,4)
Mediastinoscopia	2 (0,6)
Toracotomía	52 (14,8)
Diagnóstico anatomopatológico, n (%)	
Adenocarcinoma	118 (33,5)
Carcinoma epidermoide	88 (25,0)
Carcinoma célula grande	9 (2,5)
Carcinoma indiferenciado no célula pequeña	65 (18,5)
Carcinoma célula pequeña	44 (12,5)
Mesotelioma	3 (0,8)
Linfoma	4 (1,1)
Otra neoplasia primaria de tórax	2 (0,6)
Metástasis de neoplasia extratorácica	19 (5,4)

* En fumadores (n=321)/RIC: rango intercuartil.

** Primera muestra diagnóstica.

La mitjana de dies des de la primera visita a la UDR-CP fins al diagnòstic de neoplàsia va ésser inferior a dues setmanes (mitjana 11 dies, rang interquartílic (RIC) 3-7 dies) i va dependre del mètode diagnòstic (Fig. 14). Quan la confirmació diagnòstica es va dur a terme mitjançant broncoscòpia la mitjana va ésser més baixa (8 dies RIC 4-14 dies) mentre que per a la PATB-tr-USEB va estar de 14 dies (RIC 2-30 dies). Igualment al subgrup de malalts amb CPNCP la mitjana de dies des de la primera visita a l'UDR-CP fins al diagnòstic també va estar en relació a l'estadi de la malaltia (Fig. 15), de manera que guardà una relació inversament proporcional ($p < 0.001$, prova de chi-quadrat).

Figura 14: Dies des de la primera visita a l'UDR-CP fins al diagnòstic de CP segons el procediment diagnòstic:

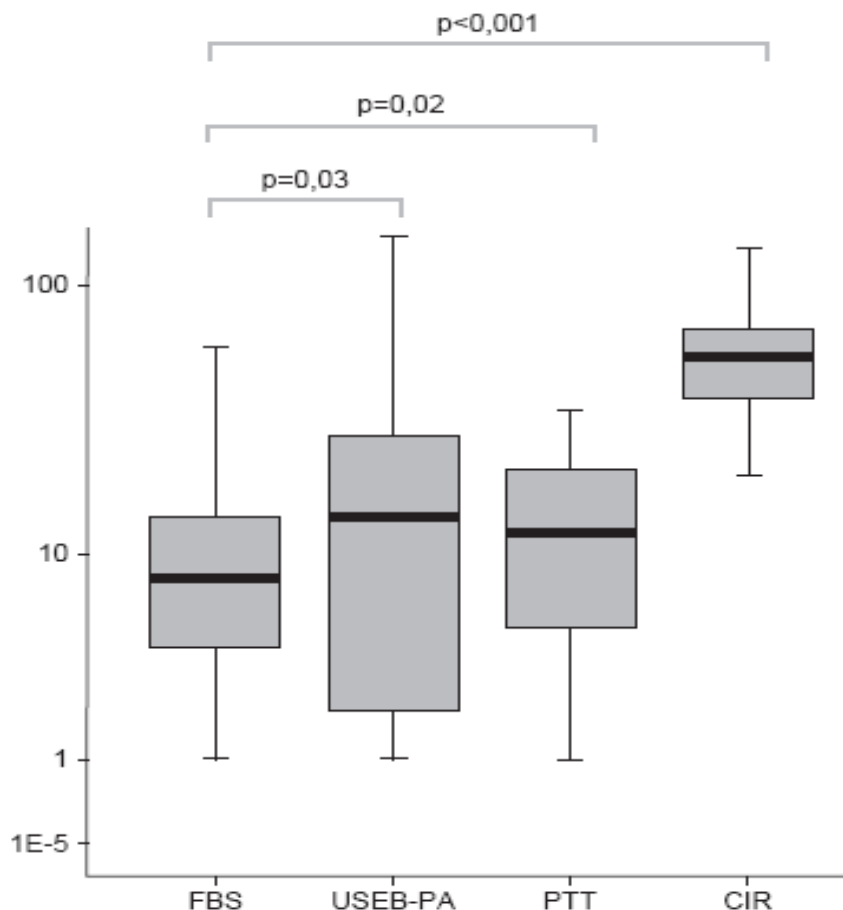


Figura 1. Tiempo desde primera visita UDR-CP hasta diagnóstico, según la exploración diagnóstica. A) Broncoscopia convencional (FBS). B) USEB-PA. C) Punción transtorácica (PTT) (toracocentesis o punción transtorácica dirigida por TC) o extratorácica. D) Cirugía (CIR) (mediastinoscopia o toracotomía (queda excluido el grupo de pacientes a los que les hizo seguimiento tomográfico y posteriormente cirugía terapéutica).

Figura 15: Dies des de la primera visita a l'UDR-CP fins al diagnòstic de CB segons l'estadificació TNM a malalts amb diagnòstic de CPNCP

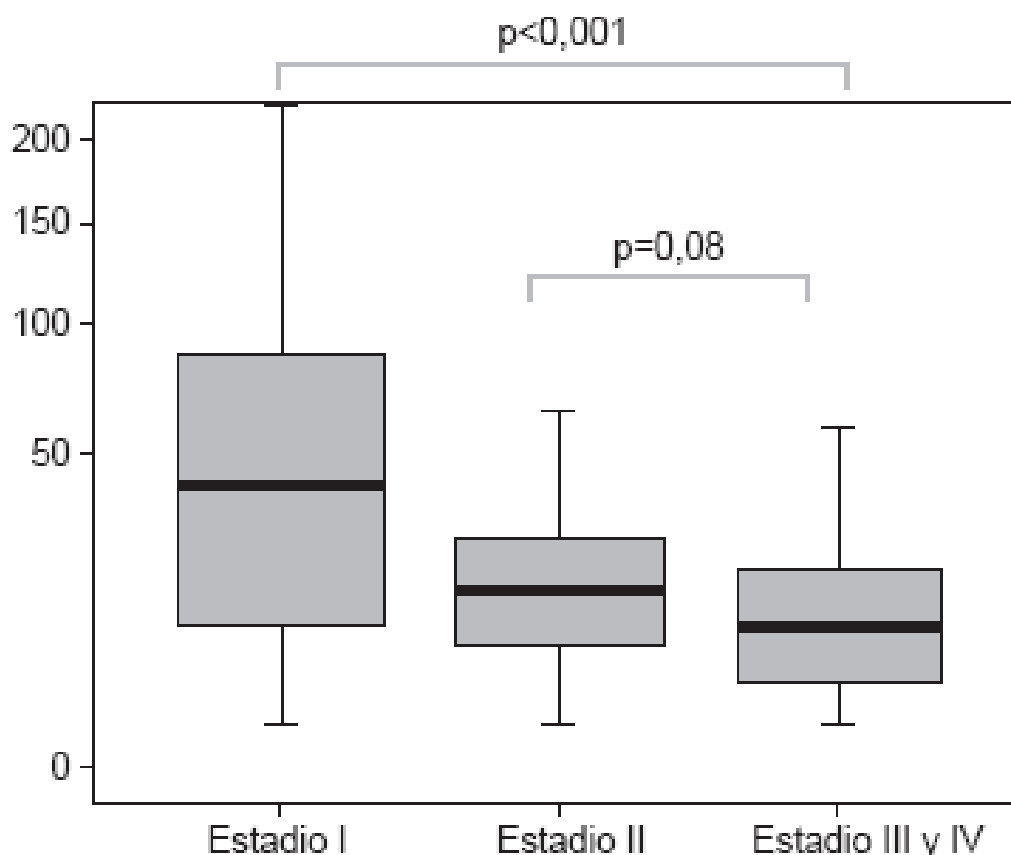


Figura 2. Carcinoma pulmonar no microcític (n=280). Tiempo desde primera visita UDR-CP a diagnòstic, en funció de estadificació (mediana y rango intercuartil).

Dels 280 malalts amb diagnòstic de CPNCP, 166 (59,3%) varen estar sotmesos a una PATB-tr-USEB per a estadificació ganglionar mediastínica. Per tant la PATB-tr-USEB va ser el procediment més utilitzat per a l'estadificació. En més d'un 40% de malalts, l'estadificació TNM es va realitzar només sobre la base de criteris clínics/radiològics bé perquè la malaltia es diagnosticués en estadis avançats o bé perquè els malalts presentessin edat avançada o comorbiditats que contraindiquessin l'estadificació mediastínica mitjançant procediments invasius. Només 2 (0,7%) malalts es van sotmetre a una mediastinoscòpia.

Taula 7: Malalts amb diagnòstic de CPNCP, mètodes d'estadificació, estadis prequirúrgics i postquirúrgics (als 83 malalts sotmesos a cirurgia terapèutica).

Estadificació carcinoma pulmonar no microcític (n=280)

Técnica de estadificació, n (%)	
Clínico-radiològica	112 (40,0%)
USEB-PA	166 (59,3)
Mediastinoscopia	2 (0,7)
Estadificació prequirúrgica, n (%)	
Estadio I	79 (28,2)
Estadio II	26 (9,3)
Estadio III	112 (40,0)
Estadio IV	63 (22,5)
Estadificació postquirúrgica, n (%) [*]	
Estadio I/II	73 (87,9)
Estadio III	10 (12,0)

^{*} En 83 pacientes sometidos a cirugía terapéutica.

c) METODOLOGIA ESPECÍFICA I RESULTATS ESTUDI II: MOSTRATJE MEDIASTÍNIC REPRESENTATIU MITJANÇANT PATB-tr-USEB PER L'ESTADIFICACIÓ GANGLIONAR DEL CP.

Metodologia:

És un estudi de tipus prospectiu que va incloure malalts amb diagnòstic de CPNCP remesos a la unitat de broncoscòpies de l'Hospital Germans Trias i Pujol per a estadificació ganglionar mediastínica mitjançant PATB-tr-USEB des de 2005 fins a 2011. A tots els pacients se'ls hi va practicar una tomografia computeritzada (Marconi M8000, Philips, Best, Païssos Baixos) dels pulmons, mediastí i abdomen superior en el mes previ a la PATB-tr-USEB. Els ganglis amb una mida per sobre de 10mm al seu eix menor varen ser considerats com a engruixits. Els malalts amb metàstasi a distància varen quedar exclosos de l'estudi.

Als malalts en els quals la PATB-USEB va obtenir cèl·lules malignes d'almenys un gangli paratraqueal baix o subcarinal i que per tant varen esser estadificats com a N2/N3 no van ser sotmesos a cap altre mètode d'estadificació. Per tant els resultats positius de la PATB-tr-USEB no van estar confirmats mitjançant tècniques quirúrgiques, assumint-ne que l'especificitat de la tècnica era del 100%, com ja ha estat publicat a la literatura.

Els procediments en els quals es van obtenir mostres adients per a l'estudi citològic d'almenys un gangli de totes dues estacions paratraqueals baixes (dreta i esquerra) i de l'estació subcarinal (i que per tant van assolir els requeriments mínims d'una mediastinoscòpia) van ser considerats com a representatius.

El valor predictiu negatiu de PATB-tr-USEB per a identificar malaltia ganglionar metastàtica es va calcular en aquells malalts amb una PATB-tr-USEB representativa que varen estar sotmesos a cirurgia. L'estadificació ganglionar mediastínica segons les troballes de la dissecció ganglionar sistemàtica quirúrgica es va considerar el "gold standard" per fer el càlcul del VPN. Es van

comparar els resultats de la PATB-tr-USEB amb els de la mediastinoscòpia publicats a la literatura.

Resultats:

Un total de 296 malalts amb diagnòstic de CPNCP varen estar sotmesos a la PATB-tr-USEB. Cent vint-i-dos presentaven eixamplament ganglionar a la TC toràcica. Vuit-cents tres mostres es van dur a terme, 675 (84,1%) a ganglis mediastínics i 128 (12,9%) a ganglis lobars. Les puncions van obtenir material satisfactori de 713 (88,8%) ganglis: 243 corresponien a ganglis malignes i 470 van mostrar limfòcits i es van considerar gangli normal. En cap malalt es van produir complicacions immediates ni en les dues setmanes del procediment.

A 150 malalts (50,7%) la PATB-tr-USEB va trobar malaltia metastàtica ganglionar N2/N3, i se'ls va poder estalviar un procediment quirúrgic d'estadificació. Dels altres 146 pacients sense malaltia N2/N3, en 98 (67,1%) pacients la PATB-tr-USEB va estar representativa (presa de mostres de al menys un gangli a cadascuna de les estacions paratraqueals baixes i subcarinal). D'aquests pacients, 26 van quedar exclosos de cirurgia terapèutica per comorbiditats, funció respiratòria deprimida [32] o per rebuig del pacient. En els altres 72 pacients, la estadificació ganglionar mediastínica postquirúrgica (mitjançant dissecció ganglionar sistemàtica) va esser (taula 8): N0 en 59 (81,9%) casos, N1 en 8 (11,1%) casos i N2 en 5 (6,9%) casos. D'aquests 5 casos (falsos negatius de la PATB-tr-USEB) 4 ganglis es trobaven a estacions inaccessibles per la PATB-tr-USEB mentre que només 1 gangli estava localitzat a una estació abordable per la PATB-tr-USEB. Per tant, el VPN de la PATB-tr-USEB als procediments considerats com a representatius va estar del 93,1%.

Taula 8: 72 malalts amb CPNCP i estadificació N0/N1 després d'una la PATB-tr-USEB considerada representativa (obtenció de mostra adient per a l'estudi citològic, de, com a mínim, un gangli de totes dues estacions paratraqueals baixes i subcarinal). Resultats de l'estadificació postquirúrgica:

Table 4. Negative predictive value of EBUS-TBNA with satisfactory sampling of regions 4R, 4L and 7 (n = 72)

Postsurgical staging in patients staged as N0/N1 through endobronchial ultrasonography and transbronchial needle aspiration	
EBUS-TBNA normal nodes in regions 4R/4L/7	72
Postsurgical staging	
N0	59 (81.9)
N1	8 (11.1)
N2	5 (6.9)
In inaccessible N2 regions	4
In accessible regions	1
Negative predictive value	93.0

Data are presented as number or number (%) of patients. Gold standard systematic nodal dissection at thoracotomy.

d) METODOLOGIA ESPECÍFICA I RESULTATS ESTUDI III: APORTACIÓ DELS BLOQS CEL·LULARS OBTINGUTS MITJANÇANT TBNA-rt-USEB EN EL DIAGNÒSTIC DE CP.

Metodologia:

Es tracta d'un treball de tipus prospectiu que va incloure malalts amb diagnòstic de carcinoma pulmonar no cèl·lula petita (CPNCP) que havien estat remesos a la unitat de broncoscòpies de l'Hospital Germans Trias i Pujol per a estadificació ganglionar mediastínica mitjançant PATB-tr-USEB des de gener de 2006 fins a desembre de 2009.

Es va calcular la proporció de mostres obtingudes mitjançant PATB-tr-USEB en els que a més de l'extensió citològica convencional es va obtenir material per a poder esser processat segons la tècnica del bloc cel·lular. Els resultats dels blocs cel·lulars es van analitzar calculant la proporció de casos en què la mostra era adient per a estudi citològic i comparant les troballes amb els diagnòstics obtinguts a l'extensió citològica convencional. Finalment es va calcular l'aportació global dels blocs cel·lulars al rendiment diagnòstic de la PATB-tr-USEB.

Resultats:

Es varen incloure 270 pacients amb diagnòstic de CPNCP. Un total de 697 puncions es van dur a terme amb una mitjana de 2,6 puncions per pacient. 672 puncions varen ser a ganglis i 25 a masses mediastíniques. L'anàlisi citològic de les extensions citològiques convencionals va ser compatible amb malignitat a 223 (32%) mostres i gangli normal en 285 (40,9%). En 174 mostres el material no va ser adient per a l'estudi citològic mentre que en 15 mostres només es van obtenir cèl·lules atípiques aïllades 15 (2,1%) que tampoc varen ser considerades com a material diagnòstic.

De les 697 puncions, es va obtenir material per a processar com a bloc cel·lular en 334 (47,9%) casos, 321 procedents de ganglis i 13 de masses

mediastíniques. En 262 (37,6%) blocs la mostra va ser adequada per l'anàlisi citològic. El diàmetre menor dels ganglis dels quals es va poder obtenir material per poder processar com a bloc cel·lular va ser de 1 mm de mitjana (RIC 8-15mm), una mida superior als ganglis en els que no es va obtenir blocs després de tres passades d'agulla (diàmetre menor de 9mm de mitjana (RIC 7-14mm), $p < 0.001$ Mann-Whitney U test). La majoria dels blocs es van obtenir de ganglis mediastínic, principalment de l'estació subcarinal (49,1%). L'anàlisi citològic de les mostres cursades com a bloc cel·lular va ser compatible amb malignitat a 122 casos i gangli normal en 130; en 10 blocs es varen detectar cèl·lules atípiques aïllades que es van considerar insuficients pel diagnòstic.

De les 189 mostres en les que l'extensió citològica convencional no va ser adequada per l'anàlisi citològic, en 50 (26,4%) casos es va poder dur a terme l'anàlisi citològic a la mostra processada com a bloc cel·lular. Per tant en 26,4% dels casos el diagnòstic citològic es va establir únicament mitjançant el bloc cel·lular. Vint-i-un d'aquests blocs corresponien a ganglis metastàtics i 29 a ganglis normals. Amb l'informació aportada pels blocs cel·lulars es va millorar la rendibilitat diagnòstica de la PATB-tr-USEB incrementant les mostres adients per l'estudi citològic de 508 (72,9%) fins a 558 (80%).

Van haver-hi 63 casos de CPNCP no especificat segons el diagnòstic citològic de l'extensió convencional. A 4 (6,3%) d'aquests casos l'anàlisi del bloc cel·lular va proporcionar el subtipus histològic.

Els blocs cel·lulars obtinguts de mostres de la PATB-tr-USEB van aportar informació clínica rellevant a 83 (30,7%) dels 270 pacients participants de l'estudi. En 40 pacients (14,8%) el diagnòstic citològic d'alguns ganglis només es va poder obtenir mitjançant l'estudi del bloc cel·lular i en 7 casos el bloc cel·lular va ésser l'única mostra per a diagnosticar malaltia neoplàstica. A 4 pacients amb diagnòstic de CPNCP no especificat el bloc cel·lular va permetre el subtipus histològic. A més, el blocs cel·lulars van aportar material adient per l'anàlisi de la mutació del gen del receptor del factor de creixement epitelial (EGFR) a 39 (60,1%) dels 64 malalts amb diagnòstic de adenocarcinoma, podent-ne identificar la mutació del gen en dos pacients.

II.5 DISCUSSIÓ:

LA PATB-USEB EN EL DIAGNÒSTIC RÀPID DE CÁNCER DE PULMÓ:

El CP té una elevada mortalitat amb xifres de supervivència als cinc anys del diagnòstic inferiors al 10% a la major part del món [33]. Aquest mal pronòstic del CP està en relació amb el fet que la malaltia sol ser diagnosticada en estadis avançats quant les opcions d'un tractament quirúrgic són més limitades. Davant l'aparició d'una sospita clínico-radiològica de CP, la derivació del pacient cap a un metge especialista ha demostrat reduir la demora diagnòstica i l'inici del tractament [34]. Als últims anys els hospitals han incorporat unitats de diagnòstic ràpid focalitzades en el diagnòstic de malalties neoplàsiques. Aquestes unitats representen una alternativa més econòmica a l'hospitalització i han demostrat reduir el temps d'espera des de la sospita diagnòstica fins al diagnòstic final de la malaltia [35]. En la nostra experiència, més de la meitat de pacients remesos a l'UDR-CP varen ser diagnosticats de CP, un percentatge superior al prèviament observat en altres sèries [36]. D'aquests malalts amb el diagnòstic final de CP tres quartes parts varen ser atesos en una setmana, diagnosticats dins de les tres setmanes immediates a la primera visita de pneumologia i tractats en els 45 dies següents a l'establiment del diagnòstic. Aquests temps d'espera mostren millors resultats que altres estudis realitzats en poblacions de característiques similars [37] i estan dins del rang recomanat per la British Thoracic Society, la qual recomana l'inici del tractament als dos mesos immediats a la primera visita [38]. En els malalts inclosos a la nostra sèrie el diagnòstic de CP es va establir amb una mitjana de 11 dies, un temps inferior al descrit en altres estudis publicats [39].

El requeriment de reduir els temps d'espera fins al diagnòstic i l'inici del tractament es fonamenta d'una banda en reduir l'ansietat lligada a la sospita diagnòstica d'una malaltia potencialment greu [40] i de l'altra banda al fet que la malaltia té millor pronòstic quant es diagnostica en estadis precoços. A la nostra sèrie una tercera part dels malalts amb CPNCP presentaven estadis quirúrgics al moment de diagnòstic, una xifra superior a la dels estudis epidemiològics [41]. A la literatura mèdica hi han estudis aparentment contradictoris respecte al benefici d'un tractament precoç del CP: mentre que hi han autors que demostren que el tractament precoç del CP no s'associa a un millor pronòstic (i fins i tot el retràs s'associa a millor pronòstic [42,43], altres autors afirmen que una ràpida intervenció afecta a la supervivència. Sembla evident que els malalts que es diagnostiquen abans són aquells que tenen la malaltia més estesa, un fenomen que s'ha vist a la nostra sèrie (Fig. 15). El tractament precoç d'aquest tipus de malalts amb estadis avançats no s'ha relacionat amb millor pronòstic [44] però en canvi en estadis inicials sí que representa un benefici pel pacient. A un estudi de Cañizares et al [45] es compararen dos grups de malalts sotmesos a tractament quirúrgic: un grup va rebre tractament amb una mitjana d'espera de 56 dies i un altre intervingut amb una mitjana de dies superior a 56 dies; els autors no trobaren diferències pel que fa a supervivència entre els dos grups de malalts. Podria ser que una mitjana de 56 dies de retràs en el tractament no fós suficient per influenciar en la supervivència però altres estudis que han inclòs demores superiors (per errors mèdics o bé perquè els malalts rebutjaren inicialment el tractament quirúrgic) sí que han trobat diferències en la supervivència [46].

A la nostra sèrie, dels pacients amb diagnòstic final de CP el diagnòstic patològic es va establir mitjançant tècniques endoscòpiques en quasi tres quartes parts dels casos (68,1%). Dins d'aquestos, la PATB-tr-USEB es va demostrar com una tècnica endoscòpica essencial ja que la seva utilització confirmà la sospita clínica de CP en una cinquena part del total dels malalts amb diagnòstic de CP (19,9%) en els que la broncoscòpia prèvia no havia estat confirmativa. La mitjana de dies transcorreguts entre la primera visita en l'UDR-CP i el diagnòstic va ser inferior quan la confirmació es va realitzar mitjançant un procediment endoscòpic (Fig. 14). En els malalts en què el diagnòstic es va basar en tècniques quirúrgiques la mitjana de demora diagnòstica va ser superior a les tres setmanes. Així doncs l'ús combinat de dues tècniques endoscòpiques (la broncoscòpia flexible standard i la USEB-tr-PATB) va ser el principal determinant al nostre estudi per assolir el diagnòstic confirmatiu dels malalts dins del temps recomanat a les guies clíniques.

La utilitat de la PATB-tr-USEB en el diagnòstic de tumors sense lesió endobronquial ha estat descrita a la literatura [29,47] però fins ara cap estudi ha descrit quin percentatge de pacients amb diagnòstic final de CP es diagnostiquen exclusivament mitjançant PATB-tr-USEB i com pot millorar la utilització d'aquesta tècnica la demora diagnòstica respecte a altres mètodes diagnòstics. En un estudi de Nakajima et al. [47] 31 malalts amb tumors malignes sense lesió endobronquial en els quals la broncoscòpia flexible prèvia no havia estat diagnòstica (o bé no s'havia dut a terme perquè es sospitava que no s'arribaria a la lesió) van ser diagnosticats exclusivament per PATB-tr-USEB. A un altre treball de Tournoy et al [29] que va incloure 60 malalts que presentaven lesions centrals i als quals se'ls hi havia fet una broncoscòpia

flexible en la majoria de ells (82%) que no havia estat diagnòstica, la PATB-tr-USEB va poder detectar la lesió a tots els pacients i va diagnosticar CP a 46 (77%) dels casos amb una sensibilitat pel diagnòstic de CP del 82%.

LA PATB-USEB EN L'ESTADIFICACIÓ GANGLIONAR MEDIASTÍNICA DEL CPNCP:

L'estadificació clínica del CP és una part molt important del maneig del malalt ja que d'una banda dirigeix el tractament i d'una altra té valor pronòstic. La TC és molt útil per valorar el tumor primari (component T) mentre que la PET ajuda en la detecció de metàstasi a distància. En els casos que el tumor és ressecable, en absència de metàstasi a distància, la presència de malaltia ganglionar mediastínica condiona el tractament. El tractament quirúrgic és la primera opció terapèutica quan no hi ha malaltia mediastínica mentre que quan hi ha metàstasi ganglionars els tractaments inicials combinats de quimioteràpia i radioteràpia són els més indicats. Per a la detecció de metàstasi ganglionars s'utilitzen mètodes d'imatge com la TAC i metabòlics com el PET. Com que aquests mètodes tenen un marge d'error, les guies clíniques aconsellen confirmació patològica dels ganglis sospitosos. L'estadificació patològica del mediastí clàssicament s'ha fet mitjançant mediastinoscòpia cervical.

La PATB-tr-USEB és una tècnica relativament recent que ha demostrat ser de molta utilitat en la pràctica clínica ja que permet realitzar l'estadificació ganglionar mediastínica en règim ambulatori i sota sedació conscient amb menys costos i comorbiditats que els procediments quirúrgics. Els dos metanàlisi publicats a la literatura mèdica sobre l'ús de la PATB-tr-USEB en l'estadificació

ganglionar mediastínica mostren valors de sensibilitat per sobre del 85%, semblants als de la mediastinoscòpia i molt per sobre dels reportats per la TC (59%) i el PET (81%). En canvi, els estudis mostren molta variabilitat de resultats en el valor predictiu negatiu (VPN) amb xifres que van des del 11% al 99% [25,48]. Aquestes discrepàncies de VPN entre els treballs poden ser atribuïbles a les característiques poblacionals de cadascun dels estudis. Tot i això, hi han factors relacionats amb la metodologia del procediment que han portat a aquesta variabilitat de resultats. El fet de que la PATB-tr-USEB sigui un mètode relativament nou fa que no hi hagin guies clíniques del procediment i que per tant gairebé a cada centre s'utilitzi una metodologia diferent (amb mostreig només dels ganglis eixamplats per TC, o bé dels que tenen molta avidesa per la FDG al PET, o només de les estacions ipsilaterals al tumor....) de manera que l'obtenció de mostres representatives de totes les estacions ganglionars mediastíniques accessibles no sempre s'assoleix. Aquesta incertesa pel que fa al VPN ha portat que davant d'una PATB-tr-USEB negativa les guies clíniques d'estadificació del CP recomanin continuar amb tècniques d'estadificació addicionals (eco-esofagoscòpia o mediastinoscòpia).

A la nostre sèrie, a 150 pacients se'ls va diagnosticar de malaltia ganglionar mediastínica (mínim d'un gangli mediastínic metastàtic) N2/N3, i en 98 pacients amb resultats negatius per diseminació mediastínica aquest resultat fou assolit en un procediment considerat com a representatiu (s'hi van obtenir mostres adients per a l'estudi citològic d'almenys un gangli de totes dues estacions paratraqueals baixes (dreta i esquerra) i l'estació subcarinal). Les xifres de VPN del grup de malalts amb PATB-tr-USEB representativa que varen estar sotmesos a cirurgia va estar de 93% (semblant a la mediastinoscòpia cervical).

Per tant a la nostra sèrie la PATB-tr-USEB va ser equivalent a la mediastinoscòpia cervical en un 83,7% dels casos (pacients amb diagnòstic de malaltia N2/N3 i pacients amb procediments representatius) i així, en l'experiència del nostre grup només es mostrà necessari un segon procediment d'estadificació prequirúrgic en el 17% de casos en els que no es va poder assolir una PATB-tr-USEB representativa.

Al nostre estudi només es van trobar 5 casos de falsos negatius després d'una PATB-tr-USEB representativa, quatre d'ells amb metàstasi ganglionars a estacions no abordables per la PATB-tr-USEB. La inaccessibilitat també és la major causa de infraestadificació en la mediastinoscòpia cervical. Per això es recomana la utilització de tècniques de mediastinoscopia ampliada o mediastinostomia paraesternal esquerra en tumors localitzats a lòbul superior esquerra amb possible afectació de les estacions ganglionars paraaòrtica i finestra aorto-pulmonar [49].

Per tal de minimitzar els falsos negatius de ganglis localitzats a estacions no abordables per PATB-tr-USEB alguns autors han proposat l'ús combinat de la PATB-tr-USEB amb la PA-USE [26,50-53] que s'anomena "la mediastinoscòpia mèdica". Szlubowski et al [50] van conduir un estudi amb 120 pacients amb diagnòstic de CPNCP amb estadi inicial (IA-IIIB) i amb ganglis de mida normal a la TC. Primer els malalts van estar sotmesos a un estudi endoscòpic combinat (PA-USE/PATB-tr-USEB) i en el casos en els que no hi havia malaltia N2 se'ls realitzava una limfadenectomia mediastínica transcervical ampliada. Amb l'estudi endoscòpic combinat van obtenir una taxa de falsos negatius del 8%, semblant al nostre treball, amb només un 3% de ganglis a estacions no abordables per PA-USE/PATB-tr-USEB.

Annema et al [26] varen fer un treball on compararen malalts amb estadificació mediastínica mitjançant mediastinoscòpia davant de malalts a qui es feia una primera estadificació combinada amb PA-USE i PATB-tr-USEB i després mediastinoscòpia. Els malalts en els quals l'endoscòpia (PA-USE mes PATB-tr-USEB) i la mediastinoscòpia no en va trobar malaltia N2 varen ser sotmesos a cirurgia (toracotomia mes dissecció ganglionar mediastínica) que, com al nostre estudi, va ser considerada el "gold standard". La sensibilitat al grup on només es feia mediastinoscòpia fou del 79% mentre que al grup amb PA-USE/PATB-tr-USEB mes mediastinoscòpia va ser del 94%. El VPN igualment va ser superior al grup que combinava les tres tècniques exploratòries (86% contra 93%). En comparar els resultats de la mediastinoscòpia amb els de la combinació PA-USE/PATB-tr-USEB sola, els procediments endoscòpics combinats varen obtenir millors resultats pel que fa a la sensibilitat (79% contra 85%) amb valors de VPN semblants (86% contra 85%) però amb un percentatge menor de complicacions (6% contra 1%). Aquests autors conclouen que tot i que la combinació d'estudi endoscòpic complet (PA-USE/PATB-tr-USEB) mes mediastinoscòpia incrementa la sensibilitat de la prova respecte a només l'estudi endoscòpic (de un 85% a un 94%) caldria que 11 malalts tinguessin que anar a mediastinoscòpia per tal de diagnosticar-ne un sol malalt amb malaltia N2. Aquest resultat posa en dubte el benefici de realitzar una mediastinoscòpia (tal i com recomanen les guies clíniques actuals) en els pacients amb un procediment endoscòpic combinat negatiu i potser aquesta estratègia hauria de fer-se tan sols en pacients seleccionats.

A la majoria dels països l'endoscòpia digestiva i respiratòria no les realitza el mateix professional amb la qual cosa no sempre es pot dur a terme una PATB-

tr-USEB i una PA-USE en el mateix acte. A més, per poder fer tots dos procediments s'ha de disposar de dos tubs d'endoscòpia (digestiva i respiratòria). Això ha portat a alguns pneumòlegs intervencionistes a desenvolupar una nova modalitat diagnòstica: la ultrasonografia endoscòpica esofàgica amb punció aspirativa guiada per broncoscopi (USE-B-PA), és a dir, l'abordatge de la via esofàgica mitjançant l'ecobroncoscopi. Les avantatges d'usar l'ecobroncoscopi per via esofàgica en comptes del endoscopi amb ultrasonografia són l'estalvi de material i de personal i el fet de poder realitzar l'exploració en un sol acte. Els inconvenients són que es requereix entrenament per familiaritzar-se amb la via esofàgica i que la longitud de l'ecobroncoscopi no permet arribar a la glàndula suprarenal esquerra. Dos estudis publicats simultàniament han demostrat que l'USE-B-PA combinada amb la PATB-USEB millora el diagnòstic de malaltia mediastínica neoplàstica en comparació a la PATB-tr-USEB sola [27,54]. Hwangbo et al [54] demostraren que l'USE-B-PA combinat amb la PATB-tr-USEB incrementà la sensibilitat i el VPN de la PATB-tr-USEB del 84,4% al 91,1% i del 93,3% al 96,1% respectivament tot i que les diferències no varen ser estadísticament significatives. A un estudi de Herth i col·laboradors [27], la sensibilitat s'incrementà del 91% al 96% i el VPN del 92% al 96%.

Tot i que, com demostren aquests estudis, l'accés complementari als ganglis mediastínics per la via esofàgica reporta avantatges (permet l'accés a estacions no abordables per la PATB-tr-USEB i millora l'accés a ganglis que, si bé son abordables, poden ser difícils de punccionar per la via bronquial (per interposició de vasos, per l'angulació de l'ecobroncoscopi...) probablement no s'hauria de plantejar el seu ús combinat de forma rutinària. L'abordatge de les

dues vies implica allargar el procediment quasi el doble de temps (bé sigui amb el mateix acte (per l'USE-B-PA) [27] o bé en dos actes diferents (amb l'USE-PA) [54]) i la milloria en quant a xifres de sensibilitat i VPN és discreta. Només en casos seleccionats com, per exemple, alta sospita radiològica de metàstasi ganglionars a estacions 8 i 9 o bé en tumors de lòbul superior esquerre (amb mes probabilitat de malaltia a estacions 4 i 5) s'hauria d'usar la via esofàgica (tal i com es fa amb la mediastinostomia paraesternal esquerra, que complementa la mediastinoscòpia cervical anterior).

Una altra causa de falsos negatius de la PATB-tr-USEB en l'estadificació ganglionar mediastínica a banda de les estacions ganglionars no abordables son les cèl·lules tumorals aïllades (CTA) i les micrometàstasi. Les CTA son cèl·lules tumorals individuals o petits clústers de cèl·lules de no més de 0.2mm a la seva màxima mida que són detectades amb tincions histològiques de rutina, mètodes immunohistoquímics o moleculars. Les CTA típicament no mostren evidències d'activitat metastàtica, penetració de les parets vasculars o dels limfàtics. Segons si es detecten per mètodes morfològics o no morfològics s'anomenen N0(i+)p o N0(mol+)p. En ambdós casos les CTA s'haurien de classificar com N0. El valor pronòstic de les CTA, en tot cas, encara no ha estat definit.

Les micrometàstasi son petits depòsits tumorals majors de 0.2mm i menors de 2mm en diàmetre. l'Última classificació TNM de càncer de pulmó de l'IASLC inclou a les micrometàstasi ganglionars com a positives per a malaltia i recomana que s'etiquetin amb el símbol (mi) (exemple pN2(mi)) [55]. Òbviament aquests petits cúmuls tumorals poden passar desapercebuts per la PATB-tr-USEB però tanmateix poden romandre ocults per la mediastinoscòpia

quan aquesta només obté mostres parcials dels ganglis mitjançant pinces de biòpsia. Així doncs per poder diagnosticar micrometàstasi ganglionars s'han d'utilitzar mètodes quirúrgics que ressequin el gangli amb tota la seva integritat així com practicar diversos talls a la peça i aplicar tècniques de immunohistoquímica afegides a les tincions rutinàries d'hematoxilina-eosina. El fet que la detecció de micrometàstasi sigui complexa ha portat a molta disparitat de resultats als estudis publicats que fan que el seu significat pronòstic sigui incert. La majoria dels treballs son anàlisi retrospectius fets sobre malalts als quals es revisaven les peces quirúrgiques; amb molta variabilitat tant pel que fa al mètode de detecció de micrometàstasi com a les característiques poblacionals. Tot i així un recent metanàlisi amb 835 pacients no ha trobat diferències pel que fa a supervivència entre malalts amb o sense micrometàstasi ganglionars [56]. Així doncs, avui en dia el fet de que la PATB-tr-USEB pugui infradiagnosticar casos de micrometàstasi no sembla representar un problema clínic de magnitud.

APORTACIÓ DE LA TÈCNICA DELS BLOCS CEL·LULARS A LA PATB-USEB.

Recentment han aparegut nous quimioteràpics per al CPNCP que ofereixen diferents graus d'efectivitat i toxicitat segons es tracti d'un adenocarcinoma o un carcinoma escatós. Per aquesta raó a les guies clíniques es recomana que als malalts amb CPNCP s'intenti diagnosticar el subtipus histològic [57]. Tanmateix als últims anys s'han identificat nous marcadors genètics que han demostrat ser predictius de la resposta a tractaments. La determinació d'aquestos

marcadors s'ha incorporat a la pràctica clínica de forma rutinària amb la qual cosa s'ha produït un increment de la demanda de mostres diagnòstiques. Com que la majoria de malalts amb CP són diagnosticats en estadis no resecables, l'obtenció de peces quirúrgiques sol ser excepcional i la majoria de les mostres solen provenir de procediments citològics o biòpsies. Les mostres citològiques poden ser suficients per als estudis patològics sempre i quan siguin correctament manipulades. De fet, pel que fa al diagnòstic del subtipus de CPNCP basat només en criteris morfològics les citologies poden ser comparables amb les biòpsies i fins i tot poden presentar avantatges. Per exemple, la resolució nuclear i citoplasmàtica és més acurada a la citologia que als talls histològics, i la tinció de Papanicolau (usada en citologia), que amplifica la ceratinització, és més útil que la tinció de Hematoxilina-Eosina pel que fa a la diferenciació entre adenocarcinoma i carcinoma escatós. En el cas de PATB-tr-USEB hi ha diversos treballs que demostren que mitjançant aquest procediment s'aconsegueixen mostres qualitativament equivalents a les biòpsies. En un estudi de Feller-Kopman [58] i col·legues que va incloure 88 pacients es varen comparar els diagnòstics de les mostres citològiques obtingudes per PATB-tr-USEB amb els de les mostres d'histologia assolint una molt alta correlació en la majoria dels casos.

La tècnica del bloc cel·lular es un mètode utilitzat als procediments citològics que consisteix en la formació de petits coàguls amb els fluids. Aquests coàguls (blocs cel·lulars) posteriorment poden ser manipulats com si es tractessin de biòpsies amb la qual cosa es poden tallar en seccions i tenyir amb més tincions de immunohistoquímica que una extensió citològica standard [59,60]. El BC es pot preparar també d'una suspensió cel·lular en líquid, preparada a partir del

rentat de l'agulla utilitzada. La utilitat de la tècnica dels BC està ben establerta en el diagnòstic de CP i les societats científiques recomanen el seu ús de forma rutinària [57,61]. En el cas de la PATB-tr-USEB no hi ha cap treball que hagi avaluat quantitativament l'aportació dels BC al rendiment diagnòstic global de la tècnica.

Al nostre estudi es varen obtenir blocs cel·lulars amb material diagnòstic en una tercera part dels aspirats. De les 189 extensions citològiques convencionals que no varen ser adequades per l'anàlisi citològic, en 50 (26,4%) casos el BC aportà el diagnòstic. Així doncs els BC varen millorar la rendibilitat diagnòstica de la PATB-tr-USEB incrementant el número de mostres adients per l'estudi citològic de 508 (72,9%) fins a 558 (80%). Aquest increment de les mostres diagnòstiques es deu en part a la contribució diagnòstica dels BC quan la extensió del aspirat es molt hemàtica. Un dels obstacles que els broncoscopistes i els citòlegs pateixen durant una PATB-tr-USEB són els ganglis hipervascularitzats. Aquest tipus de ganglis sagnen amb més facilitat i contaminen el material amb hematies dificultant l'examen "in situ" de les extensions. Aquests aspirats, processats com a CB poden ser examinats després al laboratori de patologia i en molts casos emmagatzemen cèl·lules tumorals o limfòcits. Una de les tècniques que s'han utilitzat als procediments citològics amb agulla fina per tal de, entre d'altres, minimitzar la contaminació amb sang es la punció sense xeringa d'aspiració amb recuperació del material per capil·laritat [62]. En el cas de la PATB-tr-USEB només s'ha publicat un treball que no va trobar diferències significatives entre la punció amb i sense aspiració [63].

Els blocs cel·lulars van aportar informació clínica rellevant a una tercera part dels participants del estudi (30,7%) bé sigui amb una correcta subclassificació histològica del CPNCP, la identificació de metàstasi al mediastí o, a pacients amb adenocarcinoma, la detecció de la mutació del EGFR a mostres de BC.

II.6 CONCLUSIONS:

La PATB-tr-USEB contribueix fonamentalment en el diagnòstic de CP. En molts casos representa l'únic mètode diagnòstic, principalment quan no hi han lesions endobronquials, estalviant-ne molts procediments quirúrgics i per tant millorant la demora diagnòstica.

Un procediment PATB-tr-USEB representatiu ,que compleixi amb el mostreig mínim d'un gangli a les estacions paratraqueals inferiors bilaterals i subcarinal, pot ser considerat equivalent a la mediastinoscòpia cervical pel que fa a xifres de sensibilitat i VPN.

Davant d'un resultat N0/N1 després d'un procediment PATB-tr-USEB representatiu no calen més exploracions invasives d'estadificació ganglionar mediastínica tret de casos seleccionats, com ara alta sospita radiològica d'afectació ganglionar a estacions no abordables.

La tècnica dels blocs cel·lulars en la punció aspirativa transbronquial guiada per ultrasonografia endobronquial aporta informació clínica relevant en malalts amb CP ja que millora la rendibilitat diagnòstica de la PATB-tr-USEB incrementant-ne el número de mostres adients per l'estudi citològic, contribueix al diagnòstic del subtipus histològic del carcinoma de pulmó no cèl·lula petita i, en malalts amb adenocarcinoma, permet la detecció de la mutació del gen del EGFR



Original

Utilidad de una consulta monográfica de diagnóstico rápido de cáncer de pulmón. Aportaciones de la ecobroncoscopia

José Sanz-Santos^{a,b,*}, Felipe Andreo^{a,c}, Dan Sánchez^a, Eva Castellá^{c,d}, Maria Llatjós^{c,d}, Jordi Bechini^e, Ignasi Guasch^e, Pedro López De Castro^f, Josep Roca^g, Isidre Parra^h y Eduard Monsó^{a,c}

^a Servicio de Neumología, Hospital Universitari Germans Trias i Pujol, Badalona, Barcelona, España

^b Departament de Medicina, Universitat Autònoma de Barcelona, Bellaterra, Barcelona, España

^c Ciber de Enfermedades Respiratorias (CiBeres), Bunyola, Baleares, España

^d Servicio de Anatomía Patológica, Hospital Universitari Germans Trias i Pujol, Badalona, Barcelona, España

^e Servicio de Radiodiagnóstico, Hospital Universitari Germans Trias i Pujol, Badalona, Barcelona, España

^f Servicio de Cirugía Torácica, Hospital Universitari Germans Trias i Pujol, Badalona, Barcelona, España

^g Servicio de Epidemiología, Hospital Universitari Germans Trias i Pujol, Badalona, Barcelona, España

^h Institut Català de la Salut, Barcelona, España

INFORMACIÓN DEL ARTÍCULO

Historia del artículo:

Recibido el 14 de mayo de 2010

Aceptado el 19 de julio de 2010

Palabras clave:

Cáncer de pulmón

Ultrasonografía endobronquial

Punción transbronquial aspirativa

Tiempo para diagnóstico

Unidad de diagnóstico rápido

RESUMEN

Objetivo: Analizar los resultados conseguidos en diagnóstico y estadificación del cáncer de pulmón (CP) por una unidad de diagnóstico rápido de cáncer de tórax (UDR-CT) que incorpora la ultrasonografía endobronquial con punción transbronquial aspirativa en tiempo real (USEB-PTBA-tr) a la evaluación clínica del paciente previa al tratamiento.

Método: Se ha realizado un estudio observacional del conjunto de pacientes valorados por sospecha diagnóstica de CP en una UDR-CT durante cuatro años, registrando los tiempos y la técnica requeridos para el diagnóstico, el tiempo para el tratamiento, y el grado de identificación de enfermedad en estadio inicial.

Resultados: Seiscientos setenta y ocho pacientes fueron atendidos en la UDR-CT, en 352 casos el diagnóstico fue confirmado en una o más muestras anatomopatológicas. En 170 pacientes el diagnóstico se obtuvo con biopsias y/o citologías obtenidas por fibrobroncoscopia (48,2%), la USEB-PTBA-tr confirmó la sospecha clínica en 70 pacientes (19,9%). En 280 pacientes afectos de carcinoma de pulmón no célula pequeña (CPNCP) se practicaron 166 USEB-PRBA-tr de estadificación (59,3%) y en 105 de ellos la técnica mostró únicamente enfermedad local (37,5%). En 83 de estos pacientes se procedió a cirugía terapéutica, que fue radical en 73 casos (87,9%).

Conclusión: En la mitad de pacientes remitidos a la UDR-CT por sospecha de CP el diagnóstico se confirma, por técnicas endoscópicas en tres cuartas partes de los casos. La USEB-PTBA-tr es la técnica diagnóstica en una quinta parte de los casos y de estadificación en más de la mitad de ellos, y permite reducir los tiempos de espera hasta el diagnóstico y el inicio de tratamiento.

© 2010 SEPAR. Publicado por Elsevier España, S.L. Todos los derechos reservados.

Usefulness of a Lung Cancer Rapid Diagnosis Specialist Clinic. Contribution of Ultrasound Bronchoscopy

ABSTRACT

Objective: To analyse the results obtained in the diagnosis and staging of lung cancer (LC) by a Lung Cancer Rapid Diagnosis Unit (LC-RDU) in which real-time endobronchial ultrasound-guided transbronchial needle aspiration (RT-EBUS guided-TBNA) is performed as part of the clinical evaluation of the patient prior to treatment.

Method: A four year observational study was conducted on a group of patients evaluated due to suspicion of LC in an LC-RDU. The times and the techniques required for the diagnosis and identifying the level of the disease in the initial staging were recorded.

Results: Out of a total of 678 patients seen in the LC-RDU, the diagnosis in 352 was confirmed in one or more histopathology samples. In 170 patients (48.2%) the diagnosis was made with biopsies and/ or cytology samples obtained by fibrobronchoscopy, and RT-EBUS guided-TBNA confirmed the clinical suspicion in 70 patients (19.9%). In the 280 patients with SCLC, 166 RT-EBUS guided-TBNA were performed

Keywords:

Lung cancer

Endobronchial ultrasound

Transbronchial needle aspiration

Time to diagnosis

Rapid diagnosis unit

* Autor para correspondencia.

Correo electrónico: 34057jss@comb.cat (J. Sanz-Santos).

for staging (59.3%), and in 105 of them the technique only showed local disease (37.5%). Therapeutic surgery was performed on 83 of these patients, and was radical in 73 cases (87.9%).

Conclusion: In half of the patients referred to the LC-RDU due to suspected LC, the diagnosis was confirmed in 75% of cases using endoscopic techniques. RT-EBUS guided-TBNA was the diagnostic technique in 20% of the cases, for staging in more than half of them, and led to reduced waiting times for the diagnosis and starting treatment.

© 2010 SEPAR. Published by Elsevier España, S.L. All rights reserved.

Introducción

En la Unión Europea el cáncer de pulmón (CP) es la principal causa de muerte por enfermedad neoplásica en los hombres y la tercera en las mujeres. La incidencia de la enfermedad depende de los patrones históricos de consumo de tabaco propios del territorio, y en Occidente oscila en hombres alrededor de los 50 casos nuevos por cada 100.000 habitantes, con una cifra algo inferior en mujeres. El CP tiene una elevada letalidad, siendo la supervivencia a los cinco años del diagnóstico inferior al 10% en la mayor parte del mundo, dependiendo el pronóstico de la estadificación de la enfermedad en el momento del diagnóstico¹. La supervivencia de la enfermedad a los cinco años es superior al 80% cuando el diagnóstico se realiza dentro de un programa de cribaje, en ausencia de síntomas respiratorios, y de un 60% en los pacientes que consultan al sistema de salud por la aparición de síntomas compatibles con CP, cuando la enfermedad es identificada en estadio I¹. Contrariamente, la existencia de diseminación mediastínica de la enfermedad, propia del CP en estadio III, tiene un pronóstico sensiblemente peor, con una supervivencia inferior al 30% a los cinco años del diagnóstico¹.

En los últimos años los hospitales del sistema de salud han introducido en sus prestaciones sanitarias unidades de diagnóstico rápido focalizadas en el diagnóstico de las enfermedades neoplásicas, como alternativa a la hospitalización², con el objetivo de reducir el tiempo hasta el diagnóstico y la estadificación de la enfermedad, permitiendo así un inicio temprano del tratamiento. Ante la aparición de síntomas que motivan una consulta al sistema de salud y llevan a establecer una sospecha diagnóstica de CP, una derivación precoz a la consulta especializada de referencia para proceder al estudio diagnóstico y la estadificación de la enfermedad ha mostrado tener un efecto positivo sobre la supervivencia, cuando el estadio del CP es inicial³. Así, la creación de unidades de diagnóstico rápido del cáncer de pulmón (UDR-CP) puede mejorar el pronóstico de la enfermedad, al favorecer la identificación precoz de la misma, y, de manera simultánea, disminuir la ansiedad asociada a la ausencia de un diagnóstico preciso ante una enfermedad potencialmente grave⁴.

El objeto del presente estudio es analizar los resultados conseguidos en diagnóstico y estadificación del CP por una UDR-CP, y la aportación de la ultrasonografía endobronquial con punción transbronquial aspirativa en tiempo real (USEB-PA) a la misma, evaluando la demora en días hasta el diagnóstico, la técnica que permite su establecimiento, el procedimiento prequirúrgico utilizado para la estadificación de la enfermedad, y el porcentaje de identificación de CP en estadio inicial potencialmente curable.

Diseño y metodología

Población

Se ha realizado un estudio observacional del conjunto de pacientes valorados por sospecha diagnóstica de CP en la UDR-CP de un hospital del Barcelonés Nord durante los cuatro años del período octubre 2005-septiembre 2009. Los pacientes fueron

remitidos a la UDR-CP por las diferentes unidades asistenciales locales para las que dicha unidad actúa como referencia, cuya población total asistida es de 210.000 personas. Se valoraron en la UDR-CP todos aquellos pacientes con sospecha clínico-radiológica de CP cuyo estado general permitía realizar el estudio diagnóstico en régimen ambulatorio, derivados desde consultas externas de atención primaria o especializada, o de unidades de Atención Urgente. La UDR-CP dispone de una consulta de enfermería y es atendida por tres especialistas en neumología que compatibilizan esta actividad asistencial con la realización de la endoscopia respiratoria del centro. El primer examen clínico en la UDR-CP fue seguido de la realización de exploraciones complementarias en régimen de programación preferente, que incluían hemograma, pruebas de coagulación, análisis de función hepática y renal, radiología y tomografía computerizada (TC) de tórax, fibrobroncoscopia diagnóstica, pruebas de función respiratoria y, en los pacientes con existencia de derrame pleural, toracocentesis exploradora. Cuando la broncofibroscopia no obtuvo el diagnóstico se realizaron punciones aspirativas transtorácicas dirigidas por TC, punciones extratorácicas (punción aspirativa de ganglios periféricos, de lesiones óseas o de otros órganos en los casos en los que las pruebas de imagen sugerían afectación a distancia), USEB o cirugía dirigidas a la obtención de muestras diagnósticas. En pacientes con diagnóstico de carcinoma de pulmón no célula pequeña (CPNCP) la estadificación TNM⁵ se estableció mediante criterios clínico-radiológicos (TC de tórax y/o tomografía por emisión de positrones) cuando la estadificación anatomopatológica sobre el mediastino se consideró no indicada bien por la evidencia de metástasis a distancia o bien por la existencia de contraindicaciones para la realización de exploraciones invasivas. En los otros casos se realizó estadificación ganglionar mediante USEB o mediastinoscopia (cuando se sospechó afectación ganglionar en estaciones no abordables por la USEB). Todos los pacientes aceptaron la realización del estudio diagnóstico y de estadificación del presente estudio por consentimiento informado, que fue aprobado por el comité ético del centro.

Medicaciones

La información clínica recogida incluyó datos demográficos, hábito tabáquico, características radiológicas y endoscópicas de la enfermedad y diagnóstico final del paciente. Los pacientes fueron considerados como no fumadores cuando habían sido fumadores activos menos de un año y su consumo había sido inferior a un cigarrillo diario, y como exfumadores cuando el consumo regular de tabaco había sido abandonado hacía más de 12 meses. En todos los casos se realizó una TC de tórax y hemiabdomen superior, usando para ello un equipo multidetector (Marconi M8000, Phillips®, Best, Países Bajos, y considerando los ganglios visualizados como aumentados de tamaño cuando su diámetro menor era superior a 10 mm.

En los pacientes con neoplasia confirmada anatomopatológicamente se registraron la técnica que fue diagnóstica y el tipo histológico de la enfermedad. En estos pacientes también se determinó el origen de la derivación y se calcularon el tiempo de espera desde que el médico de cabecera solicitaba una visita especializada hasta que esta era efectuada, los días transcurridos

entre esta visita y la confirmación diagnóstica anatomopatológica definitiva, y el tiempo entre esta última y el tratamiento, fuera este cirugía, quimioterapia, radioterapia o cuidados paliativos. En los pacientes con diagnóstico de CPNCP se determinó la estadificación TNM prequirúrgica⁵, y, en los enfermos en estadio I/II tratados con cirugía, la postquirúrgica⁶. En los pacientes en los que la comorbilidad o la edad desaconsejaban la realización de pruebas complementarias invasivas para conseguir un diagnóstico anatomopatológico este fue establecido en base a criterios clínico-radiológicos, descartándose su tabulación en análisis ulteriores.

Ultrasonografía endobronquial con punción transbronquial aspirativa en tiempo real (USEB-PA).

En los pacientes en los que la realización de USEB-PTBA-tr estaba indicada para la obtención del diagnóstico o para la estadificación del paciente esta fue realizada bajo anestesia local con lidocaína y sedación con midazolam, siguiendo recomendaciones publicadas para el procedimiento⁷, utilizando para ello un ecobroncoscopio sectorial equipado con un transductor distal capaz de obtener imágenes mediastínicas (BF-UC160-F, Olympus® Optical Co. Ltd., Tokio, Japón), y un canal que permite la realización de PTBA de masas y ganglios bajo visualización directa. Los ganglios mediastínicos (paratraqueales derechos e izquierdos, subcarinales) y lobares fueron explorados y su diámetro menor fue medido (EU-C60, Olympus® Optical Co Ltd.), y aquellos de diámetro menor igual o superior a 5 mm fueron puncionados bajo visualización directa⁸, utilizando una aguja citológica específicamente diseñada para ello (NA2015X-4022, Olympus® Optical Co. Ltd.), y las muestras obtenidas fueron examinadas de forma peroperatoria por la unidad de citología, y etiquetadas como provenientes de un ganglio normal, cuando mostraban solo linfocitos, o de un ganglio metastático, cuando aparecían en ellas grupos de células neoplásicas. Los aspirados únicamente con células bronquiales o hematíes, o material insuficiente, fueron considerados no satisfactorios, y en esta situación el procedimiento fue repetido hasta un máximo de tres veces. La especificidad y el valor predictivo positivo del procedimiento se consideraron como del 100%, en base a estudios previamente publicados⁹.

Análisis estadístico

Para el análisis estadístico descriptivo de los datos se utilizó el programa estadístico SPSS versión 15 (Chicago, Illinois, EE.UU.), expresando las variables categóricas como frecuencia absoluta y relativa, y las variables continuas como media y desviación estándar, cuando presentaban una distribución normal, o como mediana y rango intercuartil (RIC) cuando esta no se ajustaba a la normalidad.

Primero se tabularon las características clínicas de los pacientes con diagnóstico final de neoplasia. Seguidamente se determinaron el origen de los mismos, el tiempo transcurrido desde la solicitud a la primera visita en la UDR-CP, y los tiempos requeridos para el diagnóstico. Se compararon los tiempos necesarios para el diagnóstico en función del procedimiento que alcanzó la confirmación anatomopatológica, utilizando como referencia los pacientes en los que la técnica diagnóstica había sido la fibrobroncoscopia (prueba de chi-cuadrado). Los tiempos hasta el diagnóstico fueron también comparados en función de la estadificación (prueba de chi-cuadrado), en los pacientes con diagnóstico final de CPNCP. Finalmente, en los pacientes con este diagnóstico, se tabuló la estadificación prequirúrgica y la técnica utilizada para su establecimiento. En aquellos pacientes que fueron sometidos a cirugía se efectuó disección ganglionar sistemática⁶ y se determinó la estadificación TNM posquirúrgica.

Se consideró una diferencia como estadísticamente significativa cuando su nivel de significación era igual o inferior a 0,05.

Resultados

Un total de 678 pacientes fueron atendidos en la UDR-CP, y en 371 casos (54,7%) el diagnóstico final de neoplasia fue confirmado. En 19 casos en los que la realización de pruebas diagnósticas destinadas a la obtención de muestras se consideró contraindicada este fue establecido únicamente en base a criterios clínico-radiológicos (5,1%). En 352 pacientes el diagnóstico se basó en la obtención de una o más muestras anatomopatológicas confirmativas, en tres cuartas partes de los casos obtenidas por técnicas endoscópicas. En la mitad de de los pacientes con diagnóstico anatomopatológico el diagnóstico se obtuvo en la fibrobroncoscopia, a partir de las muestras de biopsia y/o citología. La USEB-PA se mostró también como una técnica endoscópica esencial para el diagnóstico, ya que su utilización confirmó la sospecha clínica de CP en cerca de una quinta parte de los pacientes diagnosticados, en los que la fibrobroncoscopia diagnóstica y cualquier otro procedimiento previo no habían obtenido resultados confirmativos, muy por delante del resto de procedimientos de muestreo utilizados (tabla 1).

Tabla 1

Pacientes con diagnóstico de neoplasia de tórax (n=352)

Datos sociodemográficos	
Edad, m (DE)	63,3 (10,5)
Sexo (mujer), n (%)	46 (13,1)
Tabaquismo	
No fumador, n (%)	31 (8,8)
Fumador, n (%)	321 (90,6)
Paquetes-año, mediana (RIC)*	50 (40-75)
Exploraciones complementarias iniciales, n (%)	
Tomografía computarizada de tórax	
Nódulo/masa pulmonar	221 (62,7)
Hilio patológico	32 (9,1)
Nódulos pulmonares múltiples	31 (8,8)
Ocupación mediastínica	15 (4,3)
Campos pulmonares normales	4 (1,1)
Otros	49 (14)
Fibrobroncoscopia, n (%)	
Tumoración bronquial	72 (20,4)
Mucosa irregular	31 (8,8)
Otra anomalía bronquial	110 (31,2)
Exploración diagnóstica, n (%)**	
Citología de esputo	4 (1,1)
Fibrobroncoscopia	170 (48,2)
Toracocentesis	8 (2,2)
Punción transtorácica	30 (8,5)
Punción extratorácica	16 (4,5)
USEB-PA	70 (19,9)
Cirugía	54 (15,4)
Mediastinoscopia	2 (0,6)
Toracotomía	52 (14,8)
Diagnóstico anatomopatológico, n (%)	
Adenocarcinoma	118 (33,5)
Carcinoma epidermoide	88 (25,0)
Carcinoma célula grande	9 (2,5)
Carcinoma indiferenciado no célula pequeña	65 (18,5)
Carcinoma célula pequeña	44 (12,5)
Mesotelioma	3 (0,8)
Linfoma	4 (1,1)
Otra neoplasia primaria de tórax	2 (0,6)
Metástasis de neoplasia extratorácica	19 (5,4)

* En fumadores (n=321)/RIC: rango intercuartil.

** Primera muestra diagnóstica.

La proporción de pacientes con neoplasia de tórax remitidos por la Atención Primaria a la UDR-CP fue algo superior al 20% y similar a la de los pacientes procedentes de unidades de asistencia urgente. La mayoría de los enfermos habían sido valorados inicialmente en una consulta especializada, antes de examinados en la UDR-CP. La mediana de días transcurridos entre la primera visita en la UDR-CP y el diagnóstico fue inferior a las dos semanas (tabla 2), menor cuando la confirmación era realizada por un procedimiento endoscópico, tanto fuera este fibrobroncoscopia (mediana 8, RIC 4-14 días), como USEB-PA (mediana 14, RIC 2-30 días) (fig. 1). El tiempo hasta el diagnóstico, además, fue inversamente proporcional a la extensión de la enfermedad, en el subgrupo de pacientes con CPNCP ($p < 0,001$, prueba de chi-cuadrado) (fig. 2).

En los 280 pacientes afectados de CPNCP se practicaron un total de 166 USEB-PA con intención de estadificación ganglionar (59,3%), siendo esta técnica, por tanto, la más utilizada para la evaluación de la extensión de la enfermedad en la UDR-CP. En más

Tabla 2
Origen del paciente y tiempo de espera, mediana (rango intercuartil) (n=352)

Origen del paciente, n (%)	
Asistencia primaria	72 (20,4)
Asistencia especializada ambulatoria	209 (59,4)
Unidad de atención urgente	71 (20,2)
Tiempo de espera, mediana (rango intercuartil)	
Solicitud médico cabecera-primer visita neumología	5 (3-7)
Primera visita neumología-diagnóstico	11 (5-22)
Diagnóstico-inicio tratamiento	28 (15-43)

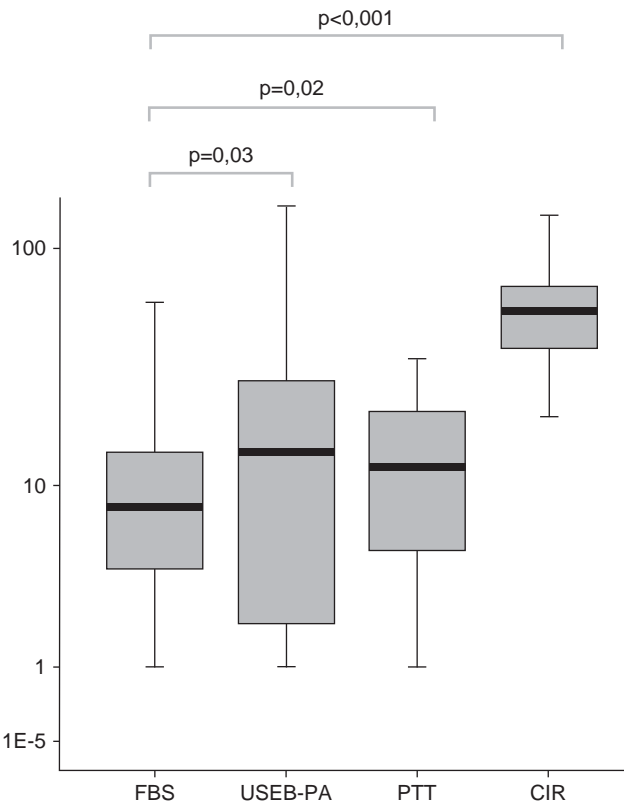


Figura 1. Tiempo desde primera visita UDR-CP hasta diagnóstico, según la exploración diagnóstica. A) Broncoscopia convencional (FBS). B) USEB-PA. C) Punción transtorácica (PTT) (toracocentesis o punción transtorácica dirigida por TC) o extratorácica. D) Cirugía (CIR) (mediastinoscopia o toracotomía (queda excluido el grupo de pacientes a los que les hizo seguimiento tomográfico y posteriormente cirugía terapéutica).

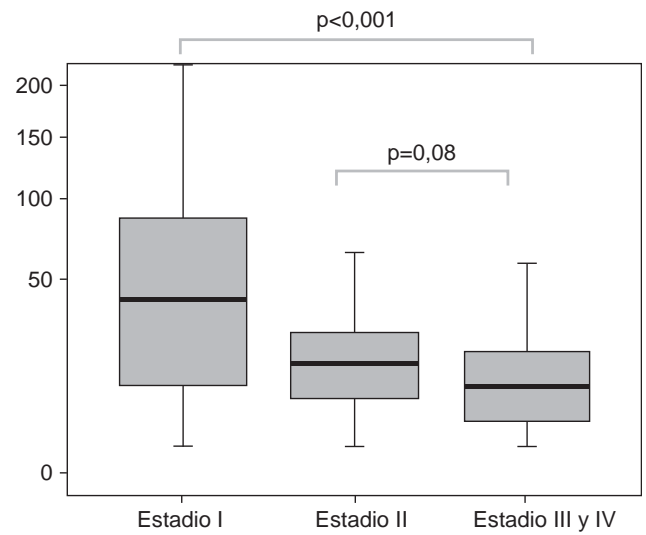


Figura 2. Carcinoma pulmonar no microcítico (n=280). Tiempo desde primera visita UDR-CP a diagnóstico, en función de estadificación (mediana y rango intercuartil).

Tabla 3
Estadificación carcinoma pulmonar no microcítico (n=280)

Técnica de estadificación, n (%)	
Clínico-radiológica	112 (40,0)
USEB-PA	166 (59,3)
Mediastinoscopia	2 (0,7)
Estadificación prequirúrgica, n (%)	
Estadio I	79 (28,2)
Estadio II	26 (9,3)
Estadio III	112 (40,0)
Estadio IV	63 (22,5)
Estadificación postquirúrgica, n (%)*	
Estadio I/II	73 (87,9)
Estadio III	10 (12,0)

* En 83 pacientes sometidos a cirugía terapéutica.

de un 40% de pacientes la estadificación TNM se realizó en base a criterios clínico/radiológicos por presentarse la enfermedad en estadio avanzado o debido a que la edad o la existencia de comorbilidades contraindicaban la estadificación mediastínica mediante procesos invasivos. De los 105 pacientes que fueron sometidos a la USEB la estadificación prequirúrgica realizada mostró únicamente enfermedad local (37,5%) (tabla 3), y en 83 de estos pacientes con una función respiratoria adecuada fue posible proceder a cirugía terapéutica, que confirmó enfermedad localizada y fue radical en 73 casos (87,9%). Así, únicamente en 10 pacientes con estadificación prequirúrgica I/II, la disección ganglionar sistemática realizada durante la cirugía evidenció metástasis en ganglios mediastínicos, y por tanto un estadio III postquirúrgico (12,0%).

Discusión

En nuestro estudio más de la mitad de los pacientes remitidos a la UDR-CP fueron diagnosticados de CP, un porcentaje superior al previamente observado en otros estudios¹⁰. En tres cuartas partes de los pacientes con diagnóstico final de neoplasia este fue establecido mediante técnicas endoscópicas. Entre ellas, la USEB-PA se mostró como una técnica endoscópica esencial, ya que su utilización confirmó la sospecha clínica de CP en una quinta

parte de los pacientes diagnosticados en los que la fibrobroncoscopia diagnóstica previa no había resultado confirmativa. La mediana de días transcurridos entre la primera visita en la UDR-CP y el diagnóstico fue inferior a las dos semanas, menor cuando la confirmación fue realizada por un procedimiento endoscópico. En más de la mitad de los 280 pacientes afectos de CPNCP se practicó USEB-PA con intención de estadificación, siendo esta técnica la más utilizada para la evaluación de la extensión de la enfermedad. En una cuarta parte de estos pacientes la estadificación prequirúrgica realizada mostró únicamente enfermedad local, que se confirmó en cerca del 90% de los pacientes en los que se procedió a cirugía terapéutica.

Aunque el 75% de los pacientes con CP consultan a su médico de familia por síntomas compatibles con esta enfermedad, como son la tos, la disnea, la hemoptisis o el dolor torácico¹¹, el valor predictivo positivo de esta sintomatología es bajo, y requiere de la realización de pruebas complementarias para el diagnóstico. La mayor accesibilidad a la TC en las unidades básicas de salud ha implicado una mayor frecuencia en cuanto a la identificación de opacidades pulmonares. Consecuentemente, ha conllevado una ligera disminución de la proporción de pacientes con sospecha diagnóstica posteriormente no confirmada¹¹ y, simultáneamente, un incremento de la derivación a las consultas de neumología por sospecha de CP. En la mayoría de hospitales este incremento ha significado la implantación de UDR-CP. El equipo de la UDR-CP que ha examinado los pacientes incluidos en el presente estudio consta de neumólogos y personal de enfermería que efectúan las exploraciones endoscópicas requeridas para el diagnóstico y participan en el comité de tumores de tórax multidisciplinar del centro.

En nuestro estudio tres cuartas partes de los pacientes con diagnóstico final de CP remitidos a la UDR-CP fueron visitados en una semana, diagnosticados dentro de las tres semanas inmediatas a la primera visita de neumología y tratados en los 45 subsiguientes al establecimiento del diagnóstico. Estos tiempos de espera muestran mejores resultados que otros estudios realizados en poblaciones de características similares^{12,13}, y entran dentro del rango recomendado por la British Thoracic Society, que en los pacientes con CP requiere el inicio del tratamiento en los dos meses inmediatos a la primera visita¹⁴.

El requerimiento de reducir los tiempos de espera hasta el diagnóstico y el tratamiento en el CP viene fundamentado por la necesidad de disminuir la ansiedad ligada a la sospecha diagnóstica de una enfermedad neoplásica⁴, y en el mejor pronóstico del paciente cuando la enfermedad es diagnosticada en estadio inicial¹⁵. En este sentido, Kashiwabara et al analizaron la supervivencia de una muestra de pacientes con CP que no fueron tratados en el año inmediato a la identificación de la enfermedad, por rechazo del tratamiento por parte del paciente o por un diagnóstico erróneo inicial, objetivando el peor pronóstico asociado a esta situación, frente al propio del CP tratado en el momento de la primera identificación de la enfermedad, estando directamente relacionado el empeoramiento en la evolución con el aumento de tamaño del tumor^{16,17}. Aunque, el tratamiento precoz del CP no ha mostrado asociarse a una mejora de la supervivencia en diversos estudios centrados en el análisis del tiempo transcurrido desde la primera visita hospitalaria hasta el diagnóstico y el tratamiento quirúrgico de la enfermedad^{3,18} esta falta de efecto se ha considerado en cierto grado influida por el hecho de que los pacientes con enfermedad avanzada acceden al tratamiento antes que aquellos con estadios precoces¹⁹, un fenómeno también observado en nuestro estudio. Contrariamente, diversos estudios han demostrado un mejor pronóstico en los pacientes remitidos prontamente al especialista de referencia por parte del médico de cabecera, sugiriendo que el efecto de la intervención precoz se manifiesta como positivo

únicamente en las fases más iniciales de la enfermedad. Buccheri et al mostraron una peor supervivencia en los pacientes con un mayor tiempo transcurrido entre el primer síntoma y el envío al especialista de referencia²⁰ y Bozcuk et al demostraron que, ante una sospecha diagnóstica, la existencia de circuitos de derivación directa al especialista mejora el pronóstico, al reducir el tiempo de espera hasta la primera evaluación especializada, en los pacientes con CP en estadio inicial en el momento del diagnóstico³. Sabido que el tiempo de duplicación del CP de tipo no célula pequeña, el de mayor prevalencia, está estimado en 4 meses, es razonable asumir que el tiempo transcurrido entre el primer síntoma y el tratamiento no debería ser superior a este tiempo, reduciendo el total de días transcurridos entre el inicio del período sintomático de la enfermedad y la primera valoración por el especialista²⁰.

En los pacientes incluidos en la presente serie el diagnóstico se realizó en una mediana de 11 días, un tiempo inferior a descrito en otras series publicadas¹³. Es de destacar que, aunque las muestras obtenidas por fibrobroncoscopia permitieron precisar el diagnóstico en cerca de la mitad de los casos, la USEB-PA fue la técnica diagnóstica en un 20% de los pacientes, con tiempos desde la primera visita hasta el diagnóstico solo ligeramente superiores a los alcanzados con fibrobroncoscopia.

La USEB-PA permite el abordaje de tumoraciones pulmonares próximas a la traquea y los grandes bronquios y de los ganglios mediastínicos y lobares, a los que la enfermedad neoplásica puede haber diseminado, independientemente del tamaño de los mismos. La utilización de esta técnica posibilita alcanzar un diagnóstico en la mayoría de pacientes remitidos con este objetivo en los que otras técnicas diagnósticas no han obtenido resultado^{21,22}. De acuerdo con esta valoración, en los pacientes de nuestra serie en los que el diagnóstico dependió de técnicas no endoscópicas este requirió más de tres semanas, de acuerdo con otras series²³. Así, el uso combinado de dos técnicas endoscópicas, la fibrobroncoscopia y la USEB-PA, fue el principal determinante en nuestro estudio para conseguir el diagnóstico confirmativo de los pacientes dentro del tiempo recomendado en las guías clínicas.

En nuestro estudio la técnica de estadificación fue la USEB-PA en más de la mitad de los pacientes, lo que conllevó que la proporción de mediastinoscopias realizadas con este objetivo fuera baja. La tomografía por emisión de positrones es actualmente utilizada también la estadificación del CP y se ha incorporado al algoritmo diagnóstico de esta enfermedad²⁴. En el momento del inicio del presente estudio, sin embargo, esta técnica no era realizada sistemáticamente a los pacientes remitidos a la UDR-CP, por lo que no ha sido considerada en la tabulación realizada. La USEB-PA es una técnica poco invasiva, que no requiere ingreso hospitalario y con un riesgo de complicaciones bajo^{9,25}, que en nuestra experiencia consigue una sensibilidad y especificidad superiores al 90%²⁶, equivalentes a la mediastinoscopia y claramente superiores a la tomografía por emisión de positrones, cuando el muestreo mediastínico durante la técnica es suficientemente amplio para obtener muestras representativas de los ganglios paratraqueales derechos, izquierdos, y subcarinales²⁵. La proporción de pacientes a los que se practicó cirugía con intención radical en nuestro estudio en los que la estadificación posquirúrgica demostró enfermedad extendida al mediastino, de un 12%, es similar a la hallada en series en las que la mediastinoscopia fue la técnica utilizada para la estadificación²⁷, y confirma lo adecuado de esta forma no quirúrgica de evaluar la extensión de la enfermedad, que, además, tiene la ventaja de simplificar el procedimiento evaluativo una vez establecido el diagnóstico.

Los pacientes remitidos a la UDR-CP mostraban un nódulo pulmonar único en un 20,4% de los casos en la presente serie, y la estadificación prequirúrgica de los mismos mostró enfermedad resecable en una tercera parte de los casos, confirmando que la

existencia de una UDR-CP conlleva la identificación de una proporción importante de pacientes potencialmente curables. En una tercera parte de los pacientes con carcinoma pulmonar no microcítico incluidos en el presente estudio la cirugía terapéutica fue el primer tratamiento utilizado, una proporción superior a otras series^{12,28}, y en cerca del 90% de los pacientes intervenidos la disección ganglionar sistemática realizada confirmó que la enfermedad no estaba extendida al mediastino.

Ante la aparición de síntomas que llevan a establecer una sospecha diagnóstica de CP la derivación directa a una UDR-CP reduce el tiempo necesario para la confirmación del diagnóstico²⁹, aumenta la proporción de pacientes en estadio inicial y con indicación quirúrgica³⁰ y tiene un efecto demostrado sobre la supervivencia cuando la enfermedad se encuentra en un estadio inicial³, con una reducción de los costes asistenciales². Así, la atención al paciente con sospecha de CP en UDR-CP puede contribuir a mejorar el pronóstico de la enfermedad al favorecer la identificación precoz de la misma, en nuestra serie alcanzada en cerca de la tercera parte de los casos.

En conclusión, la existencia de una vía de derivación directa a una UDR-CP de los pacientes en los que se establece la sospecha de CP se ha asociado al diagnóstico en estadios iniciales de la enfermedad en una tercera parte de los casos. El uso de USEB-PA dentro de la sistemática de diagnóstico y estadificación ha permitido el diagnóstico en una quinta parte de los pacientes, y establecer más de la mitad de los pacientes con un rendimiento equivalente a la mediastinoscopia en ausencia de necesidad de ingreso y de morbilidades.

Financiación

Financiado por FIS PS09/01612 y por la Fundació Catalana de Pneumologia (FUCAP).

Agradecimientos

A las Sras. Adoración Ruiz y Adela Barrios por su colaboración en los procedimientos de endoscopia respiratoria. A la Sra. Núria Asensio.

Bibliografía

- Bronchogenic Carcinoma Cooperative Group of the Spanish Society of Pneumology and Thoracic Surgery. Survival of 2991 patients with surgical lung cancer. The denominator effect in survival. *Chest*. 2005;128:2274-81.
- Abal Arca J, Blanco Ramos MA, García de la Infanta R, Pérez López C, González Pérez L, Lamela López J. Coste hospitalario del diagnóstico del cáncer de pulmón. *Arch Bronconeumol*. 2006;42(11):569-74.
- Bozcuk H, Martin c. Does treatment delay affect survival in non-small cell lung cancer? A retrospective analysis from a single UK centre. *Lung Cancer*. 2001;243-52.
- Risberg T, Sorbye SW, Norum J, Wist EA. Diagnostic delay causes more psychological distress in female than in male cancer patients. *Anticancer Res*. 1996;16:995-9.
- Goldstraw P, Crowley J, Chansky K, Giroux DJ, Groome PA, Rami-Porta R, et al. The IASLC Lung Cancer Staging Project: Proposals for the Revision of the TNM Stage Groupings in the Forthcoming (Seventh) Edition of the TNM Classification of Malignant Tumours. *J Thorac Oncol*. 2007;2:706-14.
- Lardinois D, De Leyn P, Van Schil P, Rami Porta R, Waller D, Passlick B, et al. ESTS guidelines for intraoperative lymph node staging in non-small cell lung cancer. *Eur J Cardiothorac Surg*. 2006;30:787-92.
- British Thoracic Society Guidelines on Diagnostic Flexible Bronchoscopy. *Thorax* 2001; 56(Suppl 1): 1-21.
- García-Olivé I, Monsó E, Andreo F, Sanz J, Castellà E, Llatjós M, et al. Sensitivity of linear endobronchial ultrasonography and guided transbronchial needle aspiration for the identification of nodal metastasis in lung cancer staging. *Ultrasound Med Biol*. 2009;35:1271-7.
- Adams K, Shah PL, Edmonds L, Lim E. Test performance of endobronchial ultrasound and transbronchial needle aspiration biopsy for mediastinal staging in patients with lung cancer: systematic review and meta-analysis. *Thorax*. 2009;64:752-62.
- Allgar V, Neal RD, Ali N, Leese B, Heywood P, Proctor G, et al. Urgent general practitioner referrals for suspected lung, colorectal, prostate and ovarian cancer. *Br J Gen Pract*. 2006;56:355-62.
- Bjerager M, Palshof T, Dahl R, Vedsted P, Olesen F. Delay in diagnosis of lung cancer in general practice. *Br J Gen Pract*. 2006;56:863-8.
- Koyi H, Hillerdal G, Branden E. Patient's and doctors' delays in the diagnosis of chest tumors. *Lung Cancer*. 2002;35:53-7.
- Salomaa ER, Sällinen S, Hiekkanen H, Liippo K. Delays in the Diagnosis and Treatment of Lung Cancer. *Chest*. 2005;128:2282-8.
- British Thoracic Society. BTS recommendations to respiratory physicians for organising the care of patients with lung cancer: The Lung Cancer Working Party of the British Thoracic Society Standards of Care Committee. *Thorax*. 1998;53(spl):S1-8.
- Salomaa ER, Liippo K, Taylor P, Palmgren J, Haapakoski J, Virtamo, et al. Prognosis of patients with lung cancer found in a single chest X-ray screening. *Chest*. 1998;114:1514-8.
- Kashiwabara K, Koshi S, Ota K, Tanaka M, Toyonaga M. Outcome in patients with lung cancer found retrospectively to have had evidence of disease on past lung cancer mass screening roentgenograms. *Lung Cancer*. 2002;35:237-41.
- Kashiwabara K, Koshi S, Itonaga K, Nakahara O, Tanaka M, Toyonaga M. Outcome in patients with lung cancer found in lung cancer screening roentgenograms, but who did not subsequently consult a doctor. *Lung Cancer*. 2003;40:67-72.
- Cañizares MA, Rivo JE, Blanco M, Toscano A, García EM, Purriños MJ. Influencia de la demora quirúrgica en la supervivencia de los pacientes intervenidos por carcinoma broncogénico. *Arch Bronconeumol*. 2007;43:165-70.
- Myrdal G, Lambe M, Hillerdal G, Lamberg K, Agustsson Th, Stahle E. Effect of delays on prognosis in patients with non-small cell lung cancer. *Thorax*. 2004;59:45-9.
- Buccheri G, Ferrigno D. Lung cancer: clinical presentation and specialist referral time. *Eur Respir J*. 2004;24:898-904.
- García-Olivé I, Valverde EX, Andreo F, Sanz-Santos J. La ultrasonografía endobronquial lineal como instrumento de diagnóstico inicial en el paciente con ocupación mediastínica. *Arch Bronconeumol*. 2009;45:266-70.
- Sánchez-Font A, Curull V, Vollmer I, Pijuan L, Gayete A, Gea J. Utilidad de la punción aspirativa transbronquial guiada con ultrasonografía endobronquial (USEB) radial para el diagnóstico de adenopatías mediastínicas. *Arch Bronconeumol*. 2009;45:212-7.
- Devbhndari MP, Soon SY, Quennell P, Barber P, Krysiak P, Shah R, et al. UK waiting time targets in lung cancer treatment: are they achievable?. Results of a prospective Trucking study. *J Cardiothorac Surg*. 2007;2:5.
- Alonso Moralejo R, Sayas Catalán J, García Luján R, Coronado Poggio M, Monsó Molas E, López Encuentra A. Utilidad de la tomografía por emisión de positrones en la detección de metástasis ocultas extratorácicas en el carcinoma broncogénico no células pequeñas. *Arch Bronconeumol*. 2010;46:238-43.
- Varela-Lema L, Fernández-Villar A, Ruano-Ravina SM. Effectiveness and safety of endobronchial ultrasound-transbronchial needle aspiration: a systematic review. *Eur Respir J*. 2009;33:1156-64.
- Sanz-Santos J, Monsó E, Andreo F, Llatjós M. Negative predictive value of real time endobronchial ultrasound-guided transbronchial needle aspiration in staging non-small cell lung cancer. *J Thorac Oncol*. 2010;5(Supl 1): S63.
- Detterbeck FC, Jantz MA, Wallae M, Vansteenkiste J, Silvestri GA. Invasive mediastinal staging of lung cancer: ACCP evidence-based clinical practice guidelines 2nd edition. *Chest*. 2007;132:202-20.
- Sánchez de Cos Escujín J, Miravet Sorribes L, Abal Arca J, Núñez Ares A, Hernández Hernández J, Castañar Jover AM, Millroy R, Hole D, Vernon DR, et al. Estudio multicéntrico epidemiológico-clínico de cáncer de pulmón en España (estudio Epiclip-2003). *Arch Bronconeumol*. 2006;42:446-52.
- Kesson E, Bucknall CE, McAlpine LG, Millroy R, Hole D, Vernon DR, et al. Lung cancer - Management and outcome in Glasgow 1991-92. *Br J Cancer*. 1998;78:1391-5.
- Dransfield MT, Lock BJ, Garver RI. Improving the Lung Cancer Resection Rate in the US Department of Veterans Affairs Helath System. *Clinical Lung Cancer*. 2006;7:268-72.



● *Original Contribution*

REPRESENTATIVENESS OF NODAL SAMPLING WITH ENDOBRONCHIAL ULTRASONOGRAPHY IN NON-SMALL-CELL LUNG CANCER STAGING

J. SANZ-SANTOS,^{*¶} F. ANDREO,^{*#} E. CASTELLÀ,^{†#} M. LLATJÓS,^{†#} P. LÓPEZ DE CASTRO,^{‡#}
 J. ASTUDILLO,^{‡#} R. GARCÍA-LUJÁN,^{§#} P. SERRA,^{*} and E. MONSÓ^{||#}

^{*}Department of Pneumology; [†]Pathology; [‡]Thoracic Surgery, Hospital Universitari Germans Trias i Pujol, Badalona, Spain; [§]Department of Pneumology, Hospital Universitario 12 de Octubre, Madrid, Spain; ^{||}Department of Pneumology, Hospital Universitari Parc Taulí, Sabadell, Spain; [¶]Department of Medicine, Universitat Autònoma de Barcelona, Bellaterra, Spain; and [#]Cíber de Enfermedades Respiratorias-CibeRes, Bunyola, Spain

(Received 10 June 2011; revised 20 August 2011; in final form 12 October 2011)

Abstract—The objective of our study was to determine the procedure-related requirements of mediastinal node sampling with endobronchial ultrasonography with real-time transbronchial needle aspiration (EBUS-TBNA) that would provide negative predictive value (NPV) for the identification of stage III disease in non-small-cell lung cancer (NSCLC) high enough to consider the technique equivalent to cervical mediastinoscopy. Representative EBUS-TBNA was defined as a sampling procedure obtaining satisfactory samples from normal nodes in regions 4R, 4L and 7 or diagnosing malignancy in mediastinal nodes. NPV was estimated using the results of post-surgical staging in patients who underwent surgery as a reference. Two-hundred ninety-six patients staged with EBUS-TBNA were included. Representative samples from regions 4R, 4L and 7 showing nonmalignant cytology were obtained from 98 patients (33.1%) and EBUS-TBNA detected N2/N3 disease in 150 (50.7%). Accordingly, an EBUS-TBNA procedure accomplishing the representativeness criteria required for sampling was attained in 248 of the participating patients (83.8%). The NPV of the procedure in this setting was 93.6%, with false-negative results only found in 5 patients, four of them with nodal metastasis out of the reach of EBUS-TBNA (regions 5, 8 and 9). In conclusion, representative sampling of regions 4R, 4L and 7 is achieved in more than 80% of patients staged using EBUS-TBNA, and in the procedures that attain this requirement a NPV >90% for mediastinal malignancy is reached, a figure equivalent to cervical mediastinoscopy. (E-mail: 34057jss@comb.cat) © 2011 World Federation for Ultrasound in Medicine & Biology.

Key Words: Lung cancer, Endobronchial ultrasound, Staging, Negative predictive value.

INTRODUCTION

A wide range of sensitivity values have been reported for blind transbronchial needle aspiration (TBNA) when used for mediastinal lymph node sampling, with figures high enough to consider blind TBNA accurate for the management of lung cancer only when large nodes are the target (Detterbeck et al. 2007). The use of radial endobronchial ultrasonography (EBUS) before TBNA increases the sensitivity of the technique (Herth et al. 2004), and linear EBUS with real-time TBNA (EBUS-TBNA) has further improved results by providing direct ultrasonographic visualization while sampling—an approach that is highly accurate with all sizes of nodes

(Krasnik et al. 2003). Sensitivities well above 80% and specificities of 100% for lymph node staging have been reported in studies that have used EBUS-TBNA for lung cancer staging (Adams et al. 2009; Cetinkaya et al. 2011; Varela-Lema et al. 2009; Ye et al. 2011). The negative predictive value (NPV) of the technique for the identification of lung cancer metastases in mediastinal nodes in different studies, however, has been highly variable, ranging from 11–99% (Varela-Lema et al. 2009). These discrepancies may be partly attributable to population characteristics, but factors related to the performance of the procedure probably are significant determinants of the NPV in this setting. Uncertainty relative to the NPV of EBUS-TBNA findings in lung cancer staging, however, complicates therapeutic decisions and has prompted the use of additional preoperative techniques, such as endoscopic ultrasound-guided fine needle aspiration through the esophagus and cervical

Address correspondence to: José Sanz-Santos, Servei de Pneumologia, Hospital Germans Trias i Pujol. Carretera de Canyet s/n. 08916 Badalona, Spain. E-mail: 34057jss@comb.cat

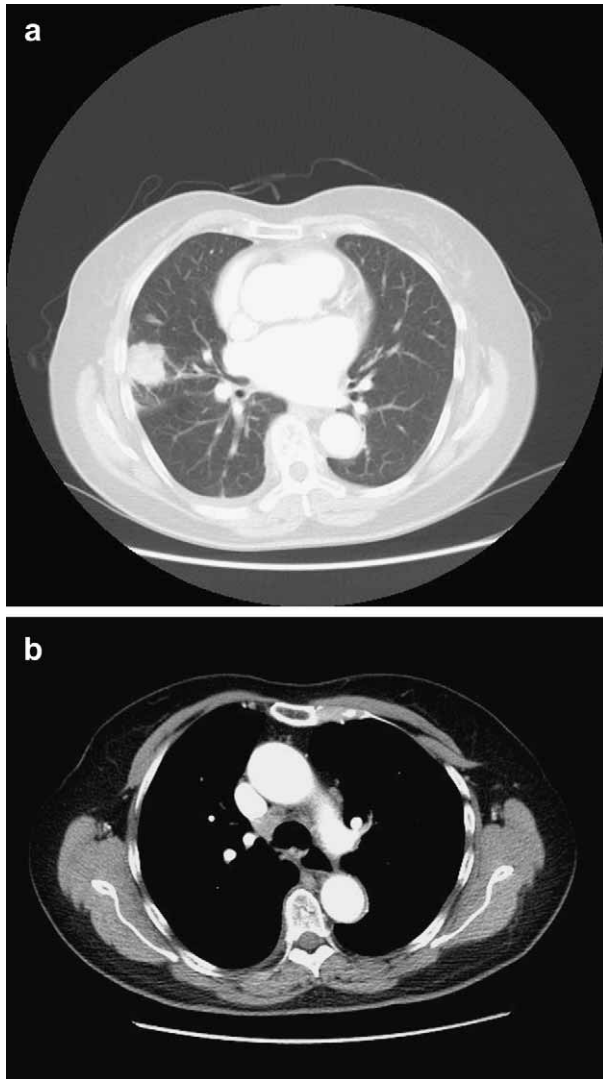


Fig. 1. (a) CT of a 62-year-old woman who had never smoked, with a mass on the right lung. (b) Right lower paratracheal enlarged node.

mediastinoscopy in patients with negative EBUS-TBNA results (Vilmann et al. 2005; Wallace et al. 2008).

The obtention of representative samples of all reachable nodal regions in the mediastinum with EBUS-TBNA is a goal not always attained (Block 2010; Varela-Lema et al. 2009), and procedure-related requirements ensuring high NPV for lung cancer staging need to be defined. The aim of the present study was to determine the proportion of EBUS-TBNA procedures that are able to obtain representative samples of both lower paratracheal and subcarinal regions, and to identify EBUS-TBNA performance requirements associated with NPV high enough to consider the technique equivalent to cervical mediastinoscopy in patients with non-small-cell lung cancer (NSCLC), so that therapeutic surgery can be confidently undertaken after an EBUS-TBNA negative for malignancy.

MATERIAL AND METHODS

Population

All patients who had a suspicion of lung cancer in North Barcelona Health Area were referred by the general practitioner to the Lung Cancer Unit for diagnosis. EBUS-TBNA was used for mediastinal staging in patients diagnosed with NSCLC who did not show distant metastasis at the first examination. The present study included all NSCLC patients who were staged by means of EBUS-TBNA between 2005 and 2011. A computed tomography (CT) scan of the lung, mediastinum and upper abdomen was performed in all cases using a multi-detector-row spiral CT scanner (Marconi M8000, Philips, Best, The Netherlands) in the month before staging. Nodes with a short-axis diameter greater than 10 mm in the scan were considered abnormally enlarged (Colice 1994) (Fig. 1). Patients with hemorrhagic diseases or coagulation disorders were excluded from staging by TBNA. All patients agreed to participate in the study, which was approved by the regional ethics committee.

Procedure

EBUS was performed under local anesthesia and sedation, using a flexible bronchoscope (BF-UC160F-OL8, Olympus Optical Co Ltd., Tokyo, Japan) with a distal probe capable of producing linear parallel scans of the mediastinal and parabrachial tissues. This bronchoscope had a working channel suited to the performance of TBNA under direct ultrasound guidance. Local anesthesia and sedation were achieved using topical lidocaine spray and intravenous midazolam, respectively, in accordance with standard recommendations (British Thoracic Society Guidelines 2001). Mediastinal and lobar lymph nodes (right and left paratracheal, subcarinal and lobar regions) were explored and their short-axis diameters were measured (EUS EXERA EU-C80, Olympus Optical Co Ltd.) (Fig. 2). Doppler images were used to distinguish nodes from mediastinal vessels when necessary. Nodes found to have a short-axis diameter of 5 mm or more were sampled under direct ultrasound visualization (García-Olivé et al. 2009). A 21-gauge cytology needle specially designed for EBUS-TBNA (NA-201SX-4022, Olympus Optical Co Ltd.) was guided through the bronchoscope channel as far as the tracheal lumen, pushed forward through the sheath and inserted into the tracheal or bronchial wall under ultrasound visualization until the node was reached. Negative pressure was maintained at the proximal end of the catheter while the needle was pushed forward and backward inside the node. The needle was removed and rapid on-site examination of the cytology sample was performed. Samples were labeled according to whether they had been extracted from a normal node,

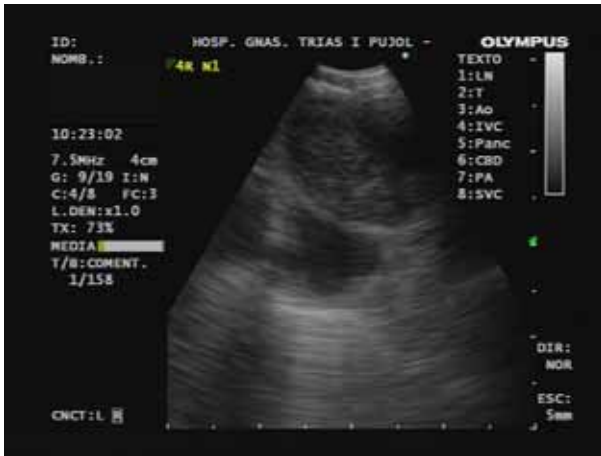

Fig. 2. Right lower paratracheal node with 11-mm short-axis diameter as seen on endobronchial ultrasound.

showing lymphocytic cells and no neoplastic cells, or from a metastatic node, with groups of neoplastic cells (Fig. 3). Aspirates containing only bronchial or blood cells, undiagnostic atypical cells or insufficient material were considered unsatisfactory, and in such cases the procedure was repeated up to three times and considered as useful for staging only when satisfactory samples were recovered from at least one of the aspirates (Lee *et al.* 2008; Nayak *et al.* 2010). The obtention of neoplastic cells from one lower paratracheal or subcarinal (stations 4R, 4L and 7) node during sampling diagnosed N2 or N3 disease and precluded the performance of additional samplings in these regions. Stations showing only nodes with a short-axis diameter <5 mm during EBUS-TBNA were not sampled and labeled as normal, in agreement with published results (García-Olivé *et al.* 2009).

Serious complications related to EBUS-TBNA are unusual (Valera-Lema *et al.* 2009), but cases of medias-

tinal infection have been reported after the procedure (Haas 2009; Moffat-Bruce and Ross 2010). Clinically significant complications requiring a specific treatment and/or medical intervention appearing during EBUS-TBNA or in the following two weeks were recorded to confirm the safety of the procedure.

Statistical analysis

Data were entered into a database and analyzed using SPSS software, version 18.0 (Chicago, IL, USA). Categorical variables were expressed as absolute and relative frequencies, continuous variables as means standard deviations (SD) and non-normally distributed data as medians and interquartile ranges (IQR). The specificity and positive predictive value of EBUS-TBNA were not assessed in the present study and considered to be 100%, in accordance with published results (Adams *et al.* 2009). False-positive results of EBUS have been reported only when sampling under direct visualization has not been included in the procedure (Okamoto *et al.* 2002).

The number of nodes and stations satisfactorily sampled by EBUS-TBNA in every patient was calculated, and the percentage of patients who had an EBUS-TBNA procedure obtaining representative samples from both lower paratracheal and subcarinal nodal regions (4R, 4L and 7) was determined. EBUS-TBNA samples that were considered satisfactory and recovered only lymphocytic cells from these regions fulfilled the representativeness criteria of the present study and were considered as diagnostic of a normal mediastinum. Procedures recovering neoplastic cells from one or more paratracheal or subcarinal node demonstrating metastasis in the mediastinum were also considered representative, independently of the number of stations sampled.

The NPV of EBUS-TBNA for the identification of metastasis in the mediastinum was calculated in operable patients who had a procedure considered as representative and showing only normal nodes. Surgically obtained mediastinal lymph nodes, excised by systematic nodal dissection during therapeutic resection, were used as the gold standard for this calculation. These results were compared with reported figures for mediastinoscopy (Detterbeck *et al.* 2007).

RESULTS

Population and sampling

EBUS-TBNA was used for staging 296 patients with a diagnosis of NSCLC who had a mean age of 63 y (SD \pm 10). One-hundred eighty-two (61.5%) showed nodal enlargement on thoracic CT (Table 1). Eight-hundred-three EBUS-TBNA sampling procedures were performed in these patients, 675 (84.1%) on mediastinal and 128 (15.9%) on lobar nodes (Table 2). The median

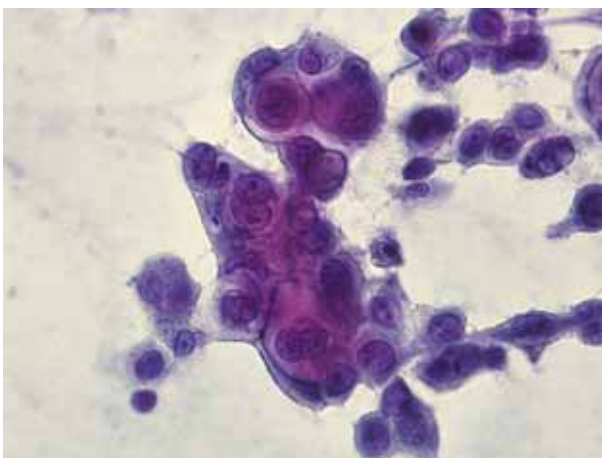


Fig. 3. Transbronchial needle aspirate (Papanicolaou stain x40) showing a lung adenocarcinoma.

Table 1. Population characteristics

Patients	296
Age (y)	63 ± 10
Female gender	42 (14.2)
CT findings	
Lung nodule	82 (27.7)
Lung mass	188 (63.5)
Other abnormalities	26 (8.8)
Mediastinal nodes, short-axis diameter >10 mm	182 (61.5)
Final diagnosis	
Adenocarcinoma	124 (41.9)
Squamous carcinoma	82 (27.7)
Large-cell carcinoma	11 (3.7)
NSCLC	79 (26.7)

Data are presented as mean ± SD or number (%) of patients.

short-axis diameter of the sampled mediastinal and lobar nodes, measured by means of EBUS, was 10 mm (IQR 7 to 14) and 8 mm (IQR 6 to 11), respectively. EBUS-TBNA provided satisfactory samples from 713 nodes (88.8%), 243 of them showing malignant (30.3%) and 470 normal lymph node cells (58.5%). Satisfactory samples were obtained from 610 of the 675 sampled mediastinal nodes (90.4%), an average of 2.1 mediastinal nodes per patient. No clinically significant complications appeared in any patient during the procedure or in the following two weeks.

Representativeness of EBUS-TBNA

An EBUS-TBNA procedure with representative samples of lower paratracheal stations was attained in 248 (83.8%) of the 296 patients: 98 with satisfactory smears showing lymphocytic cells from both lower paratracheal and subcarinal nodal regions, in absence of malignancy, and 150 with samplings demonstrating one

Table 2. Nodes sampled by endobronchial ultrasonography and transbronchial needle aspiration

Nodes sampled	803
Mediastinal nodes	675 (84.1)
Upper right paratracheal station (2R)	12 (1.5)
Upper left paratracheal station (2L)	2 (0.2)
Lower right paratracheal station (4R)	180 (22.4)
Lower left paratracheal station (4L)	91 (11.3)
Subcarinal station (7)	390 (48.6)
Diameter, short-axis (mm)	10 (7–14)
Lobar nodes	128 (15.9)
Station 10	66 (8.2)
Station 11/12	62 (7.7)
Diameter short-axis (mm)	8 (6–11)
Diagnosis	
Normal node	470 (58.5)
Malignant cells	243 (30.3)
Adenocarcinoma	112 (14.5)
Squamous-cell carcinoma	36 (4.5)
Unspecified NSCLC	95 (11.8)
Unsatisfactory sample	90 (11.2)
Blood cells, bronchial cells, or insufficient material	79 (9.8)
Atypical cells	11 (1.4)

Data are presented as number (%) of nodes or median (interquartile range).

Table 3. Results of staging with endobronchial ultrasound and transbronchial needle aspiration

Patients	296
≥1 mediastinal node with malignant cells	150 (50.7)
Adenocarcinoma	72 (24.3)
Squamous-cell carcinoma	23 (7.7)
Unspecified NSCLC	55 (18.6)
Normal nodes only	98 (33.1)
Unsatisfactory sampling regions 4R/4L/7*	48 (16.2)

Data are presented as number (%) of patients.

* Containing only blood cells, bronchial cells, insufficient material or nondiagnostic atypical cells.

or more malignant nodes in the mediastinum, that diagnosed N2/N3 disease. EBUS-TBNA was considered equivalent to mediastinoscopy in these 248 patients, and surgical staging was not performed (Table 3).

After the exclusion of patients who were considered unfit for surgery because of impaired lung function (Colice et al. 2007) or comorbidities, 72 of the 98 patients who did not show mediastinal metastases after a representative EBUS-TBNA underwent surgery (Table 4). Surgery confirmed the absence of mediastinal metastases in 67 of these patients, who were successfully treated with a lobectomy or a pneumonectomy (93%). In five patients nodal dissection demonstrated EBUS-TBNA false-negative results in the mediastinum: four patients had malignant nodes inaccessible through EBUS-TBNA (stations 5, 8 and 9) and one patient showed a single metastatic lower right paratracheal node that could not be sampled by EBUS, although other nodes from the station were sampled during the procedure and found to be normal. The calculated NPV of EBUS-TBNA in procedures that attained the representativeness requirement of the study, after the exclusion of patients who did not undergo surgery, was 93.0% (Table 4).

DISCUSSION

Our study confirms that EBUS-TBNA is an accurate technique for lung cancer staging. Representative sampling of mediastinal regions 4R, 4L and 7 with

Table 4. Negative predictive value of EBUS-TBNA with satisfactory sampling of regions 4R, 4L and 7 (n = 72)

Postsurgical staging in patients staged as N0/N1 through endobronchial ultrasonography and transbronchial needle aspiration	
EBUS-TBNA normal nodes in regions 4R/4L/7	72
Postsurgical staging	
N0	59 (81.9)
N1	8 (11.1)
N2	5 (6.9)
In inaccessible N2 regions	4
In accessible regions	1
Negative predictive value	93.0

Data are presented as number or number (%) of patients. Gold standard systematic nodal dissection at thoracotomy.

EBUS-TBNA require the obtention of satisfactory samples, showing lymphocytic and/or malignant cells, from at least one node from each station. This representativeness criteria are attained in >80% of the studied patients through EBUS-TBNA in the present study. In this scenario, the procedure reaches a NPV >90%, equivalent to figures reported for cervical mediastinoscopy.

Cervical mediastinoscopy is widely accepted as the gold standard for the identification of malignant mediastinal nodes and has a reported 80% sensitivity and 100% specificity for lung cancer staging (Adams *et al.* 2009; Detterbeck *et al.* 2007; Toloza *et al.* 2003). Parasternal mediastinotomy is a complementary surgical technique used for staging when it is suspected that the disease might have spread to nodes in the prevascular regions or aortopulmonary window, which are inaccessible through mediastinoscopy. Such techniques are invasive and carry surgical risks, hence the search for noninvasive alternatives that may reach similar accuracy. One such technique, endoscopic ultrasound-guided fine-needle aspiration through the esophagus, provides visualization of and access to left paratracheal, aortopulmonary, subcarinal and paraesophageal nodes, and needle aspiration through the esophageal wall during the procedure approximates the sensitivity of mediastinoscopy (Larsen *et al.* 2005). EBUS-TBNA improves staging and outperforms other ultrasonographic techniques, because it provides access to mediastinal and lobar stations of both sides, reducing the need for surgery in lung cancer staging (Herth *et al.* 2006a; Rintoul *et al.* 2005; Vilmann *et al.* 2005; Yasufuku *et al.* 2005). EBUS-TBNA has been free of clinically significant complications (Vilmann and Larsen 2005) and has shown a sensitivity >90% and a specificity of 100% (Adams *et al.* 2009; Detterbeck *et al.* 2007; Varela-Lema *et al.* 2009). Our data corroborate the reported safety of the procedure, because we have observed no procedure-related complications in any of the 296 outpatients sampled under local anesthesia and sedation, either during the procedure or in the following two weeks.

An average 2.1 mediastinal nodes were satisfactorily sampled with EBUS-TBNA in the patients participating in the present study. The average number of mediastinal nodes sampled ranged between 1.1 and 2.9 in reported series (Block 2010; Herth *et al.* 2006a, 2006b; Lee *et al.* 2008; Vilmann and Larsen 2005; Wallace *et al.* 2008; Yasufuku *et al.* 2005, 2006), and lower NPVs have been observed when nodes sampled per patient were close to one (Block 2010; Varela-Lema *et al.* 2009). In 83.8% of the patients included in the present study, satisfactory sampling of stations 4R, 4L and 7 with EBUS-TBNA was possible. The need for satisfactory sampling of these regions during the procedure has not been emphasized in published reports, but when

EBUS-TBNA accomplishes this requirement may be considered equivalent to cervical mediastinoscopy, given that this is the minimum sampling required for this surgical procedure to be considered as representative (De Leyn *et al.* 2007). EBUS-TBNA diagnosed malignancy in mediastinal nodes in half of the patients studied, and samples with negative results on regions 4R, 4L and 7 were obtained in one-third of the patients, staged I/II after the procedure.

In the present study, only procedures considered representative entered into the calculation of NPV of EBUS-TBNA. When this premise was accomplished, NPV reached a figure of 93.0%, within the range of reported values for mediastinoscopy (Detterbeck *et al.* 2007). EBUS-TBNA, accordingly, may render it unnecessary to perform additional surgical staging procedures on the mediastinum before treatment in >80% of lung cancer patients who were explored with an EBUS-TBNA procedure that attained the representativeness criteria for lower paratracheal and subcarinal region sampling.

The need for a second sampling procedure after EBUS-TBNA in patients staged as I/II before surgery, such as endoscopic ultrasound-guided fine-needle aspiration through the esophagus, has been suggested, considering that in some series the NPV of EBUS-TBNA has been below that of mediastinoscopy (Vilmann *et al.* 2005; Wallace *et al.* 2008). Our results suggest, however, that this strategy may be needed in only one-fifth of the patients, considering that an exploration equivalent to cervical mediastinoscopy may be reached in >80% of the patients staged with EBUS-TBNA, who had regions 4R, 4L and 7 satisfactorily sampled. False-negative results after satisfactory EBUS-TBNA were only found in five of our patients in clinical stage I/II in our study, four of them with nodal metastasis out of the reach of EBUS-TBNA. Inaccessibility is also the main cause of understaging in cervical mediastinoscopy (Detterbeck *et al.* 2007; Lemaire *et al.* 2006), and the use of esophageal ultrasonography as an additional staging procedure may slightly increase the NPV of either EBUS-TBNA and cervical mediastinoscopy by reaching metastatic nodes in the aortopulmonary window and lower mediastinum that could not be sampled with EBUS guidance or mediastinoscopy (Detterbeck *et al.* 2010). Wallace *et al.* (2008), in a series of 138 patients examined simultaneously with EBUS-TBNA and esophageal ultrasonography, demonstrated that the NPV rose from 88% to 97% when the results of both techniques were pooled. Those results have been replicated in subsequent studies (Annema *et al.* 2010; Herth *et al.* 2010; Szulubowski *et al.* 2010).

One limitation of this study was that enrolled patients did not undergo staging by positron emission

tomography (PET), which has been seen to have higher sensitivity and specificity than CT in the evaluation of mediastinal and lobar nodes in lung cancer staging (Silvestri et al. 2007; Yasufuku et al. 2006). Nonetheless, the specificity of PET has remained under 90% in most studies so it is not considered sufficient for a conclusive diagnosis, which can only be reached by testing tissue specimens obtained using either surgery (De Leyn et al. 2007; Hara et al. 2004; Herth et al. 2006b; Silvestri et al. 2007) or a noninvasive technique such as EBUS-TBNA (Bernasconi et al. 2006; Plat et al. 2006). Although some authors consider that mediastinal node sampling may be unnecessary in patients who have T1/T2 lung cancer and a normal PET scan of the mediastinum (De Leyn et al. 2007), this is still open to debate given the low sensitivity of PET (<80%) in the identification of N2/N3 disease (Silvestri et al. 2007), confirmed by Herth et al. (2008) in a study finding mediastinal malignancy in one-tenth of mediastinal PET-negative patients with lung cancer.

In summary, the present study confirms that EBUS-TBNA may become the best method of mediastinal staging in patients with NSCLC, replacing cervical mediastinoscopy as the main staging technique. The technique eliminates the need for cervical mediastinoscopy in the staging procedure of >80% of patients with NSCLC. Surgical staging procedures are not required when a positive result for malignancy in the mediastinum is attained, a situation found in half the patients in our series, and when the EBUS-TBNA procedure shows negative results representative of nodal tissue in mediastinal regions 4R, 4L and 7. EBUS-TBNA that is satisfactory according to these requirements may be achieved in >80% of the performed procedures and will attain a NPV >90% for the identification of mediastinal malignancy, a figure equivalent to cervical mediastinoscopy. Accordingly, to match the accuracy of this surgical technique, the use of a second staging procedure on the mediastinum, such as esophageal ultrasonography, will be needed in only about one-fifth of patients with NSCLC, in which EBUS-TBNA exploration does not reach the requirements to be considered as representative.

Acknowledgments—This study has been granted by Fondo de Investigación Sanitaria (FIS) and Fundació Catalana de Pneumologia (FUCAP). The authors thank Adoración Ruiz for her technical assistance during the performance of the procedures. M.E. Kerans assisted with the English expression in versions of the manuscript; her editing fees were covered by funding from Fondo de Investigación Sanitaria.

REFERENCES

Adams K, Shah PL, Edmonds L, Lim E. Test performance of endobronchial ultrasound and transbronchial needle aspiration biopsy for mediastinal staging in patients with lung cancer: Systematic review and meta-analysis. *Thorax* 2009;64:752–762.

- Annema JT, Van Meerbeek JP, Rintoul RC, Dooms C, Deschepper E, Dekkers OM, De Leyn P, Braun J, Carroll NR, Praet M, De Ryck Frederick, Vansteekiste J, Vermassen F, Versteegh M, Veselić M, Nicholson AG, Rabe KF, Tournoy KG. Mediastinoscopy vs endosonography for mediastinal nodal staging of lung cancer—a randomized trial. *JAMA* 2010;304:2245–2252.
- Bernasconi M, Chhajed PN, Gambazzi F, Bubendorf L, Rash H, Kneifel S, Tamm M. Combined transbronchial needle aspiration and positron emission tomography for mediastinal staging of NSCLC. *Eur Respir J* 2006;27:889–894.
- Block MI. Endobronchial ultrasound for lung cancer staging: How many stations should be sampled? *Ann Thorac Surg* 2010;89:1582–1587.
- British Thoracic Society Guidelines on Diagnostic Flexible Bronchoscopy. *Thorax* 2001;56(Suppl 1):1–21.
- Cetinkaya E, Seyhn EC, Ozgul A, Gencoglu A, Ozgul G, Cam E, et al. Efficacy of convex probe endobronchial ultrasound (CP-EBUS) assisted transbronchial needle aspiration for mediastinal staging in non-small cell lung cancer case with mediastinal lymphadenopathy. *Ann Thorac Cardiovasc Surg* 2011;17:236–242.
- Colice GL. Chest CT for known or suspected lung cancer. *Chest* 1994;106:153–150.
- Colice GL, Shafazand S, Griffin JP, Keenan R, Bolliger C. Physiologic evaluation of the patient with lung cancer being considered for resectional surgery. *Chest* 2007;132:161s–177s.
- De Leyn P, Lardinois D, Van Schil PE, Rami-Porta R, Passlick B, Zielinski M, Waller DA, Lerut T, Weder W. ESTS guidelines for preoperative lymph node staging for non-small cell lung cancer. *Eur J Cardiothorac Surg* 2007;32:1–8.
- Detterbeck FC, Jantz MA, Wallace M, Vansteenkiste J, Silvestri GA. Invasive mediastinal staging of lung cancer. *Chest* 2007;132:202s–220s.
- Detterbeck F, Puchalski J, Rubinowitz A, Cheng D. Classification of the thoroughness of mediastinal staging of lung cancer. *Chest* 2010;137:436–442.
- García-Olivé I, Monsó E, Andreo F, Sanz J, Castellà E, Llatjós M, De Miguel E, Astudillo J. Sensitivity of linear endobronchial ultrasonography and guided transbronchial needle aspiration for the identification of nodal metastasis in lung cancer staging. *Ultrasound Med Biol* 2009;35:1271–1277.
- Haas AR. Infectious complications from full extension endobronchial ultrasound transbronchial needle aspiration. *Eur Respir J* 2009;33:935–938.
- Hara M, Shiraki N, Itoh M, Shibamoto Y, Iida A, Nishio M, Tamaki T. A problem in diagnosing N3 disease using FDG-PET in patients with lung cancer. High false positive rate with visual assessment. *Ann Nucl Med* 2004;18:483–488.
- Herth FJ, Becher HD, Ernst A. Conventional vs endobronchial ultrasound-guided transbronchial needle aspiration: A randomized trial. *Chest* 2004;126:1005–1006.
- Herth FJ, Eberhard R, Vilmann P, Krasnik M, Ernst A. Real-time endobronchial ultrasound guided transbronchial needle aspiration for sampling mediastinal lymph nodes. *Thorax* 2006a;61:795–798.
- Herth FJ, Ernst A, Eberhardt R, Vilmann P, Dienemann H, Krasnik M. Endobronchial ultrasound-guided transbronchial needle aspiration of lymph nodes in the radiologically normal mediastinum. *Eur Respir J* 2006b;28:910–914.
- Herth FJ, Krasnik M, Kahn N, Eberhardt R, Ernst A. Combined endoesophageal-endobronchial ultrasound-guided, fine-needle aspiration of mediastinal lymph nodes through a single bronchoscope in 150 patients with suspected lung cancer. *Chest* 2010;138:790–794.
- Herth FJ, Eberhardt R, Krasnik M, Ernst A. Endobronchial ultrasound-guided transbronchial needle aspiration of lymph nodes in the radiologically and PET normal mediastinum in patients with lung cancer. *Chest* 2008;133:887–891.
- Krasnik M, Vilmann P, Larsen SS, Jacobsen GK. Preliminary experience with a new method of endoscopic transbronchial real time ultrasound guided biopsy for diagnosis of mediastinal and hilar lesions. *Thorax* 2003;58:1083–1086.
- Larsen SS, Vilmann P, Krasnik M, Dirksen A, Clementsen P, Skov BG, Jakobsen G. Endoscopic ultrasound guided biopsy versus mediastinoscopy for analysis of paratracheal and subcarinal lymph nodes in lung cancer staging. *Lung Cancer* 2005;48:85–92.

- Lee HS, Lee GK, Lee HS, Kim MS, Lee JM, Kim HK, Nam BH, Zo J, Hwangbo B. Real-time endobronchial ultrasound-guided transbronchial needle aspiration in mediastinal staging of non-small cell lung cancer. How many aspirations per target lymph node station? *Chest* 2008;134:368–374.
- Lemaire A, Nikolic I, Petersen T, Haney JC, Toloza EM, Harpole DH Jr, D'Amico TA, Burfein WR. Nine-year single center experience with cervical mediastinoscopy: Complications and false negative rate. *Ann Thoracic Surg* 2006;82:1185–1189.
- Moffat-Bruce SD, Ross P. Mediastinal abscess after endobronchial ultrasound with transbronchial needle aspiration: A case report. *J Cardiothorac Surg* 2010;5:33.
- Nayak A, Sugrue C, Koenig S, Wasserman PG, Hoda S, Morgenstern NJ. Endobronchial ultrasound-guided transbronchial needle aspirate (EBUS-TBNA): A proposal for on-site adequacy criteria. *Diagn Cytopathol* 2010. e-pub ahead of print.
- Okamoto H, Watanabe K, Nagatomo A, Kunikane H, Aono H, Yamagata T, *et al.* Endobronchial ultrasonography for mediastinal and hilar lymph node metastases of lung cancer. *Chest* 2002;121:1498–1506.
- Plat G, Pierard P, Haller A, Hutsebaut J, Faber J, Dusart M, Eisendrath P, Sculier JP, Ninane V. Endobronchial ultrasound and positron emission tomography positive of mediastinal lymph nodes. *Eur Respir J* 2006;27:276–281.
- Rintoul RC, Skwarski KM, Murchison JT, Wallace WA, Walker WS, Penman ID. Endobronchial and endoscopic ultrasound-guided real-time fine-needle aspiration for mediastinal staging. *Eur Respir J* 2005;25:416–421.
- Silvestri GA, Gould MK, Margolis ML, Tanoue LT, McCrory D, Toloza E, Deterbeck F. Noninvasive staging of non-small cell lung cancer: ACCP evidence-based clinical practice guidelines (2nd edition). *Chest* 2007;132:178–201.
- Szulubowski A, Zielinski M, Soja J, Annema JT, Sosniski W, Jakubiak M, Pankowski J, Cmiel A. A combined approach of endobronchial and endoscopic ultrasound-guided needle aspiration in the radiologically normal mediastinum in non-small-cell lung cancer staging—a prospective trial. *Eur J Cardiothorac Surg* 2010;37:1175–1179.
- Toloza EM, Harpole L, Deterbeck F, McCrory DC. Invasive staging of non-small cell lung cancer. A review of the current evidence. *Chest* 2003;123:157s–166s.
- Varela-Lema L, Fernández-Villar A, Ruano-Ravina. Effectiveness and safety of endobronchial ultrasound-transbronchial needle aspiration: A systematic review. *Eur Respir J* 2009;33:1156–1164.
- Vilmann P, Krasnik M, Larsen SS, Jacobsen GK, Clementsen P. Transesophageal endoscopic ultrasound-guided fine-needle aspiration (EUS-FNA) and endobronchial ultrasound-guided transbronchial needle aspiration (EBUS-TBNA) biopsy: A combined approach in the evaluation of mediastinal lesions. *Endoscopy* 2005;37:833–839.
- Vilmann P, Larsen SS. Endoscopic ultrasound-guided biopsy of the chest: Little to lose, much to gain. *Eur Respir J* 2005;25:400–401.
- Wallace MB, Pascual JMS, Raimondo M, Woodward TA, McComb BL, Crook JE, Johnson M, Al-Haddad M, Gross S, Pungpapong S, Hardee J, Odell J. Minimally invasive endoscopic staging of suspected lung cancer. *JAMA* 2008;299:540–546.
- Yasufuku K, Chiyo M, Koh E, Moriya Y, Iyoda A, Sekine Y, Shibuya K, Iizasa T, Fujisawa T. Endobronchial ultrasound guided transbronchial needle aspiration for staging of lung cancer. *Lung Cancer* 2005;50:347–354.
- Yasufuku K, Nakajima T, Motoori K, Sekina Y, Shibuya K, Hiroshima K, Fujisawa T. Comparison of endobronchial ultrasound, positron emission tomography, and CT for lymph node staging of lung cancer. *Chest* 2006;130:710–718.
- Ye T, Hu H, Luo X, Chen H. The role of endobronchial ultrasound guided transbronchial needle aspiration (EBUS-TBNA) for qualitative diagnosis of mediastinal and hilar lymphadenopathy: A prospective analysis. *BMC Cancer* 2011;1:100.

RESEARCH ARTICLE

Open Access

Contribution of cell blocks obtained through endobronchial ultrasound-guided transbronchial needle aspiration to the diagnosis of lung cancer

José Sanz-Santos^{1,3*}, Pere Serra¹, Felipe Andreo^{1,4}, Maria Llatjós^{2,4}, Eva Castellà^{2,4} and Eduard Monsó^{4,5}

Abstract

Background: Conventional smears of samples obtained by endobronchial ultrasound with real-time transbronchial needle aspiration (EBUS-TBNA) have proven useful in lung cancer staging, but the value of additional information from cell-block processing of EBUS-TBNA samples has only been marginally investigated. This study focussed on the contribution of cell block analysis to the diagnostic yield in lung cancer.

Methods: Patients referred for lung cancer diagnosis and/or staging by means of EBUS-TBNA were enrolled, the adequacy of the obtained samples for preparing cell blocks was assessed, and the additional pathologic or genetic information provided from cell block analysis was examined.

Results: In 270 lung cancer patients referred for EBUS-TBNA (mean age, 63.3 SD 10.4 years) 697 aspirations were performed. Cell blocks could be obtained from 334 aspirates (47.9%) and contained diagnostic material in 262 (37.6%) aspirates, providing information that was additional to conventional smears in 50 of the 189 samples with smears that were non-diagnostic, corresponding 21 of these blocks to malignant nodes, and allowing lung cancer subtyping of 4 samples. Overall, cell blocks improved the pathologic diagnosis attained with conventional smears in 54 of the 697 samples obtained with EBUS-TBNA (7.7%). Cell blocks obtained during EBUS-TBNA also made epithelial growth factor receptor mutation analysis possible in 39 of the 64 patients with TBNA samples showing metastatic adenocarcinoma (60.1%). Overall, cell blocks provided clinically significant information for 83 of the 270 patients participating in the study (30.7%).

Conclusions: Cell-block preparation from EBUS-TBNA samples is a simple way to provide additional information in lung cancer diagnosis. Analysis of cell blocks increases the diagnostic yield of the procedure by nearly seven per cent and allows for genetic analysis in a sixty per cent of the patients with metastatic adenocarcinoma.

Keywords: Cell block, Endobronchial ultrasound, Transbronchial needle aspiration, Lung cancer

Background

With the introduction of novel targeted therapies for non-small cell lung cancer (NSCLC), cytologists have had to cope with a corresponding rise in the need for accurate diagnosis and appropriate classification of subtypes. The analysis of genetic abnormalities in cancer cells, such as mutations in the epithelial growth factor receptor (EGFR) gene [1], has become crucial for the choice of treatment. Thus, conventional cytology

staining does not always provide sufficient information and additional tissue is often required. The possibility of tailored treatments for lung cancer has come at the same time as the increased availability and use of minimally invasive sampling procedures, such as endobronchial ultrasound-guided transbronchial needle aspiration (EBUS-TBNA). This technique can obtain both mediastinal and hilar cytological samples of nodes and masses that are appropriate for conventional smear and, in most cases, for immunohistochemistry [2].

Material recovered during EBUS-TBNA can be processed additionally as a cell block and made available for ancillary diagnostic procedures. The usefulness of

* Correspondence: 34057jss@comb.cat

¹Pulmonology Department, Hospital Universitari Germans Trias i Pujol, Carretera de Canyet S/N, 08916 Badalona, Barcelona, Spain
Full list of author information is available at the end of the article

cell blocks has been acknowledged in fine-needle procedures, and several medical societies have recently recommended its routine use for lung cancer diagnosis [3,4]. This processing technique, however, is not yet widely used on EBUS-TBNA and there is little information about its contribution to the diagnostic process. The aim of this study was to evaluate that contribution in a prospectively recruited series of patients undergoing EBUS-TBNA for the diagnosis and/or staging of lung cancer.

Methods

Population

In North Barcelona Health Area all patients who had a suspicion of lung cancer are referred by the general practitioner to the Lung Cancer Unit for diagnosis. EBUS-TBNA was used as a diagnostic procedure in patients with mediastinal masses and/or nodes and with negative results from previous endoscopic procedures. EBUS-TBNA was additionally used for staging in all NSCLC patients who did not show distant metastasis at the first examination. The present study included all lung cancer patients who were diagnosed and/or staged by means of EBUS-TBNA between January 2006 and December 2009. A CT scan of the lung, mediastinum, and upper abdomen was performed in all cases using a multidetector-row spiral CT scanner (Marconi M8000, Phillips, Best, The Netherlands) in the month prior to staging, and nodes with a short-axis diameter greater than 10 mm in the scan were considered abnormally enlarged [5]. EBUS-TBNA was used for staging in all referred patients, independently of the size of the nodes in the scan, in accordance with previous reports that have showed the usefulness of EBUS-TBNA for the diagnosis of mediastinal metastasis in patients with a normal-appearing mediastinum at CT [6]. Patients with hemorrhagic diseases or coagulation disorders were excluded from staging by TBNA. The research protocol was approved by the regional ethics committee (Institut de Recerca en Ciències de la Salut Germans Trias i Pujol, reference: FIS PS09/01612) and all patients gave their signed consent to participation.

EBUS-TBNA technique

EBUS was performed using a flexible bronchoscope (BF-UC160F-OL8, Olympus Optical Co Ltd., Tokyo, Japan) with a distal probe capable of producing linear parallel scans of the mediastinal and peribronchial tissues and a working channel suited to the performance of TBNA under direct ultrasound guidance. Local anaesthesia and conscious sedation were achieved using topical lidocaine spray and intravenous midazolam, respectively, in accordance with standard recommendations [7]. Mediastinal and lobar lung masses and nodes with a short-axis

diameter of 5 mm or more [6] identified during the procedure were sampled under direct ultrasound visualization with a 22-gauge cytology needle specially designed for EBUS-TBNA (NA-201SX-4022, Olympus Optical Co Ltd.). The needle was guided beyond the bronchoscope channel to the tracheal lumen and then pushed forward from the sheath and inserted into the tracheal or bronchial wall under ultrasound guidance until the node or mass was reached. Once the needle tip was inside the target, negative pressure was maintained with a syringe at the proximal end of the catheter while the needle was pushed forth and back, releasing the suction before the needle was removed from the target structure.

Pathology

The aspirated material in the needle was recovered and the specimens were placed on slides and fixed with 95% ethanol. The slides were stained 1 minute with haematoxylin for rapid on-site evaluation by a cytopathologist; later the Papanicolaou staining with orange A and eosin was completed at the pathology laboratory. An immediate assessment was given after each pass. The cytologist classified nodes as “normal tissue negative for malignancy” when the sample contained 40 lymphocytes per high-power field in cellular areas of the smear and/or clusters of pigmented macrophages, and no neoplastic cells [8], or as “metastatic” when recognizable groups of malignant cells were present. Nodes containing only isolated dysplastic cells were considered as “suspicious” but non-diagnostic. Nodes containing only bronchial or blood cells, which were considered as not representative of the structure that was the target of the sampling procedure, were also classified as non-diagnostic. In these situations the procedure was repeated up to 3 times and considered as useful for staging only when diagnostic samples were recovered from at least one of the aspirates [9,10]. The obtention of neoplastic cells from one lower paratracheal or subcarinal (stations 4R, 4 L and 7) node during sampling diagnosed N2 or N3 disease and precluded the performance of additional samplings in these regions. Stations showing only nodes with a short-axis diameter less than 5 mm during EBUS-TBNA were not sampled and labelled as normal, in agreement with previously published results [6].

Cell blocks were obtained and processed from the specimens recovered in the first pass whenever extra clotting material was available after the preparation of a minimum of four slides, or from a second or third passes when clotting material for cell blocks was not obtained in the previous passes, at request of the on-site cytopathologist. Cell blocks were obtained air-drying and clotting the specimens on filter paper and then placing them into 10% formalin just after for subsequent processing in the laboratory [11]. Cell blocks were

embedded in paraffin and sections of 5- μ m thickness were obtained. Routine haematoxylin-eosin staining was used on cell-block sections and, when necessary, immunohistochemical stainings were applied for the identification or phenotyping of malignant cells. In cases of adenocarcinoma, somatic mutations of the genes coding the tyrosine kinase domain of EGFR were examined on cell-block samples, using methods previously described [12].

Statistical analysis

Data were introduced in a database and analyzed using SPSS software version 17.0 (SPSS Inc., Chicago, Illinois, USA). Results were expressed as absolute and relative frequencies for categorical variables, and as means and standard deviations (SD) or, when required, as medians and interquartile ranges (IQR), for continuous variables. First, availability of cell blocks containing adequate tissue samples from nodes or masses sampled by means of EBUS-TBNA was assessed. Second, the provision of new pathologic information from these cell blocks was analyzed. Information additional to pathology was defined as the establishment of a cytological diagnosis through the examination of the cell block from a sample with a previous non-diagnostic conventional smear or the determination of the NSCLC subtype based on the cell block when the smear diagnosis was NSCLC not otherwise specified (NSCLC-NOS). Finally, the impact of the additional information provided by the analysis of cell blocks over patient staging was assessed. The recovery of a cell block suitable for performance of genetic analysis of EGFR mutations in patients with metastatic adenocarcinoma was considered as additional genetic information. A *p* value of 0.05 or less was reported as statistically significant in the performed statistical tests.

Results

EBUS-TBNA was performed on 270 patients with a final diagnosis of lung cancer; the patient's mean age was 63.3 (SD 10.4) years and the male-to-female ratio was 6.7:1 (Table 1). EBUS-TBNA diagnosed metastasis in 130 out of 181 patients with evidence of enlargement in mediastinal nodes on the CT (71.8%), and in 14 of the 89 patients with a normal appearance of the mediastinum on the scan (15.7%).

Of 697 TBNA procedures performed, with an average of 2.6 TBNA per patient, 672 aspirations were from nodes and 25 were from mediastinal masses. The median short-axis diameter of the sampled nodes was 10 mm (IQR 7-15) and 562 (80.6%) of them were in the mediastinum. Two-hundred twenty-three smears (32%) led to a diagnosis of metastatic disease, 285 (40.9%) showed lymphocytes and were negative for malignancy,

Table 1 Population characteristics (n = 270)

Age, mean (SD), years	63.3 (10.4)
Gender (men), n (%)	235 (87)
Mediastinal nodal enlargement at CT, n (%)	181 (67.0)
Pathologic diagnoses, n (%)	
Adenocarcinoma	106 (39.3)
Squamous-cell carcinoma	65 (24.1)
Large cell carcinoma	10 (3.7)
NSCLC not otherwise specified	59 (21.8)
Small cell lung cancer	29 (10.7)
Atypical carcinoid	1 (0.4)

CT: computed tomography

NSCLC: non-small cell lung cancer

15 gave isolated atypical cells (2.1%) and 174 (25%) gave only non-representative material (Table 2).

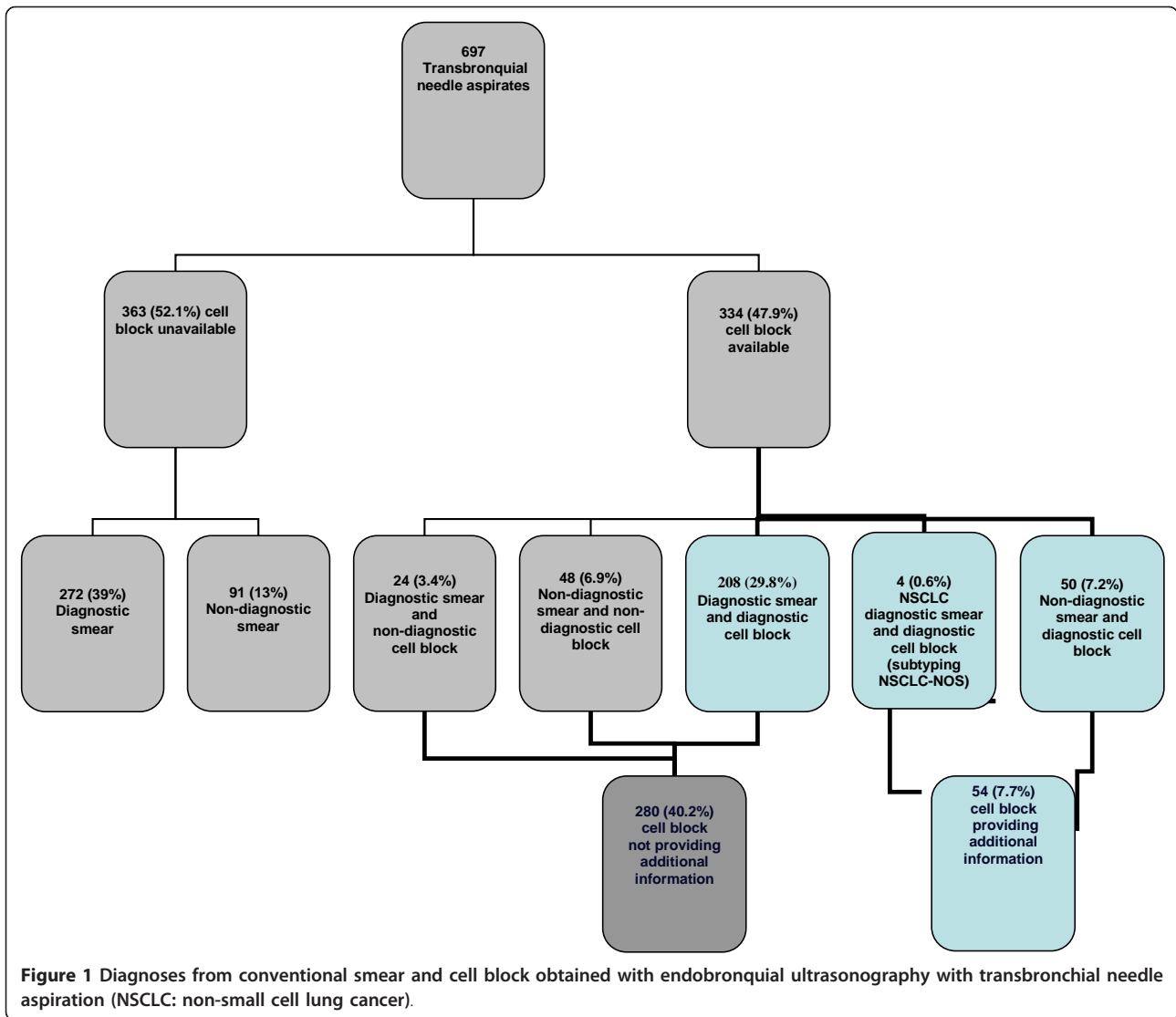
Cell blocks could be prepared from 334 aspirates (47.9%) obtained from 321 nodes and 13 mediastinal masses and adequate material for diagnosis was recovered from 262 (37.6%) of them (Figure 1). The median short-axis diameter of nodes from which material for cell block processing was obtained was 11 mm (IQR 8-15), a size which was larger than the size of nodes that did not give material suitable for cell blocks after three passes (short-axis diameter 9 [IQR 7-14]) (*p* < 0.001, Mann-Whitney U test). Most of the samples with a cell block available were obtained from nodes located in the mediastinum, mainly in the subcarinal region (49.1%). Malignancy was diagnosed at the examination of 122 of the obtained cell blocks, being the block sample diagnostic and negative for lung cancer in 130 of the performed aspirations. In 10 cases the cell block showed only isolated atypical cells and was considered non-diagnostic.

Cell blocks provided additional pathologic information in 50 cases out of the 189 (26.4%) smears from samples that were non-diagnostic or that showed only isolated atypical cells (Figure 1). Twenty-one of these blocks corresponded to malignant nodes and 29 to normal nodes. Thus, information from cell blocks raised the overall

Table 2 Diagnoses in conventional smears of transbronchial needle aspirates (n = 697)

Squamous cell carcinoma	29 (4.2)
Adenocarcinoma	98 (14.1)
NSCLC not otherwise specified	63 (9.0)
Small cell carcinoma	33 (4.7)
Normal tissue	285 (40.9)
Non-diagnostic	
Isolated atypical cells	15 (2.1)
Non-representative	174 (25.0)

NSCLC: non-small cell lung cancer



diagnostic yield of EBUS-TBNA through an increase in the number of the diagnostic samples from 508 (72.9%) to 558 (80%). There were 63 cases of NSCLC-NOS on the conventional smear, in 4 (6.3%) of those the cell block achieved the subtype providing also additional pathologic information

Cell blocks obtained during EBUS-TBNA provided clinically significant information for 83 of the 270 patients participating in the study (30.7%). Pathologic diagnosis was attained in some nodes only through cell block processing in 40 patients (14.8%), and cell block was the only sample that demonstrated mediastinal metastases in 7 of them. In 4 patients with conventional smears showing NSCLC-NOS, cell blocks allowed the identification of the sub-type of the NSCLC. Additionally, cell blocks provided material suitable for EGFR gene mutation analysis in 39 of the 64 patients with

metastatic adenocarcinoma in the sampled nodes (60.1%), and allowed the identification of a mutation of the EGFR gene in two patients.

Discussion

Cell blocks prepared from EBUS-TBNA material in our series contained diagnostic material in a third of the samplings and provided additional information to non-diagnostic smears, increasing the accuracy of EBUS-TBNA by a seven percent, to a diagnostic yield of 80%. Cell blocks obtained during EBUS-TBNA provided clinically significant information for one third of the patients participating in the study (30.7%), through accurate typing of the disease, identification of metastasis in the mediastinum, and, in patients with adenocarcinoma, EGFR genetic analysis in cell block samples.

With the development of novel treatments for NSCLC that have different degrees of efficacy and toxicity in NSCLC subtypes, an accurate pathologic classification has become essential. Most patients with NSCLC present with advanced non-operable disease and surgical biopsies allowing additional pathologic and genetic analyses are not available [13]. The difficulties of pathologic diagnosis have increased with the emergence of minimally invasive procedures like EBUS-TBNA. This technique provides conventional smears for cytology that have a good correlation with histological diagnoses. Feller-Kopman and colleagues [14] compared the cytological samples obtained by EBUS-TBNA with core biopsies or surgical excision samples in a series of 88 patients, finding that diagnoses were equivalent in most patients. Cell blocks can be obtained by means of EBUS-TBNA, and, compared with conventional smears,

allow the performance of sections suitable for larger immunohistochemical staining batteries [15,16]. When cell blocks prepared with EBUS-TBNA material are used for NSCLC subtyping, the adequacy of tumour tissue available for immunohistochemistry is a key issue [17]. That topic can be easily managed when the recovered samples are subject to rapid on-site evaluation, as in our study; thus the immediate evaluation of the sample increases the diagnostic yield and decreases the need for unnecessary repeated diagnostic procedures [18]. The on-site cytopathologist confirms the adequacy of the recovered material, minimizing the rate of unsatisfactory samples and requests for further sampling when additional material is needed for cell blocks. Following this approach 4 (6.3%) cases initially diagnosed as NSCLC-NOS on the conventional smear could be adequately subtyped in our study.

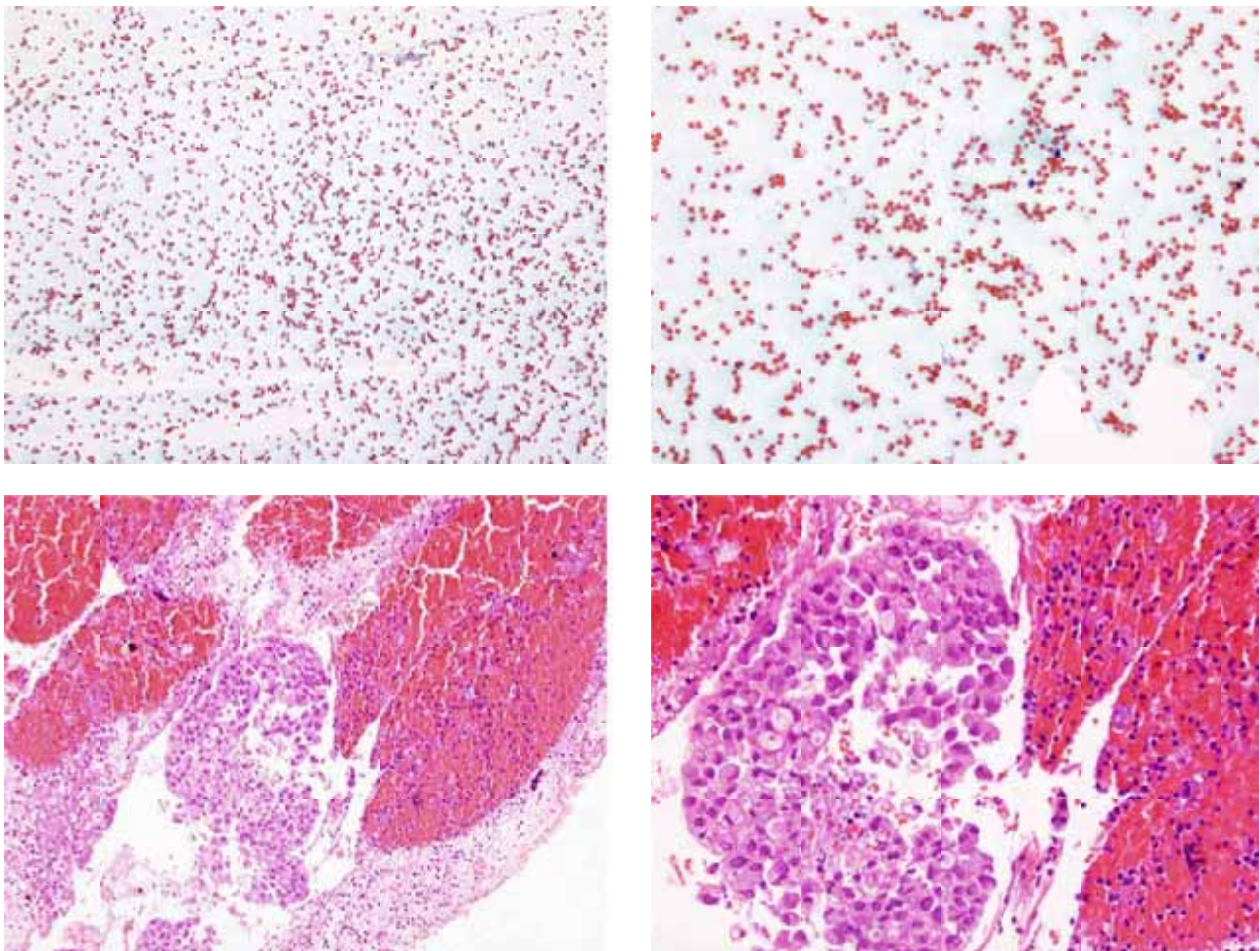


Figure 2 Fine needle aspiration from a subcarinal node in a case of metastatic adenocarcinoma. Non-diagnostic conventional smear (figure 2a and b) and cluster of adenocarcinoma cells in the the cell block (figure 2c and d). **a:** Unsatisfactory specimen. Blood cells in an otherwise acellular smear (Papanicolaou stain, x 100). **b:** Unsatisfactory specimen. Blood cells in an otherwise acellular smear (Papanicolaou stain, x 200). **c:** Cluster of adenocarcinoma cells in a cell block (Hematoxylin and eosin stain, x 100). **d:** Cluster of adenocarcinoma cells in a cell block (Hematoxylin and eosin stain, x 200).

We found that over a 75% of the recovered cell blocks contained diagnostic cellular material, a percentage similar to those in other series where cell blocks from needle core biopsies have been processed [3,19], but lower than the figure attained by conventional smears [18]. Cell-block analysis achieved the diagnosis in 50 cases out of the 189 samples (26.4%) in which conventional smears were non-diagnostic in our study. Thus, with cell-block processing, the diagnostic yield of EBUS-TBNA rose from 72.9% to 80%. Twenty-one of these diagnostic cell blocks were from malignant nodes that would not have been diagnosed if the blocks had not been obtained and clinically implies that 7 patients were diagnosed of mediastinal metastases (N2/N3 disease) solely by the cell block analysis. We attribute this increase in the diagnostic yield mainly to the contribution of cell blocks to haematic non-diagnostic smears (Figure 2). One of the obstacles that bronchoscopists and cytopathologists have to deal during an EBUS procedure is a vascularised node; these nodes are more likely to contaminate the samples with red blood cells. In this situation the on-site cytopathologist may not be able for a proper diagnosis of the slides. These aspirates, processed as cell blocks, can be examined later on the pathology laboratory and sometimes harbour clusters of lymphocytes or malignant cells. Other situation apart from blood contamination is nodes or masses containing necrotic material.

Cell-block processing allowed for the performance of EGFR mutational analysis in 60% of our patients with a diagnosis of metastatic adenocarcinoma and in two of them confirmed the presence of an EGFR mutation, which confer sensitivity to the tyrosine kinase inhibitors gefitinib and erlotinib [20]. These findings agree with the few smaller studies that have focussed on the ability of EBUS-TBNA to obtain samples for EGFR gene mutation screening [21,22]. Nakajima and cols. [21] used this approach in a series of 46 patients with adenocarcinoma, detecting 11 patients with EGFR mutations. García-Olivé and cols. [22] found nodal metastasis by means of EBUS-TBNA in 36 patients from a series of 51 patients with this diagnosis; these authors recovered cell blocks that were adequate for EGFR analysis through EBUS-TBNA for most of their patients, and were able to identify mutations in two of them. Other cancer-related genetic mutations may also be predictive biomarkers, and their detection in TBNA samples might be useful for choosing a lung cancer therapy [1]. In this new scenario our study confirms the value of cell-block processing of the material recovered from malignant nodes using EBUS-TBNA.

In summary, cell-block preparation is a simple method that provides important additional information after EBUS-TBNA in lung cancer. In our study, it was possible to preserve diagnostic material for cell blocks from

more than a third of the performed aspirates. This material supplemented the information from conventional smears in a third of the cases and increased the diagnostic yield of the technique by a seven percent. Overall, cell-block processing provided clinically significant information for on third of the lung cancer patients, and allowed for the performance of genetic analyses of EGFR mutations in a half of the samples showing metastatic adenocarcinoma, confirming the advantages of this processing method for the diagnosis and staging of lung cancer.

Acknowledgements

This study has been funded by grant from the Spanish government (CibeRes and FIS PS09/01612) and the Catalan Pneumology Foundation (Fundació Catalana de Pneumologia, FUCAP) and the Catalan Pneumology Society (SOCAP).

Author details

¹Pulmonology Department, Hospital Universitari Germans Trias i Pujol, Carretera de Canyet S/N, 08916 Badalona, Barcelona, Spain. ²Pathology Department, Hospital Universitari Germans Trias i Pujol, Badalona, Barcelona, Spain. ³Medicine Department, Universitat Autònoma de Barcelona, Bellaterra, Barcelona, Spain. ⁴CIBER de Enfermedades Respiratorias (CibeRes), Bunyola, Balearic Islands, Spain. ⁵Pulmonology Department, Corporació Sanitària i Universitària Parc Taulí, Sabadell, Barcelona, Spain.

Authors' contributions

JSS performed EBUS-TBNA, analyzed the data and wrote the original. PS performed EBUS-TBNA and acquired the data FA performed EBUS-TBNA and revised the final text. EC carried out the cytological examination. MLL carried out the cytological examination. EM performed EBUS-TBNA, designed the study and revised the final text.

Competing interests

The authors declare that they have no competing interests.

Received: 24 March 2011 Accepted: 21 January 2012

Published: 21 January 2012

References

1. Tennant DA, Durán RV, Gottlieb E: Targeting metabolic transformation for cancer therapy. *Nat Rev Cancer* 2010, **10**(4):267-77.
2. Stoll LM, Yun R, Clark D, Li QK: Cytology of Endobronchial Ultrasound-Guided Transbronchial Needle Aspiration Versus Conventional Transbronchial Needle Aspiration. *Cancer Cytopathol* 2010, **118**:278-286.
3. Nathan NA, Narayan E, Smith MM, Horn MJ: Cell Block Cytology. Improved Preparation and Its Efficacy in Diagnostic Cytology. *Am J Clin Pathol* 2000, **114**:599-606.
4. Travis WD, Brambilla E, Noguchi M, Nicholson AG, Geisinger KR, Yatabe Y, Beer DG, Powell CA, Riely GJ, Van Schil PE, Garg K, Austin JH, Asamura H, Rusch VW, Hirsch FR, Scagliotti G, Mitsudomi T, Huber RM, Ishikawa Y, Jett J, Sanchez-Cespedes M, Sculier JP, Takahashi T, Tsuboi M, Vansteenkiste J, Wistuba I, Yang PC, Aberle D, Brambilla C, Flieder D, et al: International association for the study of lung cancer/american thoracic society/european respiratory society international multidisciplinary classification of lung adenocarcinoma. *J Thorac Oncol* 2011, **6**(2):244-85.
5. Colice GL, Chest CT: For known or suspected lung cancer. *Chest* 1994, **106**(5):1538-50.
6. García-Olivé I, Monsó E, Andreo F, Sanz J, Castellà E, Llatjós M, De Miguel E, Astudillo J: Sensitivity of linear endobronchial ultrasonography and guided transbronchial needle aspiration for the identification of nodal metastasis in lung cancer staging. *Ultrasound Med Biol* 2009, **35**(8):1271-7.
7. British Thoracic Society Guidelines on Diagnostic Flexible Bronchoscopy. *Thorax* 2001, **56**(suppl 1):1-21.

8. Alsharif M, Andrade RS, Groth S, Stelow EB, Pambuccian SE: **Endobronchial Ultrasound-Guided Transbronchial Fine-Needle Aspiration. The University of Minnesota Experience, With Emphasis on Usefulness, Adequacy Assessment, and Diagnostic Difficulties.** *Am J Clin Pathol* 2008, **130**:434-443.
9. Lee HS, Lee GK, Lee HS, Kim MS, Lee JM, Kim HY, Nam BH, Zo Ji, Hawngbo B: **Real-time endobronchial ultrasound-guided transbronchial needle aspiration in mediastinal staging of non-small cell lung cancer. How many aspirations per target lymph node station?** *Chest* 2008, **134**:368-374.
10. Nayak A, Sugrue C, Koenig S, Wasserman PG, Hoda S, Morgenstern NJ: **Endobronchial ultrasound-guided transbronchial needle aspirate (EBUS-TBNA): A proposal for on-site adequacy criteria.** *Diagn Cytopathol* 2010.
11. Nakajima T, Yasufuku K: **How I Do It-Optimal Methodology for Multidirectional Analysis of Endobronchial Ultrasound-Guided Transbronchial Needle Aspiration Samples.** *J Thorac Oncol* 2011, **6**:203-206.
12. Molina-Vila MA, Bertran-Alamillo J, Reguart N, Taron M, Castellà E, Llatjós M, Costa C, Mayo C, Pradas A, Queralt C, Botia M, Pérez-Cano M, Carrasco E, Tomás M, Mate JL, Moran T, Rosell R: **A sensitive method for detecting EGFR mutations in non-small cell lung cancer samples with few tumor cells.** *J Thorac Oncol* 2008, **3**:1224-35.
13. Travis WD, Rekhtman N, Riley GJ, Geisinger KR, Asamura H, Brambilla E, Garg K, Hirsch FR, Noguchi M, Powel CA, Rusch VW, Scagliotti Y, Yatabe YI: **Pathologic Diagnosis of Advanced Lung Cancer Based on Small Biopsies and Cytology. A Paradigm Shift** *J Thorac Oncol* 2010, **5**:411-4.
14. Feller-Kopman D, Yung R, Burroughs F, Li QK: **Cytology of Endobronchial Ultrasound-Guided Transbronchial Needle Aspiration. A Retrospective Study With Histology Correlation** *Cancer Cytopathol* 2009, **117**:482-490.
15. Mayall F, Chang B, Darlington A: **A review of 50 consecutive cytology cell block preparations in a large general hospital.** *Frederick Mayal. J Clin Pathol* 1997, **50**:985-990.
16. Wallace WAH, Rassi DM: **Accuracy of cell typing in non-small cell lung cancer by EBUS/EUS FNA cytology samples.** *Eur Respir J* .
17. Nicholson A, Gonzalez D, Shah P, Pynegar MJ, Deshmukh M, Rice A, Popat S: **Refining the Diagnosis and EGFR Status of Non-small Cell Lung Carcinoma in Biopsy and Cytologic Material, Using a Panel of Mucin Staining. TTF-1, Cytokeratin 5/6 and P63, and EGFR Mutation Analysis.** *J Thorac Oncol* 2010, **5**:436-441.
18. Cameron SEH, Andrade RS: **Pambuccian: Endobronchial ultrasound-guided transbronchial needle aspiration cytology: a state of the art review.** *Cytopathology* 2010, **21**:6-26.
19. Stewart CJR, Coldewey J, Stewart IS: **Comparison of fine needle aspiration cytology and needle core biopsy in the diagnosis of radiologically detected abdominal lesions.** *J Clin Pathol* 2002, **55**:93-97.
20. Paez JG, Jänne PA, Lee JC, Tracy S, Greulich H, Gabriel S, Herman P, Kaye FJ, Lindeman N, Boggon TJ, Naoki K, Sasaki H, Fujii Y, ECK MJ, Sellers WR, Johnson BE, Meverson M: **EGFR mutations in lung cancer: correlation with clinical response to gefinitib therapy.** *Science* 2004, **304**:1497-1500.
21. Nakajima T, Yasufuku K, Suzuki M, Hiroshima K, Kubo R, Mohammed S, Miyagi Y, Matsukuma S, Sekine Y, Fujisawa T: **Assessment of Epidermal Growth Factor Receptor Mutation by Endobronchial Ultrasound-Guided Transbronchial Needle Aspiration.** *Chest* 2007, **132**:597-602.
22. Garcia-Olivé I, Monsó E, Andreo F, Sanz-Santos J, Taron M, Molina-Vila MA, Llatjós M, Castellà E, Morán T, Bertran-Alamillo J, Mayo-De-Las-Casas C, Queralt C, Rosell R: **Endobronchial ultrasound-guided transbronchial needle aspiration for identifying EGFR mutations.** *Eur Respir J* 2010, **35**(2):391-5.

Pre-publication history

The pre-publication history for this paper can be accessed here:
<http://www.biomedcentral.com/1471-2407/12/34/prepub>

doi:10.1186/1471-2407-12-34

Cite this article as: Sanz-Santos et al.: Contribution of cell blocks obtained through endobronchial ultrasound-guided transbronchial needle aspiration to the diagnosis of lung cancer. *BMC Cancer* 2012 **12**:34.

Submit your next manuscript to BioMed Central and take full advantage of:

- Convenient online submission
- Thorough peer review
- No space constraints or color figure charges
- Immediate publication on acceptance
- Inclusion in PubMed, CAS, Scopus and Google Scholar
- Research which is freely available for redistribution

Submit your manuscript at
www.biomedcentral.com/submit



Rendimiento de la punción aspirativa transtraqueal y transbronquial para el diagnóstico anatomopatológico de la neoplasia broncopulmonar

José Sanz Santos^a, Marila Saab^a, Eva Castellà Fernández^b, Antoni Rosell Gratacós^a, Mariona Llatjós Sanuy^b y Eduard Monsó Molas^a

^aServicio de Neumología. Hospital Germans Trias i Pujol. Badalona. España.

^bServicio de Anatomía Patológica. Hospital Germans Trias i Pujol. Badalona. España.

Objetivo. Determinar el rendimiento diagnóstico de la punción aspirativa transtraqueal (PATT) y transbronquial (PATB) para el diagnóstico anatomopatológico de la neoplasia broncopulmonar.

Material y métodos. Se practicó PATT cuando existían adenopatías mediastínicas iguales o mayores a 2 cm y PATB cuando existía lesión endoscópicamente visible y mediastino normal.

Resultados. En 57 pacientes con lesión visible, la PATT fue diagnóstica en 27/38 (71,0%) y la PATB en 12/19 (63,1%) (única técnica diagnóstica en 6/57, 10,5%). La PATT fue diagnóstica en 13/26 pacientes sin lesión visible (50,0%) (única técnica diagnóstica en 11, 42,3%).

Conclusión. El uso de PATT/PATB en la neoplasia broncopulmonar incrementa los diagnósticos endoscópicos en más del 10%.

Palabras clave: punción aspirativa transtraqueal, punción aspirativa transbronquial, neoplasia broncopulmonar, diagnóstico.

Sanz J, Saab M, Castellà E, Rosell A, Llatjós M, Monsó E. Rendimiento de la punción aspirativa transtraqueal y transbronquial para el diagnóstico anatomopatológico de la neoplasia broncopulmonar. *Rev Oncol* 2004;6(7):439-42.

Trans-tracheal and trans-bronchial needle aspiration for the anatomic-pathology diagnosis of broncho-pulmonary neoplasia

Objective. To determine the efficacy of trans-tracheal and trans-bronchial needle aspiration (TTNA and TBNA, respectively) in the anatomic-pathology diagnosis of broncho-pulmonary neoplasia.

Materials and methods. TTNA was performed when there were mediastinic adenopathies ≥ 2 cm and TBNA where there were endoscopically-visible lesions with normal mediastinum.

Results. In 57 patients with visible lesions, TTNA was diagnostic in 27/38 (71.0%) and TBNA in 12/19 (63.1%); single technique diagnosis in 6/57 (10.5%). TTNA was diagnostic in 13/26 patients without visible lesions (50.0%); single technique diagnosis in 11 (42.5%).

Conclusion. The use of TTNA/TBNA in broncho-pulmonary neoplasia increases endoscopic diagnosis by more than 10%.

Key words: transtraqueal needle aspiration, trans-bronchial needle aspiration, bronchopulmonary neoplasia, diagnosis.

INTRODUCCIÓN

La punción aspirativa transtraqueal (PATT) ha sido usada para identificar la afectación ganglionar mediastínica por neoplasia broncopulmonar en el último cuarto de siglo¹, y la mayoría de estudios realizados con ella han objetivado una sensibilidad superior al 50% en la identificación de la invasión neoplásica de los ganglios mediastínicos, con una especificidad cercana al 100%²⁻⁸. A pesar de su demostrada utilidad clínica en el estadiaje de la neoplasia broncopulmonar, la PATT es una técnica aún infrautilizada en el momento actual⁹, y sólo ha sido escasamente analizada como técnica diagnóstica en los pacientes con sospecha de neoplasia broncopulmonar, al igual que la

punción aspirativa transbronquial (PATB). En el presente estudio se ha examinado el rendimiento diagnóstico de estas dos técnicas en una serie de pacientes con neoplasia broncopulmonar, a los que se les realizó una PATT cuando presentaban adenopatías mediastínicas, y una PATB cuando existía una lesión bronquial endoscópicamente visible sin crecimiento ganglionar mediastínico.

MATERIAL Y MÉTODOS

Población

Se han examinado prospectivamente todos los pacientes a los que se les practicó una PATT o una PATB

por sospecha diagnóstica de neoplasia broncopulmonar (nódulo, masa o atelectasia en la radiología de tórax) en el hospital de referencia de la región sanitaria Barcelonés Nord i Maresme entre 1996 y 2002, en los que las exploraciones realizadas en el hospital de primer nivel, que incluían el examen citológico de las secreciones respiratorias y una endoscopia respiratoria con toma de biopsias bronquiales, no habían alcanzado un diagnóstico. Se realizó una PATT a los pacientes con adenopatías mediastínicas iguales o mayores de 2 cm en una región endoscópicamente accesible, identificadas en la tomografía axial computarizada (TAC), con lesión endoscópicamente visible o en ausencia de ella (n=109); y se practicó una PATB a los pacientes con lesión visible en los que la TAC mostraba un mediastino normal (n=39). Se consideraron objeto del presente estudio 85 pacientes en los que se estableció el diagnóstico de neoplasia broncopulmonar por métodos anatomopatológicos.

Procedimiento

A todos los pacientes se les practicó una exploración endoscópica bajo anestesia local y sedación^{10,11} con un broncoscopio con canal de trabajo de ≥ 2 mm (BF20D o BF200, *Olympus Optical Co. Ltd.*, Tokyo, Japón). Cuando existía una lesión visible en el árbol bronquial, se efectuó la toma de 4 biopsias o más¹¹, que fueron colocadas en suero fisiológico, y posteriormente en solución de formol para su inclusión. En todos los casos se realizó un examen citológico del líquido de lavado de las biopsias¹² y de las secreciones recuperadas en el aspirado bronquial. Cuando la lesión no era visible se realizaron escobillados y lavados en el segmento patológico, de los que se realizó examen citológico.

La punción aspirativa se realizó siguiendo la técnica descrita por Wang et al^{1,5}; un catéter con una aguja de punción citológica de 21G (*Wang transbronchial cytology needle, BARD Endoscopic Technologies*, Billerica, Massachussets, EE.UU.) fue avanzado por el canal del broncoscopio hasta la vía aérea, donde la aguja fue extraída e insertada en la mucosa bronquial¹⁵. Se mantuvo presión negativa sobre el extremo proximal del catéter mientras la aguja era movilizaba ligeramente, y el material fue recuperado sobre un portaobjetos por instilación de aire, fijado en alcohol y examinado inmediatamente por un/a citólogo/a. El procedimiento fue repetido hasta un máximo de tres ocasiones cuando la muestra no era adecuada^{14,15}.

RESULTADOS

La exploración endoscópica mostró una lesión visible en la mucosa bronquial en 57 pacientes, en los que los diagnósticos anatomopatológicos más frecuentes fueron carcinoma de célula pequeña (16 casos,

28,1%) y carcinoma indiferenciado de célula grande (16 casos, 28,1%). La anatomía patológica más frecuente en los 26 pacientes sin lesión visible fue adenocarcinoma (15 casos, 50,0%). La TAC mostró adenopatías mediastínicas de tamaño clínicamente significativo y accesibles a una punción endoscópica en 64 casos (77,1%) (tabla 1).

En los 57 pacientes con lesión endoscópicamente visible se obtuvieron biopsias bronquiales y muestras citológicas de las secreciones respiratorias, que consiguieron un diagnóstico anatomopatológico en 43 casos (74,4%). Las biopsias bronquiales fueron diagnósticas en 32 de estos pacientes (56,1%), y en 11 casos (19,3%) con negatividad en el examen histológico las secreciones respiratorias obtenidas durante la exploración endoscópica permitieron alcanzar el diagnóstico. En todos los casos en que existían adenopatías mediastínicas se realizó una PATT (n=38), y en los casos en que la TAC había mostrado un mediastino normal se realizó una PATB sobre la lesión bronquial visible (n=19). Con la punción realizada se obtuvo un diagnóstico de neoplasia broncopulmonar en 39 casos (68,4%), siendo ésta la única técnica diagnóstica en 6 de ellos (10,5%). La PATT consiguió un diagnóstico en 27 casos (71,0%), en 3 de ellos como única técnica diagnóstica (7,9%), y la PATB fue diagnóstica en 12 pacientes (63,1%), en 3 de ellos como único procedimiento diagnóstico (15,8%) (tabla 2). La realización de una punción aspirativa no determinó la aparición de ninguna complicación en los casos estudiados.

En los 26 pacientes que no presentaban lesiones endoscópicas visibles pero tenían adenopatías mediastínicas el examen de las muestras de secreciones bronquiales obtenidas durante la exploración endoscópica fue positivo en 4 casos (15,4%). La PATT permitió un diagnóstico en 13 casos (50,0%), en 11 de ellos como único procedimiento diagnóstico (42,3%), sin aparición de complicaciones (tabla 2).

DISCUSIÓN

En nuestro estudio la PATT y la PATB se han mostrado como procedimientos útiles en el diagnóstico anatomopatológico de la neoplasia broncopulmonar en

TABLA 1. Características de la población (n=83)

Datos sociodemográficos	
Edad, m (DE)	63 (11)
Sexo (femenino), n (%)	8 (9,6)
Diagnóstico anatomopatológico	
Carcinoma escamoso	13 (15,7)
Adenocarcinoma	26 (31,3)
Carcinoma indiferenciado de célula grande	25 (30,1)
Carcinoma indiferenciado de célula pequeña	19 (22,9)
Localización de la neoplasia bronquial	
Lesión endoscópicamente visible, n (%)	57 (68,7)
Adenopatías mediastínicas ≥ 2 cm, n (%)	64 (77,1)

TABLA 2. **Técnicas diagnósticas**

Lesión endoscópicamente visible (n=57)	
PATT/PATB diagnóstica, n (%)	39 (68,4)
PATT/PATB única técnica diagnóstica, n (%)	6 (10,5)
Con presencia de adenopatías mediastínicas (n=38)	
Biopsia bronquial diagnóstica, n (%)	24 (63,2)
Examen citológico diagnóstico, n (%)	25 (65,8)
PATT diagnóstica, n (%)	27 (71,0)
PATT única técnica diagnóstica, n (%)	3 (7,9)
Sin presencia de adenopatías mediastínicas (n=19)	
Biopsia bronquial diagnóstica, n (%)	8 (42,1)
Examen citológico diagnóstico, n (%)	12 (63,1)
PATB diagnóstica, n (%)	12 (63,1)
PATB única técnica diagnóstica, n (%)	3 (15,8)
Ausencia de lesión endoscópicamente visible (n=26)	
Examen citológico diagnóstico, n (%)	4 (15,4)
PATT diagnóstica, n (%)	13 (50,0)
PATT única técnica diagnóstica, n (%)	11 (42,3)

PATT: punción aspirativa transtraqueal; PATB: punción aspirativa transbronquial.

la que las exploraciones iniciales no permiten la confirmación diagnóstica. En los pacientes con lesión endobronquial endoscópicamente visible, la citología del material obtenido con la punción aspirativa fue la única muestra que permitió un diagnóstico anatomopatológico en cerca del 10% de los casos cuando se efectuó una PATT sobre las adenopatías observadas y en más del 15% de los pacientes cuando se efectuó una PATB. En los pacientes con neoplasia broncopulmonar periférica no endoscópicamente visible, la PATT sobre adenopatías mediastínicas permitió diagnosticar algo más del 40% de los casos como única técnica diagnóstica.

La combinación de biopsias y examen citológico de secreciones respiratorias permitió obtener un diagnóstico anatomopatológico en cerca del 80% de pacientes con lesión endoscópica visible incluidos en nuestro estudio, y el estudio citológico de las muestras de escobillado, lavado y aspirado obtenidas durante la broncoscopia fue diagnóstico en cerca del 20% de los casos cuando no se había objetivado ninguna lesión endobronquial. Estos resultados, ligeramente inferiores a los observados por otros autores con la utilización de las mismas técnicas¹⁶⁻²⁰, quedan justificados por las características de la muestra estudiada, que incluía pacientes en los que estudios diagnósticos previos, con inclusión de exámenes broncológicos, no habían obtenido resultados definitivos. En la neoplasia broncopulmonar con lesión endoscópicamente visible la biopsia bronquial tiene una sensibilidad próxima al 80% cuando se obtienen tres muestras o más¹⁶⁻¹⁹, que puede alcanzar el 90% cuando se obtienen también muestras citológicas^{16,17,20}. En las exploraciones endoscópicas en las que no se visualizan alteraciones, el examen citológico de secreciones bronquiales (escobillados, lavados y aspira-

dos) consigue el diagnóstico en una proporción inferior al 50% de los casos^{17,21}.

Los pacientes incluidos en nuestro estudio se han diferenciado en dos grupos, en función de la presencia o ausencia de lesión bronquial endoscópicamente visible. El examen citológico de la punción incrementó la proporción de pacientes diagnosticados en algo más del 10% cuando existían alteraciones morfológicas visibles, y la utilización de la PATT en los enfermos con neoplasia periférica no visible y adenopatías mediastínicas consiguió un aumento en los diagnósticos anatomopatológicos en una proporción superior al 40%. Similares resultados han sido reportados por Shenk et al usando estas mismas técnicas en cerca de un centenar de pacientes con nódulos y masas pulmonares centrales y periféricos, con un incremento cercano al 10% en los diagnósticos anatomopatológicos⁸.

En nuestro estudio la realización de una punción aspirativa no se acompañó de complicaciones, de acuerdo con otros estudios, que sólo han referido excepcionalmente sangrado local autolimitado²²⁻²⁴, lo que confirma la elevada seguridad de la técnica. El sangrado local también es la complicación más frecuente de la obtención de biopsias bronquiales durante el procedimiento endoscópico, aunque éste fue considerado una complicación mayor en menos del 1/1.000 de los procedimientos analizados en un estudio que incluía cerca de 40.000 exploraciones endoscópicas²⁵. Para el diagnóstico citológico de la neoplasia broncopulmonar no visible endoscópicamente la punción aspirativa transtorácica es una técnica alternativa, que ha mostrado una sensibilidad superior al 90% para la identificación de malignidad²⁶, lo que hace que sea habitualmente considerada la técnica de elección para el diagnóstico de la neoplasia pulmonar periférica. La frecuencia de complicaciones como el neumotórax y la hemoptisis al aplicar esta técnica, sin embargo, es superior al 5%^{27,28}, por lo que la PATT, con una mínima incidencia de complicaciones, debe ser considerada una alternativa diagnóstica a la punción transtorácica en la lesión periférica cuando ésta se asocia a adenopatías mediastínicas, con una sensibilidad cercana al 50% para diagnosticar malignidad según los datos obtenidos en nuestro estudio. Se concluye que en los pacientes con sospecha de neoplasia broncopulmonar y una lesión endoscópicamente visible la utilización de la PATT sobre adenopatías mediastínicas y la PATB sobre la lesión bronquial incrementa la proporción de diagnósticos anatomopatológicos en alrededor del 10%. Este incremento diagnóstico es aún superior en los pacientes con una lesión pulmonar periférica endoscópicamente no visible y adenopatías mediastínicas, en los que la utilización de la PATT permite incrementar los diagnósticos anatomopatológicos en más del 40%.

AGRADECIMIENTOS

A Adoración Ruiz por su colaboración técnica en la realización de este estudio. Financiado parcialmente por la Red Respira ISCIR-RTIC-03/11 del Fondo de Investigación Sanitaria.

Bibliografía

1. Wang KP, Terry P, Marsh B. Bronchoscopic needle aspiration biopsy of paratracheal tumours. *Am Rev Respir Dis* 1978;118:17-21.
2. Disdier C, Varela G, Sánchez de Cos J, et al. Utilidad de la punción transcarinal y la mediastinoscopia en la estadificación ganglionar mediastínica del carcinoma broncogénico no microcítico. Estudio preliminar. *Arch Bronconeumol* 1998;34:237-44.
3. Disdier C, Rodríguez de Castro F. Punción transbronquial aspirativa. *Arch Bronconeumol* 2000;36:580-93.
4. Castella J, Buj J, Puzo C, Antón PA, Burgués C. Diagnosis and staging of bronchogenic carcinoma by transtracheal and transbronchial needle aspiration. *Ann Oncol* 1995;6:21-4.
5. Toloza EM, Harpole L, Detterbeck F, McCrory DC. Invasive staging of non-small cell lung cancer. A review of the current evidence. *Chest* 2003;123:157s-66.
6. Shure D, Fedullo PF. The role of transcarinal needle aspiration in the staging of bronchogenic carcinoma. *Chest* 1984;86:695-6.
7. Shenk DA, Chambers SL, Derdak S. Comparison of the Wang 19-gauge and 22-gauge needles in the mediastinal staging of lung cancer. *Am Rev Respir Dis* 1993;147:1251-8.
8. Schenk DA, Bower JH, Bryan CL, et al. Transbronchial needle aspiration staging of bronchogenic carcinoma. *Am Rev Respir Dis* 1986;134:146-8.
9. Smyth CM, Stead RJ. Survey of flexible fiberoptic bronchoscopy in the United Kingdom. *Eur Respir J* 2002; 19:458-63.
10. Reed AP. Preparation of the patient for awake flexible fiberoptic bronchoscopy. *Chest* 1992;101:244-53.
11. British Thoracic Society Guidelines on Diagnostic Flexible Bronchoscopy 2001;56 Suppl 1:1-21.
12. Rosell A, Monsó E, Lores L, et al. Cytology of bronchial biopsy rinse fluid to improve the diagnostic yield for lung cancer. *Eur Respir J* 1998;12:1415-8.
13. Olsen JD, Thomas DA, Young MB, Perry ME. Cough and transbronchial needle aspiration. *Chest* 1986;89:315.
14. Rohwedder JJ, Hanley JA, Kerr D. Rapid diagnosis of lung cancer from palpable metastases by needle thrust. *Chest* 1990;98:1393-6.
15. Baker JJ, Solanki PH, Schenk DA, VanPelt C, Ramzy I. Transbronchial fine needle aspiration of the mediastinum. Importance of lymphocytes as an indicator of specimen adequacy. *Acta Cytol* 1990;34:517-23.
16. McLean AN, Semple PDA, Franklin DH, et al. The Scottish multi-center prospective study of bronchoscopy for bronchial carcinoma and suggested audit standards. *Respir Med* 1998;92:1110-5.
17. Mak VHF, Johnson IDA, Hetzel MR, et al. Value of washings and brushings at fiberoptic bronchoscopy in the diagnosis of lung cancer. *Thorax* 1990;45:373-6.
18. Gellert AR, Rudd RM, Sinha G, et al. Fiberoptic bronchoscopy: effect of multiple bronchial biopsies on diagnostic yield in bronchial carcinoma. *Thorax* 1982;37: 684-7.
19. Shure D, Astarita RW. Bronchogenic carcinoma presenting as an endobronchial mass. Optimal number of biopsy specimens for diagnosis. *Chest* 1983;85:865-7.
20. Matsuda M, Horai T, Nakamura S, et al. Bronchial brushing and bronchial biopsy: comparison of diagnostic accuracy and cell typing reliability in lung cancer. *Thorax* 1986;41:475-8.
21. DeGracia J, Bravo C, Miravittles M, et al. Diagnostic value of bronchoalveolar lavage in peripheral lung cancer. *Am Rev Respir Dis* 1993;147:649-52.
22. Anders GT, Johnson JE, Bush BA, Matthews JI. Transbronchial biopsy without fluoroscopy: a seven year perspective. *Chest* 1988;94:557-60.
23. Harrow E, Halber M, Hardy S, Halteman W. Bronchogenic and roetgenographic correlates of a positive transbronchial needle aspiration in the staging of lung cancer. *Chest* 1991;100:1592-6.
24. Salathe M, Soler M, Bolliger CT, Dalquen P, Perruchoud AP. Tracheobronchial needle aspiration in routine fiberoptic bronchoscopy. *Respiration* 1992;59:5-8.
25. Simpson FG, Arnold AG, Purvis A, Belfield PW, Muers MF, Cooke NJ. Postal survey of bronchoscopic practice by physicians in the United Kingdom. *Thorax* 1986; 41:511-7.
26. Wescott JL. Percutaneous transthoracic needle biopsy. *Radiology* 1988;169:593-601.
27. Poe RH, Kallay MC, Wicks CM, Odoroff CL. Predicting the risk of pneumothorax in needle biopsy of the lung. *Chest* 1984;85:252-5.
28. Berquist TH, Bailey PB, Cortese DA, Miller WE. Trans-thoracic needle biopsy: accuracy and complications in relation to location and type of lesion. *Mayo Clin Proc* 1980;55:475-81.

his local hospital and fully recovered. Blood tests, electrocardiogram and a cranial CT scan were carried out at that time; a right zygomatic arch fracture was identified. No additional CT scans or nuclear scintigraphs were performed.

Two days later, EBUS demonstrated two hyperechoic areas inside both pulmonary arteries (fig. 1; online suppl. video 1, www.karger.com/doi/10.1159/000319700). Acute pulmonary embolism was suspected and TBNA was ad-journed. Pulmonary magnetic resonance angiography confirmed a thrombus in both pulmonary arteries (fig. 2).

Video

Lung cancer is a well-known risk factor for pulmonary embolism. When EBUS-rt-TBNA is used for staging of lung cancer, great vessels should also be examined for the presence of thrombi.

Reference

- 1 Aumiller J, Herth FJ, Krasnik M, Eberhardt R: Endobronchial ultrasound for detecting central pulmonary emboli: a pilot study. *Respiration* 2009;71:298–302.

INVITED REVIEW

The role of endobronchial ultrasound in central early lung cancer

José Sanz-Santos^{1,4}, Felipe Andreo^{1,2}, Pere Serra¹, Eduard Monsó^{2,3,4} & Juan Ruiz-Manzano^{1,4}

1 Pulmonary Department, Hospital Germans Trias i Pujol, Badalona, Spain

2 CiBeRes Bunyola, Balearic Islands, Spain

3 Pulmonary Department, Hospital Parc Taulí, Sabadell, Spain

4 Departament de Medicina, Universitat Autònoma de Barcelona, Bellaterra, Spain

Keywords

early stage; endobronchial ultrasound; lung cancer.

Correspondence

José Sanz-Santos, Carretera de Canyet S/N, 08916 Badalona, Barcelona, Spain.

Tel: +34 93 497 8970

Fax: +34 93 497 8843

Email: 34057jss@comb.cat

Received: 14 November 2011;

accepted 12 December 2011.

doi: 10.1111/j.1759-7714.2011.00102.x

Abstract

Central early lung cancers (CELC) are tumors arising from the central airways, roentgenographically occult, which are usually diagnosed by bronchoscopy after a positive sputum cytology. Most CELCs are undetectable for conventional white light bronchoscopy (WLB) but can be identified under autofluorescence bronchoscopy (AFB). Although AFB increases the sensitivity of WLB in detecting CELC, its low specificity remains a problem. Surgery has been the most accepted treatment for CELCs; however 20–30% of patients suffering CELC tend to have multicentricities and usually present with poor cardiopulmonary status. Therefore, surgery is not suitable in most of the cases and other therapeutic options such as bronchoscopic treatments should be considered. Because most endoscopic treatments are unlikely to be curative if the tumor has spread beyond the bronchial cartilage, accurate evaluation of CELC bronchial wall invasion is critical before selecting a bronchoscopic treatment. Endobronchial ultrasound (EBUS) is a relatively new technique that has proven to be useful in the evaluation of the normal and cancer-invaded bronchial wall. Some authors have demonstrated that after adding EBUS assessment to AFB in autofluorescence-positive lesions the specificity increases from 50 to 90%. Other studies have focused on the ability of EBUS to detect bronchial wall invasion in patients with CELCs. They compared the EBUS images with pathological findings of surgical specimens of patients that underwent surgery; in most of the cases the correlation between EBUS and pathological findings increased over 90%. Furthermore, in patients not eligible for surgery, EBUS has proven to predict patients expected response to endoscopic treatments.

Introduction

Lung cancer is the leading cause of cancer deaths worldwide. Despite the new advances in treatment and diagnosis the overall 5-year survival rate is only 15%.¹ This poor survival is related to the fact that most lung cancers are detected at advanced non-surgical stages, when therapeutic options are limited. In this setting, early detection of lung cancer has become crucial. Recently several studies have focused on lung cancer screening by means of low-dose spiral computer tomography (CT). While many small peripheral lesions are detected on CT, centrally located early lung cancer (CELC) can remain roentgenographically occult and require bron-

choscopic techniques for diagnosing. Over the last year new bronchoscopic imaging techniques including autofluorescence bronchoscopy (AFB) and narrow band imaging (NBI) have been developed; these new techniques have shown better sensitivity than conventional white light bronchoscopy (WLB) in CELC detection. Although AFB is a more sensitive process, low specificity remains a problem. Endobronchial ultrasound (EBUS) has proven to be an excellent method to visualize the multilayer structure of the bronchial wall and to predict the tracheobronchial wall invasion of intrathoracic malignancies. This article focuses on the role of EBUS in central early lung cancer detection.

Table 1 The Japan Lung Cancer criteria for central early lung cancer (CELC)

-
- 1) Location in subsegmental or more proximal bronchi or trachea.
 - 2) The peripheral margin of the tumor visible bronchoscopically
 - 3) The tumor size is less than 2 cm in greatest dimension
 - 4) Squamous cell carcinoma is identified histologically
-

Central early stage lung cancer

The Japan Lung Cancer Society defined bronchoscopic (Table 1) and clinical criteria for CELC.² Basically CELCs are defined as squamous-cell carcinomas, with a tumor size less than 2 cm in greatest dimension, arising in the central airways, roentgeographically occult and without lymph node or distant metastases. According to the bronchoscopic features, CELCs can be classified into five categories: polypoid, nodular, thickened, invisible and mixed.³

CELCs are thought to develop through multiple stages from squamous metaplasia to dysplasia, followed by carcinoma in situ (CIS), progressing to microinvasive and invasive tumors. Patients are suspected to have CELCs after positive sputum cytology, usually during lung cancer screening.

Endobronchial ultrasound (EBUS) and the bronchial wall

Currently there are two different systems of EBUS based on the location of the transducer: linear transducers incorporated at the tip of the bronchoscope (Olympus BF-UC180F, Olympus BF-UC160F, Pentax EB-1970UK), and echo probes (radial) with a rotating transducer that can be inserted through different ordinary flexible bronchoscopes. Linear transducers use low frequencies (5–7.5–10–12 Hz) and provide a sectorial view of the parabranchial structures. As lower frequencies give better penetration depth with less resolution, linear EBUS are used basically for real-time transbronchial needle aspiration (TBNA) of hilar and mediastinal lesions. In contrast with linear transducers, probes with rotating transducers generate a complete circular image of the parabranchial structures and use higher frequencies (20–30 Hz). The standard frequency for a rotating transducer is 20 MHz which attains a resolution of 1 mm with a penetration depth of 4–5 cm. Depending on the size, radial probes can be used for locating peripheral nodes or masses (mini probes Olympus UM-S20-17S, Olympus UM-S30-20R) or for the visualization of the central airway wall and surrounding structures. The latter can incorporate the water-filled balloon (Olympus UM-BS20-26R) or may require the use of a balloon sheath (Olympus UM-S20-20R).

Ultrasonography of the central airway is usually performed with a flexible bronchoscope with a working channel over 2.8 mm in routine settings. Once the probe is placed in

the airway lumen under visual control, the balloon is inflated until complete contact to the bronchial wall is accomplished, thereby obtaining a complete 360° view of the bronchial wall and the surrounding structures. While some authors⁴ recommend general anesthesia with mechanical ventilation when complete occlusion of the airway is required (scanning of the trachea for instance), other authors affirm⁵ that complete obstruction is well tolerated under local anesthesia and sedation for 20–30 seconds. In case of large tracheas of impaired lung function the balloon can be partially inflated while enhancing the contact to the bronchial wall with the bronchoscope.

The first study that described the endobronchial ultrasound appearance of the bronchial wall was published in 1992. Hürter and Hanrath performed EBUS using an ultrasound catheter originally designed for endovascular examinations. They described the bronchial wall on the EBUS as a three-layered structure.⁶ In 1999 Kurimoto *et al.*⁷ compared the endobronchial ultrasound images of normal and tumor invaded bronchi with the histological findings of surgical specimens in patients with lung cancer undergoing lobectomy. In the cartilaginous portion of trachea, extrapulmonary and intrapulmonary bronchi they characterized five layers: the first two correlated with the mucosa plus the balloon echo and submucosa respectively; the fourth hypoechoic layer corresponded to the cartilage, surrounded by two hyperechoic layers; and the third and fifth correlated with the perichondrium. In the membranous portion of the trachea and extrapulmonary bronchi, lacking cartilage, three ultrasonically distinct layers were imaged. With the development of more accurate probes other authors have been able to describe a sixth⁸ and a seventh⁹ layer beyond the cartilage (Table 2) corresponding to the supporting connective tissue and the adventitia respectively.

Since it was first described, EBUS has proven to be more accurate than CT to distinguish between tumor compression versus invasion of the bronchial wall in patients with lung cancer¹⁰ and other thoracic malignancies.^{11,12} Furthermore, EBUS has been rendered useful for the assessment of bronchial wall remodeling in patients with asthma; for measuring the thickness of the bronchial wall in lung transplantation rejection; as well as diagnosing central airway disorders such as tracheomalacia or relapsing polychondritis.^{13–16}

Endobronchial ultrasound and central early lung cancer diagnosis

Most of CELCs present as subtle changes of the bronchial mucosa below the threshold of WLB. Thereby, the reported sensitivity of WLB to detect CELC is limited to 30%.³ Autofluorescence bronchoscopy is a bronchoscopic technique based on the differences in the fluorescence properties of normal and malignant bronchial mucosa. AFB has shown to

Table 2 Echographic layers of the bronchial wall

Layer	Echo	Finding
Intra-pulmonary bronchus or cartilaginous portion of trachea or extra-pulmonary bronchi:		
First	Hyperechoid	Marginal echo (balloon and mucosa)
Second	Hypoechoid	Submucosa
Third	Hyperechoid	Inner side of the bronchial cartilage (perichondrium)
Fourth	Hypoechoid	Cartilage
Fifth	Hyperechoid	Outer side of the bronchial cartilage (perichondrium)
Sixth	Hypoechoid	Supporting connective tissue
Seventh	Hyperechoid	Adventitia
Membranous portion of trachea or extra-pulmonary bronchi:		
First	Hyperechoid	Marginal echo (balloon and mucosa)
Second	Hypoechoid	Smooth muscle
Third	Hyperechoid	Adventitia

improve the sensitivity for detection of CELC when used simultaneously with WLB¹⁷ (Fig. 1). However, as many benign lesions such as inflammatory areas can be mistaken for CELC only by bronchoscopic inspection, bronchial biopsy still remains the gold standard. This low specificity in AFB can result in multiple unnecessary biopsies to a single patient, increasing the cost and risk of the procedure. Herth *et al.*¹⁸

demonstrated that EBUS improves the classification of suspicious lesions detected by AFB. In a prospective study they recruited 332 patients with a high risk of lung cancer undergoing AFB and EBUS. AFB findings were classified as: class 1, normal appearance; class 2, non-specific changes; class 3 suspicion of malignant changes; and class 4, visible tumor. EBUS findings were classified as benign in cases where the normal

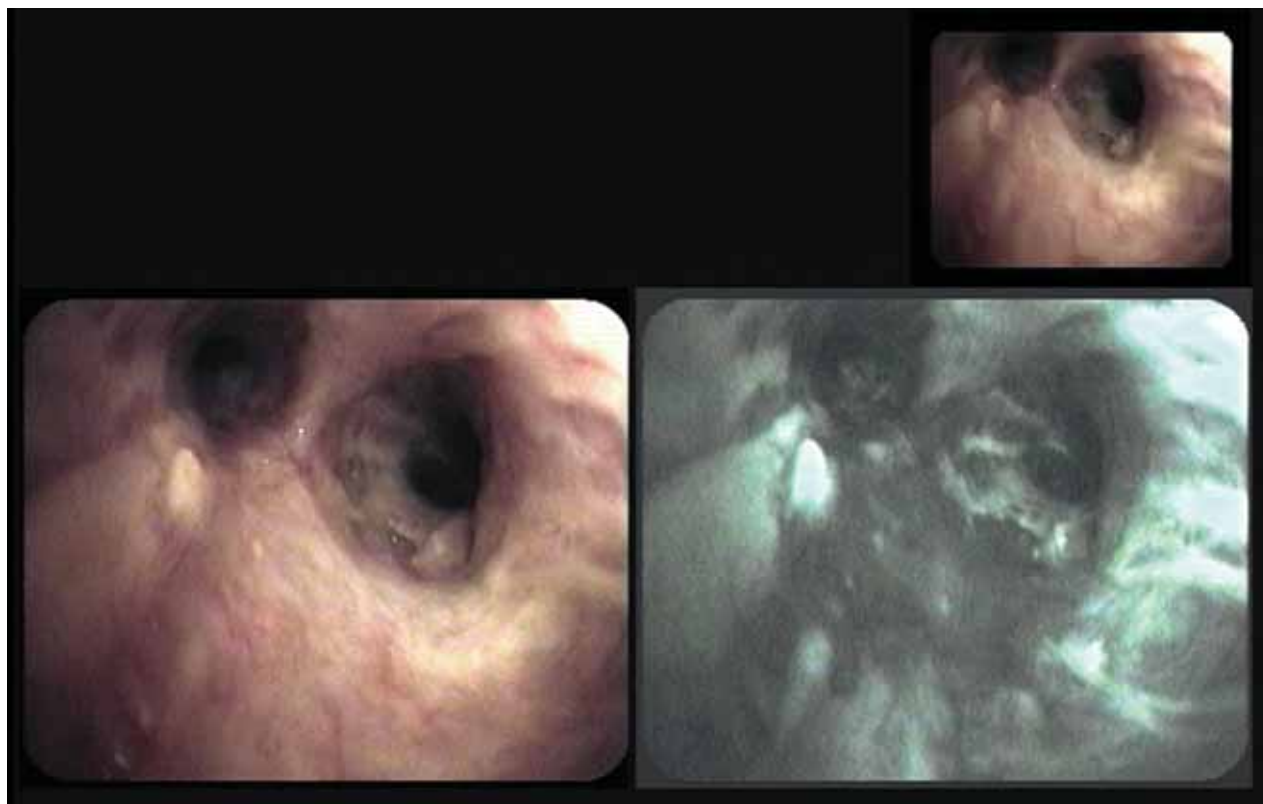


Figure 1 A case of central early-stage lung cancer (squamous-cell carcinoma) located in left upper lobe. Subtle changes of the mucosa on white light bronchoscopy are clearly depicted in the autofluorescence view (low autofluorescence).

seven-layer structure of the bronchial wall was preserved, or malignant in cases where thickening of the wall, destroyed layer structure, or parabronchial infiltration were found. Histologic examination of the lesions revealed that malignancy was correctly diagnosed by AF as class 3 in 69% and by EBUS in 97% of cases, while in benign lesions the correct diagnosis was obtained by AF in 55% and by EBUS in 92% of cases. The correlation coefficient for AF/histology was 0.59 and for AF + EBUS/histology 0.91. Thus, these authors proved that EBUS addition improves the positive predictive value of AFB alone in autofluorescence-positive lesions.

Endobronchial ultrasound and early central lung cancer staging

Surgery has been considered as a primary choice for the treatment of CELCs with an 80–90% 5-year survival rate.¹⁸ As many CELC may develop in main or lobar bronchus, up to 30% of patients with CELC undergoing surgery will require bilobectomy or pneumonectomy, and the remaining 70% require lobectomy.¹⁹ Therefore, surgery can imply a waste of normal lung parenchyma tissue in these patients, who usually have a long smoking history and present with a poor cardio-pulmonary status. Moreover, synchronous lesions can be detected in up to 20% of patients and further metachronous lesions may develop in 14–30% of patients with CELCs.¹⁷ In this setting preserving lung parenchyma is mandatory and other therapeutic options apart from surgery, such as bronchoscopic procedures, have to be considered.

Currently several therapeutic bronchoscopic procedures for CELC are available including: laser resection, argon-plasma coagulation, cryotherapy, brachytherapy, and photodynamic therapy (PDT). The decision to use endoscopy therapeutic intervention is based on the extent of the tumor invasion through the bronchial wall. Tumors with extracartilaginous invasion have been reported to have lymph node metastases in 6.4% of cases,²⁰ while lesions confined to the mucosa and submucosa are unlikely to have lymph node metastases.²¹ Furthermore laser beams cannot penetrate the exterior wall of the cartilage. Following this approach it is crucial for the tumor to be confined within the mucosa and submucosa for successful endoscopic treatment.²²

The conventional assessment of bronchial invasion has been based on bronchoscopical features and high resolution computer tomography (HRCT). Some authors have demonstrated a correlation between bronchoscopic tumor features and the depth of invasion. Konaka *et al.* analyzed surgical specimens in patients with CELC and reported that the greatest tumor dimension strongly correlated with the depth of intrabronchial invasion of the tumor.²³

Over the last few years several studies have focused on the usefulness of EBUS in the assessment of tumor invasion (Fig. 2). In the first reported study by Kurimoto *et al.*,⁷ EBUS

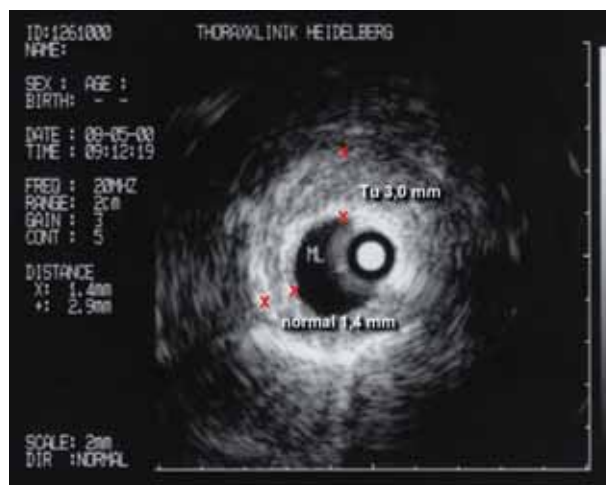


Figure 2 Echographical appearance of a tumor (Tu 3 mm) widening the mucosa (normal mucosa 1.4 mm). The tumor is not transgressing the bronchial wall.

Courtesy of Prof. Dr. Heinrich Becker (Heidelberg, Germany).

was performed “ex vivo” on 24 resected lung cancer specimens and EBUS images were then compared with histopathologic findings. The depth of the tumor invasion as determined by the ultrasonogram and the histopathologic findings was the same in 23 of 24 lesions (95.8%), but was overestimated on the ultrasonogram in the remaining lesion.

Tanaka *et al.*⁴ were the first to compare EBUS findings performed “in vivo” with histopathological findings. They recruited 35 patients with intrathoracic malignancy cases where it had not been possible to clearly diagnose whether the tracheo-bronchial wall was involved with the tumor through routine chest diagnostic procedures, such as CT. Among 35 patients, 25 had tumors arising from the extratracheo-bronchial wall and the other 10 patients had intraluminal tumors. Fifteen patients underwent surgery and the diagnosis of EBUS was confirmed pathologically in 14.

In 2002 Miyazu *et al.*²² performed EBUS on 12 patients that had 18 CELCs eligible for PDT. According to the evaluation by EBUS nine of these 18 lesions were diagnosed as intracartilaginous and were successfully treated with PDT. The remaining nine lesions were diagnosed as extracartilaginous based on the assessment by EBUS. Six of these nine patients were considered candidates for surgery. Resected tissue specimens revealed that the depth of the tumor invasion estimated by EBUS and the histopathologic findings were identical in six patients. Therefore they obtained confirmation of EBUS findings in all surgical specimens and positive follow-up for the others. These authors compared the EBUS findings with HRCT and demonstrated that EBUS provides more accurate information about the depth of tumor invasion than conventional WLB and HRCT.

Herth *et al.*²⁴ evaluated the contribution of EBUS in therapeutic bronchoscopy and found that in 28% of patients referred for presumed CELC, EBUS established disease extent, which could have made endoscopic curative treatment impossible.

In another series of 22 CELCs, Takahashi *et al.*²⁵ studied the ability of EBUS predicting the depth of cancer invasion. They determined the degree of the depth of tumor invasion by means of EBUS and classified the lesions into two groups: A: “the invasion does not reach cartilaginous layer,” and B: “the invasion involves cartilaginous layer.” Then the patients were treated with irradiation, PDT, or surgical resection and clinicopathological findings, and responses to the treatment were compared with the ultrasonographical classification. Of 14 group A lesions, 10 were treated with PDT, resulting in complete remission (CR) for nine lesions and no CR for one lesion. The other four lesions were surgically treated. The pathological examination revealed invasion beyond the cartilage in one lesion, while in the other three lesions invasion did not exceed the cartilaginous layer. Of eight group B lesions, four underwent surgery and the pathological findings showed no cartilaginous invasion in one case and extracartilaginous invasion in the remaining three lesions. Two group B lesions were treated with PDT, resulting in CR for one lesion and no CR for the other. The remaining two group B lesions were treated with irradiation, resulting in CR for both. For these authors, in their evaluation of CELC depth invasion by means of EBUS, the sensitivity was 12/14 (85.7%), the specificity was 4/6 (66.7%), the accuracy was 16/20 (80%), and the positive predictive value was 12/14 (85.7%).

Although these authors demonstrated that EBUS is an accurate method for staging CELC and decisions of endoscopic treatments based on EBUS are very reliable, they nevertheless reported some problems with the technique:^{7,22,25}

- 1 The visualization of lesions at bronchial spurs is difficult.
- 2 At 20 Hz the first marginal echo is more than 10 times thicker than the epithelium. Thus, in cases of CIS, they would not be visible on EBUS.
- 3 CELCs with large longitudinal extension: a radial probe only provides a single cross-section. In such cases, careful slow manipulation of the probe along the lesions is required for the observation of the whole tumor.
- 4 The need of a thick flexible bronchoscope (therapeutic bronchoscope) with a working channel over 2.8 mm.

In summary, a comprehensive approach using AFB and EBUS enables selection of the optimal therapeutic strategy for CELC. AFB has demonstrated usefulness in delineating the CELC margins and detecting multicentricities. Accurate evaluation of the depth of invasion is essential when deciding on the indications of endoscopic intervention. The evaluation of CELC depth tumor involvement by bronchoscopic features is subjective and requires skills. The evaluation of intrabronchial invasion by EBUS is feasible and superior

compared with the prediction based on the interpretation of the endoscopic appearance. Advances in medical science such as new EBUS probes and optical coherence tomography²⁶ may contribute to better performance in the diagnosis and management of CELC.

Disclosure

No authors report any conflict of interest.

References

- 1 Jemal A, Bray F, Center MM, Ferlay J, Ward E, Forman D. Global cancer statistics. *CA Cancer J Clin* 2011; **61**: 69–90.
- 2 *The Japan Lung Cancer Society Classification of Lung Cancer*. Kanehara, Tokyo 2000.
- 3 Ikeda N, Hayashi A, Iwasaki K *et al.* Comprehensive diagnostic bronchoscopy of central type early stage lung cancer. *Lung Cancer* 2007; **56**: 295–302.
- 4 Tanaka F, Muro K, Yamasaki S *et al.* Evaluation of tracheo-bronchial wall invasion using transbronchial ultrasonography (TBUS). *Eur J Cardiothorac Surg* 2000; **17**: 570–4.
- 5 Falcone F, Fois F, Grosso D. Endobronchial ultrasound. *Respiration* 2003; **70**: 179–94.
- 6 Hürter T, Hanrath P. Endobronchial sonography: feasibility and preliminary results. *Thorax* 1992; **47**: 565–7.
- 7 Kurimoto N, Murayama M, Shinkichiro Y, Nishisaka T, Inai K, Dohi K. Assessment of usefulness of endobronchial ultrasonography in determination of depth of tracheobronchial tumor invasion. *Chest* 1999; **115**: 1500–6.
- 8 Baba M, Sekine Y, Suzuki M *et al.* Correlation between endobronchial ultrasonography (EBUS) images and histologic findings in normal and tumor-invaded bronchial wall. *Lung Cancer* 2002; **35**: 65–71.
- 9 Becker MD, Herth F. *Progress in Respiratory Research, Vol. 30, Interventional Bronchoscopy*. S. Karger, Basel-Freiburg 1999.
- 10 Herth F, Ernst A, Schulz M, Becker H. Endobronchial ultrasound reliably differentiates between airway infiltration and compression by tumor. *Chest* 2003; **123**: 458–62.
- 11 Nishimura Y, Osugi H, Inoue K, Takada N, Takamura M, Kinoshita H. Bronchoscopic ultrasonography in the diagnosis of tracheobronchial invasion of esophageal cancer. *J Ultrasound Med* 2002; **21**: 49–58.
- 12 Wakamatsu T, Tsushima K, Yasuo M *et al.* Usefulness of preoperative endobronchial ultrasound for airway invasion around the trachea: esophageal cancer thyroid cancer. *Respiration* 2006; **73**: 651–7.
- 13 Soja J, Grzanka P, Sladek K *et al.* The use of endobronchial ultrasonography in assessment of bronchial wall remodeling in patients with asthma. *Chest* 2009; **136**: 797–804.
- 14 Irani S, Hess T, Hofer M *et al.* Endobronchial ultrasonography for the quantitative assessment of bronchial mural structures in lung transplant recipients. *Chest* 2006; **129**: 349–55.

- 15 Lee P, Low S, Liew H-L, Tan D, Eng P. Endobronchial ultrasound for detection of tracheomalacia from chronic compression by vascular ring. *Respirology* 2007; **12**: 299–301.
- 16 Miyazu Y, Miyazawa T, Kurimoto N *et al.* Endobronchial ultrasonography in the diagnosis and treatment of relapsing polycondritis with tracheobronchial malacia. *Chest* 2003; **124**: 2393–5.
- 17 Kennedy TC, McWilliams A, Edell E *et al.* Bronchial intraepithelial neoplasia/early central airways lung cancer: ACCP evidence-based clinical practice guidelines (2nd edition). *Chest* 2007; **132**: 221S–233S.
- 18 Herth F, Becker HD, LoCicero J III, Ernst A. Endobronchial ultrasound improves classification of suspicious lesions detected by autofluorescence bronchoscopy. *J Bronchol* 2003; **10**: 249–52.
- 19 Nakamura H, Kawasaki N, Hagiwara M *et al.* Early hilar lung cancer- risk for multiple lung cancers and clinical outcome. *Lung cancer* 2001; **33**: 51–7.
- 20 Saito Y, Nagamoto N, Ota S *et al.* Results of surgical treatment for roentgenographically occult bronchogenic squamous cell carcinoma. *J Thorac Cardiovasc Surg* 1992; **104**: 401–7.
- 21 Akaogi E, Ogawa I, Mitsui K *et al.* Endoscopic criteria of early squamous cell carcinoma of the bronchus. *Cancer* 1994; **74**: 3113–17.
- 22 Miyazu Y, Miyazawa T, Kurimoto N, Iwamoto Y, Kanoh K, Kohno N. Endobronchial ultrasonography in the assessment of centrally located early-stage lung cancer before photodynamic therapy. *Am J Respir Crit Care Med* 2002; **165**: 832–7.
- 23 Konaka C, Hirano T, Kato H *et al.* Comparison of endoscopic features of early-stage squamous cell lung cancer and histological findings. *Br J Cancer* 1999; **80**: 1435–9.
- 24 Herth F, Becker HD, LoCicero J III, Ernst A. Endobronchial ultrasound in therapeutic bronchoscopy. *Eur Respir J* 2002; **20**: 118–21.
- 25 Takahashi H, Sagawa M, Sato M *et al.* A prospective evaluation of transbronchial ultrasonography for assessment of depth of invasion in early bronchogenic squamous cell carcinoma. *Lung Cancer* 2003; **42**: 43–9.
- 26 Michel RG, Kinasewitz GT, Fung KM, Keddissi JI. Optical coherence tomography as an adjunct to flexible bronchoscopy in the diagnosis of lung cancer: a pilot study. *Chest* 2010; **138**: 984–8.

CASE REPORT

Open Access

False positive endobronchial ultrasound-guided real-time transbronchial needle aspiration secondary to bronchial carcinoma in situ at the point of puncture: a case report

José Sanz-Santos^{1,2*}, Felipe Andreo^{1,3}, Pere Serra¹, María Llatjós⁴, Eva Castellà⁴, Julio Astudillo⁵, Eduard Monsó^{2,3,6} and Juan Ruiz-Manzano^{1,2}

Abstract

Since the development of endobronchial ultrasound-guided real-time needle aspiration (EBUS-rt-TBNA) no false positive (FP) cases have been described. We present the first FP case for EBUS-rt-TBNA secondary to a carcinoma in situ (CIS) in the bronchial point of puncture. A 66-years-old male was referred to our Institution because of a mass in left lower lobe. The bronchoscopy did not show any endobronchial lesion. The cytology of the washing confirmed an unspecified non-small cell lung cancer. An EBUS-rt-TBNA for staging was carried out. No mediastinal nodes over 5 mm length were found but one single left hilar node at station 11 L was sampled. The cytology of the TBNA showed lymphocytes and neoplastic squamous cells. The patient underwent thoracotomy. On the surgical specimen no metastasis on any of the nodes resected were detected but a CIS on the bronchial resection margin was described. A bronchial biopsy confirmed CIS on the bronchial stump. The reported case depicts an unusual situation, we consider EBUS-rt-TBNA an accurate technique if minimal requirements are met

Keywords: Lung Cancer, Endobronchial Ultrasound, Staging, False Positive, Carcinoma in situ

Background

Endobronchial ultrasound-guided real-time transbronchial needle aspiration (EBUS-rt-TBNA) is a relatively novel technique that has proven useful in lung cancer diagnosis and staging. EBUS-rt-TBNA can be performed under conscious sedation in an outpatient setting. Several studies have demonstrated that EBUS-rt-TBNA is an accurate procedure alternative to surgical staging, with fewer complications and similar figures for sensitivity and specificity. While an average false-negative rate of 10 % represents a handicap for this procedure, no false-positive (FP) cases have been described. We present the first FP case of EBUS-rt-TBNA.

Case report

A 66-year-old male, with a 40 pack-year smoking history, consulted his general practitioner because of persistent cough lasting for 3 months. A chest x-ray was performed and a mass on left lower lobe (LLL) was detected. The patient was then referred to our Institution. The thoracic CT-scan confirmed the presence of a peripheral mass on LLL (4x3 cm), without evidence of nodal enlargement (Figure 1). A white light bronchoscopy was performed and no endobronchial lesions were detected. The bronchial washing cytology was positive for unspecified non-small cell lung cancer. An EBUS-rt-TBNA for staging was performed. There were no nodes over 5 mm in short-axis diameter on mediastinal stations but one left hilar node, at 11 L station, measuring 12x9 mm was detected and sampled. The cytological examination of the smear showed the presence of lymphocytes and a few groups of neoplastic squamous cells (Figure 2a). The patient was diagnosed with squamous-

* Correspondence: jsanzsantos@gmail.com

¹Pulmonology Department, Hospital Universitari Germans Trias i Pujol, Carretera de Canyet S/N, 08916 Badalona, Barcelona, Spain

²Medicine Department, School of Medicine, Universitat Autònoma de Barcelona, Bellaterra, Barcelona, Spain

Full list of author information is available at the end of the article

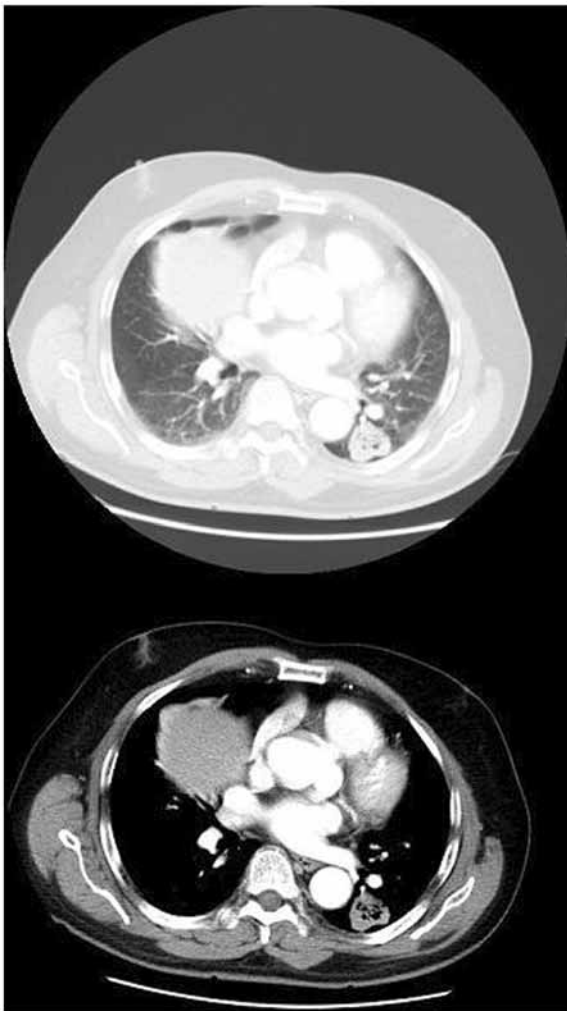

Figure 1 Thoracic CT-scan: Peripheral mass in left lower lobe with central cavitation.

cell carcinoma (SCC) stage IIa cT2aN1M0 and underwent left lower lobe lobectomy. The surgical specimen consisted of a peripheral mass in LLL measuring 4x3 cm consistent with SCC, carcinoma in situ (CIS) on the bronchial resection margin (Figure 2b) without nodal involvement of any of the 9 nodes resected. Several cuts of the hilar nodes were carried out but no neoplastic cells were detected. The postsurgical staging was pT2aN0M0 with CIS on the bronchial resection margin. A few weeks later a bronchoscopy with autofluorescence was performed. An area of low autofluorescence extending from the lobectomy stump to the main left bronchus was detected; the bronchial biopsy confirmed the CIS. The CIS was treated twice with endobronchial argon plasma coagulation. Due to local recurrence, the patient finally underwent pneumonectomy.

Discussion

Since the development of transbronchial needle aspiration (TBNA) for flexible bronchoscopy for lung cancer staging in the eighties, false-positives (FP) have been rarely reported. A case is considered as FP when tumor cells are identified on transbronchial lymph node aspiration but tumor metastases are not found in nodes obtained by thoracotomy or mediastinoscopy. Probably the exceptionality of FP in TBNA sampling is an accurate estimation but not all the studies confirmed positive TBNA results with further invasive procedures. When the technique was first described [1] it was recommended to perform the TBNA prior to any manipulation in order to minimize the risk of contamination of the aspiration specimen and then avoid potential false-positive results.

Cropp [2] and cols were the first investigators to describe a false positive in a TBNA sampling. These authors postulated that tumor cells exfoliated from bronchogenic carcinoma could be located on the

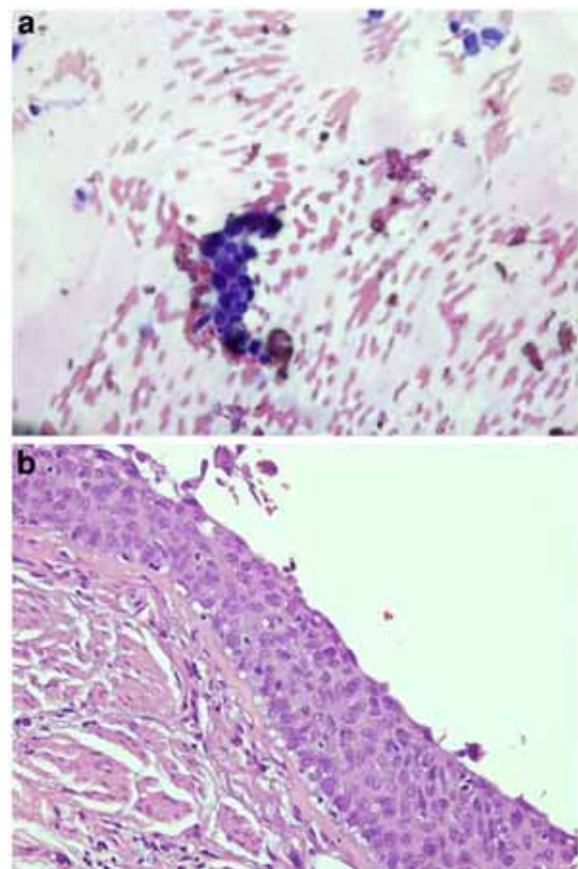


Figure 2 a: Transbronchial lymph node aspiration specimen: cluster of neoplastic squamous cells (no lymphocytes in this field) (Papanicolaou stain, x400) **b:** Surgical specimen: carcinoma in situ (CIS) on the bronchial resection margin (Haematoxylin&Eosin stain, x400).

mucosa surface and trapped as the needle penetrated the tracheal wall and could therefore be collected during aspiration. Other authors described a FP case probably secondary to tumor sampling instead of lymph node [3]. For this reason, special care was recommended when an aspiration harboured neoplastic cells but no lymphocytes, especially in patients with minor radiological suspicion. Other cases of FP TBNA were attributed to needle contamination but overall TBNA has been considered highly reliable and FP have been considered clinically non-significant [4].

With the emergence of echo-probes for radial EBUS the accuracy of TBNA procedures increased and only one case of FP was registered in a series of Okamoto et al. [5] Since the introduction of echobronchoscopes, that provide real time assistance to TBNA no false-positive transbronchial lymph node aspirates have been described in any series, and consequently a specificity of 100 % has been conferred to this technique. Although, as previously, only a few studies performed with EBUS-rt-TBNA confirmed positive results with mediastinoscopy or thoracotomy.

EBUS allows real time guidance of the puncture avoiding incidental sampling of masses. The needle used for EBUS-rt-TBNA incorporates a stylet in the inner channel that prevents contamination. The only potential scenario for FP results of EBUS-rt-TBNA is the use of a single needle to sample more than one node after a positive result.

To our knowledge, the present case is the first FP documented for EBUS-rt-TBNA and is the first attributed to needle contamination by neoplastic cells from a bronchial CIS on the puncture point. As a mechanism similar to that suggested by Cropp and cols, probably malignant squamous cells from the CIS were introduced during the puncture and then aspirated. During the procedure the syringe suction was always attached and released just when the needle was inside the lymph node. Consequently, we do not consider incidental suction of the bronchial wall as a possible explanation for this case. Fortunately, in our patient the FP had no consequences on the staging that could change the choice of treatment. CIS are frequent in smoking patients with lung neoplasm, may be multicentric and difficult to identify with white light bronchoscopy [6].

Conclusions

The present case represents a fortuitous coincidence that might be considered when obtained results are contradictory in patients with squamous lung carcinoma. EBUS-rt-TBNA is a highly specific technique with a very low risk of contamination if minimal requirements are met.

Consent

Written informed consent was obtained from the patient for publication of this Case report and any accompanying images. A copy of the written consent is available for review by the Editor-in-Chief of this journal.

Competing interests

The authors claim no conflict of interest to declare.

Authors' contribution

JS-S: performed EBUS and wrote the manuscript. FA: performed EBUS. PS: performed autofluorescence bronchoscopy and attended the patient. ML: performed pathological examination. EC: performed pathological examination. JA: performed surgery on the patient. EM: performed EBUS and revised the manuscript. JR-M: revised the manuscript. All authors read and approved the final manuscript.

Financial support

This paper has been published with funds from a grant from the Spanish Government (FIS 09/01612).

Author details

¹Pulmonology Department, Hospital Universitari Germans Trias i Pujol, Carretera de Canyet S/N, 08916 Badalona, Barcelona, Spain. ²Medicine Department, School of Medicine, Universitat Autònoma de Barcelona, Bellaterra, Barcelona, Spain. ³Ciber de Enfermedades Respiratorias (CIBERES), Bunyola, Balearic Islands, Spain. ⁴Pathology Department, Hospital Universitari Germans Trias i Pujol, Carretera de Canyet S/N, 08916 Badalona, Barcelona, Spain. ⁵Thoracic Surgery Department, Hospital Universitari Germans Trias i Pujol, Carretera de Canyet S/N, 08916 Badalona, Barcelona, Spain. ⁶Pulmonology Department, Hospital Parc Taulí, Sabadell, Barcelona, Spain.

Received: 15 November 2011 Accepted: 7 August 2012

Published: 14 August 2012

References

1. Wang KP, Terry PB: Transbronchial needle aspiration in the diagnosis and staging of bronchogenic carcinoma. *Am Rev Respir Dis* 1983, **127**:344–347.
2. Cropp AJ, DiMarco AF, Lankarani M: False-positive transbronchial needle aspiration in bronchogenic carcinoma. *Chest* 1984, **85**:696–697.
3. Schenk DA, Chasen MH, McCarthy MJ, Duncan CA, Christian CA: Potential False Positive Mediastinal Aspiration in Bronchogenic Carcinoma. *Chest* 1984, **86**:649–650.
4. Detterbeck FC, Jantz MA, Wallace M, Vansteenkiste J, Silvestri GA: Invasive Mediastinal Staging of Lung Cancer: ACCP Evidence-Based Clinical Practice Guidelines (2nd Edition). *Chest* 2001, **132**:202S–220S.
5. Okamoto H, Watanabe K, Nagatomo A, Kunikane H, Aono H, Yamagata T, et al: Endobronchial ultrasonography for mediastinal and hilar lymph node metastases of lung cancer. *Chest* 2002, **121**:1598–1506.
6. Kennedy TC, McWilliams A, Edell E, Sutedja T, Downie G, Yung R, Gazdar A, Mathur PN: Bronchial Intraepithelial Neoplasia/Early Central Airways Lung Cancer: ACCP Evidence-Based Clinical Practice Guidelines (2nd Edition). *Chest* 2007, **132**:221–233.

doi:10.1186/1749-8090-7-74

Cite this article as: Sanz-Santos et al.: False positive endobronchial ultrasound-guided real-time transbronchial needle aspiration secondary to bronchial carcinoma in situ at the point of puncture: a case report. *Journal of Cardiothoracic Surgery* 2012 **7**:74.