



UNIVERSITAT DE
BARCELONA

Utilidad de la tomografía computarizada para la caracterización de tumores renales sólidos

Blanca Paño Brufau

ADVERTIMENT. La consulta d'aquesta tesi queda condicionada a l'acceptació de les següents condicions d'ús: La difusió d'aquesta tesi per mitjà del servei TDX (www.tdx.cat) i a través del Dipòsit Digital de la UB (diposit.ub.edu) ha estat autoritzada pels titulars dels drets de propietat intel·lectual únicament per a usos privats emmarcats en activitats d'investigació i docència. No s'autoritza la seva reproducció amb finalitats de lucre ni la seva difusió i posada a disposició des d'un lloc aliè al servei TDX ni al Dipòsit Digital de la UB. No s'autoritza la presentació del seu contingut en una finestra o marc aliè a TDX o al Dipòsit Digital de la UB (framing). Aquesta reserva de drets afecta tant al resum de presentació de la tesi com als seus continguts. En la utilització o cita de parts de la tesi és obligat indicar el nom de la persona autora.

ADVERTENCIA. La consulta de esta tesis queda condicionada a la aceptación de las siguientes condiciones de uso: La difusión de esta tesis por medio del servicio TDR (www.tdx.cat) y a través del Repositorio Digital de la UB (diposit.ub.edu) ha sido autorizada por los titulares de los derechos de propiedad intelectual únicamente para usos privados enmarcados en actividades de investigación y docencia. No se autoriza su reproducción con finalidades de lucro ni su difusión y puesta a disposición desde un sitio ajeno al servicio TDR o al Repositorio Digital de la UB. No se autoriza la presentación de su contenido en una ventana o marco ajeno a TDR o al Repositorio Digital de la UB (framing). Esta reserva de derechos afecta tanto al resumen de presentación de la tesis como a sus contenidos. En la utilización o cita de partes de la tesis es obligado indicar el nombre de la persona autora.

WARNING. On having consulted this thesis you're accepting the following use conditions: Spreading this thesis by the TDX (www.tdx.cat) service and by the UB Digital Repository (diposit.ub.edu) has been authorized by the titular of the intellectual property rights only for private uses placed in investigation and teaching activities. Reproduction with lucrative aims is not authorized nor its spreading and availability from a site foreign to the TDX service or to the UB Digital Repository. Introducing its content in a window or frame foreign to the TDX service or to the UB Digital Repository is not authorized (framing). Those rights affect to the presentation summary of the thesis as well as to its contents. In the using or citation of parts of the thesis it's obliged to indicate the name of the author.



UNIVERSITAT DE
BARCELONA


TESIS DOCTORAL

UTILIDAD DE LA TOMOGRAFÍA COMPUTARIZADA PARA LA CARACTERIZACIÓN DE TUMORES RENALES SÓLIDOS

Blanca Paño Brufau

Radióloga, CDIC, Hospital Clínic.

Facultad de Medicina y Ciencias de la Salud



Director: Carlos Nicolau Molina

Programa de Doctorado “Medicina e Investigación Traslacional”

UTILIDAD DE LA TOMOGRAFÍA COMPUTARIZADA PARA LA CARACTERIZACIÓN DE TUMORES RENALES SÓLIDOS

Memoria de tesis doctoral presentada por Blanca Paño Brufau para optar al grado de doctora por la Universidad de Barcelona

Dirigida por el Dr. Carlos Nicolau Molina. Médico Consultor Sénior del Servicio de Radiología del Hospital Clínic de Barcelona. Profesor Agregado de la Universidad de Barcelona.

Institución donde se ha realizado la tesis: Hospital Clínic de Barcelona. Servicio de Radiodiagnóstico (CDIC).

Programa de doctorado de Medicina e Investigación Traslacional.

Facultad de Medicina y Ciencias de la Salud. Universidad de Barcelona.

Línea de Investigación: 101266-Biopatología y bioingeniería respiratoria, cardiovascular y renal.

Febrero 2022

AUTORIZACIÓN DEL DIRECTOR DE TESIS

El director de la tesis doctoral de Blanca Paño Brufau, titulada “Utilidad de la Tomografía Computarizada para la caracterización de tumores renales sólidos”,

El Dr. Carlos Nicolau Molina

Radiólogo, Consultor Sénior del Servicio de Radiología del Hospital Clínic de Barcelona.

Profesor Agregado de la Universidad de Barcelona.

Certifica:

que la tesis presentada por la doctoranda **Blanca Paño Brufau** para optar al grado de Doctora en Medicina, ha sido realizada bajo mi dirección y tutoría. Que en esta tesis doctoral se han cumplido los códigos éticos y de buenas prácticas. Una vez finalizada, el director autoriza su presentación para ser juzgada por el tribunal correspondiente.

Y para que quede constancia a los efectos oportunos, firmamos la presente en Barcelona, diciembre de 2021.



Dr. Carlos Nicolau Molina

Director



Blanca Paño Brufau

Doctoranda

DECLARACIÓN DE BUENAS PRÁCTICAS DEL DOCTORANDO

Yo, Blanca Paño Brufau, con DNI 47617287L, doctoranda, declaro que la tesis que deposito titulada “Utilidad de la tomografía computarizada para la caracterización de tumores renales sólidos”:

- Es una tesis original
- Se han cumplido los códigos éticos y de buenas prácticas,
- La tesis no contiene plagio,
- Manifiesto que conozco y consiento que mi tesis sea sometida a procedimientos para comprobar su originalidad

Barcelona, 3 de diciembre de 2021



Blanca Paño Brufau

A mi familia, de la que me
siento tan orgullosa.

AGRADECIMIENTOS

A mi familia al completo, por todo el apoyo y cariño que siempre me brindan. Especialmente a Uri y a Nico, porque sin vosotros nada tiene sentido.

Al Dr. Nicolau, por ser compañero, jefe y amigo. Tiene, entre otras muchas, las virtudes de la equidad y de estar siempre disponible cuando se le necesita. Sin él esta tesis no habría sido posible. Sin duda, es mi referente profesional y personal.

A mis compañeros de sección, por su apoyo. De ellos aprendo cada día.

Al servicio de Radiodiagnóstico, en el que me siento tan bien acogida.

Al servicio de Urología por valorar y reconocer cada día nuestro trabajo.

Al Dr. Leo Rodríguez por su ayuda inestimable en la redacción y supervisión de la parte de anatomía patológica de esta tesis.

A Adrià Vernetta, por ser de gran utilidad en el desarrollo de la Web App.

FINANCIACIÓN

Los estudios efectuados y publicados que son el fundamento de este Tesis Doctoral no han recibido ninguna ayuda económica por parte de agencias del sector público, sector comercial o entidades sin ánimo de lucro.

CONFLICTO DE INTERÉS

Ninguno que declarar.

Paño B.



20	Glosario de abreviaturas
23	Glosario de definiciones y conceptos
31	Presentación y enumeración de los artículos que componen la tesis doctoral
34	Aspectos éticos
35	1. Justificación
39	2. Introducción
41	2.1. Carcinoma de células renales. Aspectos generales
41	2.1.1. Epidemiología y etiología
42	2.1.2. Factores pronósticos del CCR
45	2.1.3. Patología: análisis histológico
46	2.1.3.1. Carcinoma de células claras
49	2.1.3.2. Carcinoma papilar
51	2.1.3.3. Carcinoma cromóforo
54	2.2. Otros tumores renales
54	2.2.1. Oncocitoma
56	2.2.2. Angiomiolipoma
60	2.2.3. Tumores poco frecuentes
63	2.3. Evaluación diagnóstica de las lesiones renales
63	2.3.1. Técnicas de imagen en la detección de lesiones sólidas renales
65	2.3.2. Técnicas de imagen en la caracterización de lesiones renales sólidas
71	2.3.3. Algoritmo diagnóstico de las masas renales expansivas mediante TC
82	3. Hipótesis y objetivos



84	3.1. Hipótesis
84	3.2. Objetivos
85	4. Publicaciones: material, métodos y resultados
88	4.1. Artículo 1
101	4.2. Artículo 2
112	5. Discusión
114	5.1. Discusión conjunta de los trabajos publicados
119	5.2. Limitaciones de ambos estudios
120	6. Propuesta de algoritmo diagnóstico de las masas renales expansivas mediante TC
124	7. Conclusiones
127	8. Perspectivas de futuro
131	9. Bibliografía
146	10. Publicaciones relacionadas/generadas por esta tesis doctoral
150	11. Anexos
152	11.1. Carta de Aprobación del Comité Ético
154	11.2. Fórmula para el cálculo de la probabilidad de malignidad de los tumores renales sólidos
155	11.3. Web App de la fórmula



GLOSARIO DE ABREVIATURAS



Paño B.

AML: Angiomiolipoma

AMLp: Angiomiolipoma pobre en grasa

AUC: Área bajo la curva (del inglés, Area Under de Curve)

CCR: Carcinoma de células renales

CCRc: Carcinoma cromóforo

CCRcc: Carcinoma de células claras

CCRm: Carcinoma de células renales metastático

CCRp: Carcinoma papilar

CDIC: Centro de diagnóstico por la imagen del Hospital Clínic

CEUS: Ecografía con contraste (del inglés, Contrast Enhanced Ultrasound)

CSS: Supervivencia cáncer específica (del inglés, cancer-specific survival)

DE: desviación estándar

E: Especificidad

EV: Endovenoso

RM: Resonancia magnética

ROI: Región de interés (del inglés, Region of Interest)

S: Sensibilidad

TC: Tomografía computarizada

TKI: Inhibidores de la Tirosin Kinasa (del inglés, Tyrosine Kinase inhibitors).



US: Ecografía (Ultrasonografía)

VA: Vigilancia activa

VHL: Von Hippel Lindau

WHO: Organización Mundial de la Salud (del inglés World Health Organization)



GLOSARIO DE DEFINICIONES Y CONCEPTOS

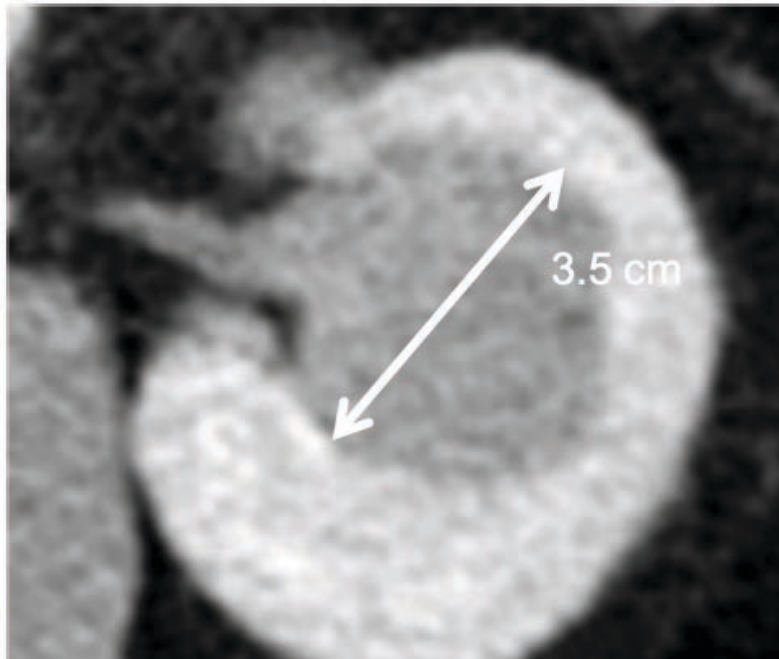
Parámetros morfológicos: se refiere a las siguientes características relacionadas con la forma y composición de una lesión renal sólida que pueden ser evaluadas mediante



Paño B.

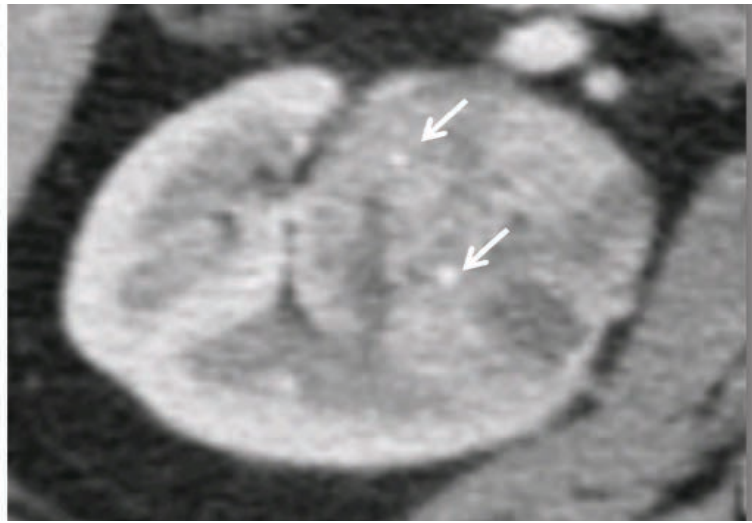
tomografía computarizada (TC). Se aportan ejemplos de las que hemos incluido en este proyecto.

-Tamaño: diámetro máximo de la lesión medido en plano axial (Figura 1).



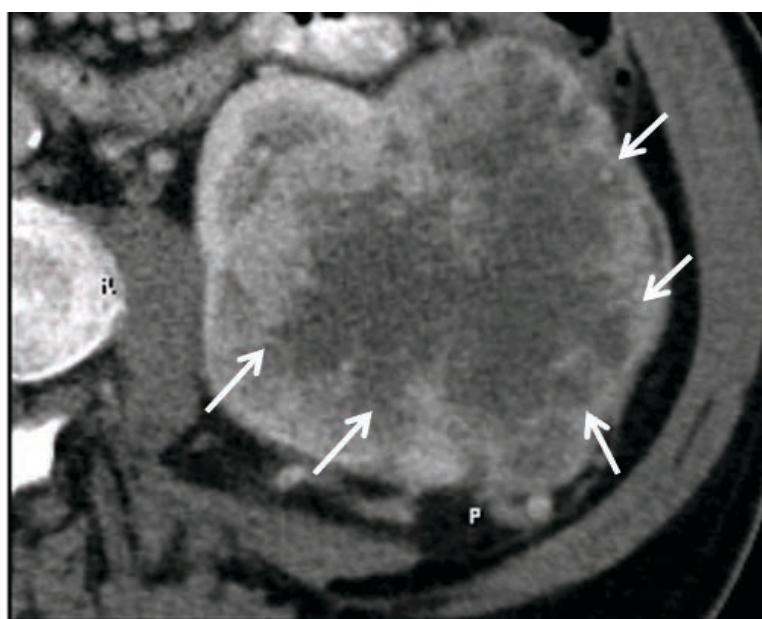
-Presencia de calcificaciones: existencia de imágenes hiperdensas (>300 UH), que pueden ser puntiformes, como en este caso (Figura 2), o bien groseras.



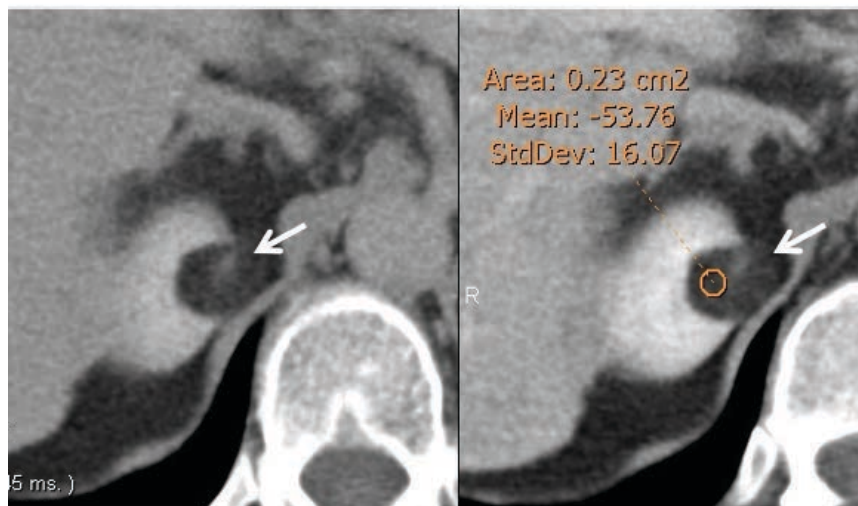


-Presencia de áreas quísticas: se identifican como áreas hipodensas (+10 a -10 UH) en el interior de la lesión. La presencia de áreas quísticas se encuentra generalmente en relación con áreas de necrosis/hemorragia (Figura 3).

Figura 3: Ejemplo de lesión de gran tamaño con extensas áreas quísticas (señaladas con flechas).

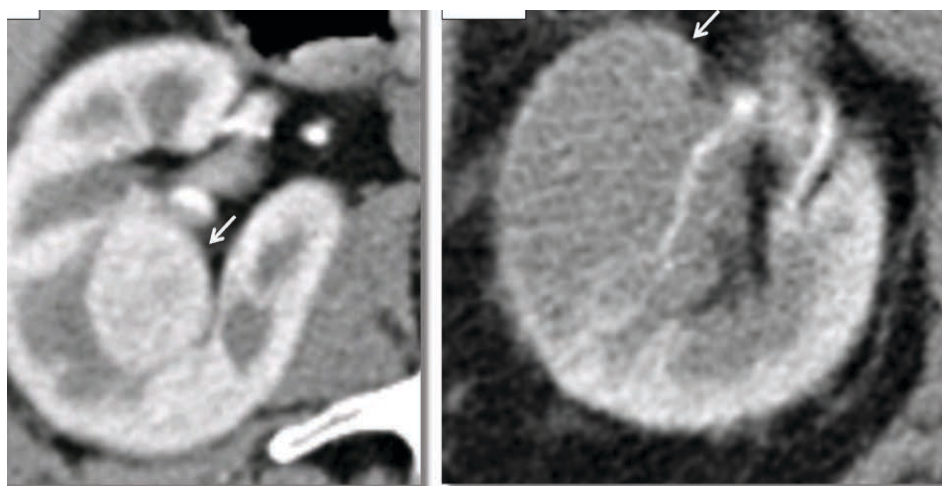


-Presencia de grasa: se aprecian como áreas marcadamente hipodensas (-40 a -120 UH) intralesionales.



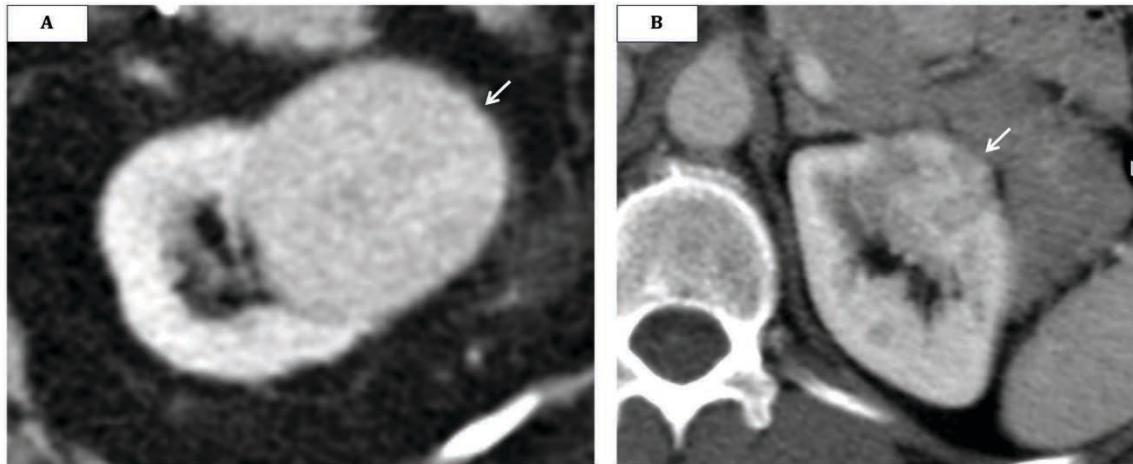
-Definición de los bordes: la lesión es nodular/expansiva cuando muestra unos límites bien definidos respecto al parénquima renal (Figura 5A); o bien la lesión es infiltrativa si por el contrario no es posible establecer con seguridad el límite entre la lesión y el parénquima renal (bordes mal definidos) (Figura 5B).

Figura 5: Ejemplo de lesión nodular/expansiva (A) e infiltrativa (B) (flechas).



Parámetros dinámicos: Se obtienen tras administrar contraste endovenoso (ev). Permite estudiar la vascularización de la lesión renal sólida mediante TC. Hemos valorado los siguientes parámetros:

-Tipo de captación: si toda la lesión presenta densidad/captación similar se denomina homogénea, por el contrario, si la lesión presenta diferentes densidades (por ejemplo, debido a la presencia de áreas no captantes o de menor densidad), su captación es heterogénea (Figura 6). La valoración debe realizarse en fase nefrográfica, ya que en dicha fase la captación del parénquima renal es homogénea facilitando su comparación.

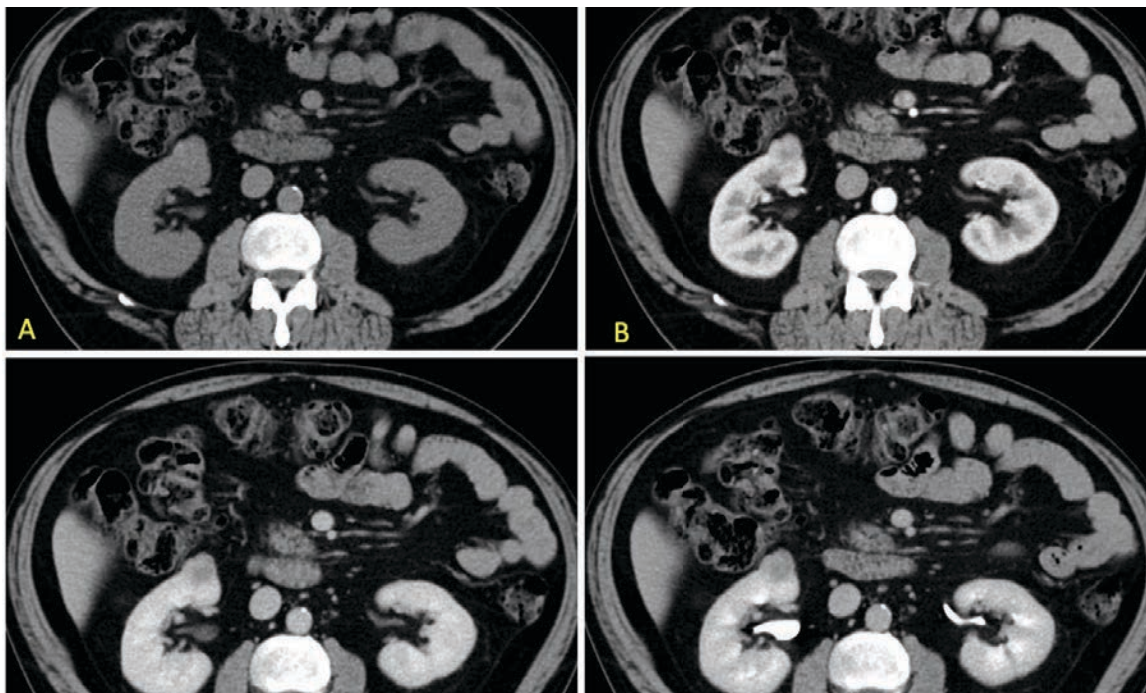


Además podemos obtener diferentes medidas de captación continuas, que denominamos medidas de magnitud de captación. Estas medidas se obtienen a partir de una región de interés (ROI) realizada en cada fase del estudio (Figura 7). Se pueden realizar ROIs en el tumor, así como en el parénquima renal, para comparar la captación tumoral respecto a la del parénquima renal (conocida como “normalización”) Para los ROIs situados en el tumor, se recomienda situarlo en las áreas de mayor captación, evitando las áreas focales



hipocaptantes en lesiones con captación heterogénea y posicionarlo en el centro de las lesiones con captación homogénea. Las medidas son las siguientes:

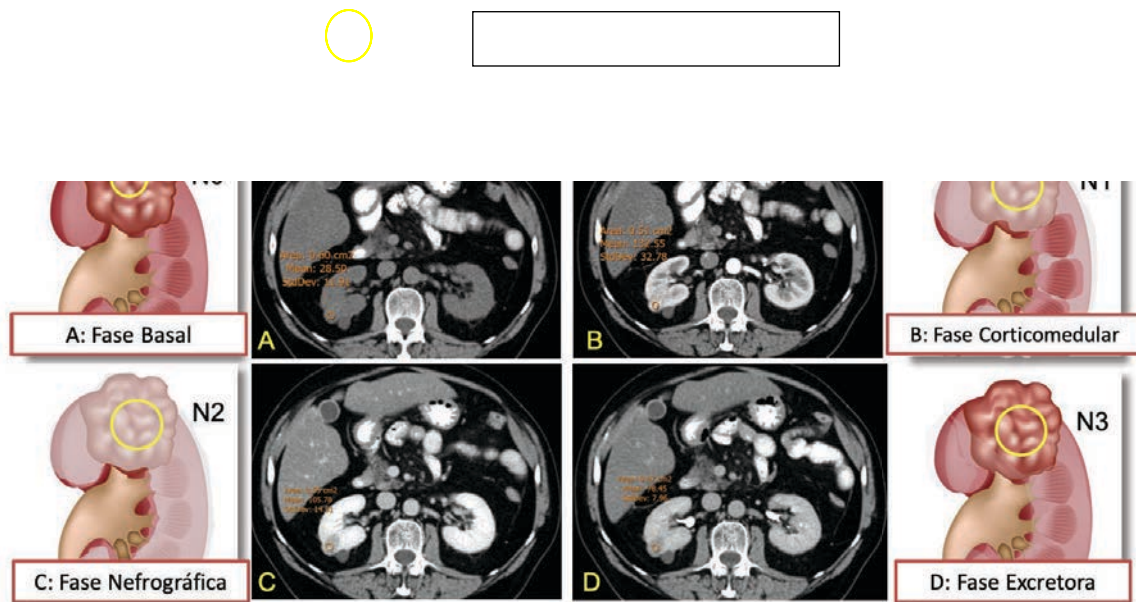
arterial: se obtiene 25-70s tras la administración de contraste ev. (C): fase nefrográfica: se obtiene 100s tras la administración de contraste ev. (D): fase excretora: se obtiene 3 min tras la administración de contraste ev.



-Media de atenuación (N): es el valor de densidad de la lesión medido en UH mediante un ROI en cada fase del estudio (Figura 8).

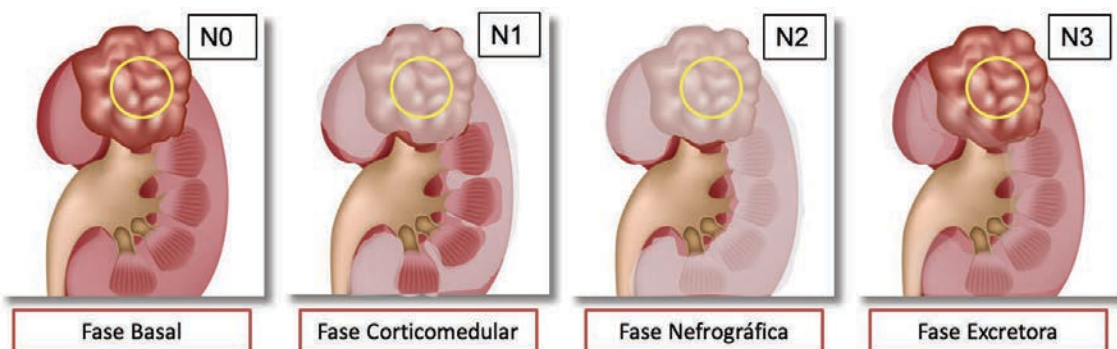


Figura 8: Ejemplo de medición de la media de atenuación (N) en las diferentes fases.

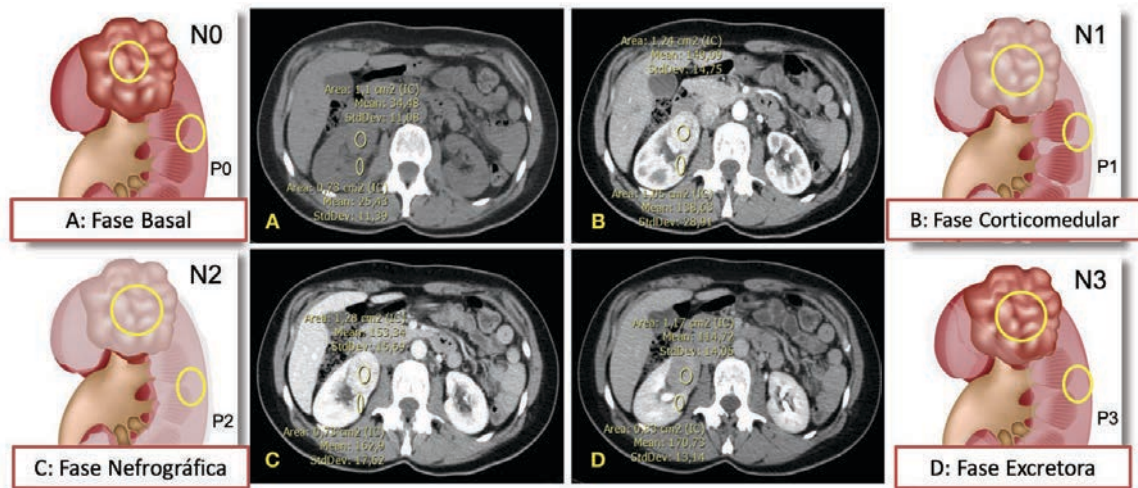


Diferencia de atenuación (N-N0): Es la diferencia entre la N en cada fase (N1, N2, N3) respecto al estudio basal (Figura 9).

Figura 9: Esquema que muestra cómo realizar la medición de la diferencia de atenuación (N-N0).

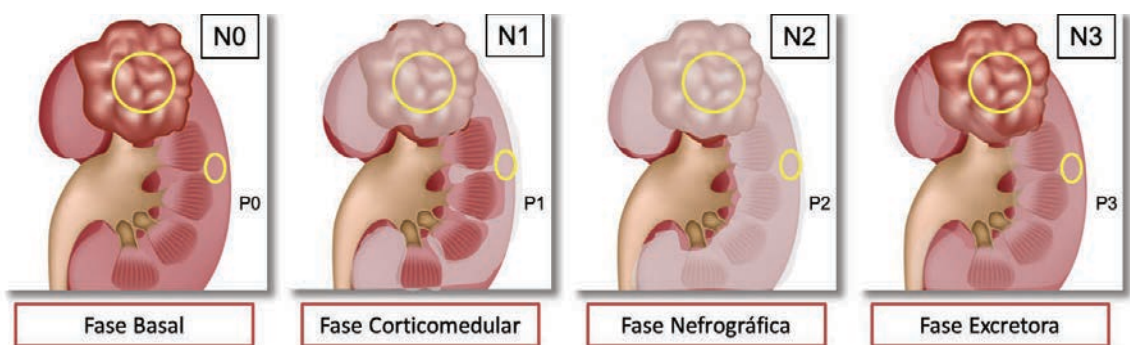


-Ratio de atenuación (R): valor de densidad medido en UH en cada fase (N)/ Valor en UH del parénquima sano (P) (Figura 10).



-Diferencia entre ratio de atenuación (R-R0): es la diferencia entre la ratio en cada fase (R) respecto a la ratio en el estudio basal (R0) (Figura 11).

Figura 11: Esquema que muestra cómo realizar la medición de la diferencia entre ratios de atenuación (R-R0).



Paño B.



PRESENTACIÓN Y ENUMERACIÓN DE LOS ARTÍCULOS QUE COMPONEN LA TESIS

El documento de esta Tesis Doctoral está estructurado siguiendo las directrices de la normativa para el formato de presentación como compendio de artículos, aprobada el 17 de mayo de 1997 por el Consell del Departament de Medicina de la Universitat de Barcelona, siendo vigente en la actualidad. Los artículos recogidos en esta Tesis Doctoral corresponden a una línea de investigación unitaria cuyo objetivo es analizar la utilidad de la tomografía computarizada (TC) para la caracterización de tumores renales sólidos. Los objetivos principales son dos; en un primer lugar determinar qué combinación de parámetros valorados mediante TC son los más útiles para la diferenciación entre carcinoma de células renales (CCR) y oncocitomas y, en segundo lugar, desarrollar un modelo predictivo que sea capaz de diferenciarlos. La posibilidad de poder mejorar la caracterización preoperatoria de las lesiones renales sólidas es clínicamente muy relevante debido a las implicaciones terapéuticas derivadas (tratamiento quirúrgico frente a tratamiento conservador). Los resultados de estos estudios han aportado información novedosa en este campo de la Radiología, habiendo sido recogidos en dos artículos originales publicados recientemente en revistas internacionales American Journal of Radiology (AJR) y British Journal of Radiology (BJR), indexadas en la base de datos del Journal Citation Reports (JCR®) de la Web of Knowledge, en la categoría de Radiología y Medicina Nuclear, en el primer y segundo cuartil respectivamente (factor de impacto de 3,959 y 3,039). Las referencias completas de los mismos se detallan a continuación:



PRIMER ARTÍCULO:

-Paño B, Macías N, Salvador R, et al. Usefulness of MDCT to Differentiate Between Renal Cell Carcinoma and Oncocytoma: Development of a Predictive Model. *AJR*. 2016;206(4):764–74.

SEGUNDO ARTÍCULO:

-Paño B, Soler A, Goldman DA, et al. Usefulness of multidetector computed tomography to differentiate between renal cell carcinoma and oncocytoma. A model validation. *Br J Radiol*. 2020;93(1115):20200064.

Las versiones de los artículos en formato pdf se incluyen en el capítulo 4 de la tesis en la sección de material, métodos y resultados.

Asimismo, los artículos que se incluyen esta tesis forman parte de una línea de investigación sobre la utilidad de las técnicas de imagen en la caracterización y manejo de tumores renales. Como resultado de esta línea de investigación se han publicado diversos artículos de investigación y de revisión (citados en el apartado 10, publicaciones relacionadas/derivadas).



Paño B.



ASPECTOS ÉTICOS

Este proyecto ha sido aprobado por el Comité de Ética de Investigación médica (CEIm) del Hospital Clínic bajo los registros HCB/2013/8825 y HCB/2020/1208 (se anexan documentos de aprobación).

El proyecto respeta los principios de la declaración de Helsinki, así como la legalidad establecida en las diferentes instancias internacionales sobre derechos humanos, biomedicina y protección de datos de carácter personal.

Toda la información recogida en este proyecto ha sido tratada de forma confidencial, cumpliendo en todo momento las disposiciones de la Ley 41/2002, del 14 de noviembre, básica reguladora de la autonomía del paciente y los derechos y obligaciones en materia de información y documentación clínica, de la Ley Orgánica 15/1999, del 13 de diciembre, de protección de datos de carácter personal, del Real Decreto 994/1999, de 11 de junio, por el que se aprueba el Reglamento de las medidas de seguridad de los ficheros automatizados que contemplan datos de carácter personal.

La totalidad de los estudios TC realizados a los pacientes incluidos en el trabajo formaban parte del manejo asistencial habitual. Por tanto, dichos pacientes no han recibido radiación adicional para la realización de este estudio.



1. JUSTIFICACIÓN



Paño B.



1. JUSTIFICACIÓN

Desde el año 2007, el centro de diagnóstico por la imagen del Hospital Clínic (CDIC) y, concretamente, el servicio de Radiodiagnóstico está estructurado en secciones siguiendo una organización por órganos y sistemas. Esta estructura posibilita una mayor especialización en este campo (patología urológica) y una mayor interrelación con los médicos clínicos, permitiendo ofrecer el mayor rendimiento diagnóstico mediante las técnicas radiológicas disponibles.

En nuestra práctica habitual, (siguiendo la recomendación de las guías Europeas de Urología), la conducta terapéutica ante la detección de una lesión sólida renal expansiva generalmente se basa en la extirpación quirúrgica de la lesión. Esto se debe a que la precisión de las técnicas de imagen para diferenciar entre CCR y algunos tumores benignos frecuentes como el oncocitoma, que representan el 3-5% de todas las neoplasias renales en adultos, es baja. Esta dificultad para diferenciar entre CCR y oncocitomas usando técnicas de imagen, y en concreto de la TC, se debe a que ambas lesiones muestran en el estudio dinámico de la captación de contraste (que consta de diferentes fases) un patrón de realce similar. Pese a ello, la mayoría de estudios publicados hasta la fecha basan su diferenciación en este parámetro dinámico, evaluándolo habitualmente junto a otros parámetros morfológicos valorados mediante TC, aunque de forma independiente(1)(2)(3)(4). Profundizar en el análisis de los parámetros óptimos (morfológicos y dinámicos) valorados de forma combinada mediante TC, así como el desarrollo de un modelo predictivo a partir de los parámetros más relevantes que sea capaz de diferenciar mejor entre estos tumores para evitar la cirugía innecesaria de lesiones benignas, tiene un interés científico indudable por su relevancia y aplicabilidad clínica. El beneficio esperado de este trabajo es poder mejorar/optimizar el diagnóstico preoperatorio de las lesiones renales sólidas expansivas mediante TC para poder decidir el enfoque terapéutico más adecuado de forma individualizada, disminuyendo la morbimortalidad y los costes económicos derivados.



Paño B.



2. INTRODUCCIÓN



Paño B.



2. INTRODUCCIÓN

Los tumores renales sólidos son frecuentes y la lesión sólida más frecuente es el carcinoma de células renales (CCR). El CCR se encuentra entre los 10 cánceres más comunes tanto en hombres como en mujeres, siendo la segunda neoplasia urológica más común. Esta neoplasia debe diferenciarse de otros tumores sólidos benignos como los oncocitomas, ya que la conducta es diferente.

2.1 Carcinoma de células renales. Aspectos Generales

2.1.1 Epidemiología y etiología

El carcinoma de células renales (CCR) representa del 2 al 3% de todos los tipos de cánceres. En las dos últimas décadas la incidencia del CCR ha aumentado aproximadamente el 2% tanto en Europa como alrededor del mundo. La tasa de incidencia varía dependiendo del desarrollo del país, observándose las mayores tasas en países desarrollados como Europa y Norte América. Existe predominancia masculina (1.5: 1), apreciándose un pico de incidencia entre los 60 y los 70 años⁽⁵⁾⁽⁶⁾⁽⁷⁾. Entre los motivos más ampliamente aceptados que justifiquen el aumento de la incidencia se encuentra el aumento en la detección de tumores mediante técnicas de imagen como la ecografía (US) y la tomografía computarizada (TC). Este hecho ha incrementado de forma significativa la incidencia del número de casos diagnosticados de CCR. Los tumores detectados incidentalmente mediante técnicas de imagen, además, comúnmente son menores, se encuentran en un estadio menor y, por lo tanto, tienen un mejor pronóstico⁽⁸⁾⁽⁹⁾.



Entre los factores etiológicos del CCR se incluyen el tabaquismo, la obesidad y la hipertensión(10). Además, existen factores genéticos asociados, ya que tener un familiar de primer grado afecto de CCR incrementa el riesgo de presentar CCR. El consumo moderado de alcohol parece tener un efecto protector, sin embargo no se conoce el motivo(11)(12). Entre las medidas de profilaxis que se consideran efectivas se encuentran evitar el consumo de tabaco y la obesidad. La inactividad física, el excesivo consumo de alcohol y presentar un peso corporal poco saludable, se considera que podrían estar en relación con más del 20% de los casos de CCR(13).

2.1.2 Factores pronósticos del CCR

Los factores pronósticos pueden clasificarse en anatómicos, histológicos, clínicos y moleculares. A continuación, se enumeran los más relevantes:

Los factores anatómicos incluyen el tamaño, la extensión e infiltración venosa, la infiltración del sistema colector, la invasión de la grasa perinéfrica y del seno renal, la afectación suprarrenal, la afectación ganglionar y la diseminación a distancia. Todos estos factores están incluidos en la clasificación TNM (Tabla 1). El pronóstico empeora a mayor estadio (en todos los subtipos de CCR (Tabla 2))(14).

Los factores histológicos comprenden el grado tumoral, el subtipo de CCR, la presencia de invasión linfovascular, la necrosis tumoral y la invasión del sistema colector. Es importante destacar que el grado tumoral se considera uno de los más importantes factores pronósticos histológicos(15,16).

Entre los factores clínicos se encuentran el estado funcional, síntomas locales, caquexia, anemia, recuento de plaquetas, recuento de neutrófilos, recuento de linfocitos, proteína C



reactiva (PCR), albúmina y varios índices derivados de estos factores, como la ratio de neutrófilos/ linfocitos, entre otros(17–21).

Se han descrito numerosos marcadores moleculares como la Ki67 (proliferación), p53, p21, mutaciones genéticas, metilaciones genéticas, entre otros muchos relacionados con el pronóstico de la enfermedad(22,23).

La supervivencia global a los cinco años para todos los tipos de CCR es del 49%, la cual ha mejorado en los últimos años. Probablemente esta mejora sea debida al incremento de los tumores detectados incidentalmente mediante técnicas de imagen en estadios precoces, al desarrollo de terapias sistémicas más efectivas para la enfermedad metastásica (24) y a la identificación de nuevos marcadores que aportan información sobre el pronóstico y respuesta a los diferentes tratamientos.

Además, el tratamiento quirúrgico del CCR ha evolucionado considerablemente en los últimos años. Pese a que la nefrectomía radical es necesaria en algunos casos, la cirugía conservadora de nefronas (nefrectomía parcial) (14), ha mostrado mejor preservación de la función renal, con la consecuente disminución potencial del riesgo de desarrollo de enfermedades cardiovasculares(25). Además, las técnicas laparoscópicas o las técnicas asistidas por robot permiten a los urólogos realizar una cirugía renal de forma menos invasiva(26)



Tabla 1. TNM del cáncer de riñón (2017) (14).

Tumor primario	
	No es posible evaluar el tumor primario
	No hay evidencia de tumor primario
	Tumor ≤ 7 cm en su diámetro mayor, limitado al riñón
1a	Tumor ≤ 4 cm
1b	Tumor > 4 cm pero ≤ 7 cm
	Tumor > 7 cm limitado al riñón
2a	Tumor > 7 cm de diámetro mayor pero ≤ 10 cm
2b	Tumor > 10 cm limitado al riñón
	El tumor se ha diseminado a las venas principales del riñón, al tejido perinéfrico, pero no a la glándula suprarrenal homolateral ni sobrepasa la fascia de Gerota
3a	El tumor se extiende a las venas principales o invade el sistema pielocalicular o la grasa perirrenal/del seno renal, pero no sobrepasa la fascia de Gerota
3b	El tumor se extiende a la vena cava infradiafragmática
3c	El tumor se extiende a la vena cava supradiafragmática o invade la pared de la vena cava
	El tumor se ha diseminado más allá de la fascia de Gerota (incluyendo extensión por contigüidad a la glándula suprarrenal homolateral)
Ganglios Regionales	
	No es posible evaluar los ganglios linfáticos regionales
	El ganglio no se ha diseminado a los ganglios linfáticos regionales
	Metástasis en un ganglio regional
Metástasis a distancia	
	No existen metástasis a distancia



M Estadio			
Estadio I	T1	N0	M0
Estadio II	T2	N0	M0
Estadio III	T3 T1, T2, T3	N0 N1	M0
Estadio IV	T4 Cualquier T	Cualquier N	M1

2.1.3 Patología: Análisis histológico

Los CCR comprenden un amplio espectro de entidades histopatológicas descritas en la clasificación World Health Organization (WHO) de 2016. Los principales y más frecuentes son 3 subtipos: el carcinoma de células claras (CCRcc), el carcinoma papilar (CCRp; tipos 1 y 2) y el carcinoma cromóforo (CCRc) (27).

Las características principales se resumen en la Tabla 2.

Aparte del tipo histológico, el diagnóstico histopatológico incluye otros parámetros pronósticos importantes como la evaluación del grado histológico según el sistema de gradación de la WHO/ISUP, presencia de hallazgos sarcomatoides y/o rabdoideos, invasión vascular, necrosis tumoral, invasión del sistema colector y de la grasa perirrenal.

El grado histológico de un tumor es un parámetro que puede indicar la rapidez con la que probablemente crecerá y se extenderá el tumor.

Muchos sistemas de gradación se han propuesto a lo largo de la historia para las neoplasias renales, pero la más utilizada en las últimas décadas ha sido el sistema de Fuhrman. Debido a que el sistema Fuhrman se encuentra influenciado por discrepancias intra e interobservador(28), se ha desarrollado un nuevo sistema de clasificación en cuatro niveles WHO /ISUP (International Society of urological Pathology). Actualmente es el sistema



aceptado para la gradación de neoplasias renales y ha reemplazado a la histórica gradación nuclear de Fuhrman. La clasificación de cuatro niveles del sistema WHO/ISUP, define el grado histológico del 1 al 3 según la prominencia nucleolar de las células neoplásicas. El grado 4 en cambio, se define por la presencia de marcado pleomorfismo, la presencia de células gigantes tumorales y la diferenciación rabdoide y/o sarcomatoide. Este sistema ha sido validado como indicador pronóstico del CCRcc y del CCRp. En el resto de subtipos histológicos no se ha aceptado ni validado la aplicabilidad del sistema WHO/ISUP.

Los cambios sarcomatoides y rabdoides pueden encontrarse en cualquier tipo histológico, equivalen a tumores de alto grado y tienen un comportamiento biológico muy agresivo.

Tabla 2. Características básicas de los tres tipos principales de CCR(14).

tipología	histológico (%)	sarcomatoides (%)	(%)	(%)	(%)	años
c	80-90	5	33	5	15	62
p	6-15	1	11	5	3	86
r	2-5	8	15	4	4	86

2.1.3.1 Carcinoma de células claras (CCRcc)

El CCRcc es el tipo histológico más frecuente con diferencia, ya que supone del 80 al 90% de todos los carcinoma de células renales(27).

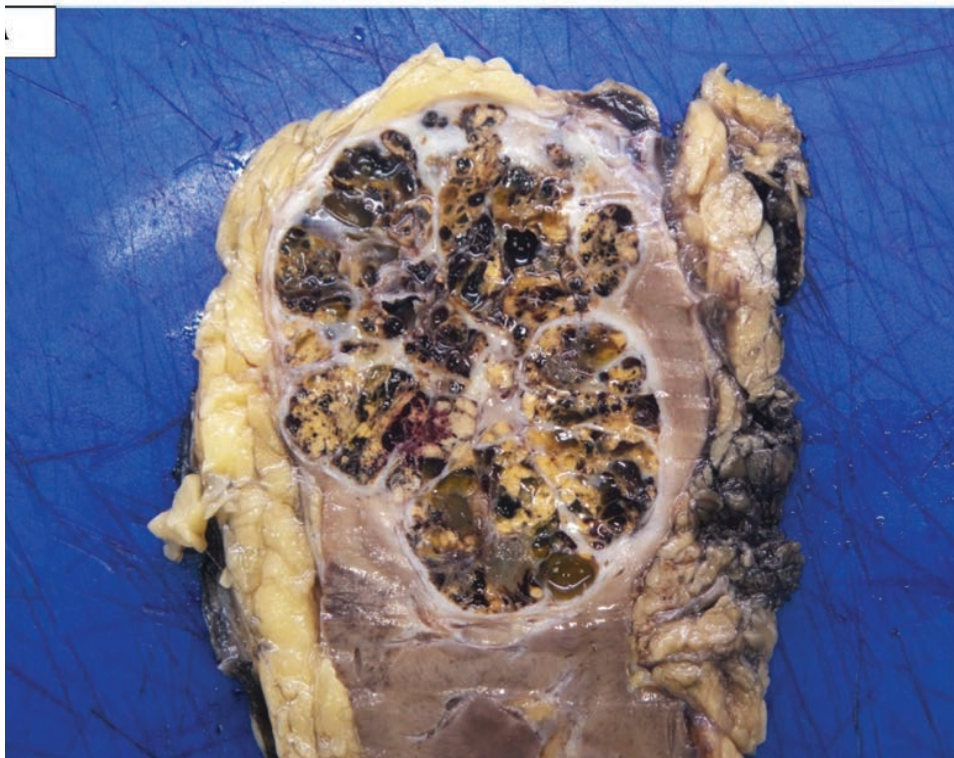
El CCRcc tiene en general peor pronóstico en comparación con los otros dos tipos histológicos más frecuentes que se explicarán a continuación (CCRp y CCRc), incluso tras

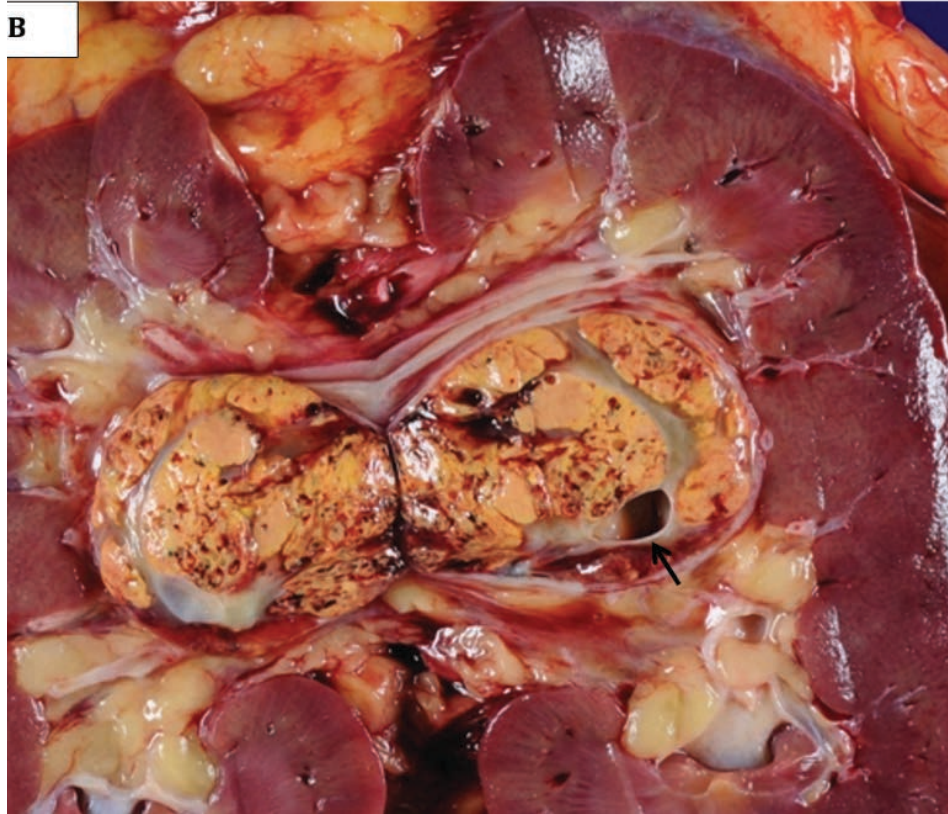


la estratificación por estadio y grado(29)(30). La tasa de supervivencia cáncer-específica a los cinco años es el 91%, 74%, 67% y 32% para los estadios TNM I, II, III y IV respectivamente.

Hallazgos macroscópicos: el CCRcc suele ser un tumor sólido, bien circunscrito y con una pseudocápsula. La superficie de corte es amarillenta debido al alto contenido en lípidos de las células neoplásicas y frecuentemente presenta áreas de quistificación, hemorragia y necrosis (Figura 11).

muestra un tumor grande y periférico de aspecto sólido-quístico, con pseudocápsula periférica y septos blanquecinos fibrosos. El parénquima tumoral es amarillento con áreas negruzcas-rojizas correspondientes a los focos de hemorragia. La foto B muestra un tumor central de aspecto homogéneo sólido amarillento, con presencia de peque

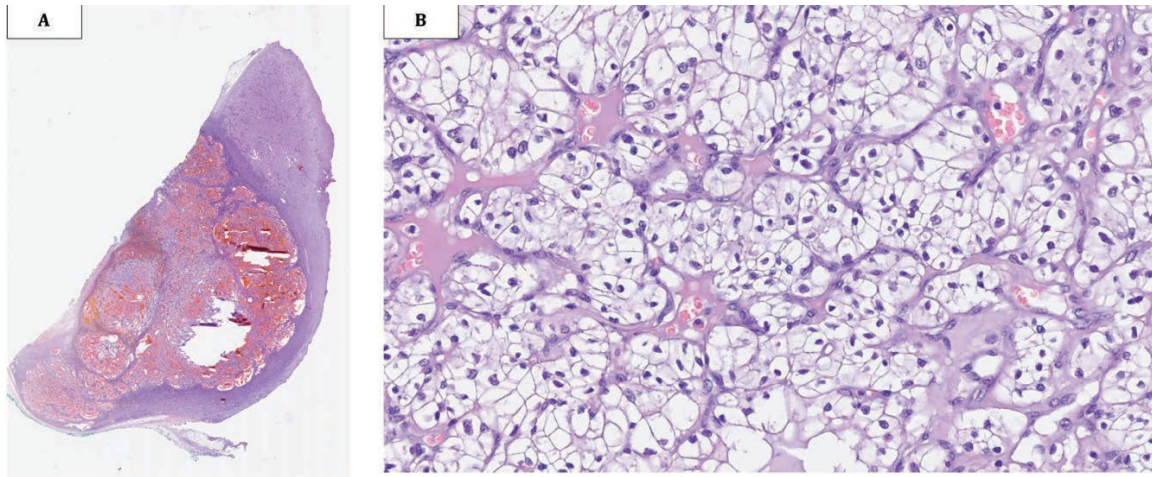




Hallazgos microscópicos: Histológicamente, la neoplasia presenta una distribución arquitectural diversa, los patrones sólido alveolar y acinar son los más frecuentes. Típicamente son tumores muy bien vascularizados y presentan una red vascular regular y de paredes finas. Las células presentan un citoplasma amplio y claro o que parece vacío con límites celulares bien definidos y sin el refuerzo de membrana que se ve en los carcinomas cromófobos. El aclaramiento citoplasmático se debe a la disolución durante el procesamiento histológico de los lípidos y glucógeno contenido en las células tumorales. Algunos carcinomas, sobretodo los de alto grado histológico, presentan citoplasmas más eosinófilos. Los núcleos son centrales y redondos con cromatina fina. Dependiendo del grado, los nucléolos pueden ser invisibles (tumores de bajo grado) o visibles y/o prominentes (tumores de alto grado). También se pueden ver células pleomórficas o con diferenciación sarcomatoide/rabdoide que otorga un mayor grado histológico a la neoplasia y peor comportamiento biológico (H and E x 40).



Figura 12. Ejemplos microscópicos del CCRcc. En la imagen A se aprecia una lesión sólido-quística con marcado componente hemorrágico que se correlaciona con la rica trama vascular que suelen presentar este tipo de neoplasias. (B) Histológicamente, las células tumorales presentan citoplasmas amplios y claros bien definidos con un núcleo central redondo y nucléolos poco visibles. Las células se disponen formando trabéculas o nidos sólidos y acompañados por una fina red de capilares.



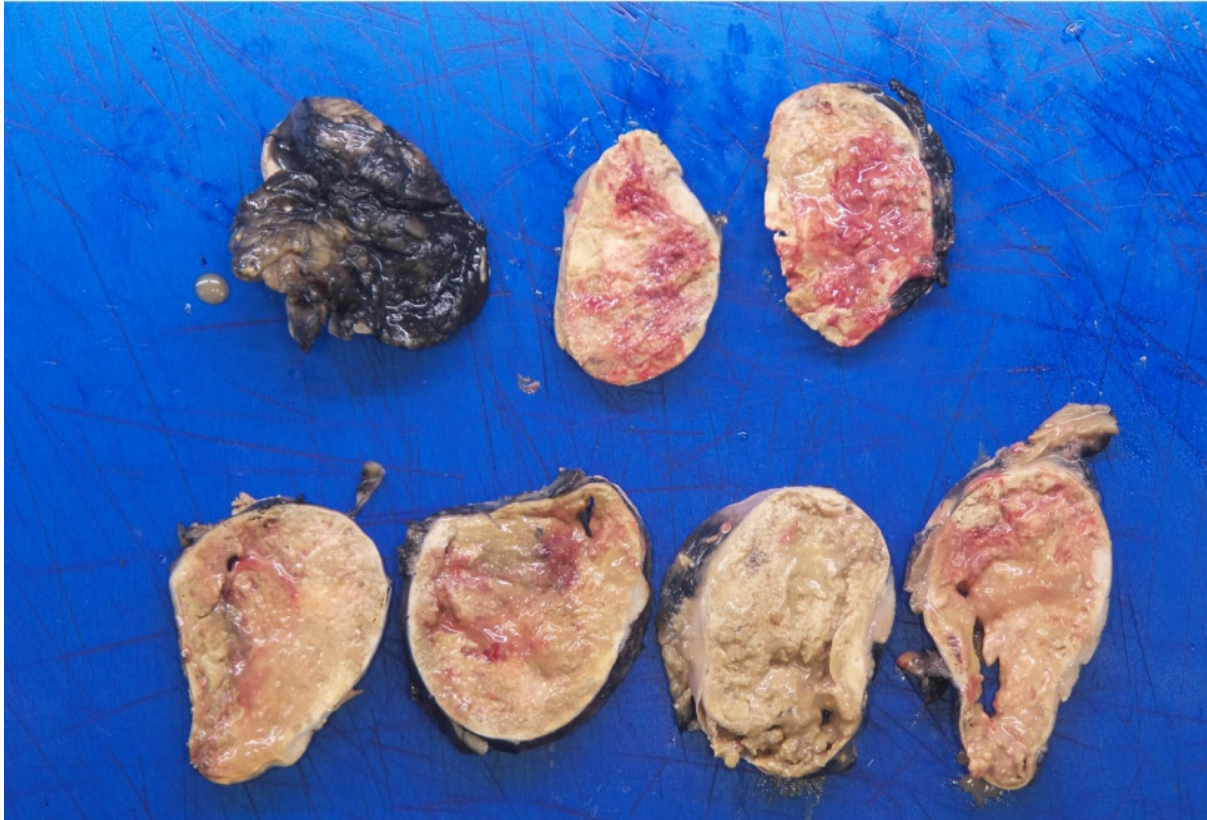
2.1.3.2 Carcinoma papilar (CCRp)

El CCRp es el segundo tipo más común (6-15% de los CCR). Se divide en dos tipos: tipo I y II, los cuales tienen comportamientos distintos tanto clínica como biológicamente(27). Comparativamente con el CCRcc, el CCRp tiene menor tasa de extensión a distancia y mayor tasa de supervivencia cáncer específica a los cinco años. El CCRp tipo I es más común y se considera que en general tiene mejor pronóstico que el tipo II(32)(27).

Hallazgos macroscópicos: Hallazgos macroscópicos: estos tumores suelen ser bien definidos, con límite neto y en muchos casos se encuentran rodeados por una delgada pseudocápsula fibrosa. Suelen presentar un crecimiento exofítico y esférico; el color tumoral varía de gris a amarillo, marrón pálido o marrón oscuro, dependiendo del grado de hemorragia intratumoral.



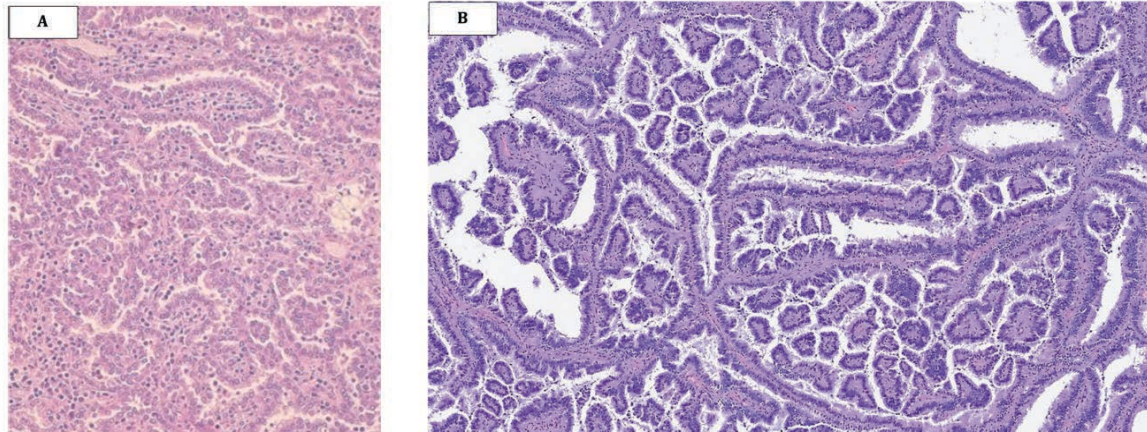
Generalmente son friables y en tumores grandes se fragmentan con facilidad, tienen áreas de aspecto necrótico y/o hemorrágico con cambios de degeneración quística (Figura 13).



Hallazgos microscópicos: El patrón predominante es el papilar o tubulopapilar y en zonas con crecimiento más compacto presentan un aspecto sólido o trabecular. Las papilas están formadas por un delicado tallo fibrovascular central donde muy frecuentemente se encuentran acúmulos de histiocitos espumosos o incluso cuerpos de psammoma. La hialinización de los tallos de las papilas puede darles un aspecto esclerótico. Los carcinomas papilares históricamente se han subdividido en dos tipos: el tipo 1 y el tipo 2. El carcinoma papilar tipo 1 presenta papilas monoestratificadas revestidas por células con escaso



citoplasma y bajo grado nucleolar. El carcinoma papilar tipo 2 presenta pseudoestratificación nuclear, mayor grado nucleolar y citoplasma más amplio y eosinófilo (Figura 14).



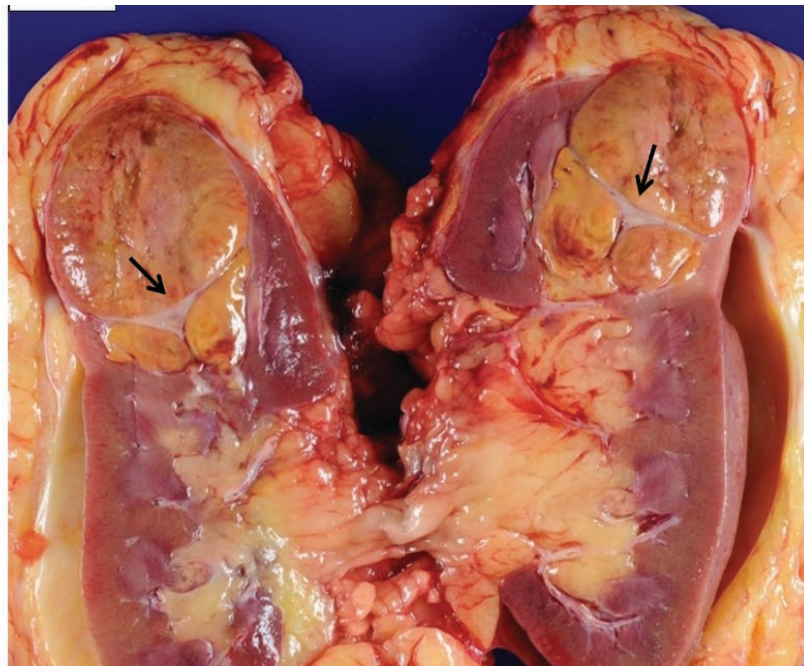
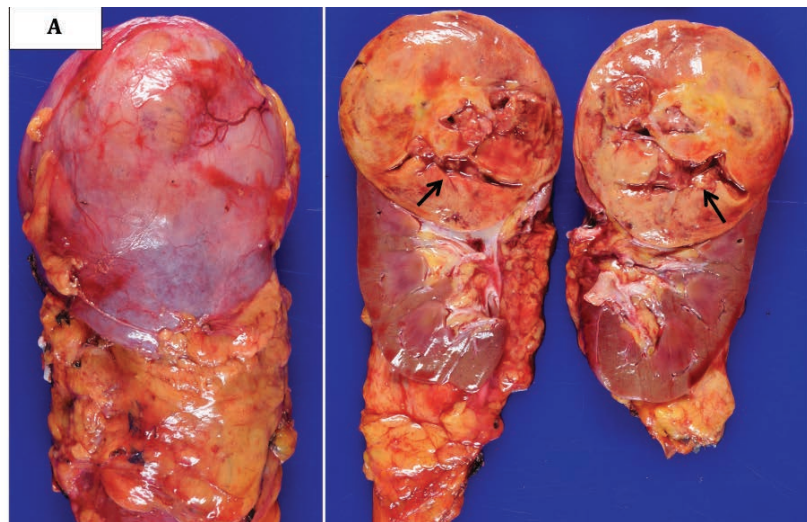
2.1.3.3 Carcinoma cromóforo (CCRc)

El CCRc representa aproximadamente el 2-5% de los CCR, siendo el tercer tipo en frecuencia. El CCRc no puede ser gradado mediante el actual sistema de gradación de la WHO/ISUP. Sin embargo, se han propuesto otros sistemas alternativos para la gradación de este tipo de neoplasias (27). El pronóstico es relativamente bueno, apreciándose alta supervivencia cáncer específica a los 10 años(34).

Hallazgos macroscópicos: Son tumores bien circunscritos, solitarios y corticales, de aspecto homogéneo y color marrón o café. Como hallazgo interesante y muy importante en el diagnóstico diferencial con oncocitoma, en el 10-15% de casos se ve un área central de aspecto cicatricial (más común en oncocitomas) (Figura 15).

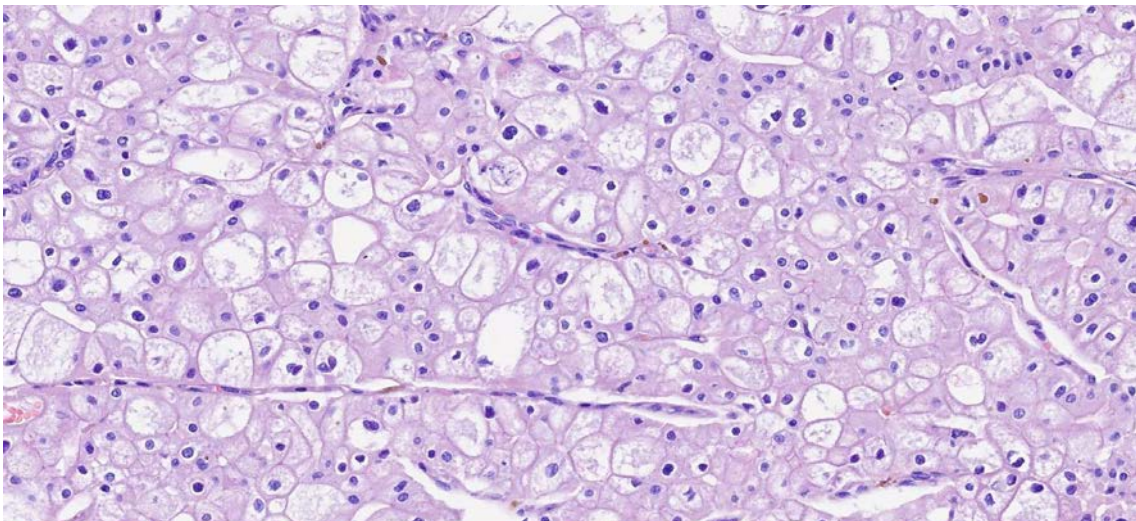


Figura 15. Ejemplos de dos CCRc en los que se aprecia un área central de aspecto cicatricial (flechas). Tanto el tumor A como el B presentan un aspecto sólido marrón claro o amarillento con una zona central blanquecina cicatricial y no se observa la presencia de cápsula en la periferia.



Hallazgos microscópicos: Son tumores que normalmente tienen un patrón sólido, aunque también se pueden presentar formando trabéculas, túbulos, en forma de pequeños nidos o áreas microquísticas. Las células presentan una citología característica distintiva que les confiere un aspecto de células vegetales. Los citoplasmas son amplios, granulares pálidos, con membranas gruesas y bien definidas. Los núcleos son centrales y tienen un halo claro perinuclear (Figura 16).

Figura 16 Imagen histológica característica de los CCRc. Las células presentan citoplasmas amplios bien delimitados con refuerzo de la membrana, núcleos redondos con ocasional binucleación y halo



2.2 Otros tumores renales



En este grupo se incluyen los restantes tumores sólidos corticales. Está constituido por un grupo heterogéneo de entidades, entre los que se incluyen tumores poco frecuentes, esporádicos, y tumores hereditarios, así como carcinomas no clasificables.

2.2.1 Oncocitoma

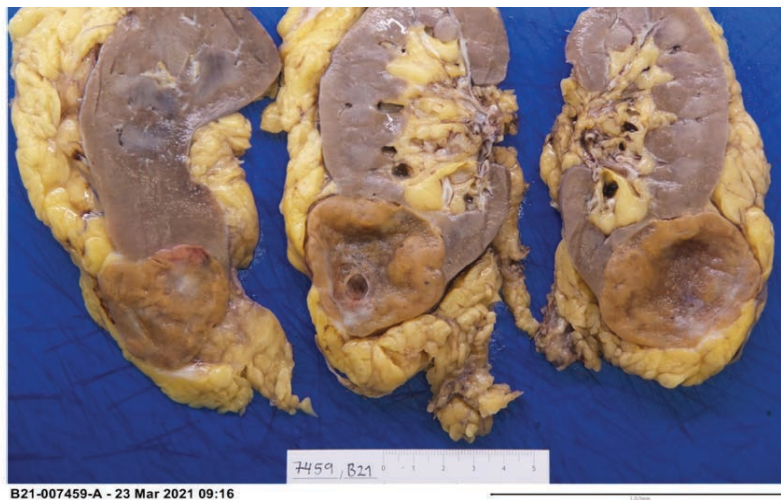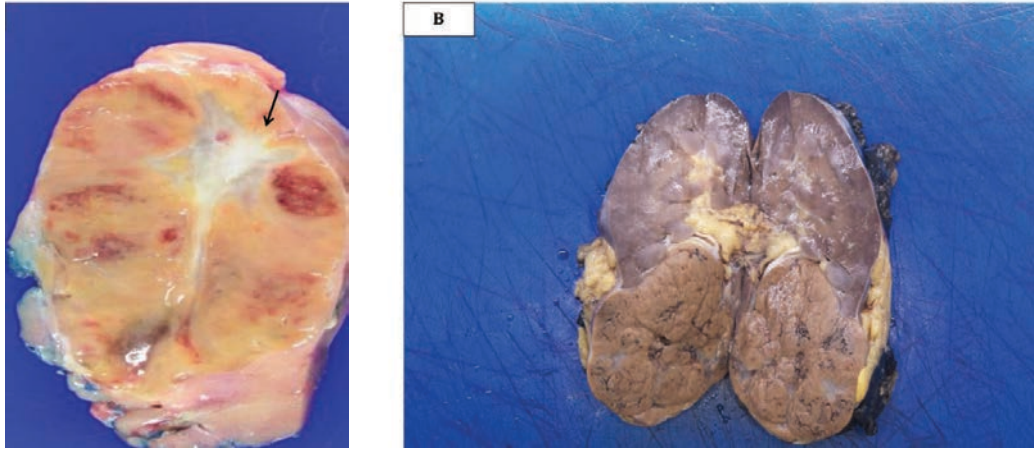
Tumor benigno que representa del 3-7% de todos los tumores sólidos. Sin embargo se considera que su incidencia se incrementa al 18% en tumores <4 cm(27)(36). La mayoría de los oncocitomas presentan un crecimiento lento. La edad media en el momento de presentación y el predominio masculino son similares al CCR, aunque es más probable que los oncocitomas sean asintomáticos (58% a 83%)(37). Aunque la mayoría de tumores son unifocales, del 2 al 12% son multifocales y del 4 al 12% son bilaterales(38)(37). Se han descrito asociaciones entre un subconjunto de pacientes con oncocitomas renales multifocales y síndromes hereditarios, incluido el oncocitoma familiar y el síndrome de Birt-Hogg-Dubé(39)(40).

La mayoría se diagnostica en la actualidad de manera incidental (56-91%) principalmente debido al uso de técnicas de imagen de forma generalizada(41)(38).

Hallazgos macroscópicos: estos tumores son homogéneos, bien circunscritos y típicamente de color marrón caoba, marrón café o amarillos. Habitualmente se observa una cicatriz central, pueden presentar áreas de hemorragia y no se acompañan de necrosis (Figura 17).

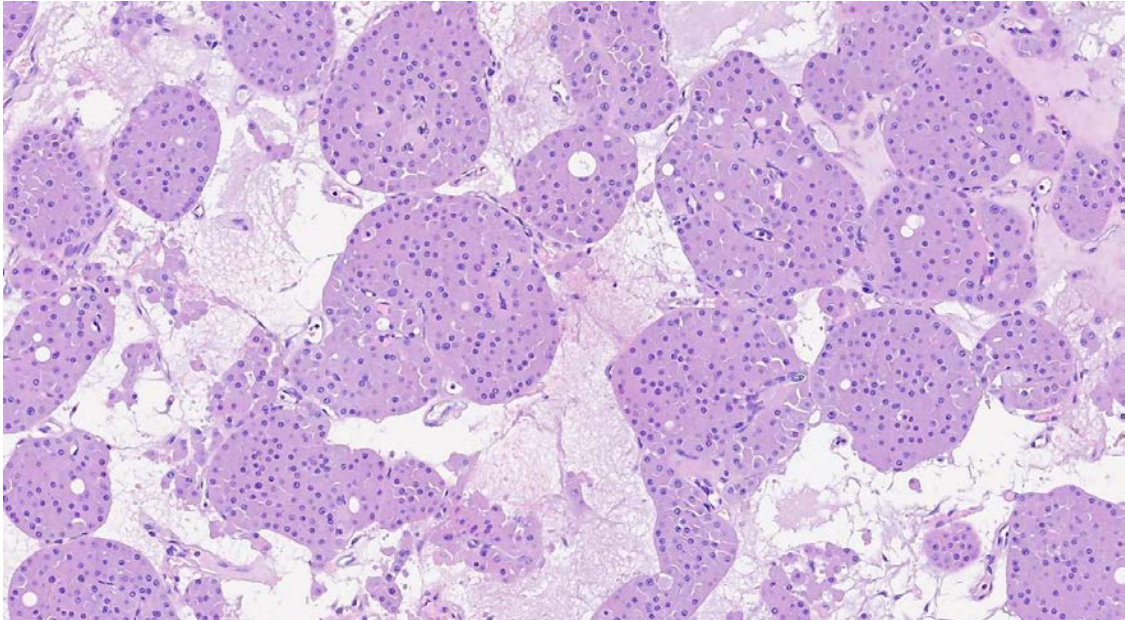


Figura 17 Imágenes macroscópicas de oncocitomas. La lesión (A) muestra una cicatriz central (flecha), hallazgo habitual. En las imágenes (B) y (C) se aprecia que son tumores sólidos bien delimitados, sin cápsula y típicamente de color marrón caoba.



Hallazgos microscópicos: Las células oncocíticas están compuestas por citoplasmas amplios, redondos y eosinófilos granulares. Los núcleos son redondos y presentan un nucléolo visible. La distribución de las células en nidos sólidos o pequeñas islas de células oncocíticas dentro de un tejido conectivo hipocelular laxo o edematoso es el patrón de crecimiento más característico (Figura 18).





2.2.2 Angiomiolipoma (AML)

Son tumores benignos de origen mesenquimal que pertenecen a la familia de los PEComas caracterizados por la proliferación de células epitelioides perivasculares(27). Los AMLs están compuestos de proporciones variables de vasos sanguíneos, células musculares lisas y adipocitos. El AML epitelioide es una variante rara de AML que se define por la presencia de celularidad con morfología epitelioide en, al menos, el 80% del tumor. Esta variante de AML representa <5% de todos los AML resecados (He et al), suele ser de mayor tamaño (>7 cm) que los AML típicos (44), puede presentar un comportamiento local más agresivo y muy raramente la aparición de metástasis a distancia (45).

El AML presenta una alta prevalencia en la población general (0.3-3%). Existen dos formas epidemiológicas distintas de AMLs: la aislada (80% de los casos, más frecuente en mujeres



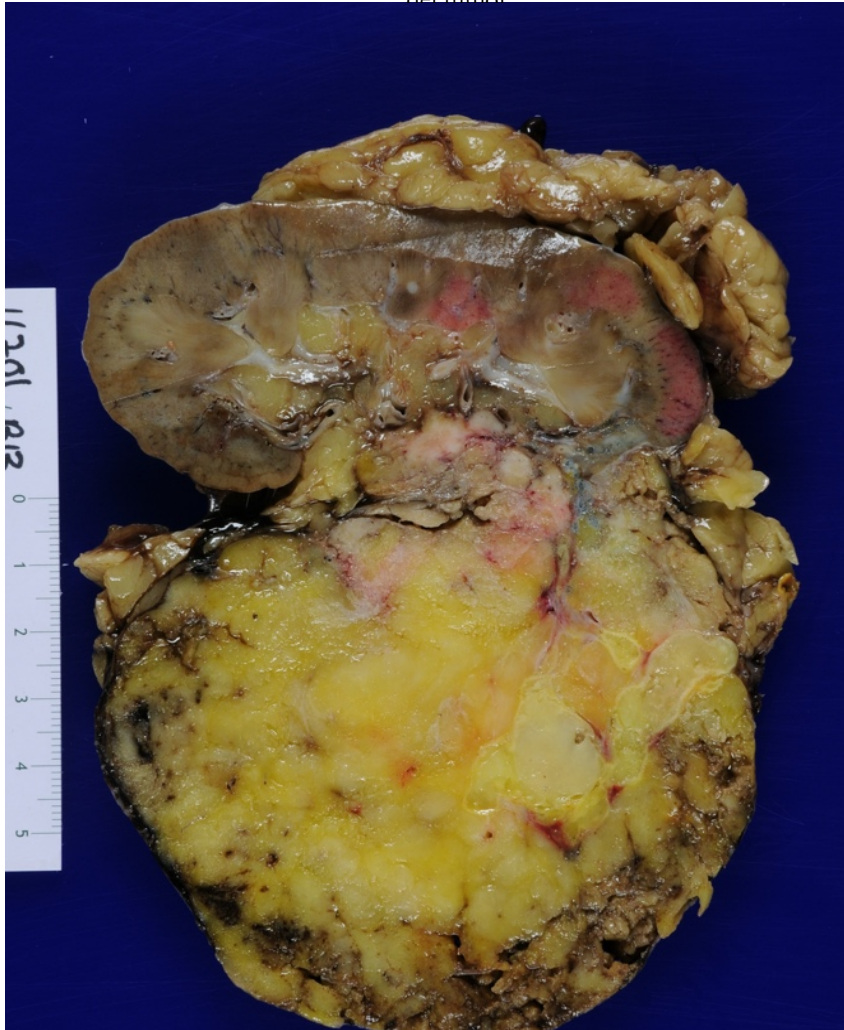
de mediana edad) y la asociada a esclerosis tuberosa (20% de los casos). La prevalencia de AMLs renales en la esclerosis tuberosa puede ser de hasta el 80 %. No obstante, aunque las características histológicas de los AMLs en las dos entidades son idénticas, su evolución es diferente. Los AMLs asociados al complejo esclerosis tuberosa aparecen en una edad más temprana y suelen ser mayores y bilaterales. Aunque la mayoría de AMLs son asintomáticos, pueden presentar síntomas cuando el tamaño tumoral es mayor de 4 cm. Su principal complicación es el sangrado retroperitoneal por rotura.

Los AMLs esporádicos son típicamente solitarios y unilaterales. Frecuentemente las técnicas de imagen (US, TC y RM) son capaces de detectar el tejido graso macroscópico que permite su diagnóstico. Los AMLs compuestos predominantemente (95% o más) por un único componente (tejido adiposo o músculo liso) son llamados monofásicos.

Hallazgos macroscópicos: lesión bien delimitada no encapsulada y usualmente de color amarillento, aunque se puede presentar de un color más rosado dependiendo de la proporción del contenido graso y muscular que presente el tumor (Figura 19).



Figura 19. Imagen macroscópica de un AML de gran tamaño, exofítico y amarillento, debido al predominio de componente graso del tumor.

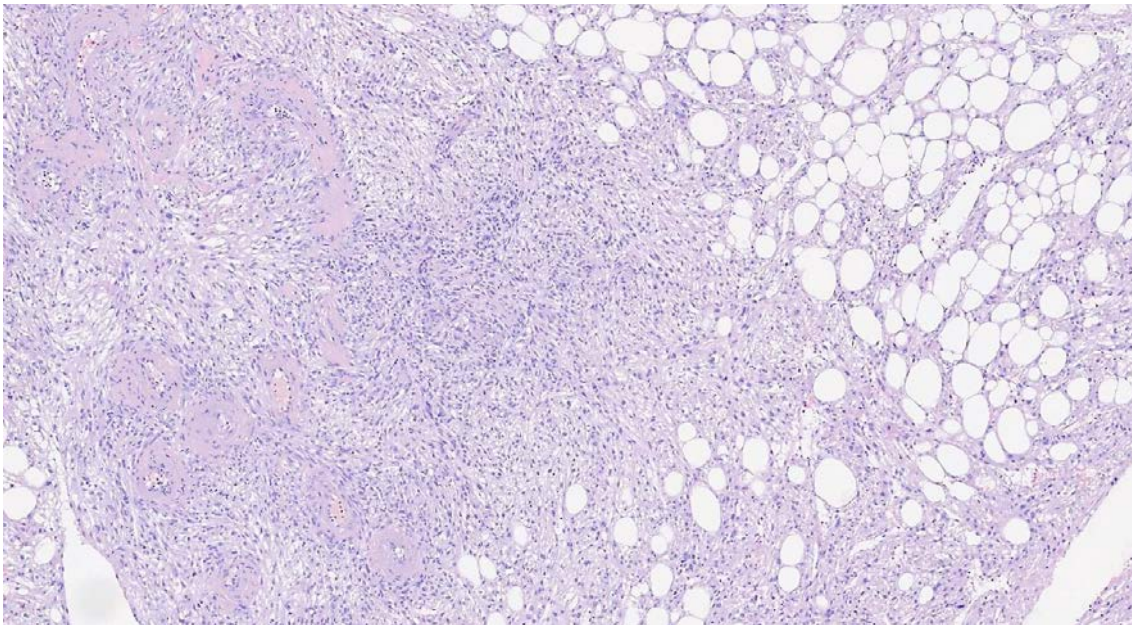


Hallazgos microscópicos: Los AMLs como su nombre bien indica, están compuestos por una cantidad variable de tejido adiposo, estructuras vasculares de paredes gruesas y músculo liso. El componente lipomatoso consiste típicamente en adipocitos maduros, aunque también se pueden vacuolar confiriendo un aspecto lipoblástico. El componente vascular se conforma por vasos engrosados e hialinizados de tamaños variables. El componente de músculo liso está compuesto por fascículos de células fusiformes o sábanas de células



epitelioides con abundante citoplasma eosinófilo granular. Algunos AMLs que casi exclusivamente presentan el componente de músculo y que surgen de la cápsula renal se les denomina como capsulomas y se asemejan a los leiomiomas.

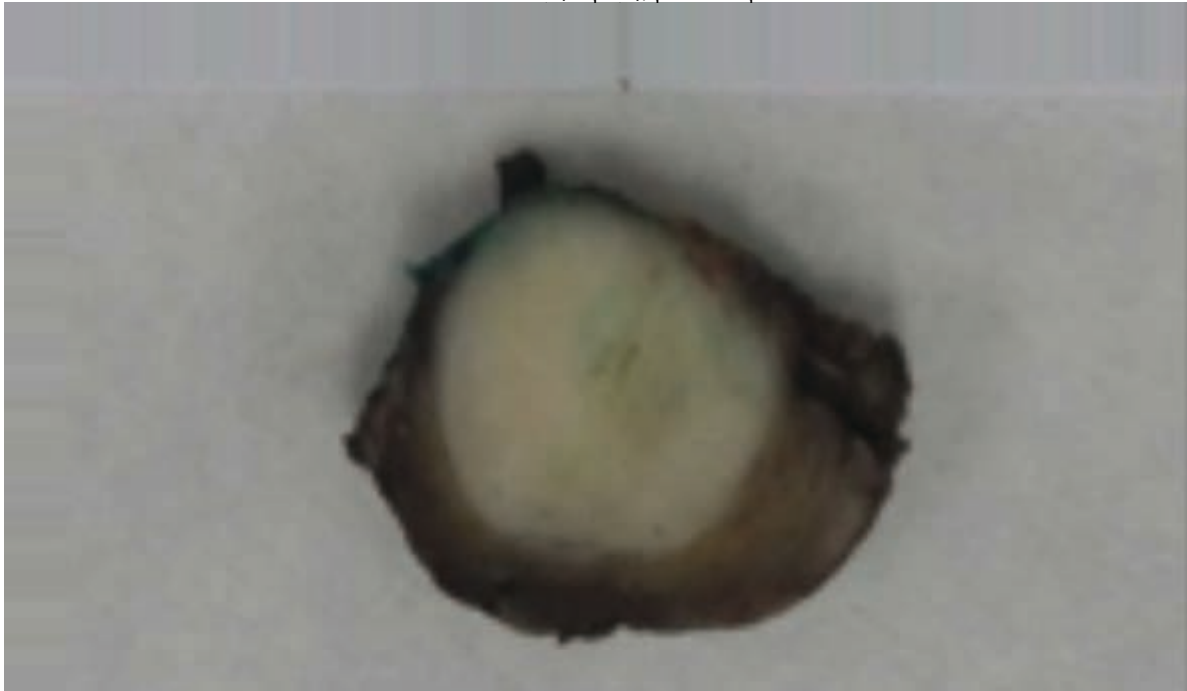
Figura 20. Imagen microscópica de un AML. En la derecha de la fotografía se aprecia tejido adiposo maduro y en la mitad izquierda se identifican estructuras vasculares de paredes gruesas y músculo liso.



Se denominan AMLs "*pobres en grasa*" aquellos AMLs que histológicamente contienen menos del 25% de grasa(46)(47). Los AMLs pobres en grasa constituyen el 4–5% de los AMLs. Las técnicas de imagen en los AMLs pobres en grasa no son tan fiables para su identificación, siendo el diagnóstico preoperatorio difícil, especialmente en lesiones pequeñas menores a 3 cm(48).



Figura 21. Ejemplo macroscópico de un AML “pobre en grasa”. La imagen muestra un tumor nodular bien delimitado y blanquecino. El color blanquecino y no amarillento de la lesión se debe al alto



2.2.3 Tumores renales poco frecuentes (Tabla 3)

A continuación, se resumen algunas de las entidades que se presentan como tumores sólidos o predominantemente sólidos.



	Datos relevantes	Potencial maligno
oma atoide	Signo de transformación de alto grado (misma entidad histológica)	Alto
oma de los tos colectores ni	Tumor raro, presentación frecuentemente en estadio avanzado (N+ 44% y M1 33%)	Alto, muy agresivo. Supervivencia media 30 meses(49)
oma renal ar	Muy raro. Suelen ser varones jóvenes de raza negra con rasgo de células falciformes	Alto. Muy agresivo. Supervivencia media de 5 meses(49)
omas de Células con cación de la MIT: cación CCR cación CCR t (6;	Rara, principalmente en jóvenes <40 años, más común en sexo femenino	Alto Bajo- intermedio



ma mucinoso y de células nes	Se asocia con el asa de Henle. Predilección por el sexo femenino.	Intermedio
ma renal o a enfermedad adquirida	La diálisis es la causa más común(50). El rechazo crónico también puede causarlo. Pacientes más jóvenes, mayor tendencia a multicentricidad y bilateralidad que el CCR(51).	Bajo
ma renal de células claras	3-4% de los CCR, Originado en las células epiteliales de la corteza renal. Suele ser único, pequeño, bien definido y encapsulado. Ante la presentación bilateral y/o multifocal sospechar síndrome de VHL.	Baja
omatosis aria asociada a	Rara. Nueva entidad descrita en la clasificación WHO 2016. Autosómica Dominante: causada por una mutación del gen de la fumarato hidratasa(27).	Alta
ociado a encia de to ogenasa	Raro (0.05-0.2% de los CCR). Pacientes jóvenes.	Variable
es metanéficos	Divididos en adenoma metanéfico, adenofibroma, y tumores estromales metanéficos.	Benignos



2.3 Evaluación Diagnóstica de las lesiones renales

La mayoría de los pacientes con lesiones renales permanecen asintomáticos hasta que las lesiones se encuentran en un estadio avanzado. Actualmente más del 60% de los pacientes con CCR se detectan incidentalmente mediante técnicas de imagen, principalmente mediante US o TC realizados por otros motivos. La triada clásica descrita asociada a CCR compuesta por dolor en flanco, hematuria macroscópica y masa palpable, es infrecuente actualmente y se correlaciona con enfermedad avanzada y subtipos histológicos asociados a peor pronóstico(50). Los síndromes paraneoplásicos se encuentran en aproximadamente el 30% de los pacientes con CCR sintomáticos. Algunos pacientes con síntomas son causados por las metástasis de los CCR (CCRM) como por ejemplo el dolor óseo o la tos persistente (17).

2.3.1 Técnicas de imagen en la detección de las lesiones renales

La mayoría de las masas renales se detectan de forma incidental durante una US o una TC por indicación no urológica. No obstante, con frecuencia esta técnica no permite caracterizar dicha masa, en el caso de la US por su bajo rendimiento en la caracterización de lesiones sólidas y en el caso de la TC porque probablemente se ha realizado con un protocolo no específico (habitualmente únicamente en fase venosa, que se adquiere 90 segundos tras la administración de contraste intravenoso), que no va a permitir la caracterización con seguridad (Figura 22). La caracterización de estas masas (a excepción del quiste simple típico y el AML que contiene grasa) requiere un estudio de TC o RM específico tras la administración de contraste intravenoso. No existe consenso sobre el protocolo para la caracterización de masas renales mediante TC o RM pero, al menos, una fase sin contraste, una fase corticomédular (25-70s tras la administración de contraste) y una fase venosa (fase portal o preferiblemente nefrográfica aproximadamente a los 100s ya que el parénquima renal



muestra una captación homogénea) son esenciales para determinar la presencia o ausencia de realce y para evaluar algunas características como la vascularización (hipercaptación, isocaptación o hipocaptación) en relación con el parénquima renal adyacente, homogeneidad o heterogeneidad del realce y determinar con mayor precisión si se trata de una lesión expansiva o infiltrativa (51). Algunos autores recomiendan la realización de otras fases como la fase excretora adquirida 3 minutos después de la administración del contraste. Esta fase es útil para valorar la relación de la masa con la vía excretora y puede ayudar a establecer patrones de realce de masas renales en diferentes fases (Figura 23).

Figura 22. US y TC en fase nefrográfica (N2) de un paciente varón de 53 años al que se le realizaron estas exploraciones para estudio de elevación de transaminasas. En la US se identifica una lesión isoecoica de 3.2 cm en el polo inferior del riñón izquierdo. En la TC se apreció que la lesión era hiperdensa y con captación homogénea en fase nefrográfica. En este caso se requiere un TC multifásico para caracterización de la lesión (asegurar que presenta captación y no es un quiste hemorrágico).

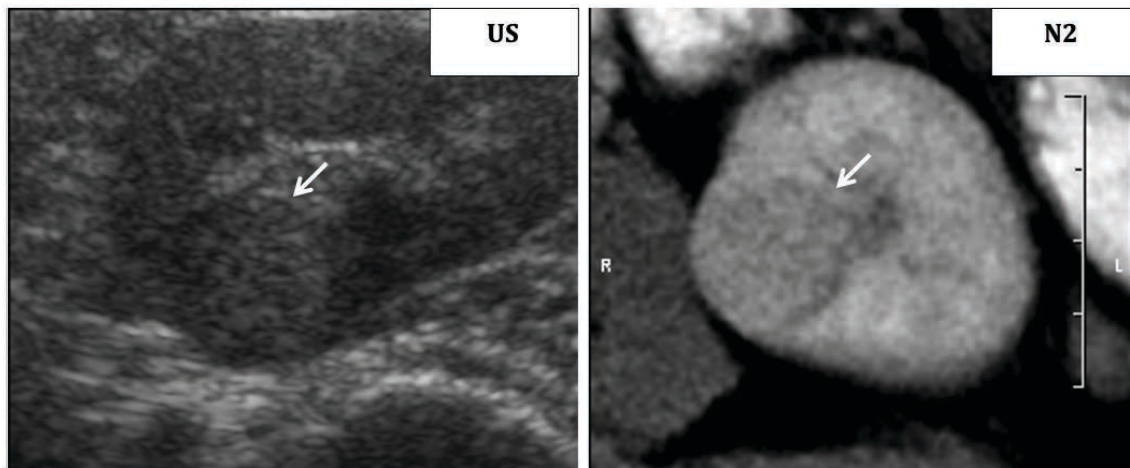
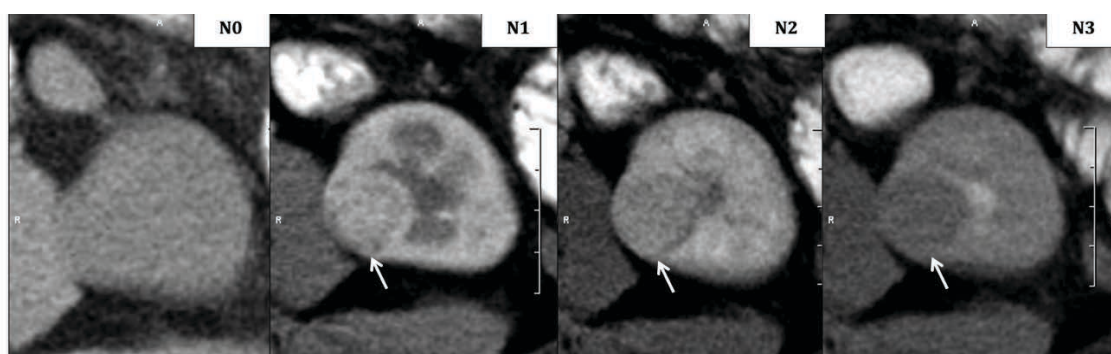


Figura 23. TC axial del mismo paciente en las diferentes fases antes y tras la administración de contraste ev. N0: fase basal; N1: fase córticomedular; N2: fase nefrográfica; N3 fase excretora. Este es el protocolo de caracterización de lesión renal que utilizamos en el Hospital Clínic. Se identifica lesión renal sólida de 3,2 cm (flechas) en la valva posterior del polo inferior del riñón izquierdo (medial) que muestra hipercaptación en fase arterial o corticomedular y posterior lavado de contraste. La lesión contacta con el seno renal, pero sin infiltrar el sistema excretor.



2.3.2 Técnicas de imagen en la caracterización de lesiones renales sólidas

Una vez detectada una masa renal sólida, tanto la TC como la RM son las técnicas de imagen recomendadas para caracterizarla, ya que la US no es lo suficientemente precisa. Es importante destacar que los tumores renales pequeños pueden pasar inadvertidos mediante US con frecuencia(52) y además hay una superposición de las características ecográficas entre lesiones renales benignas y malignas. Incluso las características ecográficas de los AMLs típicos de pequeño tamaño (lesiones hiperecoicas homogéneas bien definidas) pueden encontrarse en los CCR pequeños(53); por lo tanto, se requiere una TC y RM (o seguimiento) en lesiones <10 mm, para confirmar el diagnóstico.

En cuanto a la valoración de la presencia y tipo de captación tras la administración de contraste endovenoso, la TC y la RM tienen un rendimiento diagnóstico similar. La mayoría de las guías recomiendan el uso preferencial de la TC por su mayor disponibilidad, menor precio, mejor resolución espacial y calidad de imágenes sin artefactos, y sugieren el uso de

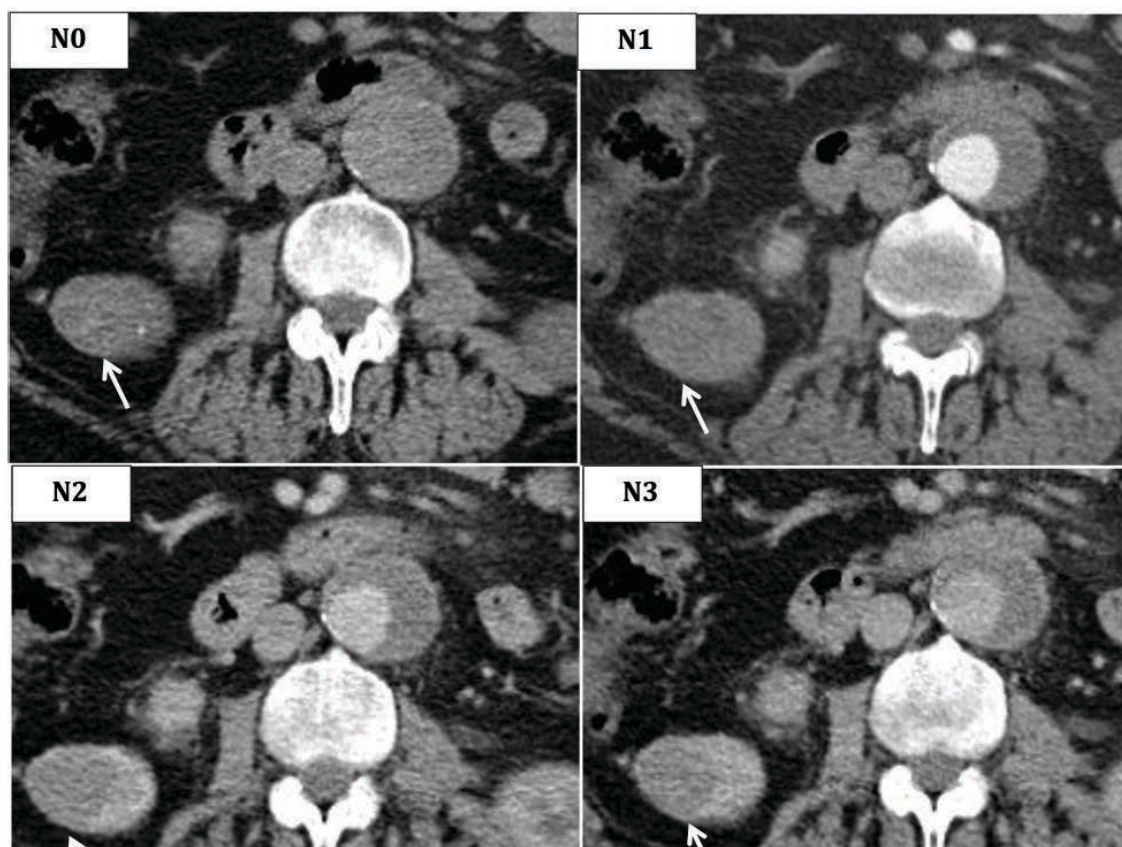


RM cuando existen dudas diagnósticas, como por ejemplo cuando se quiere valorar la detección de una mínima cantidad de grasa o cuando el realce de la lesión es ambiguo(54) . Sin embargo, la ausencia de radiación ionizante y la información complementaria que proporcionan secuencias específicas como difusión (DWI), hacen de la RM una técnica atractiva y completa por lo que, dependiendo de su disponibilidad, en algunos centros puede considerarse la primera opción diagnóstica (Figura 24). Además, la elección dependerá no sólo de la prueba inicialmente realizada, sino también de la experiencia de cada centro, con diferentes técnicas complementarias, posibles contraindicaciones y otras características del paciente. La ecografía con contraste (CEUS) también se puede utilizar en varios escenarios(55) con la ventaja de la evaluación en tiempo real, que permite una valoración continua en todas las fases, con las ventajas adicionales de la falta de radiación y la ausencia de nefrotoxicidad de los contrastes ecográficos (Figura 25). Con los continuos avances en el diagnóstico por la imagen, se están incorporando nuevas herramientas como el análisis de textura por TC para la cuantificación de la heterogeneidad tumoral(56), las técnicas de difusión y perfusión por resonancia magnética (57)(58)(59), la cuantificación de yodo con TC de energía dual(60)(61) y la incorporación de software de segmentación de lesiones para determinar con mayor precisión, por ejemplo, el grado de realce del tumor(62). Sin embargo, se necesitan más estudios para saber si estas técnicas son lo suficientemente precisas y factibles para ser incorporadas en el enfoque de imagen de rutina para la caracterización de masas renales.

Este trabajo se ha centrado en la TC. El motivo fundamental es su mayor disponibilidad, ya que el propósito es poder aportar claves diagnósticas que puedan ser utilizadas mayoritariamente.



Figura 24. En esta figura se muestran diferentes técnicas de imagen de uso habitual en la práctica clínica (TC, CEUS, RM). En el estudio TC multifásico realizado siguiendo el protocolo de caracterización de lesión renal (4 fases) se identifica una lesión de 3 cm en el polo inferior del riñón derecho que presenta una muy ténue captación de contraste en el estudio TC (15 UH de diferencia entre las fases excretora y basal), no siendo concluyente de lesión sólida. La CEUS muestra ténue captación, confirmando la naturaleza sólida de la lesión. En el estudio RM realizado en diferentes secuencias se observa que la lesión es marcadamente hipointensa en secuencias T2 y que muestra áreas mínimamente hiperintensas en secuencias T1, sugiriendo áreas hemorrágicas. En el estudio de difusión (b1000) la lesión muestra hiperseñal y restricción en el mapa ADC. Estos hallazgos son muy sugestivos de estar en relación con CCRp.



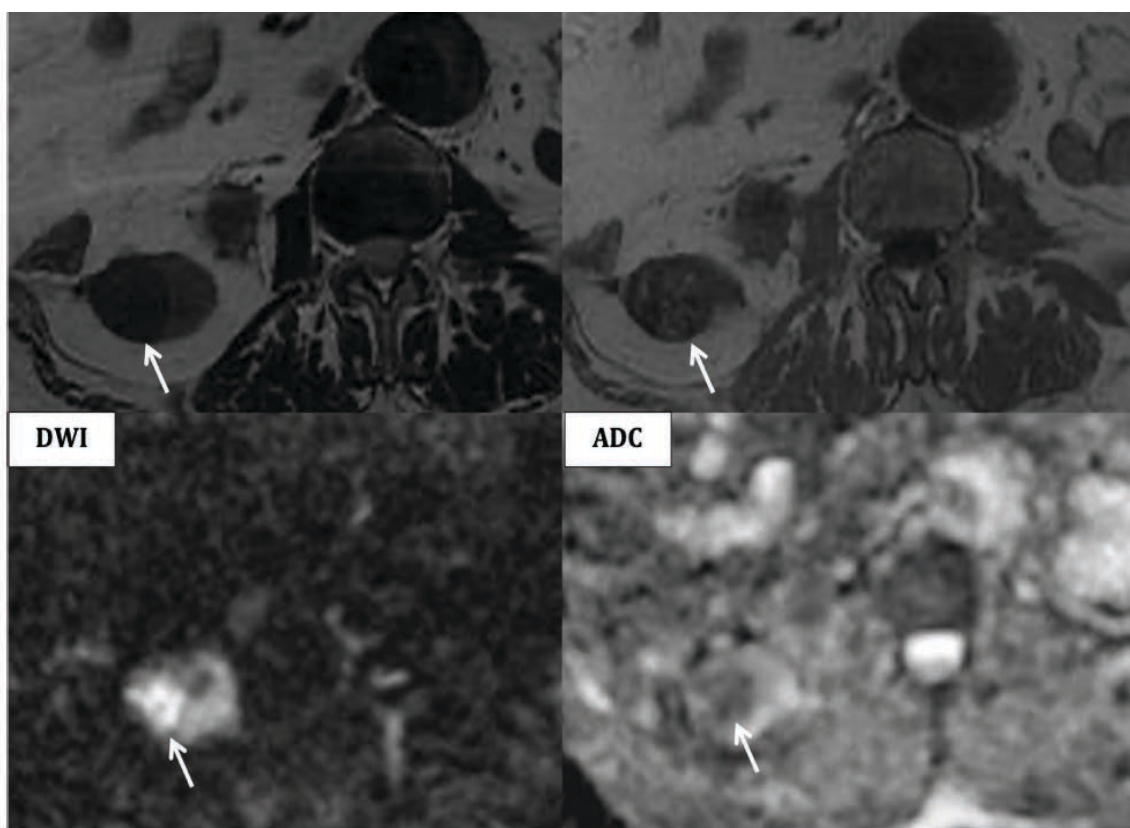
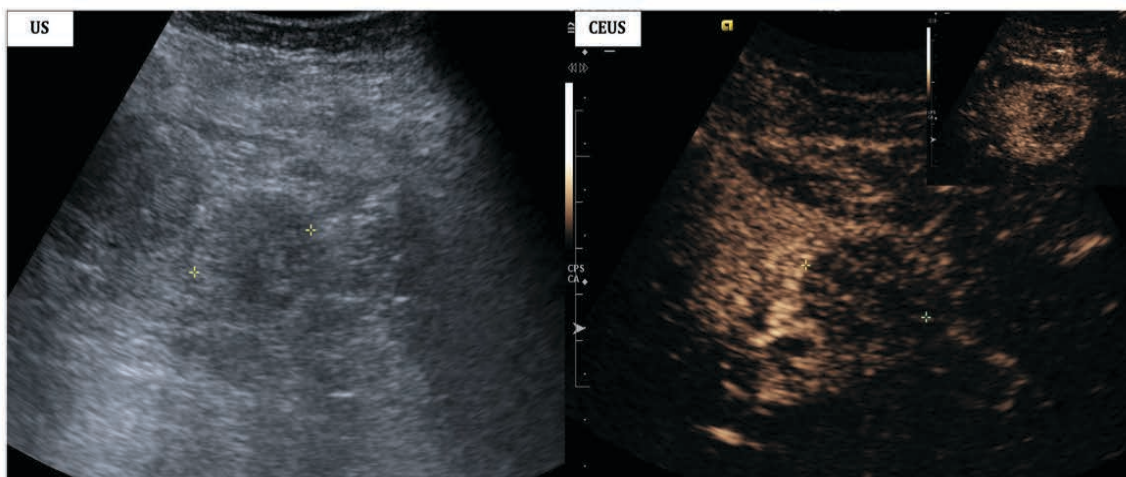
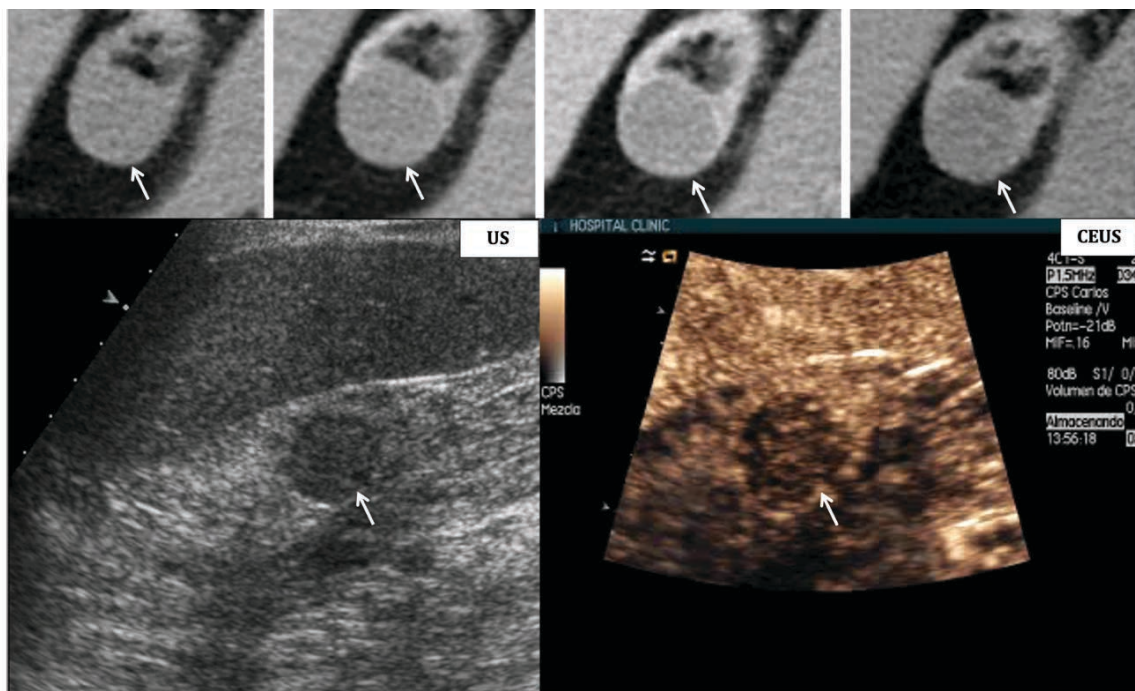
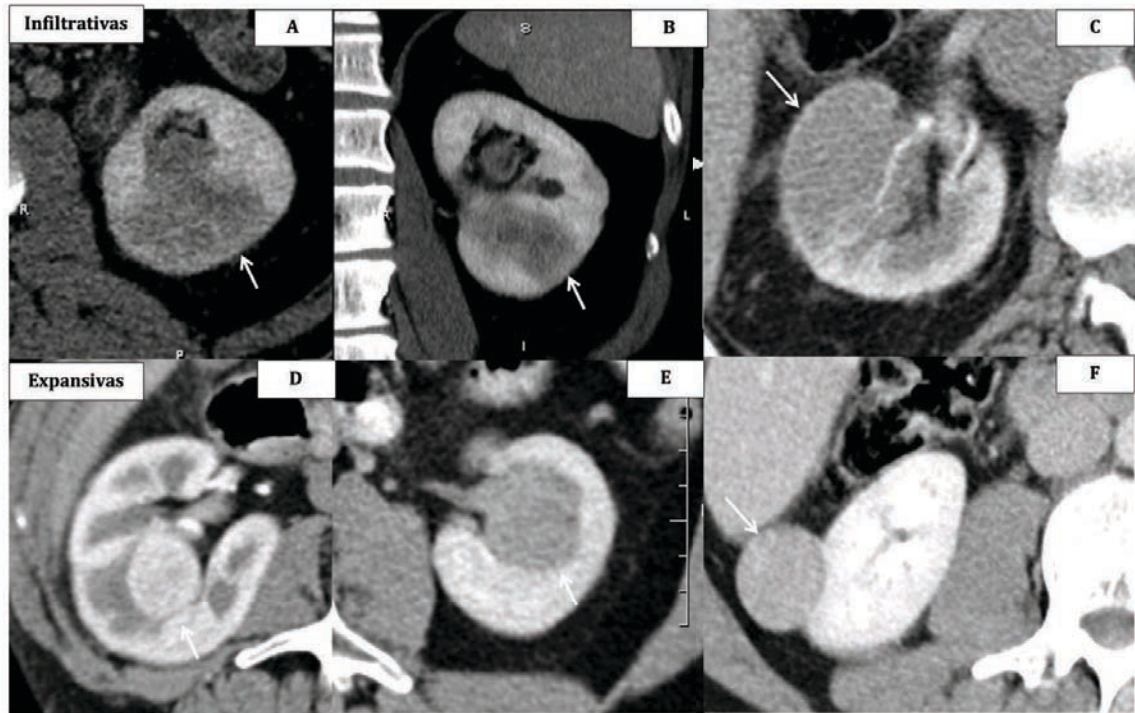


Figura 25. Muestra una lesión renal de 4 cm (flechas) en tercio medio del RD. Tras su caracterización mediante TC de 4 fases (N0: fase basal; N1: fase córticomedular; N2: fase nefrográfica; N3 fase excretora) existen dudas de si se trata de una lesión sólida. Posteriormente, se realizó una ecografía basal (US) y con contraste, que confirmó que se trataba de una lesión sólida.



Una forma sencilla de clasificar las masas sólidas se basa en su forma. Las masas renales nodulares, bien definidas, son lesiones expansivas que resultan en un abultamiento del contorno. Por otro lado, las masas renales infiltrantes mal definidas, crecen manteniendo la forma renal. Este trabajo tratará acerca de las masas renales expansivas (nodulares). Las diferencias por imagen se muestran en la Figura 26.

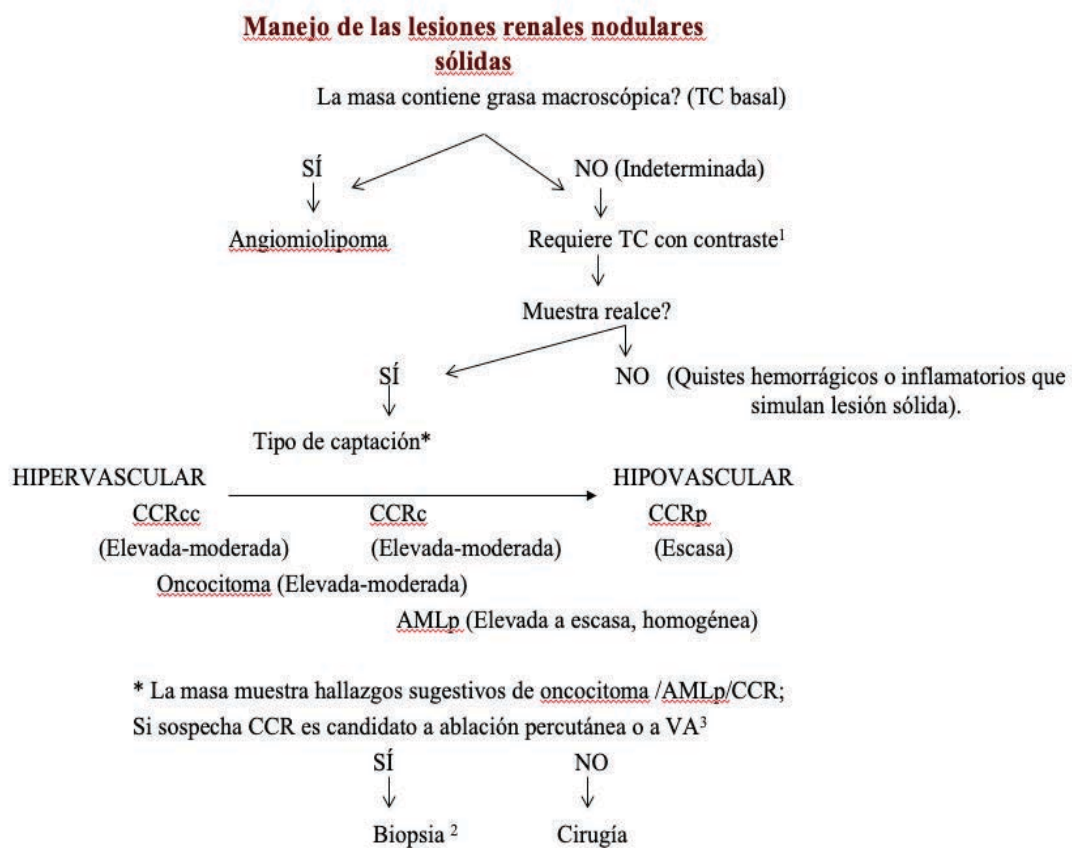




2.3.3 Algoritmo diagnóstico de las masas renales expansivas mediante TC

A continuación, en la Figura 27 se propone un algoritmo para el diagnóstico de masas renales nodulares.

Figura 27. Algoritmo diagnóstico de las masas renales sólidas nodulares bien definidas. Adaptado de Imaging characterization of renal masses(96).



¹ Requiere un protocolo específico de caracterización de lesión sólida mediante TC en diferentes fases tras la administración de contraste.

² Se recomienda biopsia debido a que existe sospecha elevada de ser lesión benigna o para decidir tratamiento.

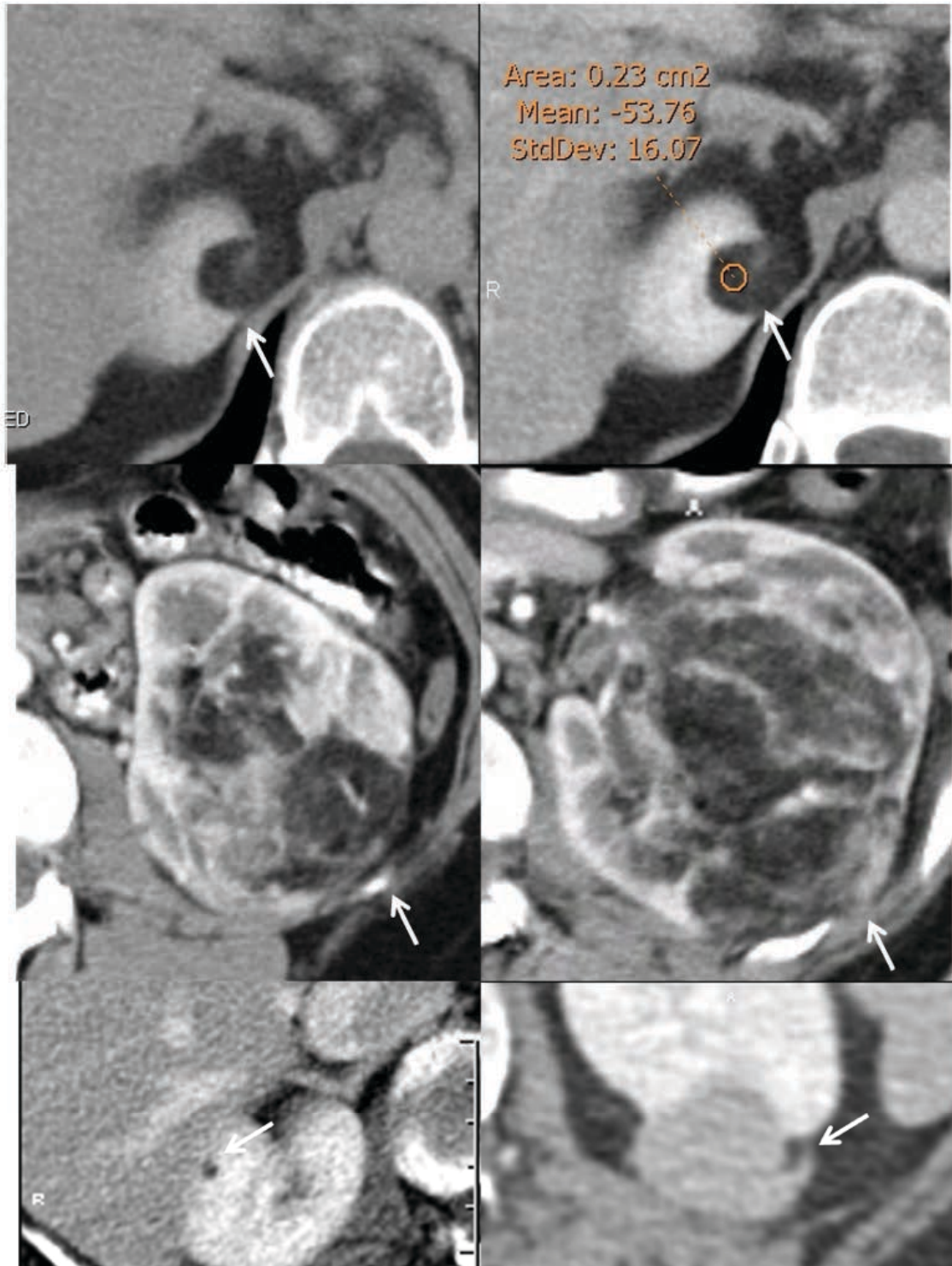
³ La vigilancia activa se define como el control inicial del tamaño del tumor mediante técnicas de imagen (US, TC o RMN) para eventualmente realizar una intervención retardada en tumores que muestran progresión clínica durante el seguimiento



Debe sospecharse CCR cuando se detecta una masa nodular sin grasa macroscópica. Los CCR son las masas sólidas expansivas más comunes como se ha comentado con anterioridad. Se detectan con frecuencia de manera incidental debido al uso generalizado de técnicas de imagen, y este motivo favorece su detección cuando son pequeñas (<3 cm) y en una etapa más temprana, por lo que tienen un mejor pronóstico(9)(8). Recordemos que el CCR abarca un amplio espectro de entidades histopatológicas con tres subtipos principales: el carcinoma de células claras (CCRcc) que representa del 80% al 90% de todos los CCR y que tiene peor pronóstico, y los CCR de bajo grado, que incluyen el carcinoma papilar (CCRp) y el carcinoma cromóforo (CCRc), que representan el 6-15% y el 2-5%, respectivamente, con mejores tasas de supervivencia(27)(63).

Cuando se detecta una masa renal sólida, la presencia de grasa macroscópica (extracelular) permite el diagnóstico de AML, ya que la presencia de grasa macroscópica en otros tumores renales como el CCR es muy infrecuente y suele asociarse a otras características como la presencia de calcificaciones(64). La detección de grasa macroscópica se puede confirmar mediante TC (cuando la atenuación de la masa es <-20 HU) (Figura 28).





Si una masa sólida bien definida no contiene grasa macroscópica, el diagnóstico diferencial incluye principalmente CCR, oncocitoma y AML pobre en grasa. Otros tumores benignos como el adenoma renal o el leiomioma son raros; por otro lado, tumores malignos como el linfoma y las metástasis muestran de forma inusual un patrón bien definido (Tabla 4), lo que hace que la historia clínica, los análisis de sangre y la presencia de hallazgos extrarrenales sean útiles en el diagnóstico. Desde un punto de vista clínico, es importante diferenciar entre una lesión quirúrgica y una lesión no quirúrgica (es decir, pseudotumores inflamatorios, linfoma, metástasis).

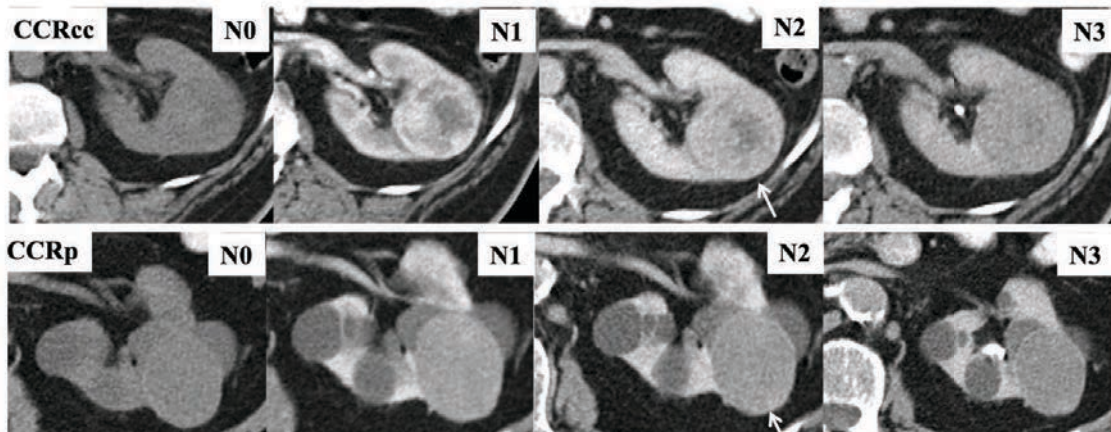
Masas renales nodulares	
CCR	CCRcc CCRp CCRc
Oncocitoma	
AML	
Otras lesiones malignas	Linfoma Metástasis Carcinoma transicional
Lesiones benignas	Leiomioma Adenoma
Pseudotumores	Columnas de Bertin prominentes Persistencia de lobulaciones fetales



La herramienta más importante para caracterizar lesiones sólidas sin grasa evidente es la evaluación del patrón de realce después de la administración de contraste intravenoso (contrastes yodados en la TC). Un número notablemente elevado de estudios ha evaluado la utilidad de diferentes parámetros como la intensidad, la duración y la heterogeneidad del realce (incluidos los histogramas y la textura).

En cuanto al realce en diferentes fases, los CCRcc son hipervasculares y suelen mostrar hiperrealce en la fase corticomedular, mientras que los subtipos CCRp y CCRc son hipovasculares y muestran su pico de realce en la fase nefrográfica o incluso en la fase excretora en algunos CCRp muy hipovasculares (Figura 29).

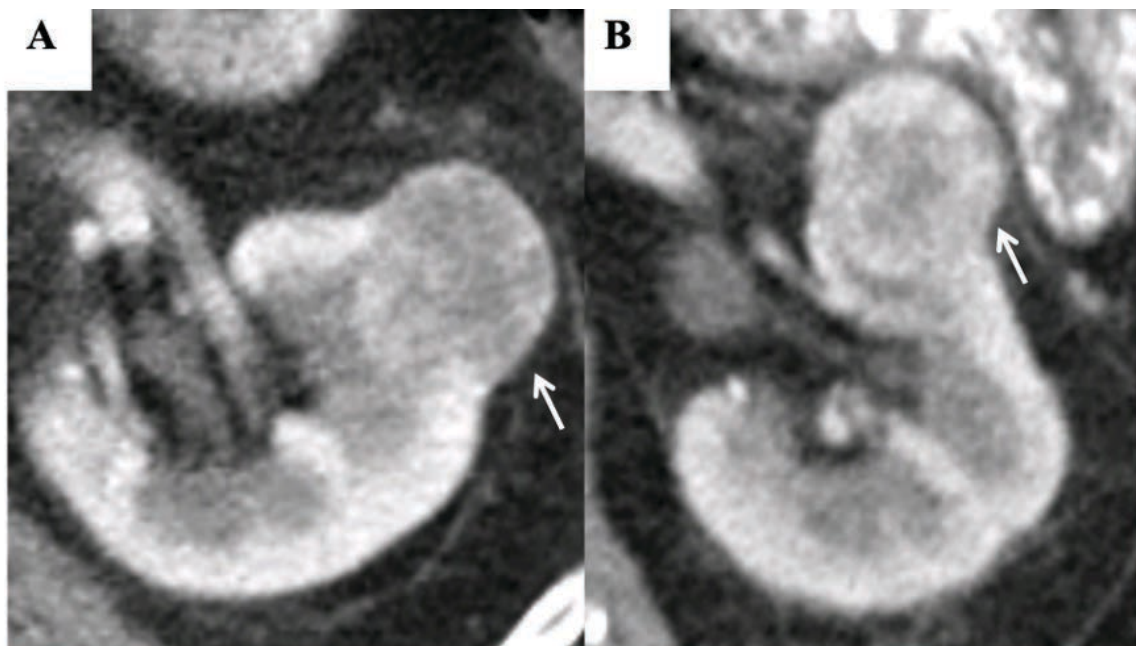
Figura 29. La figura muestra los diferentes patrones de realce. El CCRcc presenta un realce hipervascular y heterogéneo (flecha), presentando mayor captación en fase arterial, mientras que el CCRp presenta un patrón de captación hipovascular y más homogéneo (flecha).



En cuanto a la detección de lesiones hipervasculares, la diferenciación debe realizarse entre CCRcc y oncocitoma. Tanto los CCRcc como los oncocitomas muestran un realce similar⁽⁶⁵⁾⁽⁶⁶⁾ (Figura 30). La presencia de una cicatriz central y el patrón de inversión del realce se asociaron en un primer momento con oncocitomas⁽⁶⁷⁾⁽⁶⁸⁾. Sin embargo, estudios posteriores demostraron que la cicatriz central está presente en menos del 50% de los oncocitomas y que algunos CCR también pueden mostrarla ⁽⁶⁹⁾⁽¹⁾ (Figura 31). Por otro



lado, la inversión segmentaria de la captación, definida como hipercaptación de un segmento del tumor en fase corticomedular que se vuelve hipocaptante en fase excretora, tampoco se ha demostrado en otros estudios(70)(71) (Figura 32). Otros hallazgos TC como el tamaño tumoral (siendo las lesiones > 4 cm más sugestivas de CCR), el realce heterogéneo (más común en los CCR debido a áreas quísticas, necróticas o hemorrágicas) y la diferencia de captación entre diferentes fases, se han descrito como útiles para realizar el diagnóstico diferencial(1)(2)(72)(73). Pese a ello, sigue existiendo una superposición de hallazgos considerable entre CCRcc y oncocitoma principalmente en cuanto a parámetros de captación.



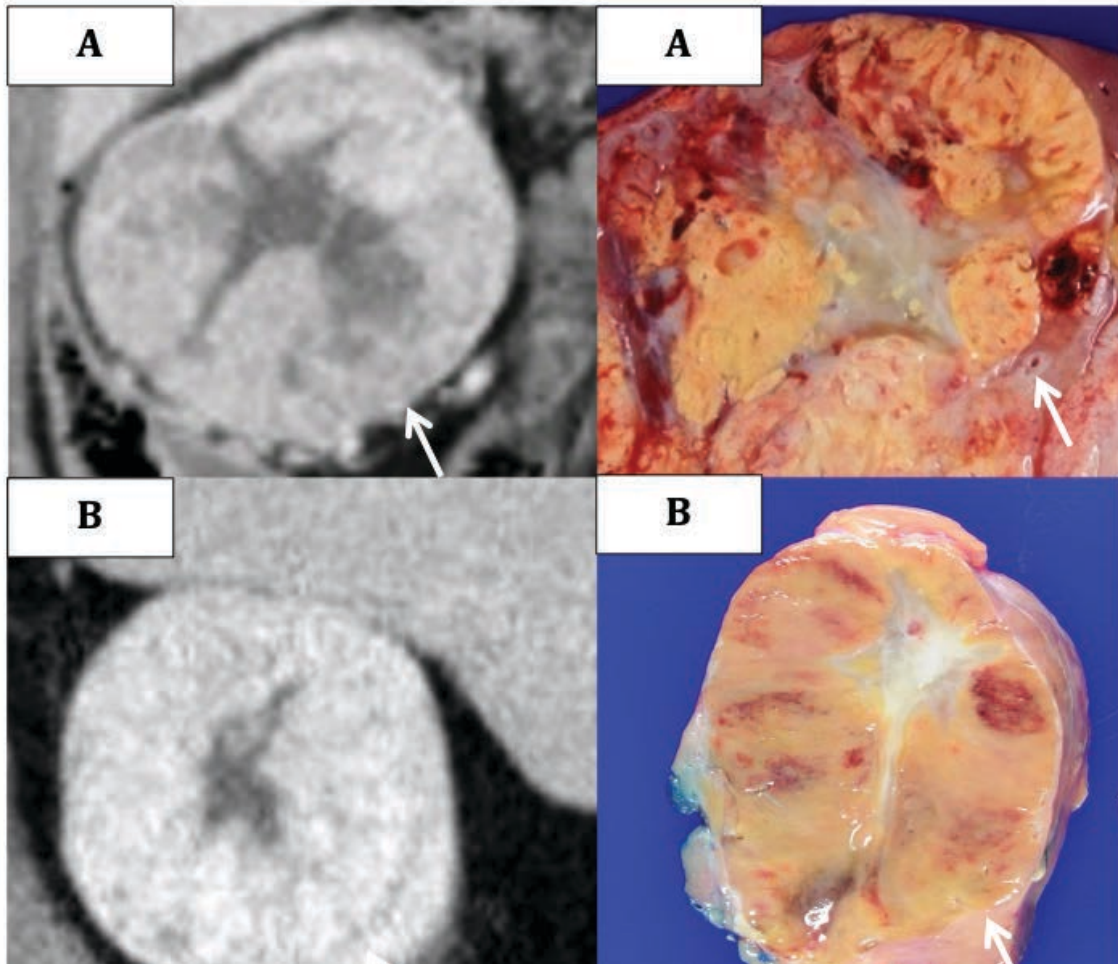
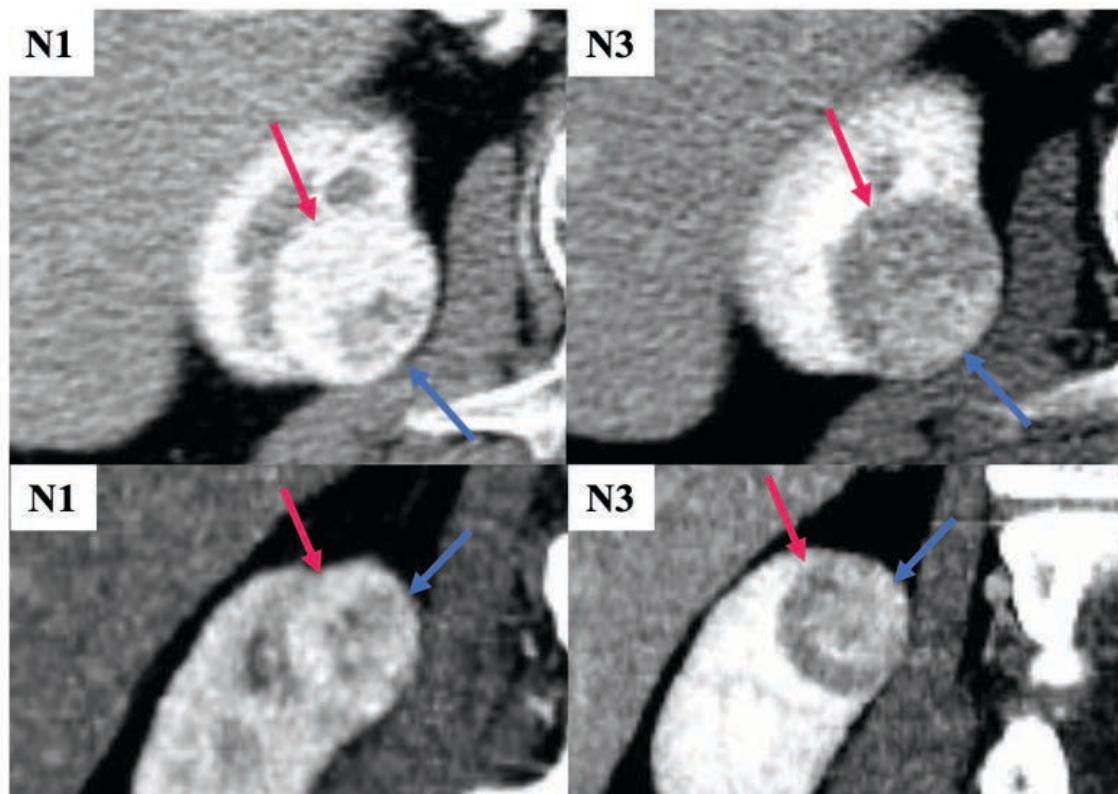


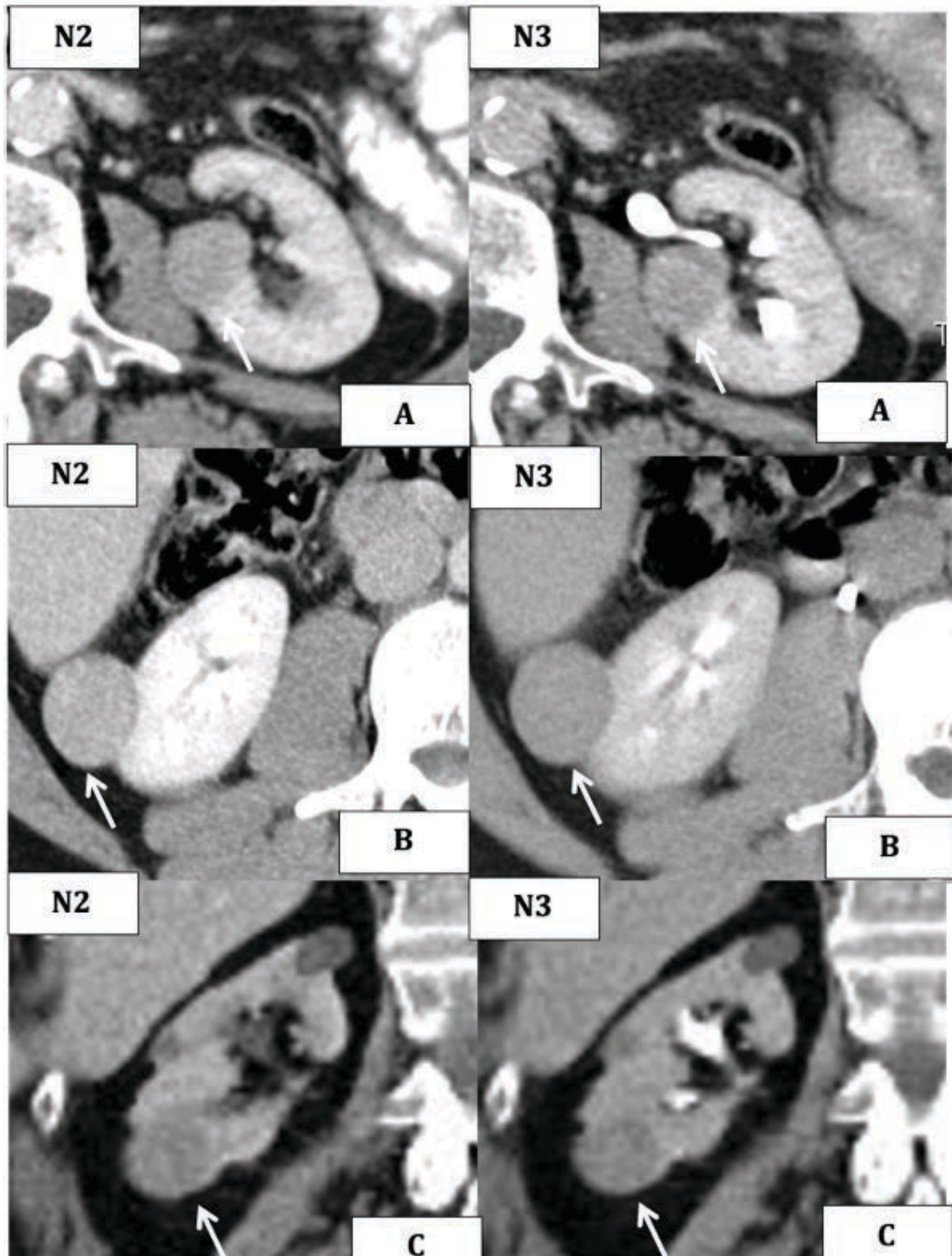
Figura 32. Muestra un signo descrito en los oncocitomas: inversión segmentaria de la captación que consiste en hipercaptación de un segmento del tumor en fase corticomedular (flecha rosa en N1) que se



Por otro lado, cuando se detecta un realce homogéneo y prolongado, se debe considerar la diferenciación entre los CCR de bajo grado y los AMLs pobres en grasa (AMLp) (Figura 33). Los AMLp son lesiones que contienen menos del 25% de grasa en la evaluación histológica (74)(75), lo que representa el 4-5% de todos los AMLs. La presencia de una alta atenuación en la TC sin contraste es muy sugestiva de AMLp (73). Otras características, como la presencia de heterogeneidad en el análisis de textura de TC (más común en los CCR) (76); la relación del realce arterial en fase excretora (realce tardío), definida como la diferencia en la atenuación entre la fase arterial y la basal (sin contraste) dividida por la diferencia entre la fase excretora y la basal, siendo los valores $> 1,5$ sugestivos de AML (53).



Figura 33. En esta figura se presentan tres ejemplos (A, B, C) de lesiones renales que muestran realce homogéneo y prolongado de contraste. Las lesiones A y B corresponden a AMLp y la lesión C a un



A continuación, se incluye un resumen de las características TC de las masas nodulares sólidas más frecuentes (Tabla 5, *adaptado de* (53)).

Tabla 5. Características TC principales de las masas nodulares sólidas más frecuentes.

AML típico	Detección de grasa macroscópica	Variable dependiendo de la proporción de sus componentes (tejido adiposo, músculo liso y componente angiomatoso)
AMLp	Hiperdensa en el estudio basal	Homogénea y prolongada
Oncocitoma	Cicatriz central (<50% casos)	Hipercaptación en fase corticomedular. Inversión segmentaria de la captación ¹
CCR	En algunas ocasiones presentan calcificaciones. Puede raramente presentar una cicatriz central	Hipercaptación en fase corticomedular. Captación heterogénea si presenta áreas necróticas, quísticas o hemorrágicas.
CCR de bajo grado (CCRp y CCRcc)	Pueden presentar calcificaciones	Iso-hipercaptación en fase nefrográfica. Captación homogénea. Ocasionalmente muy discreta captación (CP).

¹ Signo descrito en los oncocitomas que no se ha demostrado en otros estudios(70)(71).

Debido a las limitaciones referidas anteriormente para el diagnóstico diferencial de las masas sólidas, actualmente existe un apoyo creciente para realizar su caracterización histológica mediante biopsia percutánea (guiada principalmente mediante ecografía, pero también mediante TC). La mayoría de guías urológicas han incorporado la biopsia en sus algoritmos diagnósticos, no solo para evitar la cirugía de lesiones benignas, sino también para obtener más información sobre el tipo de CCR con el objetivo de decidir el tratamiento entre las terapias disponibles (incluida la realización de biopsia antes o durante vigilancia activa, ablación percutánea o cirugía) y tener información precisa sobre el pronóstico en caso de malignidad. Estudios recientes han demostrado la alta precisión de las biopsias renales, con un 90% en el estudio de Richard et al. (77) y 96% en el estudio de Maturen K (78). Aunque no existe un consenso mundial sobre cuándo realizar una biopsia en lesiones sólidas nodulares, la tendencia es a biopsiar lesiones que no pueden caracterizarse completamente



por técnicas de imagen, 1) particularmente si existe sospecha de benignidad (masas con cicatriz central sugestiva de oncocitoma, lesiones hiperdensas en la TC sin contraste, que sugieren AMLp), 2) en pacientes con comorbilidades quirúrgicas (79) y 3) en masas pequeñas (≤ 3 cm) debido a la mayor probabilidad de benignidad (80).



3. HIPÓTESIS Y OBJETIVOS



Paño B.



3. HIPÓTESIS Y OBJETIVOS

3.1 Hipótesis:

En pacientes con lesiones renales sólidas expansivas, la valoración multiparamétrica utilizando parámetros morfológicos y dinámicos mediante TC permitirá la diferenciación entre CCR y oncocitomas.

3.2 Objetivos:

- Determinar qué combinación de parámetros valorados mediante TC (morfológicos y dinámicos) son los más útiles para la diferenciación entre CCR y oncocitomas.
- Desarrollar un modelo predictivo que sea capaz de diferenciarlos.



4. PUBLICACIONES: MATERIAL, MÉTODOS Y RESULTADOS





4. PUBLICACIONES: MATERIAL, MÉTODOS Y RESULTADOS

La metodología y los resultados de los estudios que constituyen la base de la presente Tesis Doctoral han sido recogidos en los dos artículos que se incluyen a continuación.

Artículo 1:

Paño B, Macías N, Salvador R, et al. Usefulness of MDCT to Differentiate Between Renal Cell Carcinoma and Oncocytoma: Development of a Predictive Model. *AJR*. 2016;206(4):764–74.

Revista American Journal of Roentgenology: (AJR: IF 3,959; Q1; Radiología y Medicina Nuclear). 18 citas.

Artículo 2:

Paño B, Soler A, Goldman DA, et al. Usefulness of multidetector computed tomography to differentiate between renal cell carcinoma and oncocytoma. A model validation. *Br J Radiol*. 2020;93(1115):20200064.

Revista The British Journal of radiology (BJR: IF 3,039; Q2; Radiología y Medicina Nuclear). 2 citas.



ARTÍCULO 1



Paño B.



Usefulness of MDCT to Differentiate Between Renal Cell Carcinoma and Oncocytoma: Development of a Predictive Model

Blanca Paño¹
 Napoleon Maciás¹
 Rafael Salvador¹
 Ferran Torres^{1,2}
 Laura Buñesch¹
 Carmen Sebastià¹
 Carlos Nicolau¹

Keywords: MDCT, oncocytoma, renal cell carcinoma

DOI:10.2214/AJR.15.14815

Received April 12, 2015; accepted after revision August 13, 2015.

¹Department of Radiology, CDIC, Hospital Clinic de Barcelona, Villarroel 170, Barcelona 08036, Spain. Address correspondence to B. Paño (bpano@clinic.ub.es).

²Department of Biostatistics and Data Management Core Facility, IDIBAPS, Hospital Clinic de Barcelona, Barcelona, Spain.

AJR 2016; 206:764–774

0361–803X/16/2064–764

© American Roentgen Ray Society

OBJECTIVE. The objective of our study was to identify the most useful parameters to differentiate between renal cell carcinoma (RCC) and oncocytoma using four-phase CT.

MATERIALS AND METHODS. Ninety-seven patients with solid renal lesions who underwent surgery with four-phase preoperative CT evaluation and with pathologic diagnosis of RCC or oncocytoma were included in the study. Features of tumors and the enhancement pattern in the four CT phases were evaluated and analyzed. Logistic regression models were used to assess independent predictors for malignancy.

RESULTS. Histopathologically, 13 tumors were oncocytomas and 84 were RCCs. RCCs were larger (6.20 cm vs 3.21 cm, $p = 0.0004$) and more often enhanced heterogeneously (66 vs 6, $p = 0.02$). Lesions that were larger than 4 cm showed a significantly higher risk of malignancy ($p = 0.0046$). Significant differences were found in intensity of nodule enhancement between the nephrographic and the excretory phases with respect to the unenhanced phase ($p = 0.003$ and $p = 0.0026$). At multivariate analysis, parameters that were independent predictors of malignancy were enhancement pattern, with RCCs more often having heterogeneous enhancement than oncocytomas (odds ratio [OR], 0.18; 95% CI, 0.04–0.90), and nodule enhancement in the excretory phase in relation to the unenhanced phase, with RCCs showing lower enhancement (OR, 0.93; 95% CI, 0.88–0.97), and a size larger than 4 cm (OR, 4.01; 95% CI, 0.70–23.14).

CONCLUSION. The combination of different CT parameters including lesion size larger than 4 cm, lesion enhancement in the excretory phase in relation to the unenhanced phase, and heterogeneous enhancement pattern helps distinguish RCC from oncocytoma.

Renal cell carcinoma (RCC) accounts for approximately 5% of all cancers in men and 3% in women and is the second most common urologic neoplasm [1]. Approximately 85% of all renal cancers are RCC. Clear cell RCC is the most common subtype, accounting for 75–80% of all RCCs according to the Heidelberg classification [2]. The remaining subtypes constitute a heterogeneous group of non-clear cell RCC subtypes, including papillary (14–17%), chromophobe (4–8%), collecting duct (< 1%), and unclassified RCC [2].

Some CT findings may suggest the presence of RCC and even help in the differentiation of subtypes [3–8]. However, current imaging techniques have low accuracy in differentiating between RCC and some benign tumors such as oncocytoma, which accounts for 3–5% of all renal neoplasms in adults [9–13]. RCCs and oncocytomas are both hypervascular lesions that show enhancement and washout as hypoenhancement in the nephro-

graphic phase, so RCCs can be mistaken for oncocytomas on MDCT. An added problem is the lack of consensus concerning assessment of results from MDCT studies performed to differentiate between RCC and oncocytoma. The existence of multiple protocols involving different phases contributes to the discrepancy between the results obtained and complicates implementation in the daily practice. Additionally, the literature is not clear on the optimal phase for differentiating between RCC and oncocytoma.

For all these reasons, preoperative diagnosis of solid renal masses continues to challenge clinicians. In fact, differentiation between RCC and oncocytomas is usually made on the basis of histologic findings of the surgically removed tumor. To avoid unnecessary surgery in patients with benign lesions, preoperative diagnosis by imaging would be of great value.

Unlike previous studies that evaluated parameters independently or that were per-



MDCT of Renal Cell Carcinoma and Oncocytoma

TABLE 1: Characteristics of Patients and Renal Lesions

Characteristic	All Samples				Lesions \leq 4 cm			
	RCC (n=84)	Oncocytoma (n=13)	Total (n=97)	p	RCC (n=35)	Oncocytoma (n=11)	Total (n=46)	p
Female sex (%)	29 (34.5)	6 (46.2)	35 (36.1)	0.532	6 (17.1)	6 (54.5)	12 (26.1)	0.024
Mean age \pm SD (y)*	62 \pm 13	67 \pm 10	62 \pm 13	0.143	61 \pm 12	66 \pm 11	62 \pm 12	0.269
Lesion size \pm SD (cm)*	6.2 \pm 6.49	3.2 \pm 1.41	5.8 \pm 6.14	<0.001	2.6 \pm 0.80	2.7 \pm 0.73	2.6 \pm 0.79	0.902
Homogeneous enhancement (%)	18 (21.4)	7 (53.8)	25 (25.8)	0.020	13 (37.1)	6 (54.5)	19 (41.3)	0.488

Note—RCC = renal cell carcinoma.

formed with only a few phases of enhancement, our study included four phases (unenhanced, corticomedullary, nephrographic, and excretory) and analyzed a combination of several morphologic and dynamic parameters. To our knowledge, no other studies have developed a similar model for characterizing solid renal lesions.

The objectives of this study were threefold. The first was to examine whether a combination of serial CT parameters allows differentiation of RCC and oncocytomas using multiphase MDCT. The second goal was to evaluate which combinations, if any, of the four CT phases are useful to differentiate between RCC and oncocytomas. The third goal was to create a predictive model to differentiate between the two entities.

Materials and Methods

Patients

We used our institutional database to identify patients who underwent surgical management of renal tumors from January 2008 to July 2010. Institutional review board approval was not required for this study.

Patients who had preoperative CT evaluation according to our institution's renal mass protocol involving four phases (unenhanced, corticomedullary, nephrographic, and excretory) and had confirmed pathologic diagnosis of either oncocytoma or RCC were included in this retrospective study. Time between the CT examination and surgery was less than 2 months.

A total of 94 patients and 97 lesions were included. One patient had two lesions (one papillary and one chromophobe RCC), and another had three lesions (three papillary RCCs). Of the 94 patients included in this study, 59 (62.8%) were men and 35 (37.2%) were women (Table 1). The mean age at the time of nephrectomy was 62 years (range, 49–76 years).

CT Examination

All MDCT examinations were performed using a 64-MDCT helical scanner (Somatom Sensa-

tion 64, Siemens Healthcare) or a 2-MDCT helical scanner (Emotion Duo, Siemens Healthcare).

Patients were scanned in a craniocaudal direction. The parameters for the 64-MDCT scanner were detector collimation, 64 \times 0.6 mm; effective section thickness, 0.6 mm; reconstruction increment, 5 mm; gantry rotation time, 0.5 seconds; pitch, 1.35; effective tube current–time product, 120 mAs; and tube voltage, 120 kVp. Reconstruction of slices with a thickness of 5 mm was performed in the axial plane in all phases. Also, 2-mm reconstructions were performed in all phases except in the excretory phase with a B20 kernel. Images were obtained in a single breath-hold using automatic tube current modulation (Care Dose 4D, Siemens Healthcare).

The parameters for the 2-MDCT scanner were detector collimation, 2 \times 4 mm; effective section thickness, 5 mm; reconstruction increment, 5 mm; gantry rotation time, 0.8 seconds; pitch, 1.6; effective tube current–time product, 130 mAs; and tube voltage, 110 kVp. Reconstruction of slices with a thickness of 5 mm and 2 mm was performed in the axial plane in all phases except in the excretory phase with a B40s kernel. Images were obtained in a single breath-hold using automatic tube current modulation.

Twenty minutes before the examination, all patients were given 500 mL of diluted oral contrast material (Gastrografin 2%, Bayer). All the studies involved the following phases: unenhanced, corticomedullary, nephrographic, and excretory. Patients underwent unenhanced scanning of the abdomen down to the iliac crest. Patients also received 100 mL of nonionic iohexol (Iopromide 300 mg I/mL, Bayer) injected with a power injector at a rate of 3 mL/s using a bolus tracking algorithm (CareBolus, Siemens Healthcare; SmartPrep, GE Healthcare) to calculate the bolus arrival time at the aorta. For bolus tracking, a threshold was set at 100 HU with an ROI located at the ascending thoracic aorta. When the observed bolus density reached the threshold, the CT table automatically started. Corticomedullary phase imaging was done 6 seconds after the threshold was reached. Nephrographic phase imaging was performed af-

ter 90 seconds. Excretory phase imaging was done after 3 minutes.

CT Image Analysis

Images were transferred to our PACS and were reviewed and analyzed using ALMA 3D software (version 4.4.4.0052, RAIM).

Two radiologists with 4 and 7 years of experience independently interpreted the CT examinations, and consensus was obtained in cases of discrepancy. Both readers were aware of the presence of a renal tumor but were blinded to clinical and pathologic information. Readers were asked to evaluate lesion size, presence, type, and magnitude of enhancement.

The maximum diameter of the lesions was measured in axial images (5-mm slices) because of the lack of 2-mm slices in the excretory phase. The type of enhancement was qualitatively assessed in the nephrographic phase. Tumors with nonenhancing or low-attenuation areas were described as heterogeneous and tumors that enhanced uniformly were described as homogeneous.

Four parameters of the magnitude of enhancement were analyzed and evaluated separately. First, the mean enhancement values for each nodule and for the adjacent parenchyma were obtained for the four imaging phases. For the analysis of the magnitude of enhancement, ROIs with size from 0.5 to 1 cm² were placed on the most avidly enhancing areas of heterogeneously enhancing lesions, avoiding the focal hypodensifying areas, and in the central area of homogeneously enhancing lesions. To measure parenchymal enhancement, another ROI similar in size was placed on the renal cortex adjacent to the tumor, avoiding the renal medulla (using the same slice simultaneously). This process was done in all four CT phases on the 5-mm slices. Mean enhancement represented the mean value of all attenuation measurements. We normalized the lesion with the adjacent parenchyma to minimize variability of attenuation from technical reasons or because of interpatient variability. Previous studies have suggested that normalization may be useful in differentiating between subtypes [5, 14]. Second, the difference between the mean attenuation



Paño et al.

value for each nodule in each of the three enhanced stages and the mean attenuation value during the unenhanced phase was calculated. Third, the relative enhancement rate was calculated as the ratio between the mean enhancement of the nodule and the mean enhancement of the adjacent cortex (lesion attenuation:parenchymal attenuation) for each phase. Lastly, the difference between the enhancement ratios for each contrast-enhanced phase and ratios for the unenhanced phase was calculated.

For standardization, unenhanced, corticomedullary, nephrographic, and excretory phases for absolute and relative enhancement with respect to the renal parenchyma were abbreviated as N0, N1, N2, and N3 and R0, R1, R2, and R3, respectively.

The differences between the enhancement during the corticomedullary, nephrographic, and excretory phases in relation to the unenhanced phase for absolute enhancement of the nodule were abbreviated as N1 – N0, N2 – N0, and N3 – N0. The differences between the relative enhancement of the nodule with respect to the renal parenchyma during the corticomedullary, nephrographic, and excretory phases in relation to the unenhanced phase were abbreviated as R1 – R0, R2 – R0, and R3 – R0.

Because of the clinical relevance and the strong statistical association of tumor size at the cutoff

point of 4 cm, the same analyses were conducted for lesions 4 cm or smaller.

Statistical Analysis

Unless otherwise specified, all descriptive data are mean \pm SD and frequencies are expressed as percentages. Groups were compared using the Student *t* test and the Fisher exact test. Logistic regression models were used to identify independent predictors of the main tumor characteristics including variables with $p < 0.05$ in the univariate analysis. The analysis was performed using SAS software (version 9.2, SAS Institute), and the level of significance was established at the 0.05 level (two-sided).

Results

Lesions

Of the 97 renal lesions included in this study, 13 were oncocytomas (12%) and 84 were RCCs (86%). Of the RCCs, 52 were clear cell (53%) and 25 were low-grade including papillary and chromophobe RCCs (25%). In addition, four multilocular cystic RCCs were seen, one variant of clear cell RCC, one mixed RCC, and one RCC with sarcomatoid dedifferentiation (sarcomatoid variant of RCC). The characteristics of each group are presented in Table 1. Of the 46 renal lesions that were

4 cm or smaller, 35 (76%) were RCCs and 11 were oncocytomas (24%).

Different parameters (size, pattern of enhancement, magnitude of enhancement, and mean enhancement ratio) were selected according to previous studies that suggested their usefulness in the characterization of solid renal lesions [3, 15–17].

Size

Mean lesion size was 5.8 cm for all lesions. Lesion size for RCCs was 6.2 ± 6.5 cm and $3.2 \text{ cm} \pm 1.4$ cm for oncocytomas ($p = 0.0004$). Mean size for malignant lesions 4 cm or smaller was 2.6 ± 0.8 cm and 2.7 ± 0.7 cm for benign lesions 4 cm or smaller ($p = 0.902$).

Pattern of Enhancement

Sixty-six (79%) of the 84 RCCs and six (46%) of the 13 oncocytomas showed heterogeneous enhancement in the nephrographic phase, with statistically significant differences ($p = 0.02$). Twenty-two (63%) of the RCCs 4 cm or smaller and five (46%) of the 11 oncocytomas 4 cm or smaller showed heterogeneous enhancement in the nephrographic phase but with no statistically significant results ($p = 0.4$).

TABLE 2: Imaging of Renal Cell Carcinoma (RCC) and Oncocytomas

Level of Enhancement	All Samples				Lesions \leq 4 cm			
	RCC (n = 84)	Oncocytoma (n = 13)	Total (n = 97)	<i>p</i>	RCC (n = 35)	Oncocytoma (n = 11)	Total (n = 46)	<i>p</i>
Attenuation (HU)								
Unenhanced (N0)	36.73 \pm 15.60	27.61 \pm 10.67	35.51 \pm 15.31	0.045	37.99 \pm 20.14	26.46 \pm 11.24	35.23 \pm 18.95	0.078
Corticomedullary (N1)	95.22 \pm 44.00	90.94 \pm 34.84	94.64 \pm 42.75	0.738	96.68 \pm 42.86	83.68 \pm 32.41	93.57 \pm 40.66	0.360
Nephrographic (N2)	90.50 \pm 29.28	110.48 \pm 20.95	93.18 \pm 29.03	0.020	93.25 \pm 28.96	113.42 \pm 21.46	98.08 \pm 28.49	0.039
Excretory (N3)	70.46 \pm 16.13	80.39 \pm 13.00	71.79 \pm 16.05	0.030	69.40 \pm 14.48	83.62 \pm 11.26	72.80 \pm 14.97	0.004
Difference in attenuation*								
Corticomedullary	58.49 \pm 45.13	59.94 \pm 25.42	59.14 \pm 43.3	0.709	58.69 \pm 45.84	57.21 \pm 27.98	58.34 \pm 41.97	0.920
Nephrographic	53.77 \pm 33.3	82.87 \pm 23.40	57.67 \pm 33.39	0.003	55.26 \pm 36.68	86.96 \pm 23.16	62.84 \pm 36.37	0.010
Excretory	33.73 \pm 21.50	52.78 \pm 13.73	36.28 \pm 21.58	0.002	58.69 \pm 45.84	57.16 \pm 27.98	37.57 \pm 25.44	<0.001
Attenuation ratio								
Unenhanced (R0)	1.16 \pm 0.47	1.05 \pm 0.92	1.14 \pm 0.55	0.700	1.17 \pm 0.57	1.06 \pm 1.01	1.14 \pm 0.69	0.746
Corticomedullary (R1)	0.79 \pm 0.46	0.72 \pm 0.27	0.78 \pm 0.43	0.811	0.89 \pm 0.58	0.69 \pm 0.28	0.84 \pm 0.53	0.118
Nephrographic (R2)	0.65 \pm 0.21	0.75 \pm 0.12	0.66 \pm 0.21	0.020	0.70 \pm 0.27	0.76 \pm 0.13	0.71 \pm 0.24	0.325
Excretory (R3)	0.67 \pm 0.17	0.72 \pm 0.16	0.68 \pm 0.17	0.394	0.71 \pm 0.22	0.72 \pm 0.17	0.71 \pm 0.21	0.834
Difference of attenuation ratios*								
Corticomedullary	-0.37 \pm 0.59	-0.34 \pm 1.02	-0.36 \pm 0.66	0.924	-0.27 \pm 0.67	-0.38 \pm 1.12	-0.30 \pm 0.78	0.779
Nephrographic	-0.51 \pm 0.47	-0.30 \pm 0.97	-0.48 \pm 0.56	0.468	-0.47 \pm 0.51	-0.30 \pm 1.06	-0.43 \pm 0.68	0.628
Excretory	-0.48 \pm 0.46	-0.34 \pm 0.99	-0.46 \pm 0.55	0.614	-0.46 \pm 0.56	-0.34 \pm 1.09	-0.43 \pm 0.71	0.729

Note—With the exception of *p* values, data are mean \pm SD.

*Differences are calculated by subtracting value for specified phase from value for unenhanced phase (reference value).



MDCT of Renal Cell Carcinoma and Oncocytoma

TABLE 3: Risk of Malignancy Estimated by Univariate and Multivariate Logistic Regression Models Considering Significant Variables From the Standard Univariate Analysis and ROC Area Under the Curve (AUC)

Variable	Univariate		Multivariate Model 1 ^a		Multivariate Model 2 ^b		Multivariate Model 3 ^c	
	OR (95% CI)	p	OR (95% CI)	p	OR (95% CI)	p	OR (95% CI)	p
Homogeneous enhancement	0.23 (0.07–0.78)	0.018	0.11 (0.02–0.48)	0.004	0.18 (0.04–0.90)	0.036	0.14 (0.03–0.58)	0.006
N3 – N0 ^d	0.94 (0.90–0.98)	0.002	0.92 (0.88–0.97)	< 0.001	0.93 (0.88–0.97)	0.003		
N2 – N0 ^e	0.97 (0.95–0.99)	0.005					0.97 (0.94–0.99)	0.002
Size > 4 cm	7.70 (1.61–36.93)	0.011			4.01 (0.7–23.14)	0.12		
Size per 1 cm increase	1.47 (1.02–2.12)	0.037						
Size ≥ 3 cm	3.29 (1.00–10.85)	0.051						
Unenhanced phase	1.07 (1.01–1.13)	0.025						
Nephrographic phase	0.98 (0.96–1.00)	0.026						
Excretory phase	0.96 (0.93–1.00)	0.043						
Attenuation ratio in nephrographic phase	0.12 (0.01–1.55)	0.103						
ROC AUC			0.845 (0.717–0.973)	— ^f	0.863 (0.734–0.992)	0.540 ^f	0.817 (0.695–0.939)	0.414 ^f

^aForward stepwise strategy.^bSize greater than 4 cm variable forced into multivariate model 1.^cDifference in attenuation between excretory and nephrographic phases.^dDifference in attenuation between excretory and unenhanced phases.^eDifference in attention between nephrographic and unenhanced phases.^fp value for ROC AUC differences compared with multivariate model 1.**Magnitude of Enhancement**

Mean lesion enhancement—Mean enhancement (N) of all RCCs, including those that were 4 cm or smaller, peaked in the corticomedullary phase. However, N1 was not significantly greater than that of oncocytomas for all lesions or lesions 4 cm or smaller (Table 2).

Oncocytomas showed significantly higher enhancement than RCCs in the nephrographic and excretory phases, that is, N2 and N3 of oncocytomas were higher than N2 and N3 of RCCs ($p = 0.02$ and $p = 0.03$ for N2 and N3, respectively), and the same was true in lesions 4 cm or smaller ($p = 0.03$ and $p = 0.004$ for N2 and N3, respectively) (Table 2).

Mean attenuation values for RCC and oncocytomas in each phase are shown in Figures 1 and 2.

Difference between mean enhancement and attenuation on unenhanced images—Both N2 – N0 and N3 – N0 were significantly greater in oncocytomas than in RCCs ($p = 0.003$ and $p < 0.0026$, respectively). The same significant differences were found in lesions 4 cm or smaller ($p = 0.010$ and $p \leq 0.0001$ for N2 – N0 and N3 – N0, respectively) (Table 2).

Mean enhancement ratio of the lesion and adjacent parenchyma—R2 was significantly higher in oncocytomas than in RCCs (0.75 vs 0.65, $p = 0.02$). However, the differences were not significant for lesions 4 cm or smaller

(0.76 vs 0.70, $p = 0.3$). The rest of the ratios did not show significant differences (Table 2).

Difference between mean enhancement ratio of the lesion to adjacent parenchyma and unenhanced attenuation values—There were no significant differences for attenuation ratio in the group of RCCs in comparison with that of oncocytomas in any of the phases (Table 2). In addition, no significant differences were found for lesions 4 cm or smaller (Table 2). Figures 3–6 give examples of lesions from each group.

Predictive Factors of Malignancy

Logistic regression models were used to identify independent predictors of RCC

and the associated risk of malignancy (Table 3). Homogeneous enhancement (odds ratio [OR], 0.11; 95% CI, 0.02–0.48; $p = 0.004$) and the difference in attenuation in the excretory phase (OR, 0.92; 95% CI, 0.88–0.97; $p < 0.001$) were the key identified independent factors from the stepwise strategy. A simple score was constructed by adding a constant to the value of a regression coefficient of each variable multiplied by 0 (no) or 1 (yes) for binary variables and by the actual values otherwise. For instance, according to model 2 (Table 4), a lesion with homogeneous pattern (scored as a yes), size larger than 4 cm (scored as a no), and a difference in attenu-

TABLE 4: Regression Coefficients Used to Construct Scores and Calculate Individual Probability of Malignancy

Variable	Multivariate Model 1 ^a	Multivariate Model 2 ^b	Multivariate Model 3 ^c
Constant	6.4279	5.3852	4.9670
Homogeneous enhancement	-2.2407	-1.7122	-1.9625
N3 – N0 ^d	-0.0834	-0.0758	
N2 – N0 ^e			-0.0348
Size > 4 cm		1.3891	

^aForward stepwise strategy.^bSize greater than 4 cm variable forced into multivariate model 1.^cDifference in attenuation between excretory and nephrographic phases.^dDifference in attenuation between excretory and unenhanced phases.^eDifference in attention between nephrographic and unenhanced phases.

Paño et al.

ation for excretory phase (N3 – N0) of 60 HU would have a score of -0.875 :

$$5.3852 + (-1.7122 \times 1) + (-0.0758 \times 60) + (1.3891 \times 0) = -0.875$$

The probability is derived from the following equation:

$$prob = \frac{1}{1 + e^{-score}}$$

Using the score calculated earlier, the predicted risk of malignancy for this patient would be 29.4%. For a patient showing homogeneous pattern (scored as a no), size larger than 4 cm (scored as a yes), and a difference in attenuation for excretory phase (N3 – N0) of 30 HU would have a score of 4.5003 and an associated probability of 99%.

Finally, the performance of the multivariate models was adequate and the level of correct classifications between RCC and oncocytoma was 84.5%, 86.3%, and 81.7% according to the estimated ROC area under the curve (Table 3) without significant differences between the three models. In addition, given the high increase in risk shown by the univariate analysis (OR, 7.70; 95% CI, 1.61–36.93), a tumor size larger than 4 cm should always prompt additional exploration.

Discussion

Our study suggests that the combination of homogeneous enhancement and the difference in attenuation for the excretory phase leads to a good level of correct classifications between RCC and oncocytoma. In addition, given that the tumor can be measured quickly and simply and the high (almost eightfold) increase in risk, a tumor larger than 4 cm should always trigger further study when imaging data is not available.

Our study provides higher accuracy than that previously reported, because most studies to date have concluded that RCC and oncocytoma cannot be differentiated by analyzing each variable independently using MDCT [5, 12, 13]. This higher accuracy could be attributable to the multiparametric analysis we performed.

Despite the fact that our study includes 97 tumors, unlike recent studies with larger numbers of cases [3], all our cases were evaluated in the same way (i.e., same contrast agent and protocol), minimizing variability in the assessment of the magnitude of enhancement.

One of the most studied independent variables for discrimination between RCC and oncocytoma is the magnitude of enhancement. However, the results of this study disagree with previous studies. Some studies, like the one by Bird et al. [14], have found significant differences in arterial phase enhancement and considered the arterial phase optimal to help distinguish oncocytoma from RCC. In contrast, Zhang et al. [5] observed that both RCC and oncocytomas are hypovascular in the nephrographic phase (the arterial phase was not evaluated), found no differences in excretory phase enhancement, and concluded that oncocytoma and RCC could not be differentiated. In our study, the optimal phase for distinguishing oncocytoma from RCC was the excretory phase, especially the difference between excretory phase enhancement of the nodule and the unenhanced phase for all the lesions ($p = 0.026$), and for nodules 4 cm or smaller ($p = 0.011$). Our differing results could mainly stem from the multiplicity of imaging protocols used in different studies (and even within the same study), because many of them did not include the excretory phase or performed the excretory phase at different times [12, 13, 15, 18].

In addition, we found statistically significant differences in attenuation for the nephrographic and unenhanced phases. Nonetheless, although the multivariate model that considered the difference in attenuation between the excretory phase and the unenhanced phase performed slightly better than the model that considered the difference with the nephrographic phase, the differences were neither relevant nor statistically significant (Table 3).

Normalization of nodule enhancement with respect to the renal parenchyma or the aorta, considered superior to independent assessment of nodule enhancement by some authors, did not prove useful in our study [5, 14].

Our study confirms some parameters that have been described as more suggestive of RCC than of oncocytoma. In our cohort, the most significant parameter for differentiation was the size, with the mean size \pm SD of RCCs larger than that of oncocytomas (6.2 ± 6.5 cm vs 3.2 ± 1.4 cm, $p < 0.001$). These data agree with findings reported by authors like Thompson et al. [19] and Frank et al. [20], who found that the risk of malignancy and tumor grade are correlated to tumor size. However, when tumor size is evaluated separately, this parameter alone cannot help distinguish malignant from benign tumors and is not a

reliable predictor of malignancy [21]. In fact, small tumors (< 3 cm) with metastasis have been described in the literature [13, 22]. However, assessment of tumor size in combination with other parameters like the qualitative assessment of the enhancement pattern (homogeneous vs heterogeneous) may be useful. The heterogeneous pattern has been previously described as a pattern associated with malignant renal lesions, particularly the clear cell RCC subtype [6]. In our study, RCCs were heterogeneous more often than oncocytomas (78% vs 46%; $p = 0.020$). In addition, the enhancement pattern of a tumor is generally associated with its size; the larger the tumor, the more commonly necrosis or hemorrhage is found. To eliminate the influence of tumor size on the enhancement pattern, tumors were also evaluated according to maximum diameter. However, in lesions 4 cm or smaller no significant differences in the heterogeneity of enhancement were found between RCCs and oncocytomas ($p = 0.488$).

We have not evaluated the presence of segmental enhancement inversion or the presence of a central, sharply margined, stellate scar (commonly described as characteristic findings for oncocytoma) because these features have been found in both oncocytoma and RCC, particularly in the chromophobe subtype of RCC, and are therefore poor predictors of oncocytoma [9, 12, 13, 23–27].

Regarding the usefulness of the different phases, our study suggests that arterial phase imaging is not helpful to differentiate RCC from oncocytoma and that only unenhanced, nephrographic, and excretory phases are necessary.

The limitations of this study include its retrospective nature and the small number of oncocytomas [13]. However, given the low prevalence of these lesions, other papers have reported similar or smaller series of patients [5, 12, 14, 17, 23].

Another limitation that may hinder histologic differentiation of RCC and oncocytoma through imaging techniques is the overlap between oncocytoma and chromophobe RCC (hybrid tumors) because they originate from a common precursor. The incidence of these types of tumors is not well established in the literature, where few cases have been reported, possibly because of their rarity of these tumors and subjectivity in their diagnosis. Hybrid tumors may be sporadic, although many are found in patients with Birt-Hogg-Dubé syndrome [1]. To date, no radiologic characteristics have been described that allow diagnosis of these hybrid tumors [28].



MDCT of Renal Cell Carcinoma and Oncocytoma

One final potential limitation of our study is the equation used to determine the risk of malignancy, which is only applicable to our data and has to be validated by other independent and prospective studies with much larger datasets.

In conclusion, this study indicates that the combination of parameters assessed using MDCT (size, homogeneity, and enhancement changes between the excretory and unenhanced phases) can help distinguish between RCC and oncocytoma. The phases that have proved useful for differentiation are the excretory and nephrographic phases; their differences in relation to the unenhanced phase also appear to provide helpful information. Our data should be confirmed and validated in a larger and independent cohort.

References

- Siegel R, Naishadham D, Jemal A. Cancer statistics, 2012. *CA Cancer J Clin* 2012; 62:10–29
- Kovač G, Akhtar M, Beckwith BJ, et al. The Heidelberg classification of renal cell tumours. *J Pathol* 1997; 183:131–133
- Young JR, Margolis D, Sauk S, Pantuck AJ, Sayre J, Raman SS. Clear cell renal cell carcinoma: discrimination from other renal cell carcinoma subtypes and oncocytoma at multiphasic multidetector CT. *Radiology* 2013; 267:444–453
- Herts BR, Coll DM, Novick AC, et al. Enhancement characteristics of papillary renal neoplasms revealed on triphasic helical CT of the kidneys. *AJR* 2002; 178:367–372
- Zhang J, Lefkowitz RA, Ishill NM, et al. Solid renal cortical tumors: differentiation with CT. *Radiology* 2007; 244:494–504
- Kim JK, Kim TK, Ahn HJ, Kim CS, Kim KR, Cho KS. Differentiation of subtypes of renal cell carcinoma on helical CT scans. *AJR* 2002; 178:1499–1506
- Ruppert-Kohlmaier AJ, Uggowitzer M, Meissnitzer T, Ruppert G. Differentiation of renal clear cell carcinoma and renal papillary carcinoma using quantitative CT enhancement parameters. *AJR* 2004; 183:1387–1391
- Sheir KZ, El-Azab M, Mosbah A, El-Baz M, Shaaban AA. Differentiation of renal cell carcinoma subtypes by multislice computerized tomography. *J Urol* 2005; 174:451–455
- Rosenkrantz AB, Hindman N, Fitzgerald EF, Niver BE, Melamed J, Babb JS. MRI features of renal oncocytoma and chromophobe renal cell carcinoma. *AJR* 2010; 195:[web]W421–W427
- Pedrosa I, Sun MR, Spencer M, et al. MR imaging of renal masses: correlation with findings at surgery and pathologic analysis. *RadioGraphics* 2008; 28:985–1003
- Jinzaki M, Tanimoto A, Mukai M, et al. Double-phase helical CT of small renal parenchymal neoplasms: correlation with pathologic findings and tumor angiogenesis. *J Comput Assist Tomogr* 2000; 24:835–842
- Choudhary S, Rajesh A, Mayer NJ, Mulcahy KA, Haroon A. Renal oncocytoma: CT features cannot reliably distinguish oncocytoma from other renal neoplasms. *Clin Radiol* 2009; 64:517–522
- Davidson AJ, Hayes WS, Hartman DS, McCarthy WF, Davis CJ. Renal oncocytoma and carcinoma: failure of differentiation with CT. *Radiology* 1993; 186:693–696
- Bird VG, Kanagarajah P, Morillo G, et al. Differentiation of oncocytoma and renal cell carcinoma in small renal masses (<4 cm): the role of 4-phase computerized tomography. *World J Urol* 2011; 29:787–792
- Lee-Felker SA, Felker ER, Tan N, et al. Qualitative and quantitative MDCT features for differentiating clear cell renal cell carcinoma from other solid renal cortical masses. *AJR* 2014; 203:[web]W516–W524
- Raman SP, Johnson PT, Allaf ME, Netto G, Fishman EK. Chromophobe renal cell carcinoma: multiphase MDCT enhancement patterns and morphologic features. *AJR* 2013; 201:1268–1276
- Pierorazio PM, Hyams ES, Tsai S, et al. Multiphasic enhancement patterns of small renal masses (E4 cm) on preoperative computed tomography: utility for distinguishing subtypes of renal cell carcinoma, angiomyolipoma, and oncocytoma. *Urology* 2013; 81:1265–1271
- El-Esawy SS, Abou El-Ghar ME, Gaballa GM, Zahra SA. Characterization of solid renal masses using 64-slice multidetector CT scanner. *ScientificWorldJournal* 2009; 9:441–448
- Thompson RH, Kurta JM, Kaag M, et al. Tumor size is associated with malignant potential in renal cell carcinoma cases. *J Urol*; 2009; 181:2033–2036
- Frank I, Blute ML, Chevillat JC, Lohse CM, Weaver AL, Zincke H. Solid renal tumors: an analysis of pathological features related to tumor size. *J Urol* 2003; 170:2217–2220
- Mues AC, Landman J. Small renal masses: current concepts regarding the natural history and reflections on the American Urological Association guidelines. *Curr Opin Urol* 2010; 20:105–110
- Talamo TS, Shonnard JW. Small renal adenocarcinoma with metastases. *J Urol* 1980; 124:132–134
- Kim JJ, Cho JY, Moon KC, Lee HJ, Kim SH. Segmental enhancement inversion at biphasic multidetector CT: characteristic finding of small renal oncocytoma. *Radiology* 2009; 252:441–448
- Woo S, Cho JY, Kim SH, Kim SY. Comparison of segmental enhancement inversion on biphasic MDCT between small renal oncocytomas and chromophobe renal cell carcinomas. *AJR* 2013; 201:598–604
- Quinn MJ, Hartman DS, Friedman AC, et al. Renal oncocytoma: new observations. *Radiology* 1984; 153:49–53
- O'Malley ME, Tran P, Hanbidge A, Rogalla P. Small renal oncocytomas: is segmental enhancement inversion a characteristic finding at biphasic MDCT? *AJR* 2012; 199:1312–1315
- Schieda N, McInnes MD, Cao L. Diagnostic accuracy of segmental enhancement inversion for diagnosis of renal oncocytoma at biphasic contrast enhanced CT: systematic review. *Eur Radiol* 2014; 24:1421–1429
- Ishigami K, Jones AR, Dahmouh L, Leite LV, Pakalniskis MG, Barloon TJ. Imaging spectrum of renal oncocytomas: a pictorial review with pathologic correlation. *Insights Imaging* 2015; 6:53–64

(Figures start on next page)



Paño et al.

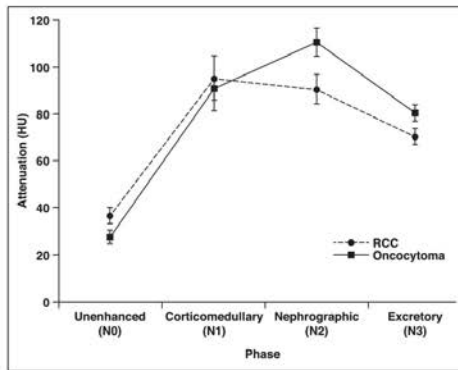


Fig. 1—Mean multiphasic attenuation curves for all renal cell carcinomas ($n = 84$) (dashed line) and all oncocytomas ($n = 13$) (solid line). Whiskers = 95% CIs, N0 = unenhanced phase, N1 = corticomedullary phase, N2 = nephrographic phase, N3 = excretory phase.

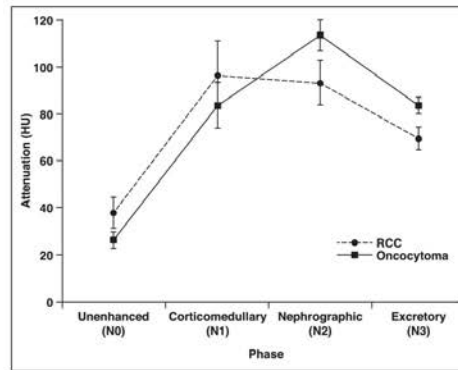


Fig. 2—Mean multiphasic attenuation curves for renal cell carcinomas ≤ 4 cm ($n = 35$) (dashed line) and oncocytomas ≤ 4 cm ($n = 11$) (solid line). Whiskers = 95% CIs, N0 = unenhanced phase, N1 = corticomedullary phase, N2 = nephrographic phase, N3 = excretory phase.

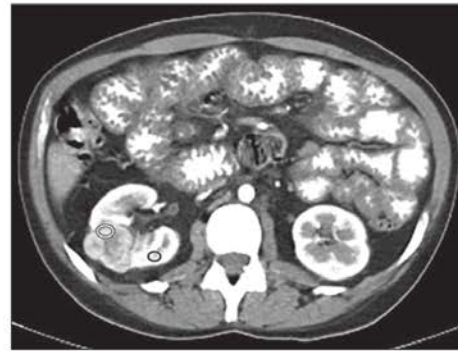
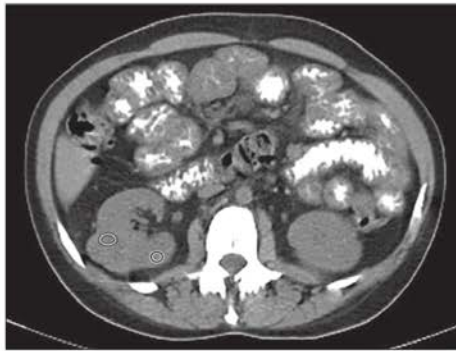
Fig. 3—Multiphasic MDCT study of 69-year-old woman shows 4.2-cm solid lesion with heterogeneous contrast enhancement in middle third of posterior renal segment of right kidney. ROIs were placed on lesion and on renal parenchyma in each phase. Mean attenuation of lesion \pm SD was calculated for each phase. According to predictive model developed in this study, which assesses combination of lesion size, heterogeneity, and difference between excretory enhancement and attenuation on unenhanced images, this patient had score of 2.6053 and risk of malignancy of 93.1%.
A. Unenhanced phase image. White oval indicates lesion ROI (area = 0.56 cm²; mean attenuation = 36.59 \pm 12.47 HU). Black oval indicates parenchymal ROI (area = 0.53 cm²; mean attenuation = 31.69 \pm 15.80 HU).
B. Arterial phase image. White oval indicates lesion ROI (area = 0.59 cm²; mean attenuation = 147.03 \pm 18.88 HU). Black oval indicates parenchymal ROI (area = 0.51 cm²; mean attenuation = 208.65 \pm 15.36 HU).

(Fig. 3 continues on next page)

Downloaded from www.ajronline.org by 83.42.147.204 on 05/23/20 from IP address 83.42.147.204. Copyright ARKS. For personal use only; all rights reserved



MDCT of Renal Cell Carcinoma and Oncocytoma

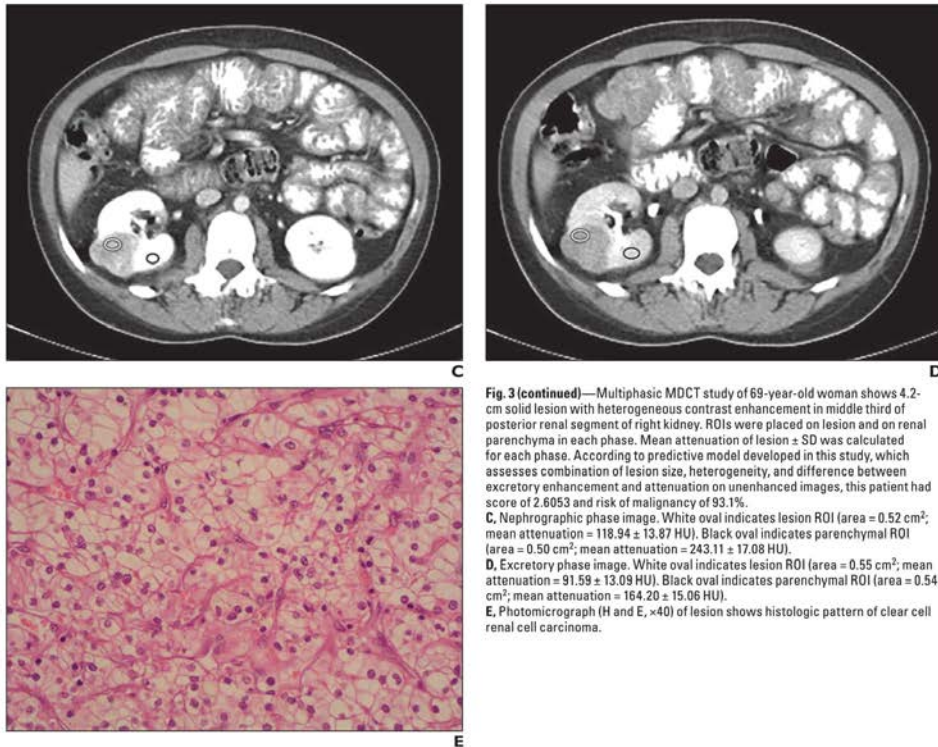


Fig. 3 (continued)—Multiphase MDCT study of 69-year-old woman shows 4.2-cm solid lesion with heterogeneous contrast enhancement in middle third of posterior renal segment of right kidney. ROIs were placed on lesion and on renal parenchyma in each phase. Mean attenuation of lesion \pm SD was calculated for each phase. According to predictive model developed in this study, which assesses combination of lesion size, heterogeneity, and difference between excretory enhancement and attenuation on unenhanced images, this patient had score of 2.6053 and risk of malignancy of 93.1%.
C, Nephrographic phase image. White oval indicates lesion ROI (area = 0.52 cm²; mean attenuation = 118.94 \pm 13.87 HU). Black oval indicates parenchymal ROI (area = 0.50 cm²; mean attenuation = 243.11 \pm 17.08 HU).
D, Excretory phase image. White oval indicates lesion ROI (area = 0.55 cm²; mean attenuation = 91.59 \pm 13.09 HU). Black oval indicates parenchymal ROI (area = 0.54 cm²; mean attenuation = 164.20 \pm 15.06 HU).
E, Photomicrograph (H and E, \times 40) of lesion shows histologic pattern of clear cell renal cell carcinoma.

Downloaded from www.ajronline.org by 83.42.147.204 on 05/23/20 from IP address 83.42.147.204. Copyright ARKS. For personal use only; all rights reserved



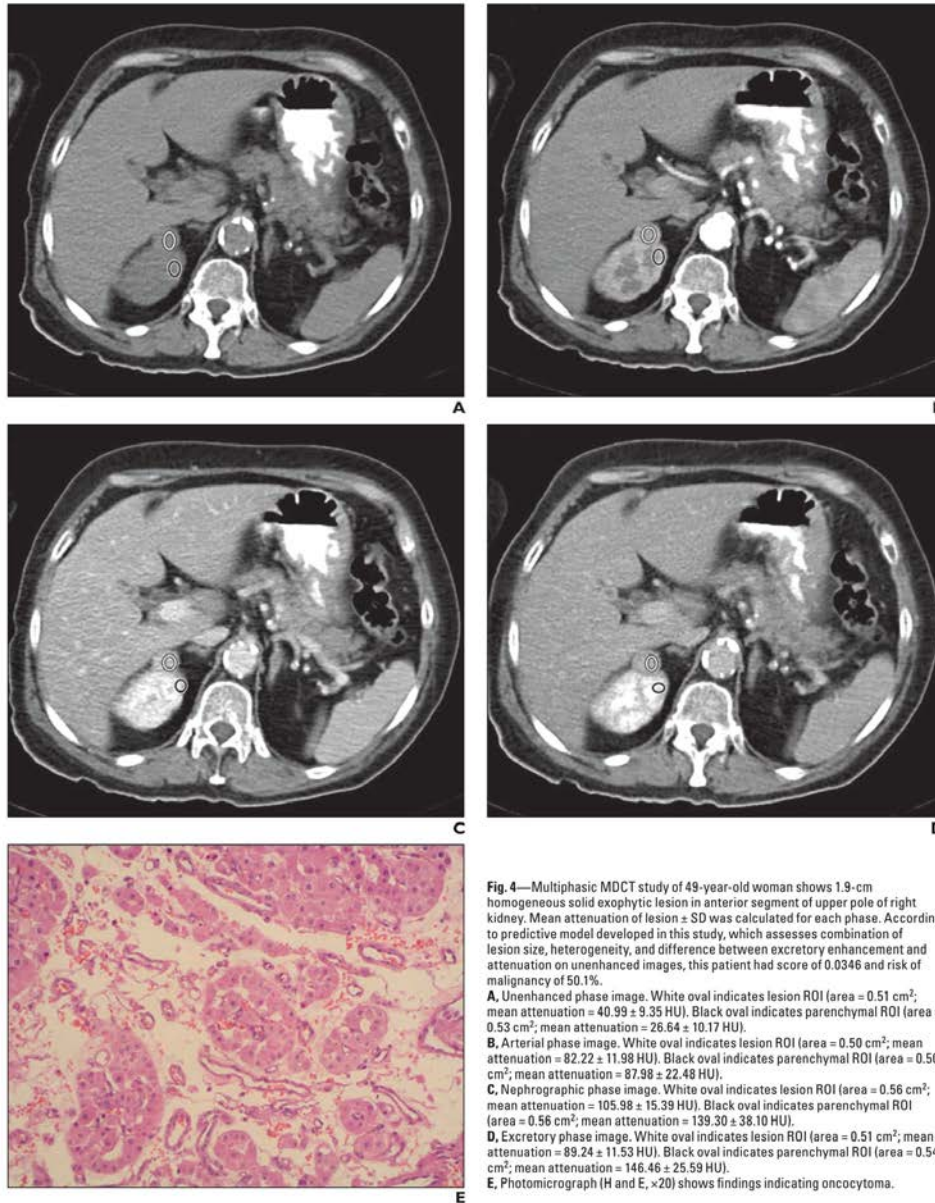


Fig 4—Multiphasic MDCT study of 49-year-old woman shows 1.9-cm homogeneous solid exophytic lesion in anterior segment of upper pole of right kidney. Mean attenuation of lesion \pm SD was calculated for each phase. According to predictive model developed in this study, which assesses combination of lesion size, heterogeneity, and difference between excretory enhancement and attenuation on unenhanced images, this patient had score of 0.0346 and risk of malignancy of 50.1%.

A, Unenhanced phase image. White oval indicates lesion ROI (area = 0.51 cm²; mean attenuation = 40.99 \pm 9.35 HU). Black oval indicates parenchymal ROI (area = 0.53 cm²; mean attenuation = 26.64 \pm 10.17 HU).

B, Arterial phase image. White oval indicates lesion ROI (area = 0.50 cm²; mean attenuation = 82.22 \pm 11.98 HU). Black oval indicates parenchymal ROI (area = 0.50 cm²; mean attenuation = 87.98 \pm 22.48 HU).

C, Nephrographic phase image. White oval indicates lesion ROI (area = 0.56 cm²; mean attenuation = 105.98 \pm 15.39 HU). Black oval indicates parenchymal ROI (area = 0.56 cm²; mean attenuation = 139.30 \pm 38.10 HU).

D, Excretory phase image. White oval indicates lesion ROI (area = 0.51 cm²; mean attenuation = 89.24 \pm 11.53 HU). Black oval indicates parenchymal ROI (area = 0.54 cm²; mean attenuation = 146.46 \pm 25.59 HU).

E, Photomicrograph (H and E, \times 20) shows findings indicating oncocytoma.



MDCT of Renal Cell Carcinoma and Oncocytoma

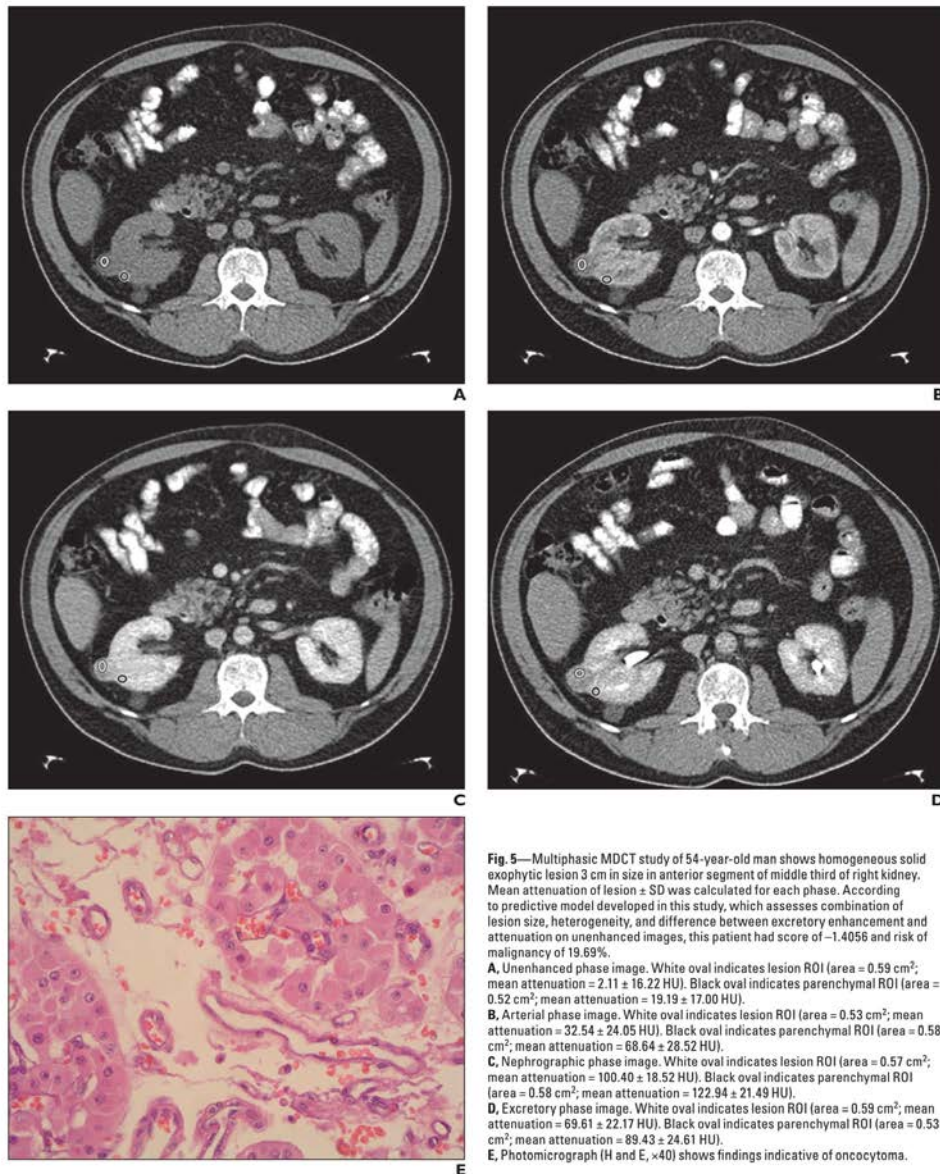


Fig. 5—Multiphasic MDCT study of 54-year-old man shows homogeneous solid exophytic lesion 3 cm in size in anterior segment of middle third of right kidney. Mean attenuation of lesion ± SD was calculated for each phase. According to predictive model developed in this study, which assesses combination of lesion size, heterogeneity, and difference between excretory enhancement and attenuation on unenhanced images, this patient had score of -1.4056 and risk of malignancy of 19.69%.

A, Unenhanced phase image. White oval indicates lesion ROI (area = 0.59 cm²; mean attenuation = 2.11 ± 16.22 HU). Black oval indicates parenchymal ROI (area = 0.52 cm²; mean attenuation = 19.19 ± 17.00 HU).

B, Arterial phase image. White oval indicates lesion ROI (area = 0.53 cm²; mean attenuation = 32.54 ± 24.05 HU). Black oval indicates parenchymal ROI (area = 0.58 cm²; mean attenuation = 66.64 ± 28.52 HU).

C, Nephrographic phase image. White oval indicates lesion ROI (area = 0.57 cm²; mean attenuation = 100.40 ± 18.52 HU). Black oval indicates parenchymal ROI (area = 0.58 cm²; mean attenuation = 122.94 ± 21.49 HU).

D, Excretory phase image. White oval indicates lesion ROI (area = 0.59 cm²; mean attenuation = 69.61 ± 22.17 HU). Black oval indicates parenchymal ROI (area = 0.53 cm²; mean attenuation = 89.43 ± 24.61 HU).

E, Photomicrograph (H and E, ×40) shows findings indicative of oncocytoma.



Paño et al.

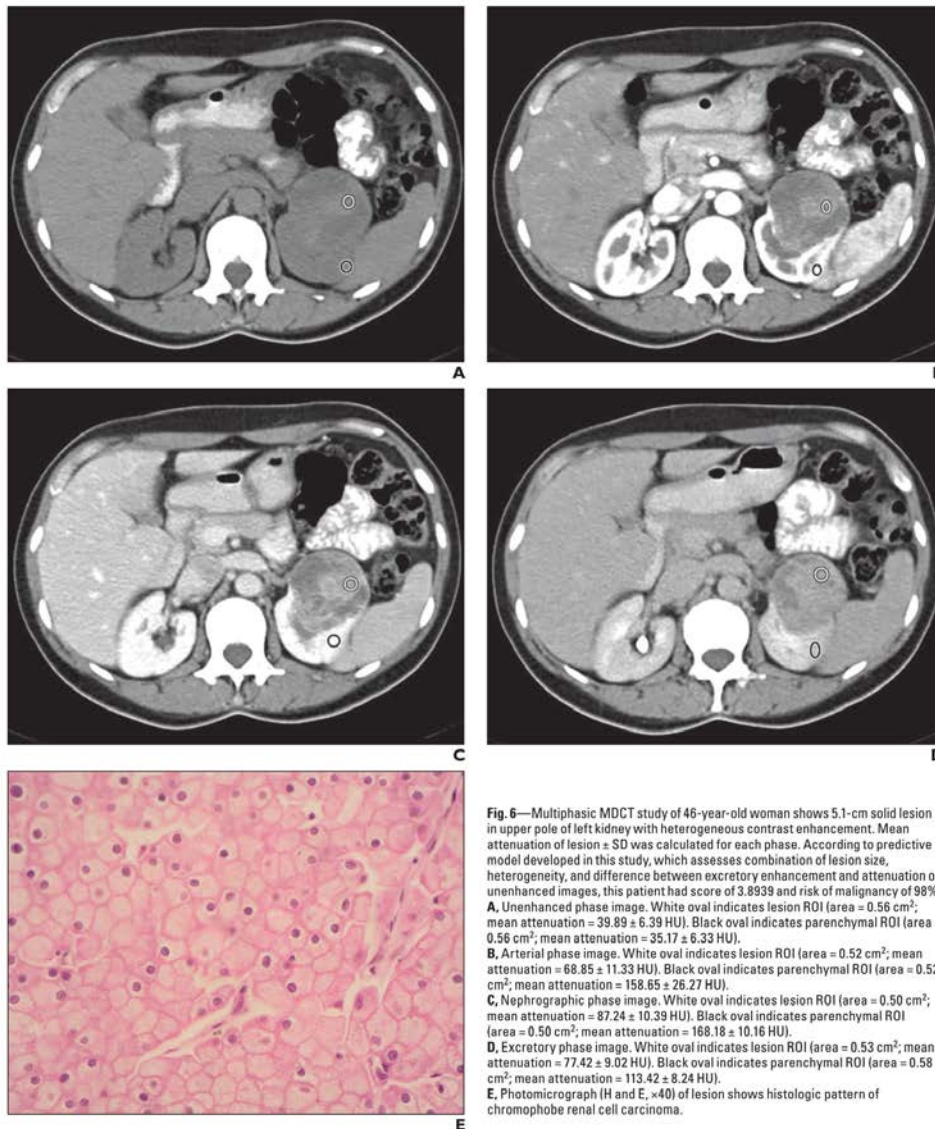


Fig. 6—Multiphase MDCT study of 46-year-old woman shows 5.1-cm solid lesion in upper pole of left kidney with heterogeneous contrast enhancement. Mean attenuation of lesion \pm SD was calculated for each phase. According to predictive model developed in this study, which assesses combination of lesion size, heterogeneity, and difference between excretory enhancement and attenuation on unenhanced images, this patient had score of 3.8939 and risk of malignancy of 98%.
A, Unenhanced phase image. White oval indicates lesion ROI (area = 0.56 cm²; mean attenuation = 39.89 \pm 6.39 HU). Black oval indicates parenchymal ROI (area = 0.56 cm²; mean attenuation = 35.17 \pm 6.33 HU).
B, Arterial phase image. White oval indicates lesion ROI (area = 0.52 cm²; mean attenuation = 68.85 \pm 11.33 HU). Black oval indicates parenchymal ROI (area = 0.52 cm²; mean attenuation = 158.65 \pm 26.27 HU).
C, Nephrographic phase image. White oval indicates lesion ROI (area = 0.50 cm²; mean attenuation = 87.24 \pm 10.39 HU). Black oval indicates parenchymal ROI (area = 0.50 cm²; mean attenuation = 168.18 \pm 10.16 HU).
D, Excretory phase image. White oval indicates lesion ROI (area = 0.53 cm²; mean attenuation = 77.42 \pm 9.02 HU). Black oval indicates parenchymal ROI (area = 0.58 cm²; mean attenuation = 113.42 \pm 8.24 HU).
E, Photomicrograph (H and E, \times 40) of lesion shows histologic pattern of chromophobe renal cell carcinoma.



ARTÍCULO 2



Paño B.



Cite this article as:

Paño B, Soler A, Goldman DA, Salvador R, Buñesch L, Sebastià C, et al. Usefulness of multidetector computed tomography to differentiate between renal cell carcinoma and oncocytoma. A model validation. *Br J Radiol* 2020; **93**: 20200064.

FULL PAPER

Usefulness of multidetector computed tomography to differentiate between renal cell carcinoma and oncocytoma. A model validation

¹BLANCA PAÑO, MD, ¹ALEXANDRE SOLER, MD, ²DEBRA A GOLDMAN, MD, ¹RAFAEL SALVADOR, MD, ¹LAURA BUÑESCH, MD, ¹CARMEN SEBASTIÀ, MD and CARLOS NICOLAU, MD

¹Department of Radiology, Hospital Clínic de Barcelona, 170, Villarroel street, 08036, Barcelona, Spain

²Department of Epidemiology & Biostatistics, Memorial Sloan Kettering Cancer Center, NY, USA

Address correspondence to: Dr Blanca Paño
E-mail: bpano@clinic.cat

Objective: The purpose of this study is to validate a multivariable predictive model previously developed to differentiate between renal cell carcinoma (RCC) and oncocytoma using CT parameters.

Methods and materials: We included 100 renal lesions with final diagnosis of RCC or oncocytoma studied before surgery with 4-phase multidetector CT (MDCT). We evaluated the characteristics of the tumors and the enhancement patterns at baseline, arterial, nephrographic and excretory MDCT phases.

Results: Histopathologically 15 tumors were oncocytomas and 85 RCCs. RCCs were significantly larger (median 4.4 cm vs 2.8 cm, $p = 0.006$). There were significant differences in nodule attenuation in the excretory phase compared to baseline (median: 31 vs 42, $p = 0.015$), with RCCs having lower values. Heterogeneous enhancement patterns were also more frequent in RCCs (85.9% vs 60%, $p = 0.027$).

Multivariable analysis showed that the independent predictors of malignancy were the enhancement pattern, with oncocytomas being more homogeneous in the nephrographic phase [Odds Ratio (OR) 0.16 (95%

CI 0.03 to 0.75, $p = 0.02$]), nodule enhancement in the excretory phase compared to baseline, with RCCs showing lower enhancement [OR 0.96 (95% CI 0.93 to 0.99, $p = 0.005$)], and a size > 4 cm, with RCCs being larger [OR 5.89 (95% CI 1.10 to 31.58), $p = 0.038$].

Conclusion: The multivariable predictive model previously developed which combines different MDCT parameters, including lesion size > 4 cm, lesion enhancement in the excretory phase compared to baseline and enhancement heterogeneity, can be successfully applied to distinguish RCC from oncocytoma.

Advances in knowledge: This study confirms that multiparametric assessment using MDCT (including parameters such as size, homogeneity and enhancement differences between the excretory and the baseline phases) can help distinguish between RCCs and oncocytomas. While it is true that this multiparametric predictive model may not always correctly classify renal tumors such as RCC or oncocytoma, it can be used to determine which patients would benefit from pre-surgical biopsy to confirm that the tumor is in fact an oncocytoma, and thereby avoid unnecessary surgical treatments.

INTRODUCTION

Renal cancer is among the 10 most common cancers in both males and females. For reasons that are not totally clear, the rate of new kidney cancers has been rising since the 1990 s, although this seems to have leveled off in the last few years. Part of this rise is probably due to the use of newer imaging tests such as CT scans, which are able to identify some cancers which may have otherwise remained undetected.¹

The accuracy of current imaging techniques in differentiating between renal cell carcinoma (RCC) and some

benign tumors such as oncocytoma, which account for 3–5% of all renal neoplasms in adults^{2–4} is low. In fact, differentiation between RCC and oncocytomas is usually based on the histologic findings of the surgically removed tumor. This difficulty in differentiating between RCC and oncocytomas using imaging techniques is due to the increased vascularity of these lesions, showing enhancement and washout, with reduced enhancement in the nephrographic phase leading to RCCs being mistakenly identified as oncocytomas in multidetector CT (MDCT) studies. In a previous study, a multivariable predictive model was developed to better differentiate these tumors



⁵ by combining different imaging parameters instead of addressing each parameter separately as previously reported in the literature. However, this model required validation in further studies. The purpose of this study is to validate a multi-variable predictive model previously developed to differentiate between RCC and oncocytoma using CT parameters.

METHODS AND MATERIALS

Patients

In this retrospective study, we used our institutional database to identify consecutive patients who had undergone surgical management of renal tumors from August 2010 to December 2014. For the purposes of this study, no institutional review board approval was required.

Patients who had pre-operative CT evaluation as per renal mass protocol of our institution (Hospital Clinic de Barcelona) including four phases (unenhanced, corticomedullary, nephrographic and excretory) and had confirmed pathological diagnosis of either oncocytoma or RCC were included in this retrospective study.

A total of 99 patients and 100 lesions were included. One patient had two lesions (two oncocytomas). Seven patients were excluded because the scans were performed with a different protocol.

CT examination

The majority of MDCT studies were performed using a 64-row helical scanner (37 patients), a 2-row helical scanner (19 patients) (Somatom Sensation 64 and Emotion Duo, respectively, both from Siemens Medical Solutions, Erlangen, Germany) and a Dual Source 128-row scanner (31 patients) (Somatom Definition Flash, Siemens Medical Solutions, Erlangen, Germany). The scan parameters of the MDCT studies performed in our department are shown in Table 1. 13 of the 99 CT scans were not performed in our institution, although those 13 patients had the same scan protocol of our center for renal mass characterization//but following a similar protocol (same phases, slice thickness and other technical parameters). All images were obtained in a single breath-hold using automatic tube current modulation (Care Dose 4D, Siemens Healthcare). Slices with a thickness of 5 mm and 2 mm were reconstructed in the axial plane in all phases. 20 min before the study, all patients drank 500 ml of diluted oral

contrast (Gastrografin, Bayer, 2%). All the studies involved the following phases: unenhanced, corticomedullary, nephrographic and excretory. Patients underwent unenhanced scanning of the abdomen down to the iliac crest. Patients also received 100 ml of non-ionic iohexol (Iopromide 300 mg I/mL; Bayer) injected with a power injector at a rate of 3 ml s⁻¹ using a bolus tracking algorithm (CareBolus, Siemens Medical Solutions; SmartPrep, GE Medical Systems) to calculate the bolus arrival time at the aorta. For bolus tracking, a threshold was set at 100 HU with a region of interest (ROI) located at the ascending aorta in the thoracoabdominal CT scans, and in the descending in the abdominal CT scans. Corticomedullary phase imaging was done 6 s after the threshold was reached. Nephrographic phase imaging was performed after 90 s after the start of injection. Excretory phase imaging was done after 3 min after the start of injection.

CT image analysis

Images were transferred to our picture archiving and communication system (RAIMSERVER) and were reviewed and analyzed using RAIM ALMA 3D software (2019; v. 4.2.2.6).

Two radiologists with 3 (AS, resident) and 9 (BP, genitourinary radiologist) years of experience in body radiology independently interpreted the CT studies and consensus was obtained in case of discrepancy. Both readers were aware of the presence of a renal tumor but were blinded to clinical and pathologic information.

The readers were asked to evaluate all the parameters included in the multivariable predictive model, on axial CT scan images (5 mm slices).

• Qualitative parameters

- Type of enhancement: homogeneous or heterogeneous (assessed in the nephrographic phase). Tumors with non-enhancing areas or with low attenuation areas were described as heterogeneous and tumors with uniform enhancement were described as homogeneous.

• Quantitative parameters

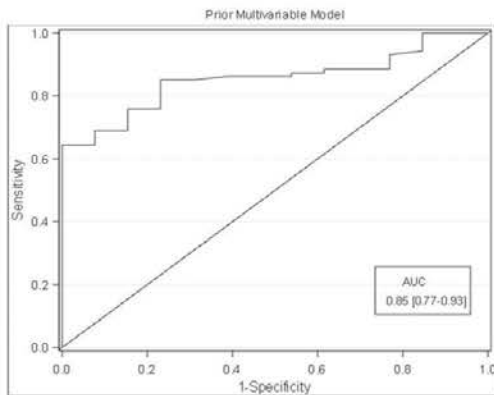
- Size: maximum diameter of the lesion in axial images.
- Attenuation value: the difference between the mean attenuation value for each nodule and the mean attenuation

Table 1. Scan parameters

Parameters	128-row scanner	64-row scanner	2-row scanner
Detector collimation	128 × 1.2 mm	64 × 0.6 mm	2 × 4 mm
Effective section thickness	1.2 mm	0.6 mm	2 mm
Reconstruction increment	5 mm	5 mm	5 mm
Gantry rotation time	0.5 s	0.5 s	0.8 s
Pitch	0.6	1.35	1.6
Effective current	240 mAs	120 mAs	130 mAs
Tube voltage	120kVp	120 kVp	110 kVp
Kernel reconstruction	B20	B20	B40s

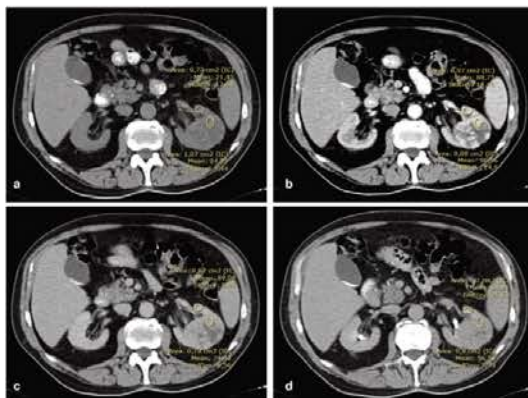


Figure 1. ROC curve for the prior multivariate model. AUC, area under the curve; ROC, receiver operating characteristic.



value in the baseline images was calculated for the excretory phase. For the analysis of the magnitude of enhancement, ROIs with a size between 0.5 and 1 cm² were placed on the most avid areas of enhancement of heterogeneous lesions, avoiding the focal hypoattenuating areas, and in the central area of homogeneous lesions (Figures 1 and 2). Enhancement differences during the excretory phase in relation to the unenhanced phase for absolute enhancement of the nodule were abbreviated as N3-N0.

Figure 2. Multiphasic MDCT study (A) unenhanced phase, (B) corticomedullary phase, (C) nephrographic phase and (D) excretory phase) of 79-year-old male shows a 5.3 cm solid lesion with heterogeneous contrast enhancement in the middle third of the left kidney. ROIs were placed on the lesion and on the renal cortex in each phase, calculating the mean attenuation \pm SD. This lesion corresponded to a clear cell subtype of RCC. MDCT, multidetector CT; RCC, renal cell carcinoma; ROI, region of interest; SD, standard deviation.



Prior multivariable model

For each lesion, we calculated the model equation constructed in the previous study. For values of X, the regression coefficients are multiplied by 0 (no) or 1 (yes) for binary variables and by the actual continuous values otherwise:

$$\text{SCORE} = 5.3852 + (-1.7122 \times X_1) + (1.3891 \times X_2) + (-0.0758 \times X_3)$$

$$5.3852 = \text{slope}; -1.7122 = B_1; 1.3891 = B_2; -0.0758 = B_3$$

X_1 : Homogeneous enhancement (one if YES and 0 if NO).

X_2 : Size larger than 4 cm (one if YES and 0 if NO).

X_3 : Difference in attenuation for the excretory phase compared to the unenhanced phase (absolute value).

The predicted probability was derived from the standard logistic regression equation:

$$\text{prob} = \frac{1}{1 + e^{-\text{score}}}$$

As per mathematical nomenclature, e represents the exponent. The model provides the probability of a patient having RCC on a 0 to 1 scale, where 1 means having RCC and 0 means having oncocytoma. Therefore, for values closer to 1, the higher the probability of having RCC. An example of application is shown in Figure 3.

Statistical analysis

Patient and imaging characteristics were described overall and by pathologic type. One patient had two lesions and no adjustments were made for intra patient correlation.

All the descriptive data are expressed as median (range) and frequencies (%) unless specified otherwise. We validated the previously published model with receiver operative curve (ROC) analysis. We used the Wilcoxon Rank Sum test, Fisher's Exact test, and logistic regression to assess the association between continuous and categorical imaging parameters with a pathologic diagnosis of RCC.

Two-sided *p*-values lower than 0.05 were considered statistically significant. All analyses were performed with SAS 9.4 (The SAS Institute, Cary, NC).

RESULTS

Patient characteristics

This study included 99 patients with 100 lesions. The median age of the patients studied was 66 years (range: 33 – 88 years), and 68.7% (68/99) were males. No significant differences in age or gender were found between RCC and oncocytoma lesions (*p* > 0.95 for both) (Table 2). The mean time passed between the MDCT scan and the nephrectomy was 96 days (with minimum of 1 day and maximum of 331 days).

Lesion characteristics

Of the 100 renal lesions included in this study, 15 were oncocytomas (15%) and 85 were RCCs (85%). In the RCC group, 43



Figure 3. Multiphasic MDCT study (A) unenhanced phase, (B) corticomedullary phase, (C) nephrographic phase and (D): excretory phase) of 44-year-old female shows a 3.7 cm solid lesion with homogeneous contrast enhancement in the middle third of the right kidney. ROIs were placed on the lesion and on the renal cortex in each phase, calculating the mean attenuation \pm SD. This lesion corresponded to an Oncocytoma. MDCT, multidetector CT; ROI, region of interest; SD, standard deviation.

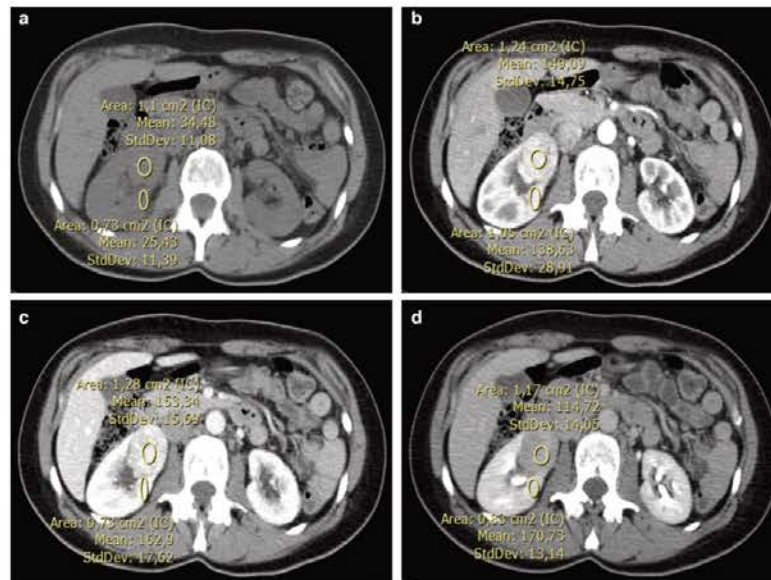


Table 2. Characteristics of patients and renal lesions

		All Patients	RCC	Oncocytoma	p-value
Lesions		100	85	15	
Patient characteristics					
Age (years)	Median (range)	65.5 (33 – 88)	66.0 (33 – 88)	68.0 (42 – 77)	> 0.95
Gender	Male	69 (69.0)	59 (69.4)	10 (66.7)	> 0.95
	Female	31 (31.0)	26 (30.6)	5 (33.3)	
Lesion characteristics					
Size (cm)	Median (range)	3.9 (1.2 – 19.0)	4.4 (1.3 – 19.0)	2.8 (1.2 – 9.1)	0.006
Calcifications	No	86 (86)	71 (83.5)	15 (100)	0.12
	Yes	14 (14)	14 (16.5)	0 (0)	
Cystic	No	84 (84)	71 (83.5)	13 (86.7)	> 0.95
	Yes	16 (16)	14 (16.5)	2 (13.3)	
Well defined	No	29 (29)	26 (30.6)	3 (20)	0.54
	Yes	71 (71)	59 (69.4)	12 (80)	
Enhancement	Heterogeneous	82 (82)	73 (85.9)	9 (60)	0.027
	Homogeneous	18 (18)	12 (14.1)	6 (40)	

RCC : renal cell carcinoma

Number represents frequency with percent of column in parentheses unless otherwise stated. Age and gender for all patients are out of 99 lesions, whereas all other measurements in the table are out of 100 lesions.



Table 3. Imaging of RCC and oncocytomas

	All Patients	RCC	Oncocytoma	<i>p</i> -value
Attenuation (HU)				
Unenhanced (N0)	30 (9 – 47)	30 (9 – 47)	28 (12 – 38)	0.34
Corticomedullary (N1)	85 (12 – 234)	85 (12 – 234)	87 (31 – 189)	0.59
Nephrographic (N2)	83 (26 – 229)	82 (26 – 229)	95 (41 – 150)	0.30
Excretory (N3)	65 (20 – 157)	63 (20 – 140)	72 (41 – 157)	0.08
Difference in attenuation (N-N0)				
Corticomedullary (N1-N0)	52.5 (1.0 – 200.0)	53.0 (1.0 – 200.0)	51.0 (19.0 – 151.0)	0.40
Nephrographic (N2-N0)	56.0 (12.0 – 201.0)	53.0 (12.0 – 201.0)	63.0 (26.0 – 114.0)	0.16
Excretory (N3-N0)	34.5 (9.0 – 124.0)	31.0 (9.0 – 112.0)	42.0 (26.0 – 124.0)	0.015
Ratio of attenuation (N/C)				
Unenhanced(R0)	1.07 (0.35 – 3.30)	1.10 (0.35 – 3.30)	1.00 (0.50 – 1.57)	0.13
Corticomedullary(R1)	0.75 (0.12 – 2.10)	0.76 (0.12 – 2.10)	0.70 (0.35 – 1.67)	0.73
Nephrographic(R2)	0.62 (0.20 – 1.14)	0.62 (0.20 – 1.14)	0.62 (0.35 – 0.99)	0.35
Excretory(R3)	0.61 (0.19 – 1.26)	0.61 (0.19 – 1.26)	0.69 (0.43 – 0.87)	0.07
Difference in attenuation ratios (N/C - N0/C0)				
Corticomedullary(R1-R0)	- 0.31 (-1.49 – 0.85)	- 0.33 (-1.49 – 0.85)	- 0.17 (-0.94 – 0.82)	0.29
Nephrographic(R2-R0)	- 0.43 (-2.79 – 0.57)	- 0.48 (-2.79 – 0.57)	- 0.22 (-0.97 – 0.25)	0.035
Excretory(R3-R0)	- 0.44 (-2.76 – 0.41)	- 0.47 (-2.76 – 0.41)	- 0.30 (-1.05 – 0.33)	0.021

RCC, renal cell carcinoma.

Numbers represent median with range in parentheses.

were clear cell RCCs and 37 were low-grade RCCs, including papillary and chromophobe subtypes. In addition, there were three mixed RCC (one chromophobe +papillary, one clear cell + chromophobe + papillary and one clear cell +papillary), one multilocular cystic RCC and one mucinous tubular RCC.

Tumor size

Tumor size was significantly larger in RCC lesions (median: 4.4, range: 1.3 – 19.0) compared to oncocytomas (median: 2.8, range: 1.2 – 9.1, $p = 0.006$).

Pattern of enhancement

RCC lesions had a higher proportion of heterogeneous enhancement (85.9%, 73/85) compared to oncocytomas (60%, 9/15) ($p = 0.027$) (Table 2).

Magnitude of enhancement

Table 3 shows the continuous imaging parameter measurements overall and by pathologic type.

Difference between mean enhancement of the lesion and baseline attenuation (N-N0)

The difference in attenuation between the excretory and the unenhanced phase (N3-N0) was significantly lower in RCC lesions (median: 31.0, range: 9.0–112.0) compared to oncocytomas (median: 42.0, range: 26.0–124.0) ($p = 0.015$).

Figures 3 and 4 show examples of lesions in each group.

Multivariable predictive model validation in a new sample

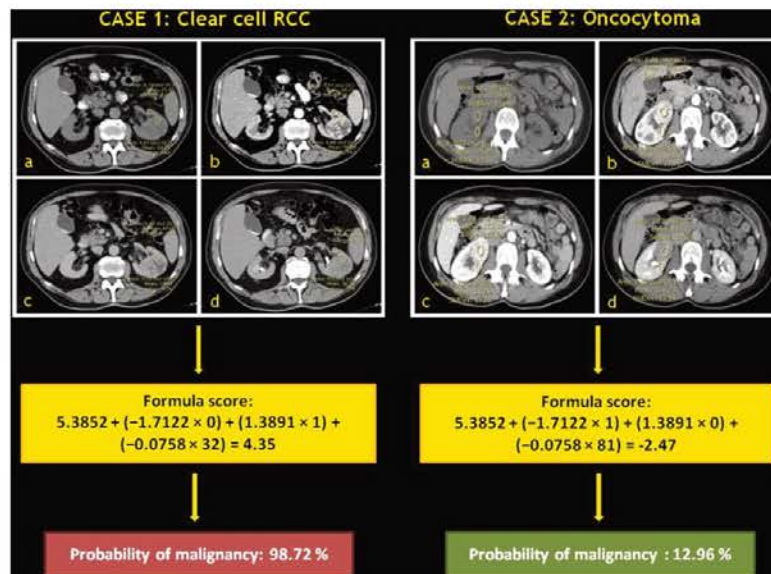
The univariable and multivariable findings of the previous model are shown in Table 4. Similar to the previous findings published, the difference in the excretory phase compared to baseline remained significantly associated with the pathologic type, with a larger difference in the excretory phase compared to the unenhanced phase being associated with a lower probability of being RCC [oddsratio (OR): 0.96, 95% confidence interval (CI): 0.93 – 0.99, $p = 0.005$]. Similarly, homogeneous lesions had a significantly lower odds ratio of being RCC lesions (OR: 0.16, 95% CI: 0.03 – 0.75, $p = 0.020$) and lesions larger than 4 cm had a significantly higher probability of being RCC (OR: 5.89, 95% CI: 1.10 – 31.58, $p = 0.038$). The multivariable model developed in the previous study combining these parameters obtained an AUC of 0.85 (95% CI: 0.77 – 0.92), indicating very good discrimination performance of the model in this new sample (Figure 1).

DISCUSSION

The results of this study confirm that the previously developed multivariable model, that combines size, enhancement pattern, and difference in attenuation for the excretory phase, can correctly classify solid renal lesions such as RCCs and oncocytomas in 85% of the cases, confirming and validating results obtained in the previous work assessed.⁵ In addition, given the higher risk shown by the univariable analysis (OR: 7.31 [1.55 to 34.40] $p = 0.012$), a tumor size > 4 cm should always be taken into account as the first step in the absence of



Figure 4. Example of multivariate model application with the cases shown previously on Figure 1 and 2.



other imaging data and deserves to be further explored. We consider that this multiparametric approach using MDCT has a higher accuracy for differentiating these types of tumors than previous approaches reported in the literature^{4,6,7} in which these variables were analyzed independently. Despite the theoretical mathematical complexity of the formula, the application in the daily routine practice is simple. In order to facilitate its application we attach a spreadsheet, in which it has to be filled with the four parameters explained previously (its application can be performed in less than 1 min).

Different groups of patients could benefit from the application of this model, particularly those with lesions smaller than 4 cm, which is currently one of the most common scenarios in the clinical practice. Despite the fact that the American Urological Association has recently included the indication for biopsy of lesions in which the biopsy result can change the clinical management,^{8,9} this indication is not generally included in European urological guidelines.¹⁰ In these guidelines, biopsy is not considered necessary in patients undergoing surgery for enhancing solid lesions. However, biopsy is recommended when a benign lesion is suspected. In these cases, the predictive model could help support the decision to perform the biopsy if the result of the predictive model is a suspicion of oncocytoma. In addition, the predictive model can be useful in the management of patients in whom a biopsy is recommended but cannot be performed due to technical difficulties (in small lesions located in superior and anterior or internal leaflets)¹¹ or to comorbidities such as severe coagulation disorders. The suspicion of an oncocytoma can support a conservative management approach like active surveillance.

Despite the magnitude of enhancement remaining, the most studied independent variable for differentiation between RCCs and oncocytomas, there is still a lack of consensus about the optimal phase for this purpose. This is probably due to the heterogeneity that we observed in the MDCT protocol acquisitions (involving the number of phases, time of acquisition since the arrival of the contrast, etc.). Some studies such as that by Coy et al reported significant differences in arterial phase enhancement, considering this to be the optimal phase to help in this differentiation.^{12,13} However, our study suggests that the arterial phase is not helpful to differentiate RCC from oncocytoma, with the baseline and excretory phases being the most useful. Zhang et al.¹⁴ found no differences in excretory phase enhancement and also observed that both RCCs and oncocytomas are hypervascular in the nephrographic phase (the arterial phase was not evaluated), concluding that no differentiation could be made between RCCs and oncocytomas. Similar to the previous study, in this new sample the excretory phase remained the optimal phase to distinguish these tumors, being especially relevant the difference of attenuation (N3-N0; $p = 0.015$) and the difference in attenuation ratios (R3-R0; $p = 0.021$) of the nodule in the excretory phase compared to the baseline phase. This fact, and especially the difference in attenuation ratios, allow the results to be standardized independently of the equipment used or the amount of contrast administered, and also independently of the characteristics of the patients (such as cardiac function), similar to what has been reported in other studies.^{6,7} This relevant difference in contrast enhancement behavior between RCCs and oncocytomas could be explained by the latter characteristically showing a lower degree of washout in late phases. Lee-felker et al⁶ compared the degree of washout between the different phases in RCCs and oncocytomas and reported that the optimal parameter



Table 4. Risk of malignancy estimated by univariable and multivariable logistic regression models considering significant variables from the standard univariable analysis and AUC-ROC

		Univariable			Multivariable				
		OR	[95% CI]		p-value	OR	[95% CI]		p-value
Size > 4 cm	> 4 cm	7.31	1.55 -	34.40]	0.012	5.89	1.10 -	31.58]	0.038
	<= 4 cm	REF				REF			
Enhancement	Homogeneous	0.25	0.07 -	0.82]	0.022	0.16	0.03 -	0.75]	0.020
	Heterogeneous	REF				REF			
Size		1.47	1.04 -	2.07]	0.028	---			
Unenhanced (N0)		1.04	0.97 -	1.11]	0.25	---			
Corticomedullary (N1)		1.00	0.99 -	1.01]	0.55	---			
Nephrographic (N2)		0.99	0.98 -	1.01]	0.43	---			
Excretory (N3)		0.98	0.96 -	1.00]	0.06	---			
Corticomedullary (N1-N0)		1.00	0.98 -	1.01]	0.42	---			
Nephrographic (N2-N0)		0.99	0.98 -	1.01]	0.29	---			
Excretory (N3-N0)		0.97	0.95 -	1.00]	0.021	0.96	0.93 -	0.99]	0.005
Unenhanced (R0)		4.52	0.64 -	32.07]	0.13	---			
Corticomedullary (R1)		1.26	0.25 -	6.24]	0.78	---			
Nephrographic (R2)		0.24	0.01 -	4.89]	0.35	---			
Excretory (R3)		0.06	0.00 -	2.90]	0.15	---			
Corticomedullary (R1-R0)		0.46	0.11 -	1.88]	0.28	---			
Nephrographic (R2-R0)		0.19	0.03 -	1.13]	0.07	---			
Excretory (R3-R0)		0.17	0.03 -	1.01]	0.052	---			

AUC, area under the curve; 95% CI, 95% confidence interval; OR, odds ratio; ROC, receiver operating characteristic.

for their differentiation was the absolute de-enhancement value from the corticomedullary to the nephrographic phase. Perhaps the differences with our work might be explained by the acquisition time of the excretory phase, taking into account that in the Lee-Felker et al study the excretory phase was acquired at 8 min after contrast injection, whereas in our study it was acquired at 3 min. Other studies have also evaluated the degree of washout between different phases but did not include the excretory phase.¹⁵

Another possible source of discordance among the different studies depends on manual placement of the region of interest (ROI). Subjectivity of ROI placement can generate inherent variations, both in the detection of

the area of greatest uptake as well as in the size of the ROI. This problem could be solved by performing a voxel that includes the entire lesion.¹⁶ However, the use of this voxel manually requires additional analysis time. New software is being developed that segments the tumor automatically, simplifying the optimal placement of the ROI by automated algorithms (CAD), such as that described by Coy et al.¹² However, we obtained a higher AUC value compared to this method in the differentiation of RCC vs oncocytoma (0.85 vs 0.79, respectively). In addition, other new resources of CT image analysis currently under investigation, such as texture analysis, could be the key to the development of a new multi-parametric predictive model.¹⁷



Similar to the results of the previous study, in the present study other parameters besides the enhancement pattern were significant and have already been described in the literature as being more suggestive of RCC than oncocytoma. In our cohort, the most significant parameter for tumor discrimination was again the size, with the mean (SD) size of RCCs being larger than oncocytomas (4.4 cm vs 2.8 cm, respectively; p 0.006).

This finding agrees with reports by authors such as Thompson et al, who stated that the risk of malignancy and tumor grade are correlated to tumor size.^{18,19} Nevertheless, when tumor size is evaluated separately, this parameter alone cannot help distinguish malignant from benign tumors and is not a reliable predictor of malignancy.²⁰ In fact, cases of small-sized tumors (<4 cm) with metastasis have been described in the literature.²¹

However, we consider that the association of size with other qualitative parameters, such as the enhancement pattern (homogeneous vs heterogeneous), is useful for the development of a predictive model. A heterogeneous enhancement pattern has been associated with malignant renal lesions, particularly in the case of the RCC subtype.²² In our study, RCCs were also more heterogeneous lesions than oncocytomas (85.9% vs 60%, respectively; p = 0.027). However, the tumor enhancement pattern is generally associated with its size, which is related to necrosis or hemorrhage being more commonly found in larger tumors.

The limitations of this study include its retrospective nature and the small number of oncocytomas included.¹⁹ However, our small sample should be viewed in the context of the low prevalence of these lesions. Other studies have reported similar or even smaller series of patients.^{4,13,14,23} Further, the lower bound of our AUC confidence interval (0.77) is still indicative of the good discrimination capacity of the model. We welcome the opportunity for future studies that involve additional treatment centers or have a wider time interval to increase the number of oncocytomas and allow for further validation of the predictive model. A theoretical limitation of this study is the utilization of different scanners. However, the positive result that we have obtained with this model could support its validation in the clinical daily practice. Another limitation is that analysis of different RCC subtypes was not made. We have not made the differentiation between the different histological subtypes of RCC because the objective of this work is allowing to suggest if a renal lesion is benign or malignant, regardless of the RCC subtype.

In conclusion, this study validates the usefulness of a MDCT predictive model (including parameters such as size, homogeneity and enhancement differences between the excretory and the baseline phases) in the differentiation between RCCs and oncocytomas.

REFERENCES

1. Society AC Cancer facts & figures 2018. *Cancer Facts Fig*2018; **2018**.
2. Nicolau C, Aldecoa I, Bunesch L, Mallofre C, Sebastia C, Saunders HS, et al. The role of contrast agents in the diagnosis of renal diseases. *Curr Probl Diagn Radiol*1995; **44**: 346-59.
3. Choudhary S, Rajesh A, Mayer NJ, Mulcahy KA, Haroon A. Renal oncocytoma: CT features cannot reliably distinguish oncocytoma from other renal neoplasms. *Clin Radiol*2009; **64**: 517-22. doi: <https://doi.org/10.1016/j.crad.2008.12.011>
4. Davidson AJ, Hayes WS, Hartman DS, McCarthy WF, Davis CJ. Renal oncocytoma and carcinoma: failure of differentiation with CT. *Radiology*1993; **186**: 693-6. doi: <https://doi.org/10.1148/radiology.186.3.8430176>
5. Paño B, Macias N, Salvador R, Torres F, Buñesch L, Sebastián C, et al. Usefulness of MDCT to differentiate between renal cell carcinoma and oncocytoma: development of a predictive model. *AJR Am J Roentgenol*2016; **206**: 764-74. doi: <https://doi.org/10.2214/AJR.15.14815>
6. Lee-Felker SA, Felker ER, Tan N, Margolis DJA, Young JR, Sayre J, et al. Qualitative and quantitative MDCT features for differentiating clear cell renal cell carcinoma from other solid renal cortical masses. *AJR Am J Roentgenol*2014; **203**: W516-24. doi: <https://doi.org/10.2214/AJR.14.12460>
7. Young JR, Margolis D, Sauk S, Pantuck AJ, Sayre J, Raman SS. Clear cell renal cell carcinoma: discrimination from other renal cell carcinoma subtypes and oncocytoma at multiphasic multidetector CT. *Radiology*2013; **267**: 444-53. doi: <https://doi.org/10.1148/radiol.13112617>
8. Campbell S, Uzzo RG, Allaf ME, Bass EB, Cadeddu JA, Chang A, et al. Renal mass and localized renal cancer: AUA guideline. *J Urol*2017; **198**: 520-529. doi: <https://doi.org/10.1016/j.juro.2017.04.100>
9. Lim CS, Schieda N, Silverman SG. Update on indications for percutaneous renal mass biopsy in the era of advanced CT and MRI. *AJR Am J Roentgenol*2019; **212**: 1187-96. doi: <https://doi.org/10.2214/AJR.19.21093>
10. Ljungberg B, Albiges L, Abu-Ghanem Y, Bensalah K, Dabestani S, Fernández-Pello S, et al. European association of urology guidelines on renal cell carcinoma: the 2019 update. *Eur Urol*2019; **75**: 799-810. doi: <https://doi.org/10.1016/j.eururo.2019.02.011>
11. Seager MJ, Patel U, Anderson CJ, Gonsalves M. Image-Guided biopsy of small (≤ 4 cm) renal masses: the effect of size and anatomical location on biopsy success rate and complications. *Br J Radiol*2018; **91**: 20170666. doi: <https://doi.org/10.1259/bjr.20170666>
12. Coy H, Young JR, Douek ML, Brown MS, Sayre J, Raman SS. Quantitative computer-aided diagnostic algorithm for automated detection of peak lesion attenuation in differentiating clear cell from papillary and chromophobe renal cell carcinoma, oncocytoma, and fat-poor angiomyolipoma on multiphasic multidetector CoM. *Abdom Radiol*2017; **42**: 1919-28.
13. Bird VG, Kanagarajah P, Morillo G, Caruso DJ, Ayyathurai R, Leveille R, et al. Differentiation of oncocytoma and renal cell carcinoma in small renal masses (<4 cm): the role of 4-phase computerized tomography. *World J Urol*2011; **29**: 787-92. doi: <https://doi.org/10.1007/s00345-010-0586-7>
14. Zhang J, Lefkowitz RA, Ishill NM, Wang L, Moskowitz CS, Russo P, et al. Solid renal



- cortical tumors: differentiation with CT. *Radiology*2007; **244**: 494–504. doi: <https://doi.org/10.1148/radiol.2442060927>
15. Sasaguri K, Takahashi N, Gomez-Cardona D, Leng S, Schmit GD, Carter RE, et al. Small (< 4 cm) Renal Mass: Differentiation of Oncocytoma From Renal Cell Carcinoma on Biphasic Contrast-Enhanced. *AJR*2015; **205**: 205.
 16. Chen F, Gulati M, Hwang D, Cen S, Yap F, Ugwueze C, et al. Voxel- Based whole-lesion enhancement parameters: a study of its clinical value in differentiating clear cell renal cell carcinoma from renal oncocytoma. *Abdom Radiol*2017; **42**: 552–60. doi: <https://doi.org/10.1007/s00261-016-0891-8>
 17. Zhang G-M-Y, Shi B, Xue H-D, Ganeshan B, Sun H, Jin Z-Y. Can quantitative CT texture analysis be used to differentiate subtypes of renal cell carcinoma? *Clin Radiol*2019; **74**: 287–94. doi: <https://doi.org/10.1016/j.crad.2018.11.009>
 18. Thompson RH, Kurta JM, Kaag M, Tickoo SK, Kundu S, Katz D, et al. Tumor size is associated with malignant potential in renal cell carcinoma cases. *J Urol*2009; **181**: 2033–6. doi: <https://doi.org/10.1016/j.juro.2009.01.027>
 19. Frank I, Blute ML, Cheville JC, Lohse CM, Weaver AL, Zincke H. Solid renal tumors: an analysis of pathological features related to tumor size. *J Urol*2003; **170**(6 Pt 1): 2217–20. doi: <https://doi.org/10.1097/01.ju.0000095475.12515.5e>
 20. Mues AC, Landman J. Small renal masses: current concepts regarding the natural history and reflections on the American urological association guidelines. *Curr Opin Urol*2010; **20**: 105–10. doi: <https://doi.org/10.1097/MOU.0b013e32833625f8>
 21. Lee H, Keun Lee J, Kim K, Kwak C, Hoe Kim H, Byun S-S, et al. Risk of metastasis for T1a renal cell carcinoma. 2016; **34**: 553–9.
 22. Kim JK, Kim TK, Ahn HJ, Kim CS, Kim K-R, Cho K-S. Differentiation of subtypes of renal cell carcinoma on helical CT scans. *AJR Am J Roentgenol.* . 2002; **178**: 1499–506 2002/05/30. doi: <https://doi.org/10.2214/ajr.178.6.1781499>
 23. Kim JI, Cho JY, Moon KC, Lee HJ, Kim SH. Segmental enhancement inversion at biphasic multidetector CT: characteristic finding of small renal oncocytoma. *Radiology*2009; **252**: 441–8. doi: <https://doi.org/10.1148/radiol.2522081180>



5. DISCUSIÓN



Paño B.



5.1 Discusión conjunta de los trabajos publicados

Los resultados de ambos estudios sugieren que la combinación de los siguientes parámetros valorados mediante TC: tamaño >4 cm, tipo de realce y la diferencia de atenuación entre la fase excretora y basal permite diferenciar CCR y oncocitoma en el 85% de los casos. Además, el segundo trabajo publicado valida en una nueva muestra este modelo multivariable desarrollado en el artículo 1, confirmando que estos parámetros son los más útiles para la diferenciación entre CCR y oncocitoma, obteniendo los mismos resultados en la diferenciación (AUC del 85%).

Consideramos que este abordaje multiparamétrico mediante TCMD tiene una mayor precisión para diferenciar este tipo de tumores que los abordajes previos reportados en la literatura(1)(2)(65) en los que estas variables fueron analizadas de forma independiente.

A pesar de la complejidad matemática teórica de la fórmula (Figura 34), la aplicación en la práctica cotidiana es sencilla.



Figura 34 Fórmula matemática desarrollada a partir de un score basado en los parámetros TC más significativos.

$$\text{SCORE} = 5.3852 + (-1.7122 \times X_1) + (1.3891 \times X_2) + (-0.0758 \times X_3)$$

$$5.3852 = \text{slope}; -1.7122 = B_1; 1.3891 = B_2; -0.0758 = B_3$$

X_1 : Homogeneous enhancement (one if YES and 0 if NO).

X_2 : Size larger than 4 cm (one if YES and 0 if NO).

X_3 : Difference in attenuation for the excretory phase compared to the unenhanced phase (absolute value).

The predicted probability was derived from the standard logistic regression equation:

$$\text{prob} = \frac{1}{1 + e^{-\text{score}}}$$

Para facilitar su aplicación hemos desarrollado una Web App. Esta aplicación ya se encuentra disponible en la dirección: rcccalculator.com.

Únicamente es preciso rellenar los cuatro parámetros explicados anteriormente (su aplicación se puede realizar en menos de 1 min). Además, para disminuir el tiempo total de análisis, disponemos de una progressive Web App (PWA). Se adjuntan ejemplos en el apartado de Anexos.

Consideramos que diferentes grupos de pacientes podrían beneficiarse de la aplicación de este modelo, especialmente aquellos con lesiones menores de 4 cm, que actualmente es uno de los escenarios más habituales en la práctica clínica. A pesar de que la Asociación Americana de Urología ha incluido recientemente la indicación de biopsia de lesiones en las que el resultado de la biopsia puede cambiar el manejo clínico(81)(79), esta indicación no se incluye de forma tan generalizada en las guías Europeas(14). En estas guías la biopsia no se



considera necesaria en pacientes que presenten lesiones sólidas (captantes de contraste) ya que estos pacientes serán tratados quirúrgicamente. Sin embargo, se recomienda la biopsia cuando se sospecha una lesión benigna. En estos casos, el modelo predictivo desarrollado en estos trabajos podría ayudar a respaldar la decisión de realizar la biopsia en el caso de que sugiriera que puede tratarse de un oncocitoma.

Además, el modelo predictivo puede ser útil en el manejo de pacientes en los que se recomienda una biopsia, pero no se puede realizar debido a dificultades técnicas (en pequeñas lesiones localizadas en valvas superiores y anteriores o internas) o a comorbilidades como trastornos severos de la coagulación.

La sospecha de un oncocitoma puede respaldar un enfoque de manejo conservador como la vigilancia activa.

Respecto a una de las variables independientes más estudiadas para la discriminación entre CCR y oncocitoma que es la magnitud de la captación, todavía hay una falta de consenso sobre la fase óptima para este propósito. Los resultados de nuestros estudios no concuerdan con estudios previos. Algunos estudios, como el de Bird et al.(66), encontraron diferencias significativas en la captación de la fase arterial y consideraron la fase arterial óptima para ayudar a distinguir el oncocitoma del CCR. Por el contrario, Zhang et al. (65) observó que tanto el CCR como los oncocitomas son hipervasculares en la fase nefrográfica (no se evaluó la fase arterial), no encontró diferencias en el realce de la fase excretora y concluyó que el oncocitoma y el CCR no se podían diferenciar. En nuestros estudios la fase óptima para distinguir el oncocitoma del CCR es la fase excretora, especialmente la diferencia entre la fase excretora de realce del nódulo y la fase basal para todas las lesiones ($p = 0,026(82)$; $p = 0.015(83)$). Las diferencias obtenidas en nuestros resultados podrían deberse principalmente



a la multiplicidad de protocolos de imagen utilizados en diferentes estudios (e incluso dentro del mismo estudio), porque muchos de ellos no incluyeron la fase excretora o realizaron la fase excretora en diferentes momentos(1)(2)(73)(72).

Otra posible fuente de discordancia entre los diferentes estudios puede depender de la ubicación manual de la región de interés (ROI). La subjetividad de la ubicación del ROI puede generar variaciones inherentes, tanto en la detección de la zona de mayor captación, así como en el tamaño del ROI. Este problema podría solucionarse realizando un vóxel que incluya toda la lesión (84). No obstante, el uso de este vóxel realizado manualmente requiere más tiempo de análisis. Se está desarrollando un nuevo software que segmenta el tumor de forma automática, simplificando la ubicación óptima del ROI mediante algoritmos automatizados (CAD), como el descrito por Coy et al.(62). Sin embargo, en nuestros estudios publicados, obtuvimos un AUC más alto en comparación con este método en la diferenciación de CCR frente a oncocitoma (0,85 frente a 0,79, respectivamente). Además, otros nuevos recursos de análisis de imágenes de TC actualmente bajo investigación, como el análisis de texturas, podría ser la clave para el desarrollo de un nuevo modelo predictivo multiparamétrico(85).

Ambos estudios confirman otros parámetros que se han descrito como más sugestivos de CCR que de oncocitoma, a parte del patrón de realce y que han resultado significativos para su diferenciación. En ambos estudios, el parámetro de diferenciación más significativo fue el tamaño, siendo el tamaño medio \pm DE de los CCR mayor que el de los oncocitomas ($6,2 \pm 6,5$ cm frente a $3,2 \pm 1,4$ cm, $p < 0,001$ (82); 4.4 cm frente 2.8 cm, $p 0.006$). Estos datos concuerdan con los hallazgos reportados por autores como Thompson et al. (86) y Frank et



al.(87), quienes encontraron que el riesgo de malignidad y el grado del tumor se correlacionan con el tamaño del tumor. Sin embargo, cuando el tamaño del tumor se evalúa por separado, este parámetro por sí solo no puede ayudar a distinguir los tumores malignos de los benignos y no es un predictor de malignidad(88). De hecho, en la literatura se han descrito tumores pequeños (<3 cm) con metástasis(2)(89). Sin embargo, la evaluación del tamaño del tumor en combinación con otros parámetros como la evaluación cualitativa del patrón de realce (homogéneo frente a heterogéneo) puede ser útil. El patrón heterogéneo se ha descrito previamente como un patrón asociado con lesiones renales malignas, particularmente el subtipo de CCRcc (3). En nuestro estudio, los CCR fueron heterogéneos con mayor frecuencia que los oncocitomas (el 78 frente al 46%; $p = 0,020$ (82); 85.9% frente al 60%, $p = 0.027$ (83)). Además, el patrón de realce de un tumor generalmente se asocia con su tamaño; cuanto más grande es el tumor, es más común encontrar necrosis o hemorragia. Para eliminar la influencia del tamaño del tumor en el patrón de realce, los tumores también se evaluaron según el diámetro máximo. Sin embargo, en las lesiones de 4 cm o menos no se encontraron diferencias significativas en la heterogeneidad del realce entre los CCR y los oncocitomas ($p = 0,488$ (82)).

No hemos evaluado en estos trabajos ni la presencia de inversión segmentaria de la captación ni la cicatriz estrellada central (hallazgos comúnmente descritos como característicos de oncocitoma) porque estas características se han encontrado tanto en oncocitomas como en CCR, particularmente en el subtipo CCRc y, por lo tanto, son pobres predictores de oncocitoma (1)(2)(67)(90–92).

En cuanto a la utilidad de las diferentes fases, nuestro estudio sugiere que la fase arterial no es útil para diferenciar el CCR del oncocitoma y que solo son necesarias las fases basal, nefrográfica y excretora.



5.2 Limitaciones de los estudios

Las limitaciones de estos estudios incluyen su naturaleza retrospectiva y el pequeño número de oncocitomas. Sin embargo, la proporción de oncocitomas es concordante con la baja prevalencia de estas lesiones(2). Por este motivo otros artículos han utilizado series de pacientes similares o menores(1)(65)(66)(90)(93).

A pesar de que nuestros estudios incluyeron 97 y 100 tumores respectivamente, a diferencia de los estudios recientes con mayor número de casos(4) pudiéndose considerar una limitación, todos nuestros casos fueron evaluados de la misma manera (es decir, mismo contraste y protocolo), minimizando la variabilidad en la evaluación de la captación de contraste.

Otra limitación que puede dificultar la diferenciación histológica entre CCR y oncocitoma a través de técnicas de imagen es la presencia de tumores híbridos (CCR cromófono-oncocitoma) porque se originan a partir de un precursor común. La incidencia de este tipo de tumores no está bien establecida en la literatura, donde se han reportado pocos casos, posiblemente debido a la rareza de estos tumores. Los tumores híbridos pueden ser esporádicos, aunque muchos se encuentran en pacientes con síndrome de Birt-Hogg-Dubé (94). Hasta la fecha, no se han descrito características radiológicas que permitan el diagnóstico de estos tumores híbridos (95).

Otra limitación potencial del estudio descrito en el artículo 1 se encuentra en relación con la fórmula utilizada para determinar el riesgo de malignidad, ya que sólo es aplicable a nuestros datos. Por este motivo consideramos que debía validarse en una nueva muestra de pacientes, motivo por el cual diseñamos el proyecto descrito en el artículo 2. No obstante, consideramos que debe ser validada por otros estudios independientes y prospectivos con conjuntos de datos mucho mayores.



**6. PROPUESTA DE ALGORITMO
DIAGNÓSTICO
DE LAS MASAS RENALES
EXPANSIVAS MEDIANTE TC**



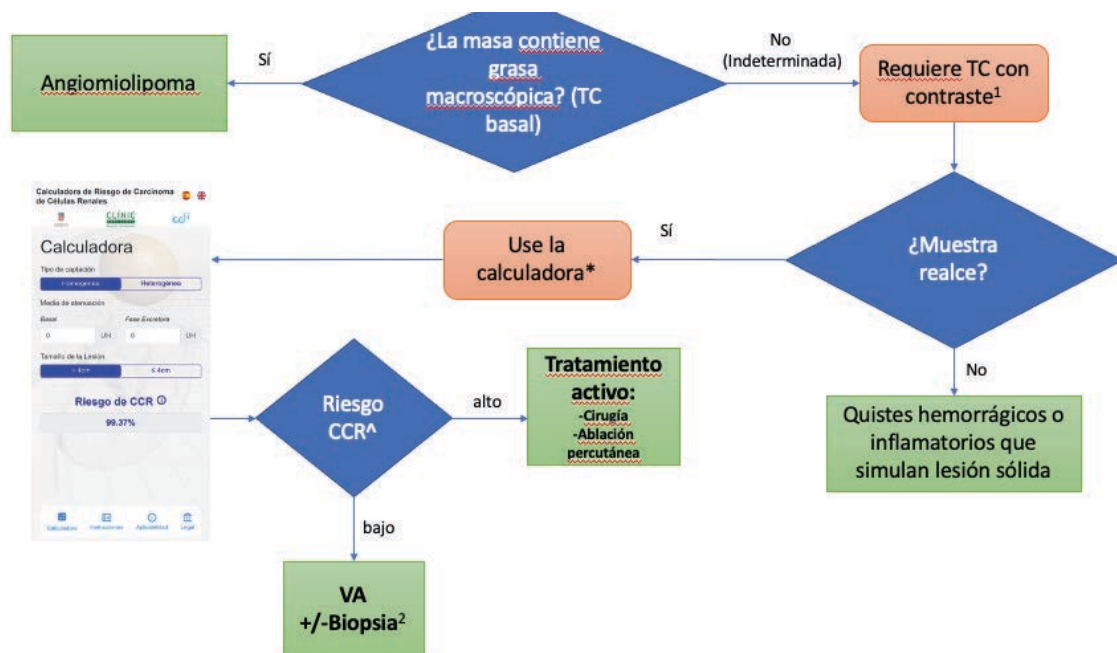
Paño B.



6. PROPUESTA DE ALGORITMO DIAGNÓSTICO

Basándonos en los resultados de nuestros estudios, se propone un algoritmo diagnóstico y de soporte a la toma de decisiones que consideramos que será de utilidad para establecer una mejor aproximación pre-quirúrgica de la lesión renal sólida (figura 35). Una vez descartada la presencia de grasa macroscópica, el diagnóstico diferencial más frecuente es CCR vs oncocitoma (figura 35).

Figura 35 Propuesta de algoritmo diagnóstico de las masas renales expansivas mediante



1. Requiere un protocolo específico de caracterización de lesión sólida mediante TC en diferentes fases tras la administración de contraste.
2. Tras valorar el % de riesgo obtenido junto a factores clínicos (edad, comorbilidades...) se recomienda VA +/-biopsia debido a que existe baja sospecha de CCR o para decidir tratamiento. VA: La vigilancia activa se define como el control inicial del tamaño del tumor mediante técnicas de imagen (US, TC o RMN) para eventualmente realizar una intervención retardada en tumores que muestran progresión clínica durante el seguimiento.

* <http://reccalculator.com>

^ Tras calcular el riesgo de CCR, la masa muestra hallazgos sugestivos de corresponder a oncocitoma (baja probabilidad de CCR); o, si existe



En nuestro algoritmo, hemos incluido la calculadora de riesgo de carcinoma de células renales, que consideramos que es una herramienta que puede ayudar a orientar el manejo terapéutico (ayuda en la toma de decisiones) en el contexto de comités uro-oncológicos multidisciplinares. No se ha ideado para ser utilizada aisladamente, ya que no proporciona asesoramiento médico profesional y nunca puede reemplazar la experiencia clínica. Además, las decisiones terapéuticas en pacientes individuales, siempre que sea posible, deben tener en cuenta los valores personales del paciente y sus preferencias, pudiendo idealmente realizar una medicina personalizada.



7.CONCLUSIONES



Paño B.



7. CONCLUSIONES

1. En conclusión, ambos estudios indican que la combinación de parámetros evaluados mediante TC: tamaño, tipo de realce y diferencia de captación entre las fases excretora y basal, pueden ayudar a distinguir entre CCR y oncocitoma.
2. Las fases de la TC que han resultado útiles para la diferenciación son las fases excretora y nefrográfica.
3. El segundo trabajo publicado, además, valida tanto la utilidad del modelo predictivo desarrollado en una nueva muestra de pacientes obteniendo resultados similares, así como los parámetros TC más útiles en su diferenciación.



8.PERSPECTIVAS DE FUTURO



Paño B.



8. PERSPECTIVAS DE FUTURO

A día de hoy, en nuestro entorno (Hospital Clínic), la conducta terapéutica ante la detección de una lesión sólida renal expansiva generalmente se basa en la extirpación quirúrgica de la lesión (de acuerdo con las guías Europeas de Urología 2021). Sin embargo, no todas las lesiones renales sólidas son malignas, existiendo un porcentaje no despreciable de lesiones benignas. Si se quiere evitar la cirugía de las lesiones renales sólidas benignas, se debe optimizar el rendimiento diagnóstico de las técnicas diagnósticas disponibles. En este sentido, consideramos que el desarrollo de un modelo predictivo basado en los parámetros más significativos (morfológicos y dinámicos) para su diferenciación valorados mediante TC, puede jugar un papel fundamental, ya que permitirá mejorar el diagnóstico preoperatorio de estas lesiones. Nuestra propuesta es la implementación en la práctica clínica del nuevo algoritmo diagnóstico que incluya un sistema de apoyo en la decisión terapéutica, descrito en el apartado 6. Este sistema incluye el modelo predictivo desarrollado en nuestros trabajos. Ante la sospecha de tratarse de una lesión benigna tipo oncocitoma (utilizando la calculadora de riesgo de CCR, factores clínicos, comorbilidades y siendo valorado en comité uro-oncológico multidisciplinar) recomendamos la realización de una biopsia de la lesión para confirmar dicha sospecha. La optimización del manejo terapéutico disminuirá la morbimortalidad y los costes económicos derivados (Figura 35).

Con este fin, el desarrollo de una aplicación informática accesible a través de internet (Web App) que sea de fácil manejo, rápida implementación y amplia disponibilidad, favorecerá el uso generalizado (aplicabilidad) en la práctica clínica diaria.

Nuestro propósito es seguir mejorando el rendimiento diagnóstico en la caracterización de lesiones renales sólidas, utilizando los recientes avances tecnológicos que se basan en



el uso de la inteligencia artificial, para transformar un gran número de imágenes en datos cuantificables (radiómica).

En este sentido, actualmente estamos realizando el análisis de la textura de las lesiones renales mediante TC utilizando un software específico (QUIBIM). El siguiente paso será realizar un análisis multiparamétrico combinando los datos significativos obtenidos en este nuevo análisis basado en la radiómica a los datos que disponemos hasta la fecha. Posteriormente, nuestro objetivo será desarrollar e implementar un sistema de apoyo a la toma de decisiones basado en la diferenciación automática por parte de un software de las lesiones renales sólidas (machine learning).



9. BIBLIOGRAFÍA



Paño B.



9. BIBLIOGRAFÍA

1. Choudhary S, Rajesh A, Mayer NJ, Mulcahy KA, Haroon A. Renal oncocytoma: CT features cannot reliably distinguish oncocytoma from other renal neoplasms. *Clin Radiol*. Elsevier; 2009;64(5):517–22.
2. Davidson AJ, Hayes WS, Hartman DS, McCarthy WF, Davis CJ. Renal oncocytoma and carcinoma: failure of differentiation with CT. *Radiology*. Radiological Society of North America Inc.; 1993;186(3):693–6.
3. Kim JK, Kim TK, Ahn HJ, Kim CS, Kim KR, Cho KS. Differentiation of subtypes of renal cell carcinoma on helical CT scans. *AJR*. 2002/05/30. 2002;178(6):1499–506.
4. Young JR, Margolis D, Sauk S, Pantuck AJ, Sayre J, Raman SS. Clear cell renal cell carcinoma: discrimination from other renal cell carcinoma subtypes and oncocytoma at multiphasic multidetector CT. *Radiology*. 2013;267(2):444–53.
5. Society AC. Cancer Facts and Figures 2021. [Internet]. American Cancer Society. 2021 [cited 2021 Jun 8]. Available from: <https://www.cancer.org/content/dam/cancer-org/research/cancer-facts-and-statistics/annual-cancer-facts-and-figures/2021/cancer-facts-and-figures-2021.pdf>
6. Society AC. Cancer Facts and Figures 2018 [Internet]. American Cancer Society. 2018. Available from: <https://www.cancer.org/content/dam/cancer-org/research/cancer-facts-and-statistics/annual-cancer-facts-and-figures/2018/cancer-facts-and-figures-2018.pdf> Accessed: 2021-06-08
7. Ferlay J, Steliarova-Foucher E, Lortet-Tieulent J, et al. Cancer incidence and mortality patterns in Europe: Estimates for 40 countries in 2012. *Eur J Cancer*. 2013;49(6):1374–403.



8. Kato M, Suzuki T, Suzuki Y, Teresawa Y, Sasano H, Arai Y. Natural history of small renal cell carcinoma: evaluation of growth rate, histological grade, cell proliferation and apoptosis. *J Urol*. Lippincott Williams and Wilkins; 2004;172(3):863–6.
9. Sunela KL, Lehtinen ET, Kataja MJ, Kujala PM, Soimakallio S, Kellokumpu-Lehtinen P-LILLI. Development of renal cell carcinoma (RCC) diagnostics and impact on prognosis. *BJU Int*. Blackwell Publishing Ltd; 2014;113(2):228–35.
10. Hidayat K, Du X, Zou S-Y, Shi B-M. Blood pressure and kidney cancer risk. *J Hypertens*. 2017;35(7):1333–44.
11. Song DY, Song S, Song Y, Lee JE. Alcohol intake and renal cell cancer risk: a meta-analysis. *Br J Cancer*. 2012;106(11):1881–90.
12. Antwi SO, Eckel-Passow JE, Diehl ND, et al. Alcohol consumption, variability in alcohol dehydrogenase genes and risk of renal cell carcinoma. *Int J Cancer*. 2018;142(4):747–56.
13. Tahbaz R, Schmid M, Merseburger AS. Prevention of kidney cancer incidence and recurrence: Lifestyle, medication and nutrition. *Current Opinion in Urology*. 2018.
14. Ljungberg B, Albiges L, Bedke J, et al. European Association of Urology Guidelines on Renal Cell Carcinoma 2021 [Internet]. 2021. Available from: <https://uroweb.org/individual-guidelines/oncology-guidelines/>
15. Sun M, Shariat SF, Cheng C, et al. Prognostic Factors and Predictive Models in Renal Cell Carcinoma: A Contemporary Review. *Eur Urol*. *Eur Urol*; 2011;60(4):644–61.
16. Zhang L, Zha Z, Qu W, et al. Tumor necrosis as a prognostic variable for the clinical outcome in patients with renal cell carcinoma: a systematic review and meta-analysis. *BMC Cancer*. BioMed Central Ltd.; 2018;18(1):870.



17. Kim HL, Belldegrun AS, Freitas DG, et al. Paraneoplastic Signs and Symptoms of Renal Cell Carcinoma: Implications for Prognosis. *J Urol*. Lippincott Williams and Wilkins; 2003;170(5):1742–6.
18. Lee Z, Jegede OA, Haas NB, et al. Local Recurrence Following Resection of Intermediate-High Risk Nonmetastatic Renal Cell Carcinoma: An Anatomical Classification and Analysis of the ASSURE (ECOG-ACRIN E2805) Adjuvant Trial. *J Urol*. NLM (Medline); 2020;203(4):684–9.
19. Bensalah K, Leray E, Fergelot P, et al. Prognostic Value of Thrombocytosis in Renal Cell Carcinoma. *J Urol*. *J Urol*; 2006;175(3):859–63.
20. Kim HL, Han K-R, Zisman A, Figlin RA, Belldegrun AS. Cachexia-Like Symptoms Predict a Worse Prognosis in Localized T1 Renal Cell Carcinoma. *J Urol*. Lippincott Williams and Wilkins; 2004;171(5):1810–3.
21. Patard J-J, Leray E, Cindolo L, et al. Multi-institutional validation of a symptom based classification for renal cell carcinoma. *J Urol*. Lippincott Williams and Wilkins; 2004;172(3):858–62.
22. Motzer RJ, Escudier B, McDermott DF, et al. Survival outcomes and independent response assessment with nivolumab plus ipilimumab versus sunitinib in patients with advanced renal cell carcinoma: 42-month follow-up of a randomized phase 3 clinical trial. *J Immunother Cancer*. BMJ Publishing Group; 2020;8(2):e000891.
23. Klatte T, Rossi SH, Stewart GD. Prognostic factors and prognostic models for renal cell carcinoma: a literature review. *World Journal of Urology*. Springer Verlag; 2018. p. 1943–52.
24. Wahlgren T, Harmenberg U, Sandström P, et al. Treatment and overall survival in



- renal cell carcinoma: a Swedish population-based study (2000–2008). *Br J Cancer*. 2013;108(7):1541–9.
25. MacLennan S, Imamura M, Lapitan MC, et al. Systematic Review of Perioperative and Quality-of-life Outcomes Following Surgical Management of Localised Renal Cancer. *Eur Urol*. *Eur Urol*; 2012;62(6):1097–117.
 26. Husain FZ, Badani KK, Sfakianos JP, Mehrazin R. Emerging surgical treatments for renal cell carcinoma. *Futur Oncol*. *Future Medicine Ltd.*; 2016;12(7):921–9.
 27. Moch H, Cubilla AL, Humphrey PA, Reuter VE, Ulbright TM. The 2016 WHO Classification of Tumours of the Urinary System and Male Genital Organs—Part A: Renal, Penile, and Testicular Tumours. *Eur Urol*. 2016;70(1):93–105.
 28. Lang H, Lindner V, de Fromont M, et al. Multicenter determination of optimal interobserver agreement using the Fuhrman grading system for renal cell carcinoma. *Cancer*. 2005;103(3):625–9.
 29. Capitanio U, Cloutier V, Zini L, et al. A critical assessment of the prognostic value of clear cell, papillary and chromophobe histological subtypes in renal cell carcinoma: a population-based study. *BJU Int*. 2009;103(11):1496–500.
 30. Keegan KA, Schupp CW, Chamie K, Hellenthal NJ, Evans CP, Koppie TM. Histopathology of Surgically Treated Renal Cell Carcinoma: Survival Differences by Subtype and Stage. *J Urol*. 2012;188(2):391–7.
 31. Brugarolas J. Molecular Genetics of Clear-Cell Renal Cell Carcinoma. *J Clin Oncol*. 2014;32(18):1968–76.
 32. Ledezma RA, Negron E, Paner GP, et al. Clinically localized type 1 and 2 papillary renal cell carcinomas have similar survival outcomes following surgery. *World J Urol*.



- 2016;34(5):687–93.
33. The Cancer Genome Atlas Research Network. Comprehensive Molecular Characterization of Papillary Renal-Cell Carcinoma. *N Engl J Med*. Massachusetts Medical Society; 2016;374(2):135–45.
 34. Volpe A, Novara G, Antonelli A, et al. Chromophobe renal cell carcinoma (RCC): oncological outcomes and prognostic factors in a large multicentre series. *BJU Int*. 2012;110(1):76–83.
 35. Moch H, Cubilla AL, Humphrey PA, Reuter VE, Ulbright TM. The 2016 WHO Classification of Tumours of the Urinary System and Male Genital Organs—Part A: Renal, Penile, and Testicular Tumours. *Eur Urol*. Elsevier B.V.; 2016;70(1):93–105.
 36. Bhatt NR, Davis NF, Flynn R, McDermott T, Thornhill JA, Manecksha RP. Dilemmas in diagnosis and natural history of renal oncocytoma and implications for management. *Can Urol Assoc J*. 2015;9(9–10):709.
 37. Perez-Ordóñez B, Hamed G, Campbell S, et al. Renal oncocytoma: a clinicopathologic study of 70 cases. *Am J Surg Pathol*. 1997;21(8):871–83.
 38. Chao DH, Zisman A, Pantuck AJ, Freedland SJ, Said JW, Belldegrun AS. Changing concepts in the management of renal oncocytoma. *Urology*. 2002;59(5):635–42.
 39. Zbar B, Glenn G, Merino M, et al. Familial Renal Carcinoma: Clinical Evaluation, Clinical Subtypes and Risk of Renal Carcinoma Development. *J Urol*. 2007;177(2):461–5.
 40. Menko FH, van Steensel MA, Giraud S, et al. Birt-Hogg-Dubé syndrome: diagnosis and management. *Lancet Oncol*. 2009;10(12):1199–206.
 41. Romis L. Frequency, Clinical Presentation and Evolution of Renal Oncocytomas:



- Multicentric Experience from a European Database. *Eur Urol*. 2004;45(1):53–7.
42. Ljungberg B, Albiges L, Abu-Ghanem Y, et al. European Association of Urology Guidelines on Renal Cell Carcinoma: The 2019 Update. *Eur Urol*. 2019;75(5):799–810.
 43. Lim CS, Schieda N, Silverman SG. Update on Indications for Percutaneous Renal Mass Biopsy in the Era of Advanced CT and MRI. *AJR*. 2019;212(6):1187–96.
 44. Nese N, Martignoni G, Fletcher CD, et al. Pure Epithelioid PEComas (So-Called Epithelioid Angiomyolipoma) of the Kidney. *Am J Surg Pathol*. 2011;35(2):161–76.
 45. Bao HL, Chen X, An YX, Sun HB, Wang HY, Guo AT. Clinical and pathologic analysis of 414 cases of renal angiomyolipoma in a single institution. *Zhonghua Bing Li Xue Za Zhi = Chinese J Pathol*. *Zhonghua Bing Li Xue Za Zhi*; 2017;46(6):378–82.
 46. Hindman N, Ngo L, Genega EM, et al. Angiomyolipoma with Minimal Fat: Can It Be Differentiated from Clear Cell Renal Cell Carcinoma by Using Standard MR Techniques? *Radiology*. 2012. p. 468–77.
 47. Jinzaki M, Silverman SG, Akita H, Nagashima Y, Mikami S, Oya M. Renal angiomyolipoma: a radiological classification and update on recent developments in diagnosis and management. *Abdom Imaging*. 2014;39(3):588–604.
 48. Katabathina VS, Vikram R, Nagar AM, Tamboli P, Menias CO, Prasad SR. Mesenchymal Neoplasms of the Kidney in Adults: Imaging Spectrum with Radiologic-Pathologic Correlation. *RadioGraphics*. 2010;30(6):1525–40.
 49. Inamura K. Renal Cell Tumors: Understanding Their Molecular Pathological Epidemiology and the 2016 WHO Classification. *Int J Mol Sci*. 2017;18(10):2195.
 50. Thorstenson A, Bergman M, Scherman-Plogell A-H, et al. Tumour characteristics and



- surgical treatment of renal cell carcinoma in Sweden 2005–2010: a population-based study from the National Swedish Kidney Cancer Register. *Scand J Urol.* 2014;48(3):231–8.
51. Nicolau C, Aldecoa I, Bunesch L, et al. The role of contrast agents in the diagnosis of renal diseases. *Curr Probl Diagn Radiol.* Elsevier; 1995;44(4):346–59.
52. Jamis-Dow CA, Choyke PL, Jennings SB, Linehan WM, Thakore KN, Walther MM. Small (< or = 3-cm) renal masses: detection with CT versus US and pathologic correlation. *Radiology.* Radiological Society of North America Inc.; 1996;198(3):785–8.
53. Kay FU, Pedrosa I. Imaging of Solid Renal Masses. *Urol Clin North Am.* W.B. Saunders; 2018;45(3):311–30.
54. Kang SK, Huang WC, Pandharipande P V, Chandarana H. Solid Renal Masses: What the Numbers Tell Us. *AJR.* 2014;202(6):1196–206.
55. Sidhu P, Cantisani V, Dietrich C, et al. The EFSUMB Guidelines and Recommendations for the Clinical Practice of Contrast-Enhanced Ultrasound (CEUS) in Non-Hepatic Applications: Update 2017 (Long Version). *Ultraschall der Medizin - Eur J Ultrasound.* Georg Thieme Verlag; 2018;39(02):e2–44.
56. Deng Y, Soule E, Samuel A, et al. CT texture analysis in the differentiation of major renal cell carcinoma subtypes and correlation with Fuhrman grade. *Eur Radiol.* 2019;29(12):6922–9.
57. Ding Y, Tan Q, Mao W, et al. Differentiating between malignant and benign renal tumors: do IVIM and diffusion kurtosis imaging perform better than DWI? *Eur Radiol.* 2019;29(12):6930–9.



58. Sasaguri K, Takahashi N. CT and MR imaging for solid renal mass characterization. *Eur J Radiol.* Elsevier; 2018;99:40–54.
59. Lassel EA, Rao R, Schwenke C, Schoenberg SO, Michaely HJ. Diffusion-weighted imaging of focal renal lesions: a meta-analysis. *Eur Radiol.* 2014;24(1):241–9.
60. Dai C, Cao Y, Jia Y, et al. Differentiation of renal cell carcinoma subtypes with different iodine quantification methods using single-phase contrast-enhanced dual-energy CT: areal vs. volumetric analyses. *Abdom Radiol.* 2018;43(3):672–8.
61. Mileto A, Nelson RC, Paulson EK, Marin D. Dual-Energy MDCT for Imaging the Renal Mass. *AJR. American Roentgen Ray Society* ; 2015;204(6):W640–7.
62. Coy H, Young JR, Douek ML, Brown MS, Sayre J, Raman SS. Quantitative computer-aided diagnostic algorithm for automated detection of peak lesion attenuation in differentiating clear cell from papillary and chromophobe renal cell carcinoma, oncocytoma, and fat-poor angiomyolipoma on multiphasic multidetector com. *Abdom Radiol.* Springer New York LLC; 2017;42(7):1919–28.
63. Cheville JC, Lohse CM, Zincke H, Weaver AL, Blute ML. Comparisons of Outcome and Prognostic Features Among Histologic Subtypes of Renal Cell Carcinoma. *Am J Surg Pathol.* 2003;27(5):612–24.
64. Kang SK, Huang WC, Pandharipande P V., Chandarana H. Solid Renal Masses: What the Numbers Tell Us. *AJR. American Roentgen Ray Society*; 2014;202(6):1196–206.
65. Zhang J, Lefkowitz RA, Ishill NM, et al. Solid Renal Cortical Tumors: Differentiation with CT. *Radiology.* Radiological Society of North America; 2007;244(2):494–504.
66. Bird VG, Kanagarajah P, Morillo G, et al. Differentiation of oncocytoma and renal cell carcinoma in small renal masses (<4 cm): the role of 4-phase computerized



- tomography. *World J Urol.* Springer; 2011;29(6):787–92.
67. Woo S, Cho JY, Kim SH, Kim SY. Comparison of Segmental Enhancement Inversion on Biphasic MDCT Between Small Renal Oncocytomas and Chromophobe Renal Cell Carcinomas. *AJR. American Roentgen Ray Society*; 2013;201(3):598–604.
68. Wu J, Zhu Q, Zhu W, Chen W, Wang S. Comparative study of CT appearances in renal oncocytoma and chromophobe renal cell carcinoma. *Acta radiol.* SAGE Publications Inc.; 2016;57(4):500–6.
69. Allen BC, Tirman P, Clingan MJ, Manny J, Del Gaizo AJ, Leyendecker JR. Characterizing solid renal neoplasms with MRI in adults. *Abdominal Imaging.* Springer New York LLC; 2014. p. 358–87.
70. Rosenkrantz AB, Hindman N, Fitzgerald EF, Niver BE, Melamed J, Babb JS. MRI Features of Renal Oncocytoma and Chromophobe Renal Cell Carcinoma. *AJR. Am J Roentgenol*; 2010;195(6):W421–7.
71. Schieda N, McInnes MDF, Cao L. Diagnostic accuracy of segmental enhancement inversion for diagnosis of renal oncocytoma at biphasic contrast enhanced CT: systematic review. *Eur Radiol.* Springer Verlag; 2014;24(6):1421–9.
72. El-Esawy SS, Abou El-Ghar ME, Gaballa GM, Zahra SA. Characterization of solid renal masses using 64-slice multidetector CT scanner. *ScientificWorldJournal.* 2009;9:441–8.
73. Lee-Felker SA, Felker ER, Tan N, et al. Qualitative and Quantitative MDCT Features for Differentiating Clear Cell Renal Cell Carcinoma From Other Solid Renal Cortical Masses. *AJR. American Roentgen Ray Society*; 2014;203(5):W516–24.
74. Hindman N, Ngo L, Genega EM, et al. Angiomyolipoma with minimal fat: Can it be



- differentiated from clear cell renal cell carcinoma by using standard MR techniques? Radiology. Radiological Society of North America, Inc.; 2012;265(2):468–77.
75. Jinzaki M, Silverman SG, Akita H, Nagashima Y, Mikami S, Oya M. Renal angiomyolipoma: a radiological classification and update on recent developments in diagnosis and management. *Abdom Imaging*. Springer New York LLC; 2014;39(3):588–604.
76. Hodgdon T, McInnes MDF, Schieda N, Flood TA, Lamb L, Thornhill RE. Can Quantitative CT Texture Analysis be Used to Differentiate Fat-poor Renal Angiomyolipoma from Renal Cell Carcinoma on Unenhanced CT Images? *Radiology*. Radiological Society of North America Inc.; 2015;276(3):787–96.
77. Richard PO, Jewett MAS, Bhatt JR, et al. Renal Tumor Biopsy for Small Renal Masses: A Single-center 13-year Experience. *Eur Urol*. Elsevier B.V.; 2015;68(6):1007–13.
78. Maturen KE, Nghiem H V., Caoili EM, Higgins EG, Wolf JS, Wood DP. Renal mass core biopsy: Accuracy and impact on clinical management. *American Journal of Roentgenology*. *AJR Am J Roentgenol*; 2007. p. 563–70.
79. Lim CS, Schieda N, Silverman SG. Update on Indications for Percutaneous Renal Mass Biopsy in the Era of Advanced CT and MRI. *AJR*. American Roentgen Ray Society; 2019;212(6):1187–96.
80. Garstka N, Shariat SF, Remzi M. The evolving role of percutaneous biopsy in renal masses. *Curr Opin Urol*. Lippincott Williams and Wilkins; 2018;28(4):364–8.
81. Campbell S, Uzzo RG, Allaf ME, et al. Renal Mass and Localized Renal Cancer: AUA Guideline. *J Urol*. 2017;198(3):520–9.
82. Paño B, Macías N, Salvador R, et al. Usefulness of MDCT to Differentiate Between



- Renal Cell Carcinoma and Oncocytoma: Development of a Predictive Model. *AJR*. 2016;206(4):764–74.
83. Paño B, Soler A, Goldman DA, et al. Usefulness of multidetector computed tomography to differentiate between renal cell carcinoma and oncocytoma. A model validation. *Br J Radiol*. 2020;93(1115):20200064.
84. Chen F, Gulati M, Hwang D, et al. Voxel-based whole-lesion enhancement parameters: a study of its clinical value in differentiating clear cell renal cell carcinoma from renal oncocytoma. *Abdom Radiol*. 2017;42(2):552–60.
85. Zhang GMY, Shi B, Xue HD, Ganeshan B, Sun H, Jin ZY. Can quantitative CT texture analysis be used to differentiate subtypes of renal cell carcinoma? *Clin Radiol*. 2019;74(4):287–94.
86. Thompson RH, Kurta JM, Kaag M, et al. Tumor size is associated with malignant potential in renal cell carcinoma cases. *J Urol. American Urological Association*; 2009;181(5):2033–6.
87. Frank I, Blute ML, Cheville JC, Lohse CM, Weaver AL, Zincke H. Solid renal tumors: an analysis of pathological features related to tumor size. *J Urol*. 2003;170(6 Pt 1):2217–20.
88. Mues AC, Landman J. Small renal masses: current concepts regarding the natural history and reflections on the American Urological Association guidelines. *Curr Opin Urol*. 2010;20(2):105–10.
89. Talamo TS, Shonnard JW. Small renal adenocarcinoma with metastases. *J Urol*. 1980;124(1):132–4.
90. Kim JI, Cho JY, Moon KC, Lee HJ, Kim SH. Segmental enhancement inversion at



- biphasic multidetector CT: characteristic finding of small renal oncocytoma. *Radiology*. 2009;252(2):441–8.
91. Quinn MJ, Hartman DS, Friedman AC, et al. Renal oncocytoma: new observations. *Radiology*. 1984;153:49–53.
 92. O'Malley ME, Tran P, Hanbidge A, Rogalla P. Small renal oncocytomas: is segmental enhancement inversion a characteristic finding at biphasic MDCT? *AJR*. 2012;199(6):1312–5.
 93. Pierorazio PM, Hyams ES, Tsai S, et al. Multiphasic enhancement patterns of small renal masses (≤ 4 cm) on preoperative computed tomography: utility for distinguishing subtypes of renal cell carcinoma, angiomyolipoma, and oncocytoma. *Urology*. Elsevier Inc.; 2013;81(6):1265–71.
 94. Siegel R, Naishadham D, Jemal A. Cancer statistics, 2012. *CA Cancer J Clin*. 2012/01/13. 2012;62(1):10–29.
 95. Ishigami K, Jones AR, Dahmouh L, Leite L V., Pakalniskis MG, Barloon TJ. Imaging spectrum of renal oncocytomas: a pictorial review with pathologic correlation. *Insights Imaging*. 2014;6(1):53–64.
 96. Nicolau C, Antunes N, Paño B, Sebastia C. Imaging Characterization of Renal Masses. *Medicina (B Aires)*. MDPI AG; 2021;57(1):51.



Paño B.



10. PUBLICACIONES RELACIONADAS CON LA TESIS



Paño B.



10. PUBLICACIONES RELACIONADAS CON LA TESIS

ARTÍCULOS

1. Paño B, Sebastià C, Buñesch L. Metastatic Renal Cell Carcinoma: Radiologic Findings and Assessment of Response to Targeted Antiangiogenic Therapy by Using Multidetector CT. *Radiographics* 2013; 33(6):1691-1716.
2. Nicolau C, Buñesch L, Paño B, et al. Prospective evaluation of CT indeterminate renal masses using US and contrast-enhanced ultrasound. *Abdominal imaging* 2014; 40 (3):542-551.
3. Nicolau C, Paño B, Sebastià C. Manejo de la lesión renal focal incidental. *Radiología* 2016; 58(2): 81-87
4. Sebastià C, Corominas D, Musquera M, Paño B, Ajami T, Nicolau C. Active surveillance of small renal masses. *Insights into imaging* 2020; 11(1): 63.
5. Salvador R, Sebastià C, Cárdenas G, Páez-Carpio A, Paño B, Solé M, Nicolau C. CT differentiation of fat-poor angiomyolipomas from papillary renal cell carcinomas: development of a predictive model. *Abdominal Radiol* 2021. Doi 10.1007/s00261-021-02988-y. Epub ahead of print. PMID: 33674961.
6. Nicolau C, Antunes N, Paño B, et al. Imaging Characterization of renal masses. *Medicina* 2021; 57(1):51.



CAPÍTULOS DE LIBROS

1. Nicolau C, Sebastià C, Paño B. Kidney. En: Learning genitourinary and Pelvic Imaging. Editores: Vilanova JC, Luna A, Pabo R. Springer-Verlag Berlin Heidelberg; 2012. p. 1-22.
2. Paño B., Sebastià C, Nicolau C. Riñón: patología tumoral. En: Radiología esencial. Editores: Cura JL, Pedraza S, Gayete, Rovira A. 2ª ed, Madrid. Editorial médica Panamericana. p. 2019. 867-878.



11. ANEXOS



Paño B.



Carta de aprobación del Comité Ético de Investigación Clínica del Hospital Clínic de Barcelona.

BARCELONA
Hospital Universitari


Dr/a. Paño Brufau, Blanca
Radiodiagnòstic

El Comité Ético de Investigación Clínica del Hospital Clínic de Barcelona ha recibido el proyecto, que es usted investigador principal, titulado:

Utilidad de la TC multifásica y de la ecografía con contraste para el diagnóstico y la caracterización de los diferentes subtipos de tumores renales.


El CEIC, evaluará previamente dicho proyecto, en su próxima reunión ordinaria, prevista inicialmente para el próximo día: 28-nov-13

Y para que así conste, y a petición del Investigador Principal, se emite el presente certificado en Barcelona, a 28-oct-13 .



Firmado: Neus Riba
Secretaria CEIC

CLÍNIC
BARCELONA
Hospital Universitari
COMITÉ ÈTIC
INVESTIGACIÓ CLÍNICA

Registro: 2013 / 8825

 Generalitat de Catalunya
Departament de Salut

HOSPITAL CLÍNIC DE BARCELONA
Villarroel, 170 - 08036 Barcelona (España)
Tel. 93 227 54 00 Fax 93 227 54 54
www.hospitalclinic.org

 UNIVERSITAT DE B



Dña. Neus Riba, del Servicio de Farmacología Clínica del Hospital
Clínic de Barcelona y Secretaria del Comité Ético de Investigación
Clínica (CEIC)

CERTIFICA:

Que el Comité Ético de Investigación Clínica, según consta en el acta
de la reunión celebrada en el día de hoy, ha analizado el proyecto de
investigación titulado:

*Utilidad de la TC multifásica y de la ecografía con contraste para el
diagnóstico y la caracterización de los diferentes subtipos de tumores
renales.*

cuyo investigador principal es la Dra. **Paño Brufau, Blanca**
del Servicio de **Radiodiagnòstic**

entendiendo que dicho estudio se ajusta a las normas éticas esenciales
y criterios deontológicos que rigen en este Centro, y, por tanto, ha
decidido su aprobación.

Lo que firmo en Barcelona, a 28/11/2013

N. Riba

CIF - G-08431173

CLÍNIC
BARCELONA
Hospital Universitari
COMITÉ ÈTIC
INVESTIGACIÓ CLÍNICA



Hoja de cálculo que contiene la fórmula para predecir el riesgo de CCR.

A partir de esta fórmula se ha desarrollado la Web App.

FORMULA FOR CALCULATION OF PROBABILITY OF MALIGNANCY IN RENAL SOLID LESION

Homogeneous Enhancement	YES
Secretory Phase	112
Lesion Size	20
Enhancement Difference	92
Lesion Size greater than 4cm	YES
Score	

Probability 12,88

Differentiate Between Renal Cell Carcinoma and Oncocytoma: Development of a Predictive Model. AJR 2016; 206:764-77.
 *Paño B, Soler A, Goldman DA, et al. Usefulness of multidetector CT to differentiate between renal cell carcinoma and oncocytoma. A model validation. Br J Radiol. 2020;93(1115):20200115.

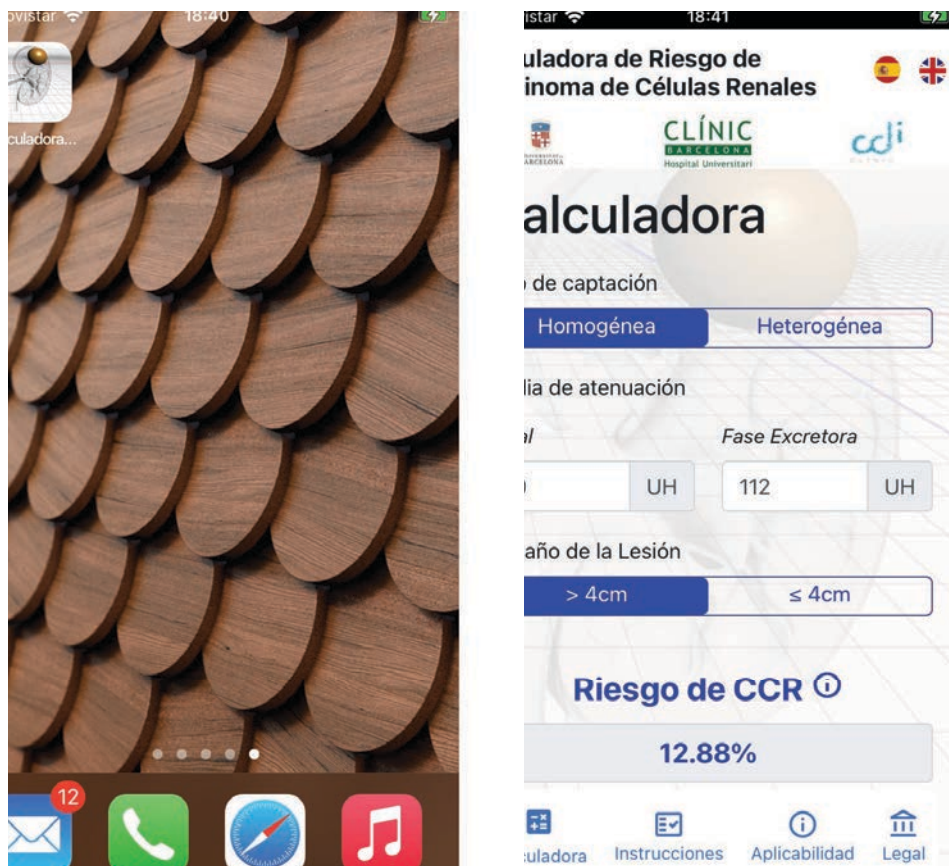larger than 4 cm (1 if YES and 0 if NO).



11.3 ANEXO III

A continuación, se adjunta una captura de pantalla de la Web App desarrollada que contiene la calculadora de riesgo de CCR. La Web App se encuentra disponible de forma gratuita en la dirección: <http://rcccalculator.com>. Es posible instalarla en el teléfono móvil, tablet y ordenador para facilitar su aplicabilidad.

Es una herramienta que se puede utilizar para orientar el manejo terapéutico en el contexto de comités uro-oncológicos multidisciplinares. No se ha ideado para ser utilizada aisladamente, ya que no proporciona asesoramiento médico profesional y nunca puede reemplazar la experiencia clínica.



Paño B.

